This is a digital copy of a book that was preserved for generations on library shelves before it was carefully scanned by Google as part of a project to make the world's books discoverable online.

It has survived long enough for the copyright to expire and the book to enter the public domain. A public domain book is one that was never subject to copyright or whose legal copyright term has expired. Whether a book is in the public domain may vary country to country. Public domain books are our gateways to the past, representing a wealth of history, culture and knowledge that's often difficult to discover.

Marks, notations and other marginalia present in the original volume will appear in this file - a reminder of this book's long journey from the publisher to a library and finally to you.

Usage guidelines

Google is proud to partner with libraries to digitize public domain materials and make them widely accessible. Public domain books belong to the public and we are merely their custodians. Nevertheless, this work is expensive, so in order to keep providing this resource, we have taken steps to prevent abuse by commercial parties, including placing technical restrictions on automated querying.

We also ask that you:

+ *Make non-commercial use of the files* We designed Google Book Search for use by individuals, and we request that you use these files for personal, non-commercial purposes.

+ *Refrain from automated querying* Do not send automated queries of any sort to Google's system: If you are conducting research on machine translation, optical character recognition or other areas where access to a large amount of text is helpful, please contact us. We encourage the use of public domain materials for these purposes and may be able to help.

+ *Maintain attribution* The Google "watermark" you see on each file is essential for informing people about this project and helping them find additional materials through Google Book Search. Please do not remove it.

+ *Keep it legal* Whatever your use, remember that you are responsible for ensuring that what you are doing is legal. Do not assume that just because we believe a book is in the public domain for users in the United States, that the work is also in the public domain for users in other countries. Whether a book is still in copyright varies from country to country, and we can't offer guidance on whether any specific use of any specific book is allowed. Please do not assume that a book's appearance in Google Book Search means it can be used in any manner anywhere in the world. Copyright infringement liability can be quite severe.

About Google Book Search

Google's mission is to organize the world's information and to make it universally accessible and useful. Google Book Search helps readers discover the world's books while helping authors and publishers reach new audiences. You can search through the full text of this book on the web at `http://books.google.com/`

MEDICAL SCHOOL
LIBRARY



BEITRÄGE
ZUR
KLINISCHEN CHIRURGIE

MITTEILUNGEN AUS DEN
CHIRURGISCHEN KLINIKEN UND POLIKLINIKEN
Amsterdam Basel Berlin Bonn Breslau Budapest Freiburg Genua Graz Heidelberg Innsbruck Kiel Königsberg Leipzig Marburg München Prag Rostock Strassburg Tübingen Würzburg Zürich
UND DEN CHIRURGISCHEN ABTEILUNGEN
des Städtischen Krankenhauses Dortmund Dresden-Friedrichstadt Frankfurt a. M. Gmünd Heilbronn Karlsruhe Nürnberg Stuttgart Luisen-Hospitals in Achen Augusta-Hospitals Berlin Allgemeinen Krankenhauses Hamburg Diakonissenhauses Freiburg i. B. Leipzig Karl-Olga- und Ludwig-Krankenhauses Stuttgart Samariterhauses Heidelberg Kantonsspitals Münsterlingen Landkrankenhauses Gotha Allerheiligen-Hospitals Breslau Auguste Victoria-Krankenhauses Schöneberg Kgl. Krankenstifts Zwickau i. S. Knappschaftskrankenhauses Völklingen

Herausgegeben von

O. v. Angerer W. Anschütz B. v. Beck H. Braun C. Brunner P. v. Bruns V. Czerny E. Enderlen P. Friedrich C. Garrè C. Göschel E. Goldmann V. v. Hacker A. Henle O. Hildebrand F. Hofmeister W. Kausch P. Kraske F. Krause R. U. Kroenlein H. Kümmell H. Küttner O. Lanz E. Lexer H. Lindner O. Madelung G. Mandry G. Marwedel E. Meusel W. Müller A. Narath W. Noetzel G. F. Novaro J. Réczey L. Rehn H. Schloffer P. Sick K. Steinthal A. Tietze F. Trendelenburg M. Wilms A. Wölfler A. Wörner

Unter Mitwirkung von

Prof. Dr. **GARRÈ** in Bonn und Prof. Dr. **KÜTTNER** in Breslau

redigiert von

Prof. Dr. **v. BRUNS**
in Tübingen.

SIEBENUNDFÜNFZIGSTER BAND

MIT 72 ABBILDUNGEN IM TEXT UND 15 ZUM TEIL FARBIGEN TAFELN.

TÜBINGEN.
VERLAG DER H. LAUPP'SCHEN BUCHHANDLUNG
1902.

Alle Rechte vorbehalten.

DRUCK VON H. LAUPP JR IN TÜBINGEN.

UNIV OF CALIF
MEDICAL SCHOOL

Inhalt des siebenundfünfzigsten Bandes.

ERSTES HEFT

ausgegeben im Februar 1908.

Seite

Aus dem Diakonissenhause zu Freiburg i. Br.

I. Zur Autoplastik der Harnröhre. Von Prof. Dr. Edwin Goldmann. (Hierzu Taf. I—III) 1

Aus der chirurgischen Klinik zu Zürich.

II. Die Theorie der verschiedenen Mechanismen der Lunatumluxation. Von Dr. George Montandon, Assistenzarzt. (Mit 21 Abbildungen) 9

Aus der chirurgischen Klinik zu Bonn.

III. Ein neues Instrument zur oesophagoskopischen Extraktion verschluckter Gebisse. Von Dr. M. Makkas, Assistent der Klinik. (Mit 2 Abbildungen) 41

Aus der chirurgischen Klinik zu Budapest.

IV. Die chirurgische Behandlung des peptischen Magen- und Duodenalgeschwürs und seiner Komplikationen und die damit erreichten Endresultate. Von Dr. Karl Borszéky, klinischer Assistent 56

Aus der chirurgischen Klinik zu Breslau.

V. Beitrag zur Brustwandresektion mit Plastik auf die freigelegte Lunge. Von Dr. Adolph Hoffmann, ehem. Assistenzarzt der Klinik. Assistenzarzt der chirurg. Univ.-Klinik zu Greifswald. (Mit 4 Abbildungen) 182

Aus der chirurgischen Klinik zu Breslau.

VI. Zur Kenntnis des Adamantinoma solidum et cysticum des Unterkiefers. Von Dr. K. Fritsch, Assistenzarzt der Klinik. (Hierzu Tafel IV) 193

Aus der chirurgischen Klinik zu Breslau.

VII Ueber kongenitale Bauchmuskeldefekte und Hernia ventralis incarcerata. Von Dr. Richard Levy, Assistenzarzt der Klinik. (Mit 1 Abbildung) 201

2.504

Seite

Aus der chirurgischen Klinik zu Breslau.

VIII. Ueber den sogenannten Wringverschluss des Darmes. Von Dr. Alfred Peiser, Assistent der Klinik. (Hierzu 1 Abbildung und Tafel V) 211

Aus dem Städtischen Krankenhause zu Heilbronn.

IX. Rhinoplastik mittels direkter Einpflanzung eines Hautperiostknochenlappens aus der Schlüsselbein-Schultergegend. Von Dr. Gustav Mandry. (Mit 11 Abbildungen) 222

ZWEITES HEFT

ausgegeben im März 1908.

Aus der chirurgischen Klinik zu Graz.

X. Ein sehr junger maligner Mammatumor. Zugleich ein Beitrag zur Kenntnis der Heilungsvorgänge beim Carcinom. Von Dr. Günther Freiherr v. Saar, Assistent der Klinik. (Hierzu Tafel VI—VII) 231

Aus der chirurgischen Klinik zu Heidelberg.

XI. Zur Indikationsstellung für die verschiedenen Anästhesierungsverfahren. Von Dr. Otto Roith, Assistent 246

Aus der chirurgischen Klinik zu Heidelberg.

XII. Ein Fall von ungewöhnlich grossem Divertikelstein der Harnröhre. Von Dr. Otto Roith, Assistent. (Mit 4 Abbildungen) 267

Aus der chirurgischen Klinik zu Strassburg.

XIII. Ueber Dauererfolge bei Behandlung der Fusswurzeltuberkulose durch Resektion mit vorderem und hinterem Querschnitt. Von Dr. E. Ohse, Oberarzt im 5. Garde-Regiment zu Fuss, früher kommandiert zur Klinik. (Hierzu Tafel VIII) . . . 275

Aus dem Städtischen Krankenhause zu Nürnberg.

XIV. Zur Lehre von der Hernia epigastrica. Von Dr. Lindenstein 293

Aus dem Städtischen Krankenhause zu Frankfurt a. M.

XV. Operation eines Aneurysma embolomycoticum einer Mesenterialarterie. Von Karl Stern 315

Aus dem Diakonissenkrankenhause zu Leipzig.

XVI. Ueber Brucheinklemmung mit Volvulus und primäre Enterostomie. Von Dr. P. Sick 336

Aus der chirurgischen Klinik zu Heidelberg.

XVII. Allgemeine Betrachtungen über die Einteilung und Verhütungsmöglichkeit der postoperativen Lungenkomplikationen. Von Dr. A. v. Lichtenberg, Assistenzarzt der Klinik . . . 354

Seite

Aus dem Neuen Allgemeinen Krankenhause zu Hamburg-Eppendorf.

XVIII. Ueber Thoraxresektion bei grossen, veralteten Empyemen. Von Eugen Bergeat. (Hierzu 6 Abbildungen und Tafel IX—XIII) 373

DRITTES HEFT

ausgegeben im April 1908.

Aus der chirurgischen Klinik zu Heidelberg.

XIX. Beitrag zur Anwendung des Murphyknopfes bei der Magen-Darm-Anastomose. Von P. Daneel, Assistent 513

Aus der chirurgischen Klinik zu Heidelberg.

XX. Die Cholecystostomien der Heidelberger chirurgischen Klinik 1901—1906. Von Dr. Wilhelm Mack, Assistent am anatomischen Institut 535

Aus der chirurgischen Klinik zu Strassburg.

XXI. Die Verwendbarkeit der Konjunktivalreaktion zur Diagnose chirurgischer Tuberkulose. Von Ernst Kraemer 581

Aus der chirurgischen Klinik zu Prag.

XXII. Ueber einen Fall von angeborenem Genu valgum. Von Dr. Josef Menšik, k. u. k. Regimentsarzt im 29. Inf.-Regiment, kommandiert zur Klinik. (Mit 4 Abbildungen) 609

Aus der chirurgischen Klinik zu Zürich.

XXIII. Die Extensionsbehandlung der Ober- und Unterschenkelbrüche auf physiologisch-mechanischer Grundlage. (Extension bei Muskelentspannung.) Von Dr. Karl Henschen, Assistenzarzt der Klinik, z. Z. Assistent der chirurgischen Klinik Tübingen. (Hierzu 10 Abbildungen und Taf. XIV—XV) . . . 616

Aus dem Allerheiligen-Hospital zu Breslau.

XXIV. Drei Fälle von isolierten Sehnenverletzungen. Ein weiterer Beitrag zur Physiologie und Pathologie der Fingerbewegungen. Von Dr. Otfried Foerster, Privatdocent für Nervenheilkunde an der Universität Breslau. (Mit 8 Abbildungen) 719

Aus dem Städtischen Krankenhause zu Frankfurt a. M.

XXV. Zur Therapie der Pancreatitis. Von Dr. W. Noetzel, ehemaligem Sekundärarzt der Klinik, z. Zt. Chefarzt des Knappschaftskrankenhauses zu Völklingen a. Saar 733

I.

AUS DEM

DIAKONISSENHAUS ZU FREIBURG i. Br.

CHIRURG. ABTEILUNG: PROF. DR. GOLDMANN.

Zur Autoplastik der Harnröhre.

Von

Prof. Dr. **Edwin Goldmann.**

(Hierzu Taf. I—III.)

Die ausgiebige Mobilisation der Harnröhre, wie ich sie zum Zwecke der Autoplastik bei ausgedehnten Harnröhrendefekten empfohlen und deren Berechtigung ich durch operative Erfolge erwiesen habe, harrt noch immer einer genaueren anatomischen Bearbeitung, trotzdem in neuester Zeit mehrere Arbeiten erschienen sind, die sich mit der Autoplastik der Harnröhre näher beschäftigen. In erster Linie sei derjenigen von v. Hacker's gedacht, der zahlreiche interessante klinische Belege für die Anwendung des Verfahrens sowohl bei angeborenen als auch bei erworbenen Harnröhrendefekten beibringt. Auch er begnügt sich mit dem blossen Hinweise auf die reiche Gefässversorgung der Harnröhre, ohne den eigentümlichen anatomischen Verhältnissen Rechnung zu tragen, welche für das Gelingen der Mobilisation massgebend sind.

Drei Punkte sind es, die in der Chirurgie der Harnröhre eine führende Rolle spielen. Erstens ihre ausserordentliche Regenerationsfähigkeit, zweitens ihre Dehnbarkeit und drittens ihre eigentümliche Gefässversorgung. Ganz besonders die letzten beiden Faktoren sind es, von denen wir sowohl bei der Mobilisation als auch bei der

Distention der Harnröhre Gebrauch machen. Gleichsam im Sinne eines Experimentes hat die chirurgische Erfahrung gezeigt, dass wir z. B. bei der Hypospadie die Harnröhre distalproximalwärts von dem Penisschaft bis zum Bulbus abtrennen und völlig isolieren können, ohne dass eine Nekrose derselben einzutreten braucht. Desgleichen haben aber die Ergebnisse der Mobilisation gezeigt, dass auch umgekehrt die Harnröhre vom Bulbus bis zur Glans abpräpariert werden darf, ohne dass ihre Ernährung Not leidet. Demgemäss erscheint die Harnröhre in Uebereinstimmung mit ihrer Entwicklungsgeschichte als ein mehr-weniger Selbständiges, von den übrigen Komponenten des Penis unabhängiges Gebilde.

Bei der Besprechung der Gefässverhältnisse der Harnröhre dürfte es geboten sein, ihren kavernösen Anteil von den Gefässen sensu strictiori gesondert zu behandeln. Bekanntlich hat lange Zeit unter den Anatomen die Ansicht geherrscht, dass die Glans lediglich eine Fortsetzung der Urethra darstellt, und dass das Schwellgewebe der beiden Gebilde miteinander kontinuierlich zusammenhängt. Diese zuerst von Ruysch vertretene Anschauung wurde durch eingehende Untersuchungen von Jarjavay, Langer u. A. verworfen. In jüngster Zeit ist es nun Forster gelungen, den sicheren Beweis zu erbringen, dass die von den Embryologen, besonders von Tourneux und Retterer, nachgewiesene selbständige Anlage des Eichelschwellkörpers auch im Penis des Erwachsenen sich als solche dokumentiert. Selbst im Gebiete der Glans wahrt das kavernöse Gewebe der Urethra gegenüber dem Eichelschwellkörper seine Unabhhängigkeit. „Nur durch ausführende grössere Venen, meint Forster, sind die Corpora cavernosa glandis und urethrae verbunden. Diese grösseren Blutbehälter bilden ein weitmaschiges Gefässnetz vor den vorderen Enden der Corpora cavernosa penis, aus welchem Wurzeln der Vena dorsalis penis entspringen". Ohne mich auf Einzelheiten einzulassen, will ich bezüglich der Struktur des kavernösen Gewebes ganz besonders, was die Art der Gefässverästelung anbetrifft, nur bemerken, dass ein durchgreifender Unterschied zwischen dem Schwellkörper der Eichel und demjenigen der Corpora cavernosa penis zu bestehen scheint. An der Harnröhre sind die Verhältnisse nicht einheitliche insofern als der Bulbusabschnitt in seinem Aufbaue mehr dem Corpus cavernosum penis der Schwellkörper der übrigen Harnröhre mehr demjenigen der Eichel gleicht. Der Eichelschwellkörper stellt eher ein unregelmässiges Venengeflecht als ein echtes kavernöses

Gewebe dar. Es fehlen ihm die für die Corpora cavernosa penis so charakteristischen Arteriae helicinae. Jedenfalls fehlen ihm ebenso wie dem vorderen Abschnitte des Harnröhrenschwellkörpers jene präcapillaren Uebergänge von Arterien zu Venen, die nach Langer für die Corpora cavernosa penis und den Bulbus der Harnröhre so ausserordentlich charakteristisch sind.

Entsprechend dem Verhalten der Arterien ist auch der Aufbau des Venennetzes in der Eichel und dem Schaftteile der Harnröhre ein einfacherer („unipolar" Langer) als in dem Bulbus derselben („bipolar" Langer).

Ehe wir die praktische Bedeutung der soeben angeführten Thatsachen ermessen können, müssen wir uns mit den allgemeinen Kreislaufsverhältnissen der Harnröhre beschäftigen. Dieselben sind, wie die übereinstimmende Untersuchung von Kobelt, Jarjarvay, Langer und vor Allem von Forster gezeigt haben, ausserordentlich wechselnde. Schon die Zahl, Anordnung und Stärke der Arterienstämme sind bei verschiedenen Individuen und in verschiedenen Lebensaltern sehr verschieden. Und doch besteht an der Urethra, wie auch meine soeben zu schildernden Untersuchungen ergeben haben, eine grosse Konstanz in dem allgemeinen Prinzip der Blutversorgung. Von den drei Arterien, der Arteria bulbosa, bulbo-urethralis und urethralis, die für gewöhnlich, als der Harnröhre eigentümlich beschrieben werden, ist die konstanteste die Arteria bulbosa. Sie tritt, wie Forster gezeigt hat, von hinten her an der Stelle des Colliculus intermedius in das Corpus cavernosum urethrae ein, meist quer von dem Hauptast dahin verlaufend, einheitlich oder in mehrere Aeste gespalten. Durch ein oder zahlreiche dünne Stämmchen, die aus einem der grösseren angrenzenden arteriellen Gefässe entstammen, kann neben der Arteria bulbosa gleichsam zur Entlastung derselben ein arterieller Blutzufluss zur Versorgung des Harnröhrenschwellkörpers entwickelt werden. Diese kleineren Stämmchen, die Arteria bulbourethralis und urethralis senken sich paramedian von oben in das Corpus cavernosum ein und zwar im hinteren Drittel desselben". Abgesehen von diesen Gefässen aber erhält die Harnröhre Zuflüsse sowohl von der Arteria dorsalis penis als auch von der Arteria profunda penis. Was zunächst die erstere anbetrifft, so hat Sappey schon darauf hingewiesen, dass 5—8 feine Zweigchen der Dorsalis penis entstammend, den Penis im Bogen umgreifen (Arteriae circumflexae) in das Schwellgewebe der Harnröhre eintreten und bis zur Basis der Eichel mit

den Verzweigungen der Arteria bulbosa beziehentlich bulbo urethralis anastomosieren. Fernerhin lässt sich leicht nachweisen, dass von den Endästen der Arteria dorsalis penis im Gebiete der Eichel stärkere Aeste rückläufig nach der Harnröhre zu verlaufen und hier gleichfalls mit den übrigen Harnröhrengefässen sich verbinden. Endlich möchte ich auf folgenden Befund Forster's aufmerksam machen. Von der Arteria dorsalis penis können stärkere Aeste in den Harnröhrenschwellkörper abgehen unmittelbar an derjenigen Stelle, an welcher die Arteria dorsalis penis unter der Corona glandis verschwindet. Zum Ueberfluss erhält die Harnröhre noch arterielles Blut aus der Arteria profunda penis und zwar, wie Langer gezeigt hat, auf dem Wege von 4—5 Rami perforantes, welche aus den Penisschwellkörpern von „oben her in den cylindrischen Teil des Harnröhrenschwellkörpers eintreten und jene Anastomosenkette vervollständigen, welche einerseits durch die Eicheläste der Dorsalis, andererseits durch die Zweige der Bulbo urethralis zum Abschluss kommt".

Völlig analog liegen die Verhältnisse für den venösen Rückfluss. Ganz besonders möchte ich auf jenes Venennetz hinweisen, welches an der Grenze zwischen Eichel und Penisschwellkörpern gelegen, den Abfluss sowohl von der Eichel als auch von der Harnröhre aufnimmt, und zum Quellgebiet der Vena dorsalis penis wird. Wie schon oben ausgeführt wurde, stellt dieses Venennetz die Verbindungsbahn zwischen Eichel und Harnröhrenschwellkörpern dar. Ich gehe auf die zahlreichen Venenbahnen nicht näher ein, die das Venenblut der Harnröhre nach oben und vor Allem nach hinten zu leiten, ebensowenig wie auf die sonstigen von Kobelt so genau beschriebenen venösen Verbindungsäste der einzelnen Schwellkörper untereinander.

Als das wichtigste Ergebnis dieser anatomischen Betrachtungen möchte ich die für chirurgische Zwecke fundamentale Thatsache betrachten, dass die Harnröhre sowohl von vorn wie auch von hinten reichlich mit Blut versorgt wird. Da die Verbindungen zwischen den vorderen und hinteren Gefässästen ausgiebig sind, so können dieselben sich gegenseitig ersetzen. Um nun eigene anatomische Erfahrungen auch darüber zu erlangen, bis zu welchem Umfange dieser Ersatz möglich ist, habe ich eine Reihe von Gefässinjektionen vorgenommen, welche ausserordentlich klare und überzeugende Bilder geliefert haben.

In einer Reihe von Fällen wurde zunächst mit einer Wismuth-Oel und einer Quecksilber-Terpentin-Emulsion eine Injektion des

Penis von der Vena bezüglich Arteria dorsalis penis ausgeführt und Skiagramme von den betreffenden Präparaten aufgenommen.

Fig. 1, Taf. I—II zeigt das Resultat der Veneninjektion: Schon bei ausserordentlich geringem Drucke ist die Injektionsflüssigkeit leicht und rasch bis in die Glans und vor allem in die gesamte Harnröhre einschliesslich des Bulbus derselben gelangt. Wie das Skiagramm zeigt, sind Eichel und Harnröhrenschwellkörper vollständig injiciert, desgleichen die Venae circumflexae penis. Dagegen blieben die Penisschwellkörper fast völlig frei von der Injektionsmasse. Das gleiche Resultat habe ich mehrfach bei Injektionen erhalten, welche in der Mitte des Penis von der Vena dorsalis aus gemacht wurden.

Ein ganz anderes Bild gewähren Fig. 2 und 3, Taf. I—II, welche eine von der Art. dorsalis penis aus vorgenommene Injektion wiederspiegeln. Hier ist die Injektion eine rein arterielle geblieben, ein Uebertritt der Injektionsflüssigkeit in die kavernösen Räume ist nicht erfolgt. Ganz besonderes Interesse beansprucht das Injektionsbild im Gebiete der Eichel, wo man neben mehreren kleineren einen grösseren rückläufigen zur Urethra strebenden Ast deutlich erkennt. Die gleiche Art der arteriellen Injektion ist in Fig. 4, Taf. I—II vorgenommen worden. Nach gelungener Injektion sind Eichel und Harnröhre von den Corpora cavernosa penis abgetrennt worden.

Wie ausgiebig der arterielle Zufluss zur Urethra von der Art. dorsalis penis ist, erhellt deutlich aus Fig. 5, Taf. I—II. Da es mir nun darauf ankam, genauer zu bestimmen, wie stark die arterielle Verbindung zwischen Urethra und Eichel ist, unter Ausschaltung der Art. circumflexae penis und der Rami perforantes der Art. profunda penis, habe ich die Injektion des Penis von der Art. dorsalis penis aus mehrfach ausgeführt, nachdem ich vorher die Urethra von dem Penis abpräpariert hatte. Hier liegen also Verhältnisse vor, wie wir sie künstlich bei der Mobilisation der Harnröhre herstellen. Die Skiagramme (Fig. 6 und 7, Taf. III) ergeben, dass die Harnröhre Blut allein aus den rückläufigen Aesten der Arteria dorsalis reichlich erhält. Ja es gelingt sogar, wie ein weiteres Experiment mit abgetrennter Harnröhre zeigt, umgekehrt die dorsalen Gefässe des Penis anzufüllen von einer Injektion des Harnröhrenschwellkörpers aus (Fig. 8, Taf. III). Zu ganz ähnlichem Resultat ist auch Forster gelangt. Er schreibt „es wurde von dem Bulbus des Corpus cavernosum urethrae eine blaue Wachs-

masse eingespritzt, welche das ganze Eichelschwellgewebe völlig füllte, zugleich mit den von demselben abgehenden grösseren Venen. Auch die rechtseitige Art. dorsalis penis wurde injiciert bis zur Mitte ihrer Länge". Gerade diese letzteren Versuche zeigen, wie ausserordentlich weit die Verbindungen zwischen den Arterien und den Gefässräumen des kavernösen Gewebes an verschiedenen Stellen des Penis sein müssen.

Wir kommen somit zu dem Ergebnis, dass bei Abtrennung der Harnröhre von ihrer Umgebung es wesentlich ist, eine der Hauptzuflussquellen des arteriellen Blutes intakt zu lassen. Ebenso wie wir bei Aushülsungen der Urethra distal proximalwärts eine Verletzung der Art. bulbosa vermeiden müssen, ebenso muss eine Läsion der Glans bei dem umgekehrten Verfahren verhütet werden. Sicher ist es für die Lebensfähigkeit der mobilisierten Harnröhre von Bedeutung, wie wir mit ihrer Albuginea verfahren. Es sei daher gestattet auf dieselbe etwas näher einzugehen.

Die Albuginea der erwachsenen Harnröhre stellt eine dünne bindegewebige Haut dar, deren Gewebebündel im Wesentlichen cirkulär angeordnet sind. Denselben sind sehr zahlreiche elastische Fasern beigemengt, welche es ermöglichen, dass die Urethra rasch Modifikationen ihres Umfanges gerecht wird. Von der Unterfläche der Albuginea, die noch dazu glatte Muskelfasern beherbergt, gehen Balkenzüge in das kavernöse Gewebe hinein. Diese grenzen Maschenräume ab, welche im Schaftteile der Urethra der Längsachse des Organes entsprechend im Bulbusanteil senkrecht dazu angeordnet sind.

Was nun zunächst die Mobilisation der Urethra anbetrifft, so werden wir, wie ich bereits in meiner ersten Mitteilung angeführt habe, darauf bedacht sein müssen, die Harnröhre aus der Urethralrinne herauszupräparieren, ohne die Albuginea zu verletzen. Handelt es sich daher um die Resektion von Harnröhrenabschnitten, so soll, wenn irgend möglich, die Harnröhre einschliesslich des erkrankten Abschnittes mobilisiert werden, ehe die Excision der erkrankten Partie vorgenommen wird. Gerade die Erfahrung, die wir bei den sogenannten „interstitiellen Rupturen" machen, deuten darauf hin, wie ungünstig die Kreislaufsverhältnisse in der Harnröhre werden, wenn Läsionen des Schwellkörpers erfolgen. Um wie viel schwerer müssen nun solche Störungen werden, wenn die Harnröhre nach der Mobilisation nur auf ein Quellgebiet des arteriellen Zuflusses angewiesen ist. Sicherlich werden nun Kreislaufstörungen

eher bei verletzter als bei intakter Albuginea erfolgen.

Ich brauche kaum hinzuzufügen, dass technisch der Akt der Mobilisation bei intakter Albuginea erleichtert wird.

Die Grenzen, bis zu welchen wir die Mobilisation ohne Schaden für die Ernährung der Harnröhre vornehmen können, sind bereits oben angegeben worden.

Für das Gelingen der Autoplastik im weitesten Sinne, ist aber ausser der Gefässverteilung in der Harnröhre ihre Dehnbarkeit von Bedeutung. Zweifellos beruht die Dehnbarkeit der Urethra zum grossen Teil auf der exquisit elastischen Beschaffenheit ihrer Albuginea einerseits, auf der Anordnung der Bluträume des Schwellkörpers andererseits. Diese für die Distention günstigsten Verhältnisse sind im Schaftteile der Urethra zu suchen. Daher wird bei dem Ausgleichen von grossen Harnröhrendefekten die Mobilisation und Distention am ausgiebigsten, und auch am zweckmässigsten am distalen Ende der Harnröhre vorgenommen werden müssen. Die Grenzen dieses autoplastischen Verfahrens werden selbstverständlich andere bei jugendlichen Individuen, andere bei Erwachsenen sein. Wie ich sowohl am Lebenden, als auch durch Leichenversuche dargethan habe, lassen sich Defekte der erwachsenen Harnröhre bis zu 8 bez. 8,5 cm damit ausgleichen. Hiermit stimmen im Wesentlichen auch die Untersuchungen von v. Hacker überein. Es ist nun eine auffallende Thatsache, auf die zuerst Heusner aufmerksam gemacht hat, dass nach gelungener Naht der mobilisierten und gedehnten Harnröhrenenden eine so geringe Tendenz zur Retraktion derselben besteht. Noch auffallender erscheint es, dass eine ad maximum durchgeführte Autoplastik wenige Monate nach gelungener Heilung die Erektionsfähigkeit des Penis nicht zu stören braucht. Der Patient, bei dem ich durch Autoplastik ein Harnröhrendefekt von 8 cm beseitigt habe[1]), schickte mir vor kurzem die Anzeige der glücklichen Geburt eines Knaben. Wenn Israel auf die Nachteile der ausgedehnten Autoplastik bei jugendlichen Individuen insbesondere nach angeborenen Harnröhrendefekten hinweist, so ist es wohl an der Zeit angesichts der grossen Zahl von Hypospadieoperationen, die nach der Methode Beck's und v. Hacker's ausgeführt wurden, nachzuforschen, wie häufig die Krümmung des Penis sich einstellt, und wie lange vor allem diese Verkrümmung des erigierten Penis im späteren Lebensalter sich erhalten hat. A priori will es mir scheinen, dass die Ursache für das verschiedene Verhalten, bei

1) cf. erste Mitteilung.

jugendlichen und erwachsenen Kranken darin zu suchen ist, dass die völlige Entwickelung der Harnröhre speciell ihres Schwellkörpers erst nach der Pubertätszeit erfolgt. Bei Missbildungen vollends selbst geringeren Grades, hat die Urethra in ihrer Gesamtanlage Not gelitten. Kein Wunder daher, dass auch ihr Wachstum gegenüber demjenigen der übrigen Teile des Penis zurückbleibt und dass ihre Fähigkeit Defekte auszugleichen eine mangelhafte ist. Demgemäss bin ich der Ansicht, dass die nach der Autoplastik restierenden Störungen rein mechanischer Natur sind, und auch als solche behandelt werden sollten.

Da es mir lediglich darauf ankam, in dieser Mitteilung die anatomische Grundlage für die autoplastischen Operationen an der Harnröhre festzulegen, so habe ich von einer weiteren Aufzählung von erfolgreich operierten Fällen Abstand genommen. Bezüglich der Technik der Operation habe ich den Angaben meiner ersten Mitteilung nichts Neues hinzuzufügen.

Litteratur.

Goldmann, Diese Beiträge Bd. 42. 1904. — Forster, Zeitschr. f. Morphologie und Antropologie. Bd. 5. S. 435. — Heusner, Deutsche med. Wochenschr. 1883. S. 415. — Israel, Berl. klin. Wochenschr. 1902. S. 172. — v. Hacker, Diese Beiträge Bd. 48. 1906. — Beck, Deutsche Zeitschr. f. Chir. Bd. 74. 1904. — v. Hacker, Wien. klin. Wochenschr. 1898 Nr. 27. 1900 Nr. 30—49. 1902 Nr. 38. — Savariand, Centralbl. f. Chir. 1903. — Waldeyer, Das Becken. 1899. — Langer, Sitzungsbericht der kgl. kl. Akademie der Wissenschaften. Bd. 46. Wien 1863. — Kobelt, Die Wollustorgane. 1844. — Poirier, Anatomie humaine. Bd. 5. — Frisch und Zuckerkandl, Handbuch der Urologie. Bd. 1. 1904.

II.

AUS DER

CHIRURGISCHEN KLINIK ZU ZÜRICH.

DIREKTOR: PROF. DR. KRÖNLEIN.

Die Theorie der verschiedenen Mechanismen der Lunatumluxation.

Von

Dr. George Montandon,
Assistenzarzt.

(Mit 21 Abbildungen.)

Obwohl seit Eröffnung der Röntgenaera die Luxationen einzelner Carpalknochen als häufig erkannt wurden, im Gegensatz zu der Auffassung, die vor der Röntgenzeit herrschte, so ist doch diese Häufigkeit eine sehr relative. Beweisend dafür sind auch die Zahlen, die uns die Chirurgische Klinik zu Zürich liefert. Es zerfallen nämlich die 513 Fälle von Handgelenkverletzungen, welche seit dem 1. November 1898, d. h. seit der Herstellung des Röntgenkabinetts in Zürich, bis zum 30. Oktober 1907 in der Klinik und in der Poliklinik zur Behandlung kamen, folgendermassen:

Verstauchung des Handgelenkes (mit Einschluss der seltenen Fälle einer alleinigen Fraktur des Process. styloid. ulnae, die als eine reine Abrissfraktur zu betrachten ist)	174
Epiphysenfraktur (des Radius, der Ulna oder beider Knochen; mit Einschluss der Epiphysenlösungen)	318
Fraktur der Carpalknochen	12
Luxation im Bereiche des Carpus (darunter 6 Lunatumluxationen)	9

Genaueres über diese Statistik[1]) dürfte von allgemeinem Interesse sein. Bedient man sich des Krönlein'schen Schemas[2]), so zerfallen diese 513 Fälle folgendermassen:

Einteilung nach der Körperseite:

	rechts	links	total
Distorsio manus	84	90	174
Fract. epiphyseos radii etc. . .	163	155	318
Fract. oss. carpi	5	7	12
Luxatio carpi, s. oss. carpi . .	3	6	9

Dass heisst: Verstauchungen und Frakturen am Handgelenk befallen ungefähr gleich häufig jede Körperseite. Bei den Luxationen (3 rechts und 6 links), und speciell bei denen des Lunatum (2 rechts und 4 links), kann man, wegen der kleinen Zahl der Fälle, keinen Schluss direkt ziehen. Dieses Verhältnis ist aber im Einklang mit den Daten der übrigen Litteratur; unter 41 Fällen, wo die Körperseite angegeben worden ist, ist die linke Seite 25 mal betroffen, die rechte 16 mal. Dieses Resultat stimmt mit dem der Krönlein-schen Statistik, wonach die linke Körperseite bei Luxationen überhaupt etwas häufiger betroffen wäre als die rechte. Eine Erklärung ist schwer zu finden, wenn man nicht annimmt, dass die linke Hand schwächere Ligamente hat, als die rechte. Für diese Ansicht könnte auch sprechen das — allerdings nur wenig — häufigere Auftreten von Distorsionen links und von Frakturen rechts.

Einteilung nach dem Geschlecht:

	Männlich	Weiblich	Total
Distorsio manus . . .	129	45	174
Fract. epiphyseos radii etc. .	217	101	318
Fract. oss. carpi . . .	12	—	12
Luxatio carpi sive oss. carpi .	9	—	9
	367	146	513

Das heisst: Handgelenkverletzungen sind mehr als doppelt so häufig bei Männern als bei Frauen, bei einer Bevölkerung, wo Männer und Frauen etwa gleich zahlreich sind. In Bezug auf die Zahl der Patienten (Chirurgische Poliklinik und Klinik Zürich,

1) Die Fälle, 30—40 höchstens an der Zahl (einige der poliklinischen Patienten betreffend), deren Daten mangelhaft sind, wurden nicht berücksichtigt.

2) Krönlein, Die Lehre von den Luxationen. Deutsche Chirurgie. Lief. 26. Ueber statistische Fragen. S. 3—13.

während 9 Jahren, behandelten 38 000 Männer und 22 000 Frauen) ist der Unterschied nicht so gross; immerhin ist auch unter diesem Gesichtspunkt das Auftreten von Handgelenkverletzungen viel häufiger beim männlichen Geschlecht. Die Erklärung liegt auf der Hand: durch ihren Beruf sind im Allgemeinen Männer diesen Verletzungen viel mehr ausgesetzt als Frauen.

Was die Lunatumluxation speciell anbelangt, so ist das Ergebnis der erwähnten Statistik im Einklang mit dem Resultat derjenigen von Malgaigne und von Gurlt, wonach Männer dreimal, und derjenigen von Krönlein, wonach Männer fünfmal so oft von Luxationen überhaupt betroffen werden als Frauen. Für die Lunatumluxation ist der Unterschied noch grösser: sozusagen alle bis jetzt beobachteten Fälle (mehr als 80) betrafen das männliche Geschlecht. Der Beruf wird auch das Wesentliche bei diesem Unterschied erklären.

Einteilung nach den Altersklassen:

Altersklasse.	Distorsio. männl.	Distorsio. weibl.	Fract. radii. männl.	Fract. radii. weibl.	Fract. carpi. männl.	Fract. carpi. weibl.	Luxat. carpi. männl.	Luxat. carpi. weibl.
1—10	2	11	14	7	—	—	—	—
11—20	54	10	83	22	5	—	—	—
21—30	31	5	43	8	3	—	1	—
31—40	21	4	31	10	3	—	6	—
41—50	9	5	17	14	—	—	2	—
51—60	11	7	18	32	—	—	—	—
61—70	1	3	8	4	1	—	—	—
71—	—	—	3	4	—	—	—	—
							Total	513

Da die Zahl der männlichen Patienten sich aber zu der der weiblichen fast wie 2 : 1 verhält, so geben diese absoluten Zahlen kein richtiges Bild der Verhältnisse. Rechnet man sie um, je für Männer und Frauen, in Prozent der Handgelenkpatienten, so erhält man folgende Zahlen:

Altersklasse.	Distorsio. männl.	Distorsio. weibl.	Fract. radii. männl.	Fract. radii. weibl.	Fract. carpi. männl.	Fract. carpi. weibl.	Luxat. carpi. männl.	Luxat. carpi. weibl.
	%	%	%	%	%	%	%	%
1—10	1,5	24,4	6,4	6,9	—	—	—	—
11—20	41,9	22,2	38,3	21,8	41,7	—	—	—
21—30	24,0	11,1	19,8	7,9	25,0	—	11,0	—
31—40	16,3	8,9	14,3	9,8	25,0	—	66,8	—
41—50	7,0	11,1	7,8	13,9	—	—	22,2	—
51—60	8,5	15,6	8,3	31,7	—	—	—	—
61—70	0,8	6,7	3,7	4,0	8,3	—	—	—
71—	—	—	1,4	4,0	—	—	—	—
	100	100	100	100	100	—	100	—

Das heisst: unter den Patienten mit Handgelenkverletzungen gehören die Männer besonders den jüngeren Jahren, die Frauen umgekehrt mehr den älteren Jahren, an. Dieses Verhältnis tritt noch deutlicher und richtiger hervor, wenn die prozentualische Berechnung nach Altersklassen in Bezug auf die Stärke der Bevölkerung vorgenommen wird.

Die letzte Volkszählung der Stadt Zürich (Dezember 1900) — das Verhältnis der Altersklassen der Stadt kommt mehr in Betracht als das der Altersklassen des Kantons — ergiebt folgende Zahlen:

Altersklasse	Männlich	Weiblich	Ueberhaupt
1—10	15 213	15 037	30 250
11—20	11 625	12 055	23 680
21—30	15 988	18 487	34 475
31—40	12 382	13 279	25 661
41—50	8 002	8 837	16 839
51—60	4 900	6 138	11 038
61—70	2 460	3 622	6 082
71—	984	1 730	2 678
	71 518	79 185	150 703

Eine Berechnung der Handgelenkverletzungen auf 1000 Personen ergiebt für die oben angeführten Zahlen der verschiedenen Altersklassen der Stadt Zürich folgendes:

Altersklasse.	Distorsio. männl. ‰	Distorsio. weibl. ‰	Fract. radii. männl. ‰	Fract. radii. weibl. ‰	Fract. carpi. männl. ‰	Fract. carpi. weibl. ‰	Luxat. carpi. männl. ‰	Luxat. carpi. weibl. ‰
1—10	0,1	0,7	0,9	0,5	—	—	—	—
11—20	4,3	0,8	7,1	1,8	0,4	—	—	—
21—30	1,9	0,3	2,7	0,4	0,2	—	0,1	—
31—40	1,7	0,3	2,5	0,8	0,2	—	0,5	—
41—50	1,1	0,6	2,1	1,6	0,3	—	0,2	—
51—60	2,3	1,1	3,7	5,2	—	—	—	—
61—70	0,4	0,8	3,3	1,1	0,4	—	—	—
71—	—	—	3,2	2,3	—	—	—	—

Das heisst: das männliche Geschlecht erleidet die meisten Handgelenkverletzungen erstens zwischen 10 und 20 Jahren, zweitens zwischen 50 und 60 Jahren. Das weibliche Geschlecht erleidet umgekehrt die meisten Handgelenkverletzungen erstens zwischen 50 und 60 Jahren, zweitens zwischen 10 und 20 Jahren. Die geringe Zahl der Carpalfrakturen und Luxationen erlaubt nicht einen Schluss

zu ziehen. Für Distorsion und für die Fraktur der distalen Epiphysen des Vorderarmes ergiebt aber je eine schematische Kurve ein anschauliches Bild dieser Verhältnisse. Beide Kurven sind nicht ganz gleich, zeigen aber deutlich dieselbe „Tendenz".

Fig. 1.

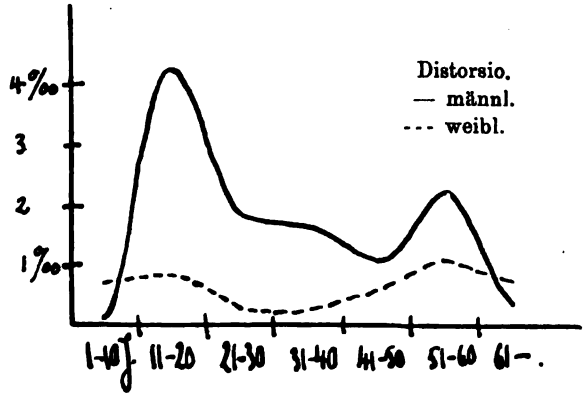

Fig. 2.

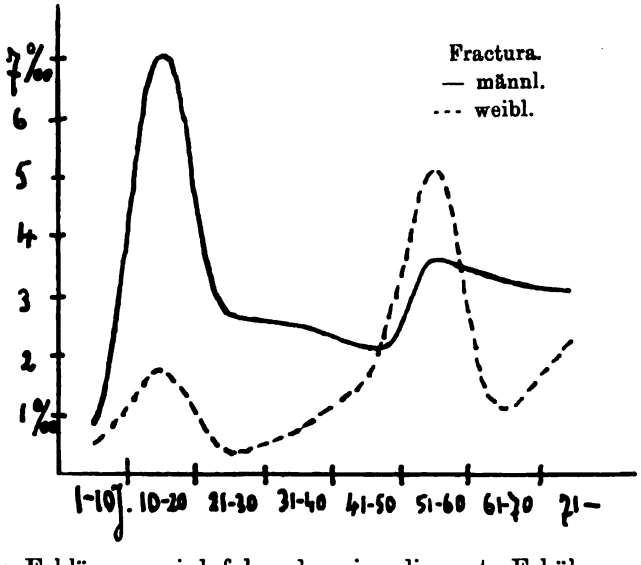

Die Erklärung wird folgende sein: die erste Erhöhung ist dem Uebermut der jüngeren Jahre und dazu für das männliche Geschlecht der Lehrlingszeit — mit einer Periode verhältnismässiger Zartheit der Knochen parallel laufend — zuzuschreiben. Die zweite Erhöhung entspricht einem Brüchigwerden der Knochen. Dazu kommt

für das weibliche Geschlecht der bekannte Umstand, dass viele Frauen, welche in jüngeren Jahren leichtere Beschäftigungen fanden, infolge der Konkurrenz zurückgedrängt werden und sich härteren Arbeiten aussetzen müssen. Und schliesslich, dass zwischen dem 20. und dem 40. Jahre die Handgelenkverletzungen bei Männern häufiger auftreten als bei Frauen, erklärt sich einfach durch den Beruf.

Die richtige Vorstellung der Arten und der Häufigkeit der Verletzungen im Handgelenk ist also, wie schon erwähnt, jüngeren Datums und die Schwierigkeit der Diagnose der Lunatumluxation, auf die speciell eingegangen werden soll, ersieht man daraus, dass ein bewährter Beobachter wie Malgaigne sie nur einmal erwähnen konnte, wobei es sich noch um eine offene Luxation, mit Herausragen des Lunatum aus der volaren Wunde, handelte[1]).

Unter den Luxationen im Bereiche des Carpus gilt gegenwärtig mit Recht die des Lunatum allein als einigermassen typisch. Da dies jedoch für die hier in Betracht zu ziehenden Fälle, sowohl was den Entstehungsmechanismus als auch die resultierende Verletzung anbetrifft, nur teilweise gilt, so mögen vor allem die Krankengeschichten dieser 6 Fälle erörtert werden und danach die Vergleich- und Schlussbetrachtungen gezogen werden.

Fig. 3[2]).

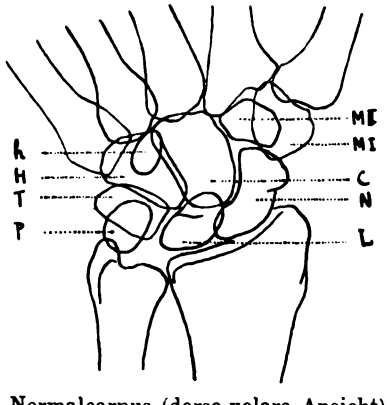

Fig. 4.

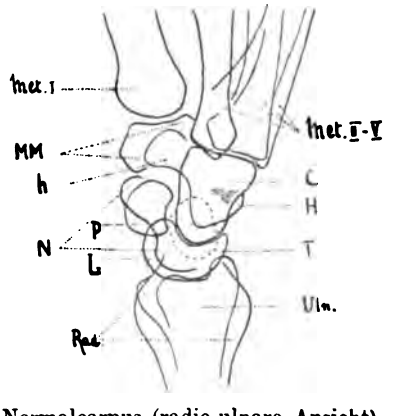

Normalcarpus (dorso-volare Ansicht). Normalcarpus (radio-ulnare Ansicht).

1. Meier, Erdarbeiter, 35 J. Pat. fiel am 3. XII. 98 aus einer Höhe von 7—8 m auf ein Eisengitter herunter, wobei er mit der rechten Hand-

1) Malgaigne, Des Luxations. p. 718.

2) Sämtliche folgende Figuren sind nach Röntgennegativen nicht abgezeichnet, sondern durchgezeichnet worden, sodass sie Anspruch auf genaue Wiedergabe des Befundes haben.

vola ungemein heftig auf den Boden aufschlug und sich eine Wunde an der Vola des Handgelenkes zuzog, nebst Rippenfraktur. Am selben Tage verband ein Arzt die Wunde. Pat. hatte grosse Schmerzen im ganzen Arm. Am 5. Verbandwechsel; der Vorderarm ist geschwollen, die Wunde sieht missfarbig aus; Incision über dem Handgelenk dorsal. Am 6. wird Pat. zur Aufnahme empfohlen.

Status: Starke Schwellung des ganzen rechten Vorderarmes und der rechten Hand; Finger in Beugestellung; Streckung derselben sehr schmerzhaft; neben der Mitte des Handgelenkes, volar, eine 4 cm lange Wunde (Richtung nicht angegeben); in der Tiefe der Wunde kommt man auf Knochen.

7. XII.: Ein Débridement ergiebt, dass der gefühlte Knochen das volarwärts luxierte Lunatum ist; „einige" seiner Bänder sind zerrissen. Exstirpation desselben, Drainage. — 9. XII. Exitus an Sepsis (reine Streptokokken). Die Sektion ergiebt, dass das Naviculare gelockert ist. Kein Röntgenbild.

2. Heller, Wirt, 50 J. Pat. fiel vor etwa 4 Wochen (August 1900) auf eine nicht zu eruierende Weise auf die linke Hand die Kellertreppe hinunter. Er wurde zuerst anderswo untersucht, resp. behandelt und kam dann nach Zürich, um durch Röntgenaufnahme über den Stand seiner Hand genau Bescheid zu wissen. Wie aus dem Röntgenbilde (Fig. 5) erhellt, ist das Lunatum im Verhältnis zum Radius nicht luxiert; dagegen sind Capitatum und Naviculare im Verhältnis zum Lunatum und zum Radius dorsalwärts luxiert (erstes Stadium der typischen volaren Lunatumluxation s. u.). Seit dieser Aufnahme zeigte sich Pat. nicht mehr.

Fig. 5.

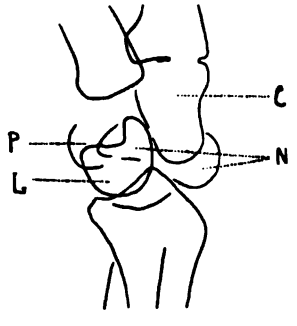

3. Dändliker, Schiffsmann, 48 J. Vor mehreren Jahren (etwa 10) hat sich Pat. die linke Hand „verstaucht", hat sich damals nicht behandeln lassen und hat seit dieser Zeit eine gewisse Difformität im Handgelenk mit geringer Funktionsstörung. Er kommt heute (15. VIII. 00) wegen einer neuen „Verstauchung". Es wird eine leichte Distorsio manus konstatiert.

Auf das Konto der früheren vermeintlichen „Verstauchung" ergiebt aber das Röntgenbild (Fig. 6—7) eine dorsale Luxation des Lunatum. Dass die Ränder des Lunatum nicht wie gewohnt schön rund konturiert sind, erklärt sich leicht aus der 10jährigen Inaktivität des Knochens. Der ganze Carpus hat sich aufgehäuft. Die Längsachse des Naviculare besonders (Fig. 5) steht mehr senkrecht zu der Achse des

Unterarmes als normal. Nach einigen Tagen wurde Pat. von seiner frischen Distorsion als geheilt entlassen.

Fig. 6.

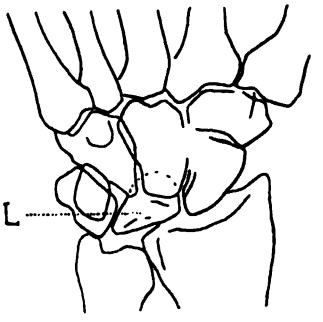

Fig. 7.

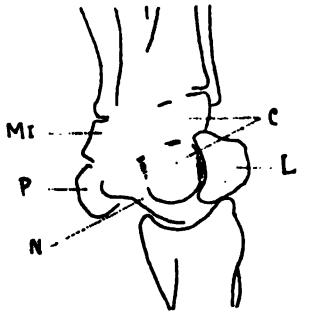

4. Boller, Metzger, 28 J. Am 1. X. 00 mit Obstpflücken beschäftigt, sass Pat. auf einem Ast. Dieser brach; Pat. stürzte kopfüber (etwa 6 m hoch) und hielt dabei instinktiv die Arme vorgestreckt. Er giebt an, die geballte linke Faust sei durch das Aufschlagen auf den weichen Grasboden stark volarwärts gebeugt worden. Eine Stunde nachher konstatierte der herbeigerufene Arzt eine Schwellung der Handwurzelgegend und eine Erhebung auf dem Rücken derselben; er schloss eine typische Radiusfraktur aus und diagnosticierte „starke Distorsio manus mit Absprengung eines Fragmentes vom Radius". Er richtete die Hand durch Zug der Hand und Druck

Fig. 8.

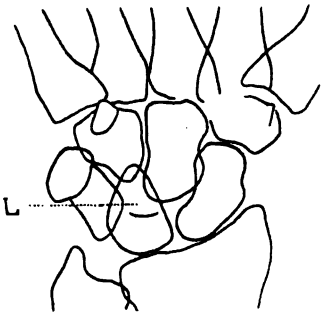

Fig. 9.

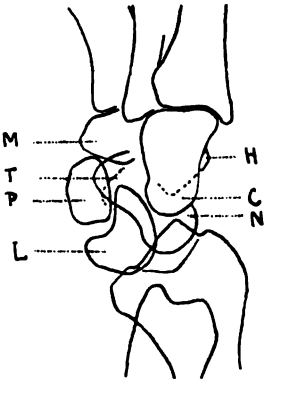

auf die dorsale Erhebung ein, und verordnete Umschläge. Nach 24 Stunden traten intensive neuralgische Schmerzen ein, die Morphiumeinspritzungen erheischten. Besonders auffallend war die enorme Schmerzhaftigkeit bei Bewegungen der Finger. Da die Schwellung und die Schmerzen

nicht zurückgingen, wurde am 4. X. ein zweiter Arzt konsultiert und am 12. X. trat Pat. in den Kantonsspital Zürich behufs Sicherstellung der Diagnose und angemessener Therapie.

Die Röntgenuntersuchung (Fig. 8—9) ergab eine typische (vollendete) Volarluxation des Lunatum (Deutung der vom Arzte konstatierten Erhebung auf der Dorsalseite, s. u.).

Status (12. X.): Linke Hand und unteres Drittel des Vorderarmes ziemlich stark geschwollen, gelbe Verfärbungen bis gegen den Ellbogen. Leichte Supination und Pronation kann ausgeführt werden, sowie geringe Dorsal- und Volarflexion im Handgelenk. Letzteres in Mittelstellung gehalten; die Finger in Mittelvolarflexion gehalten, sind aktiv fast gar nicht beweglich, während passiv die Volarflexion möglich ist und die Dorsalflexion sehr starke Schmerzen in der Gegend der Handgelenksfalten verursacht. Die Ulna ist nirgends druckempfindlich, der Radius dagegen in seinem Epiphysenteil volarwärts ziemlich intensiv. Von einer Luxationsstellung der Hand gegenüber dem Vorderarm kann kaum gesprochen werden. Die am meisten druckempfindliche Stelle in der ganzen Handgelenkgegend liegt proximal von der Beugefalte des Handgelenkes, lateral von der Sehne des Flex. palmaris longus und hier glaubt man

Nach Exstirpation des Lunatum.

Fig. 10.

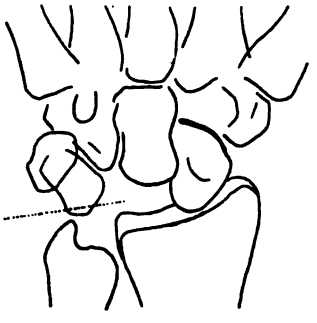

Fig. 11.

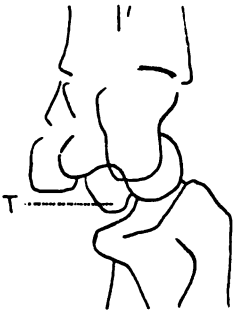

auch eine harte Prominenz von der Grösse einer Eichel zu fühlen. Nervöse Störungen im Gebiete des Medianus: Sensibilität des Daumens und Zeigefingers sehr stark herabgesetzt, Nadelstiche werden nicht gefühlt. Der Arm wird bei der grossen Schwellung zunächst auf eine Schiene gelagert.

18. X. Repositionsversuch in Aethernarkose. Es gelingt, die Prominenz ulnar vom Palmaris longus zum Verschwinden zu bringen, wobei zugleich Finger- und Handgelenk viel mobiler werden. Fixation auf Schiene in starker Volarflexion der Hand. Eine Kontrollaufnahme ergiebt, dass das Lunatum nicht reponiert wurde. — 29. X. Exstirpation des Os lunatum (Fig. 10—11) von der volaren Seite aus. (Zuerst wurde eine dünne Knochenlamelle entfernt, die nachher als vom Lunatum abge-

sprengt anerkannt wird. Dieser Knochen war durch Bänder an seinen Nachbarn noch fixiert.) — Am 30. X. starke Schmerzen im Gebiete des N. medianus. Keine andere Sensibilitätsstörungen als die oben erwähnten. — 9. XI. Am Daumen ist nur die Kuppe anästhetisch, am Zeigefinger die beiden peripheren Phalangen. Gute Beweglichkeit der Finger. — 16. XI. Die Sensibilitätsstörungen gleichen sich nach und nach aus. Die Faust kann nicht vollständig geschlossen werden. Bewegungen im Handgelenk aktiv und passiv minimal. — 21. XI. Passiv wird die Faust vollständig geschlossen. Die Bewegungen im Handgelenk können passiv bis zu $^3/_4$ ausgeführt werden. (Elektrische Handbäder, Faradisation.) — 1. XII. Pat. kann die Faust auch aktiv nahezu vollständig schliessen. Auch die aktiven Bewegungen im Handgelenk stellen sich ein. Entlassung.

5. Rubli, Schlosser, 33 J. Am 5. VII. 07 stand Pat. 3 m hoch auf einer Leiter, hielt diese mit der linken Hand und wollte mit der rechten einen Kranz anhängen. Die Leiter rutschte rückwärts und Pat. fiel nach vorne mit der linken Seite voran. Er schlug zugleich mit der linken Stirnhälfte (zwei Quetschwunden) auf eine etwa 30 cm hohe Schwelle und mit der linken Hand auf den Boden. Der Oberarm war halb abduciert, der Ellbogen halb flektiert, die Achse des linken Vorderarmes senkrecht zum Boden, die Hand am Vorderarm normal hängend, die Finger halb flektiert. Pat. schlug auf den linken Kleinfingerballen und fiel mit dem Oberkörper weiter nach links; dadurch entstand eine dorso-ulnare Hyperflexion der Metacarpalgegend wie er auch beim Nachahmen des Falles angiebt.

Status: Gleichmässige, ziemlich starke Schwellung der linken Handgelenkgegend, welche auf der ulnaren Seite sich auf dem Dorsum der Metacarpalgegend fortsetzt. Nicht die geringste Abschürfung. Die Hand wird im Verhältnis zum Vorderarm normal gehalten. Keine grobe Difformität des Handgelenkes. Dorsal ist im geschwollenen Gebiet eine leichte Einsenkung einzig durch das Lig. carpi dorsale bedingt. Volar ist eine sehr leichte, nicht scharf begrenzte Erhebung, eher fühlbar als sichtbar. Die Druckschmerzverhältnisse sind folgende:

Fig. 12.

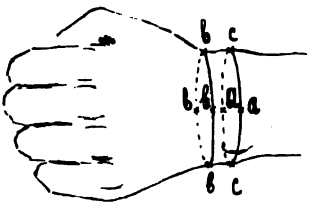

1. In der Ebene, welche beide Processus styloidei verbindet: radio-ulnarer Druck auf beide Epiphysen resp. Processus styloidei sozusagen nicht schmerzhaft (c, c); dorso-volarer Druck sehr schmerzhaft (a, a); bei einzeitigem Druck bemerkt man, dass der grösste Schmerzpunkt, dorsal, in der Mittellinie des Vorderarmes, volar, etwas radial von der Mittellinie sitzt.

2. In einer, $1^1/_2$ cm distal von der unter 1. erwähnten Ebene, ent-

sprechend der volaren Hautfalte am Handgelenk: radio-ulnarer und dorso-volarer Druck sind gleich schmerzhaft (b, b. b, b), doch nicht so sehr wie der dorso-volare Druck in der Ebene des Processus styloidei.

Pat. hat von der Handgelenkgegend ausstrahlend ziemlich starke spontane Schmerzen. Die Radial-, Ulnar- und Dorsalflexion sind, aktiv und passiv in leichtem Grade ohne Schmerzen ausführbar. Dagegen ist schon die Andeutung einer Volarflexion sehr schmerzhaft. Die Finger können gestreckt werden, aber der Mittel- und der Kleinfinger nur unter Schmerzen.

Die Figuren 13—14 zeigen, wie im Fall 4, eine typische Lunatumluxation.

Fig. 13.

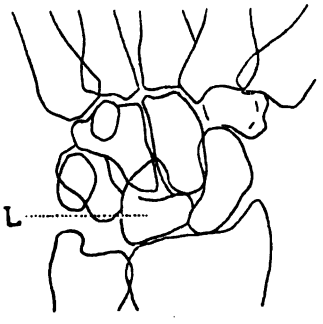

Fig. 14.

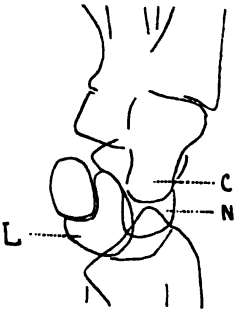

In Narkose wird ein Repositionsversuch, durch Volardruck auf das Lunatum bei Dorsalflexion der Hand, gemacht. Ein deutliches Knacken lässt die gelungene Reposition vermuten. Schienenverband. Nach dem Aufwachen kann Pat. sämtliche Finger leichter strecken. Doch zeigt ein Röntgenbild, dass die Reposition nicht gelungen ist. Abnahme der Schiene. Mitella. — 15. VII. Die Schwellung hat abgenommen. Die Finger sind ohne grosse Schmerzen beweglich. Die Dorsalflexion der Hand ist zur Hälfte des normalen ausführbar, die Volarflexion nur minimal. (Proximal v. Pisiforme, in der Handgelenkfalte, besteht eine 1 Fr.-Stück grosse weiche Schwellung). — 20. VII. Dorsal- und Volarflexion in grösserem Masse als früher ausführbar, letztere doch nur in bescheidenem Grade. Finger ohne Schmerzen beweglich. Carpalgegend noch leicht geschwollen; eine diffuse harte Prominenz ist jetzt, volar, etwas radialwärts, distal von der Radiusepiphyse, deutlich fühlbar. Nachts verspürt Pat. noch hie und da neuralgische Schmerzen in der Hand und bis zur Mitte des Vorderarmes. — Ende VII. Zustand bessert sich etwas objektiv und subjektiv. Pat. giebt an, dass, wenn er mit der Spitze des Zeigefingers irgendwo drückt, er ein Stechen auf der volarulnaren Kante des Vorderarmes 5—6 cm oberhalb der Carpalfalte verspürt (Erklärung?). Pat. wird entlassen mit dem Rat, wenn die übrig gebliebenen Beschwerden mit der

Zeit seinem Beruf hinderlich bleiben, sich wieder behufs operativen Eingriffes zu zeigen. — Dezember 1907. Kontrolle des Pat. Linkes Handgelenk dorso-volar in toto etwas verdickt; volar, etwas radial von der Mittellinie, in der Ebene des Processus styloidei, ist der früher erwähnte Punkt auf Druck noch sehr leicht empfindlich. Dorsalflexion fast wie rechts; Volarflexion zu zwei Drittel wie rechts. Kraft der Hand fast normal. Spontane Schmerzen niemals beim Stehen und beim Arbeiten, dagegen bei längerem Liegen; besonders morgens früh beim Erwachen leichte neuralgische Schmerzen im unteren Vorderarm und in der Hand, hauptsächlich nach dem Zeige- und Mittelfinger ausstrahlend. Durch eine Operation wäre der Zustand kaum besser geworden, da der Pat. ausdrücklich angiebt, dass er in seinem Berufe als Schlosser durch die erlittene Verletzung in keiner Weise mehr benachteiligt ist.

Der 6. Fall betraf einen Pat., der mit einem auswärts verfertigten Röntgenbild, nach welchem eine volare Lunatumluxation der rechten Hand bestand, kam. Da er nicht Poliklinikberechtigt war, wurde er abgewiesen (1901).

Wer mit Geduld diese vier Krankengeschichten gelesen und die Angaben der Litteratur über dieses Thema verfolgt hat, wird auf zwei Thatsachen aufmerksam geworden sein, nämlich:

1. dass in einem Falle (Nr. 4), wo eine genaue Anamnese zu erheben war, die Luxation bei Volarflexion der geballten Faust zu Stande kam, entgegen der Mehrzahl der bisherigen Beobachtungen, wo sie durch Dorsalhyperflexion bewirkt wurde;

2. dass in einem anderen Falle (Nr. 3) eine dorsale Luxation besteht, eine Beobachtung, welche den bisherigen Erfahrungen und den darauf fussenden Theorien widerspricht.

Da der erste Punkt eine längere Besprechung über den Entstehungsmechanismus der volaren Lunatumluxation erheischt, soll zuerst über den zweiten, nämlich über die Häufigkeit, resp. die Möglichkeit der dorsalen Luxation gesprochen werden.

Erichsen[1]) hat den bis jetzt einzig bekannten Fall von Dorsalluxation publiciert. Da aber die Diagnose durch keine Sektion, resp. blutige Reposition bestätigt wurde und selbstverständlich durch kein Röntgenbild demonstriert werden konnte (1859), so wurde sie in späteren Jahren angefochten und als zweifelhaft bezeichnet. Der

1) Erichsen, Science and Art of Surgery Bd. I. p. 665. Der Fall ist in Bardenheuer, Krankheiten der ob. Extremitäten, Deutsche Chirurgie, Lieferung 63, S. 380 ff. und in H. Tillmanns, Statistische Beiträge zur Lehre von den Luxationen, Arch. der Heilkunde 1874, S. 282 ff., erwähnt.

Fall mag hier nach Eigenbrodt[1]) wiedergegeben werden:

„Der Pat. soll aus einer gewissen Höhe auf den Rücken herabgefallen sein und hatte die rechte Hand geballt unter sich bekommen. An der Rückfläche des Handgelenkes fand sich eine kleine harte Geschwulst, die verschwand, wenn man die Hand streckte und festen Druck anwandte, bei kräftiger Bewegung aber wieder hervortrat. Der Knochen musste zur ersten Reihe der Handwurzelknochen gehören und mit dem Radius in Verbindung stehen. Grösse, Lage gegen die Radialseite hin und deutlich durchfühlbare Form liessen wenig Zweifel, dass es das Mondbein war".

Nach Erwähnung dieser einzigen[2]) Beobachtung bemerkt folgerichtig Eigenbrodt: „Das Mondbein luxiert also fast immer nach der volaren Seite hin". Von anderer Seite wurde aber nicht so vorsichtig geurteilt und in der Esmarch'schen Festschrift[3]) stellt v. Lesser kategorisch im ersten Satz seiner Zusammenfassung die Behauptung auf: „Die Luxatio ossis lunati ist stets eine volare. Die als dorsale Luxationen beschriebenen Fälle sind unzuverlässig". v. Lesser scheint die theoretische Unwahrscheinlichkeit der dorsalen Lunatumluxation aus folgendem Satze von Henke[4]) abzuleiten: „Der Abstand der Ränder beider Gelenkflächen des Mondbeines ist auf der Hohlhandseite beträchtlich grösser als am Rücken", womit ein Gleiten des Lunatum nach dem Dorsum unmöglich gemacht werden sollte. Das ist kaum anzunehmen, denn käme nur die Form des Lunatum und dessen Einkeilung zwischen Naviculare und Triquetrum in Betracht, so würde, wegen der Beweglichkeit dieser drei Knochen gegeneinander, ein Gleiten des Lunatum sowohl nach dem Dorsum als nach der Vola möglich sein. Das Haupthindernis für eine dorsale Luxation, welches v. Lesser ebenfalls erwähnt, bildet die grössere Stärke der volaren Ligamente gegenüber den dorsalen. Ueber den Mechanismus dieser dorsalen Luxation lohnt es sich kaum, bei den dürftigen klinischen Beobachtungen, rein theoretische Möglichkeiten aufzustellen. Die Behauptung Potel's: Dorsalhyperflexion = volare Luxation, Volarhyperflexion = dorsale

1) Diese Beiträge Bd. 30. S. 819.

2) Potel (La Presse médicale 1899 Nr. 5, p. 28) betrachtet den Fall von Taafe (Dislocation of the semi-lunar bone of the carpus. Brit. med. Journ. 1869. Bd. I. p. 398) auch als eine dorsale Luxation, die anderen Autoren als eine volare.

3) Deutsche Zeitschr. f. Chir. Bd. 67. S. 498.

4) Henke, Handbuch der Anatomie und der Mechanik der Gelenke. 1863. S. 170—180.

Luxation, klingt sehr einfach, aber zu schön. Es mag heute betont werden, dass die Luxatio dorsalis ossis lunati, wenn auch sehr selten, doch möglich ist und mit Hilfe des Röntgenapparates beobachtet wurde [1]).

Ziehen wir den ersten Punkt, d. h. den Entstehungsmechanismus der volaren Lunatumluxation in Betracht, so sehen wir, dass unter den bis jetzt beschriebenen Fällen, die Luxation in den meisten Fällen durch Fall resp. durch Schlag auf die Vola der dorsalflektierten Hand, oder durch Schlag auf den rechtwinkelig gebeugten Ellbogen resp. auf das Dorsum der Hand bei fixierter Dorsalflexion derselben entstanden ist. Die Dorsalflexion ist danach als gewöhnliche Erscheinung bei der volaren Lunatumluxation zu betrachten.

Ueber den Entstehungsmechanismus der volaren Lunatumluxation sind verschiedene Theorien, sämtliche die Luxation bei Dorsalhyperflexion annehmend, aufgestellt worden.

Nach Albertin [2]) (1894) soll das Lunatum durch Druck und Gegendruck des Capitatum gegen den Radius, wie ein Kirschkern zwischen zwei Fingern, ausgedrückt werden, indem die volaren Bänder zerreissen.

Nach Potel [3]) (1899) wirken Metarcarpus III und Capitatum zusammen wie ein Stempel, der das Lunatum volarwärts treibt.

Nach Gross [4]) (1903) wird umgekehrt das Lunatum durch den Stoss des Radius bei Abreissung des radialen Seitenbandes volarwärts gedrängt, womit man eine „Luxatio carpi dorsalis sine lunato" erhält.

Im Grossen und Ganzen decken sich diese drei (Druck-Stoss-) Theorien, da es mechanisch vollständig gleichgiltig ist, welches Element fixiert und welches Element durch Stoss bewegt wird.

Nach Berger [5]) (1897) reissen die dorsalen Ligamente, so-

1) Im letzten Moment kommt mir die Arbeit von Thébault (Archiv. génér. de méd. I p. 1473—1495, 1906) zu Gesicht, welcher über einen Fall von dorsaler Lunatumluxation — durch Röntgenaufnahme bestätigt — referiert. Französischerseits war ebenfalls bis dahin die Möglichkeit dieser Luxationsform kategorisch verneint worden (Née, Thèse de Paris, Rousset, Nr. 30, 1905—1906). Thébault nimmt an, dass sie bei Volarhyperflexion zu Stande kommt.

2) Lyon médical 1894. p. 512.

3) Presse médicale 1899. Nr. 5. p. 28.

4) Langenbeck's Arch. f. klin. Chir. Bd. 70. S. 793—839.

5) Bull. et mém. de la Soc. de Chir. 1897. Bd. 23. p. 763 und ibidem 1899. Bd. 25.

dass das Lunatum durch den Zug der volaren Bänder herausgezogen wird.

Nach v. Lesser[1]) (1902) geschieht die volare Luxation durch Abhebelung, indem die Bewegungen zwischen Lunatum und Capitatum mit denen zwischen der Fossa semilunaris an der kubitalen Ulnaepiphyse und der Trochlea an der kubitalen Humerusepiphyse zu vergleichen sind.

Lilienfeld[2]) (1905) schliesst sich der Abhebelungstheorie im Sinne von v. Lesser an und betrachtet dazu die volare Lunatumluxation als eine dorsale Capitatumluxation. Auf die Berechtigung, der Luxation letztere Benennung zu verleihen, hatte schon (1901) de Quervain[3]) kurz aufmerksam gemacht.

Ueber die Anschauungen, die in den bemerkenswerten Abhandlungen von v. Lesser und von Lilienfeld vertreten sind, soll noch gesprochen werden.

Zur Beurteilung einer Verletzung in einem Körperteil mit so komplexen Verhältnissen wie das Handgelenk, bedarf es eines Zurückgehens auf das Elementare. Denn wer sich mit Verletzungen des Knochengerüstes befasst, befindet sich in einem Grenzgebiet zwischen Medizin und Mechanik, welche beide gleichwertige Rücksichten verdienen. Für die Mehrzahl der Aerzte ist aber das letztere Gebiet Terra incognita, und wenn es dem Verfasser gelungen ist, dasselbe mit einigermassen sichererem Fusse zu betreten, so verdankt er es den klaren Weisungen, die der Vorsteher unseres Röntgenkabinetts, Herr Dr. H. Zuppinger, ihm in liebenswürdigster Weise zu Teil werden liess.

Die Bewegungen der Hand als Ganzes finden bekanntlich in zwei Gelenken statt: in der Articulatio radio-carpalis (erstes Gelenk) und in der Articulatio intercarpalis (zweites Gelenk). Die Hauptrolle bei den Bewegungen im Handgelenk spielen Radius, Lunatum, Capitatum; in zweiter Linie kommen in Betracht das Naviculare und das Triquetrum. Es sind demnach die Beziehungen dieser Knochen gegeneinander, in funktioneller Hinsicht, näher zu bestimmen.

Wird der Vorderarm so fest gefasst, dass keine Bewegung desselben möglich ist, und wird dabei die Hand nach allen Möglichkeiten aktiv bewegt, so bemerkt man, dass sie Flexionsbewe-

1) l. c.

2) Langenbeck's Arch. f. klin. Chir. Bd. 76. S. 641—660.

3) Monatsschr. f. Unfallheilkunde u. Invalidenwesen. 1902. 9. Jahrg. Bd. 3.

gungen nach allen Richtungen, sowie Kreisbewegungen (Cirkumduktion), dagegen keine Rotation um ihre eigene Längsachse ausführen kann. Es handelt sich also nicht um ein Kugelgelenk. Andererseits ergiebt die Betrachtung der Gestaltung der Gelenkflächen, dass die Radiusgelenkfläche durch eine nicht stark ausgebildete Knorpelleiste in zwei Facetten geteilt ist, welche für das Naviculare resp. für das Lunatum bestimmt sind. Diese Leiste verläuft aber nicht genau dorso-volar, sondern von dorsal — etwas — ulnar nach volar — etwas — radial. Demnach findet die radio-lunare Bewegung um eine Achse statt, die nicht genau radio-ulnar, sondern von ulnar — etwas — volar nach radial — etwas — dorsal zieht [1]).

Der Mittelpunkt der proximalen Krümmungsfläche des Lunatum befindet sich etwa im Centrum des Caput capitati, d. h. die Achse der radio-lunaren Bewegung geht durch das Centrum des Caput capitati. Es kann im radio-lunaren Gelenk keine wesentliche andere als diese Charnierbewegung aktiv ausgeführt werden.

Was das zweite Gelenk anbelangt, so geschehen dessen Bewegungen hauptsächlich zwischen Capitatum einerseits, Lunatum und Naviculare andererseits. Die distale Gelenkfläche des Lunatum hat einen kleineren Krümmungsradius als die proximale; wie die proximale hat aber die distale ebenfalls ihren Mittelpunkt ungefähr im Centrum des Caput capitati. Dort kreuzen sich deren beide Achsen und zwar verläuft die Achse für die Bewegung zwischen Lunatum und Capitatum nicht rein ulno-radial, sondern, wie die Konfiguration der Gelenkflächen es zeigt, von ulnar — etwas — dorsal nach radial — etwas — volar. Es kann im capitato-lunaren Gelenk keine wesentliche andere als diese Charnierbewegung aktiv ausgeführt werden.

Nun funktionieren bekanntlich sozusagen niemals einzeln die beiden besprochenen radio-lunare (erstes) und capitato-lunare (zweites) Gelenke. Dank dem zwischen ihnen gelagerten beweglichen Meniscus (= Lunatum) ist die Hand im Stande, zusammengesetzte Bewegungen auszuführen, die mit einem Blick klar vor den Augen gesehen werden können. Diese Klarheit schafft die Vorstellung des Cardangelenkes [2]), welche kein Befremden erwecken dürfte, da der Cardanantrieb als Konkurrent des Kettenantriebes, den heute auch unter den Aerzten zahlreichen Automobilfreunden bekannt ist.

1) Vergl. R. Fick, Anatomie der Gelenke. S. 225.

2) Cardano, Italienischer Mathematiker 1501—1576.

Ein Cardangelenk, auch Kreuzgelenk genannt, besteht nämlich aus drei gegeneinander beweglichen Teilen, wie aus Figur 15 ersichtlich ist.

Ist L gegen R unbeweglich, so kann mit C nur eine Charnierbewegung a b ausgeführt werden. Ist C gegen L unbeweglich, so kann nur eine Charnierbewegung c d ausgeführt werden. Sind dagegen L, C und R gegeneinander beweglich, so kann mit C eine Bewegung nach allen Richtungen x, x, x, sowie Kreisbewegungen o, o, aber keine Rotation um die Längsachse von C oder R, ausgeführt werden. Sofort verständlich und anschaulich ist das Phänomen, wenn man über ein Modell verfügt.

Fig. 15.

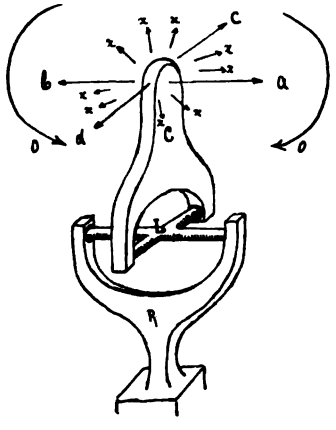

R ist unbeweglich gedacht.

Fig. 16.

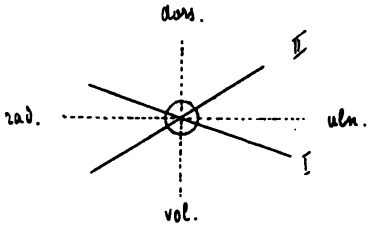

I = Achse des ersten Gelenkes
II = Achse des zweiten Gelenkes
schneiden sich im Caput capitati.

Denkt man sich nun L nach R zu konvex, nach C zu konkav, denkt man sich weiter C in L von innenher hineingreifend, so hat man die respektive Situation vom Radius (R), Lunatum (L) und Capitatum (C), wenn man noch folgendes beachtet: In der schematischen Figur 15 bilden die 4 Branchen von L zu einander Winkel von 90°; es wurde aber erwähnt, dass die Achse des ersten Gelenkes von radial (etwas dorsal) nach ulnar (etwas volar), die des zweiten von ulnar (etwas dorsal) nach radial (etwas volar) verlaufen, sodass der Winkel zwischen beiden Achsen etwa 60° resp. 120° betragen dürfte.

Danach sind Radius, Lunatum und Capitatum als ein zusammengesetztes Gelenk, ähnlich einem Cardangelenk mit sich schiefschneidenden Achsen aufzufassen.

Dabei ist zu bemerken, dass die Achse für das erste Gelenk einen kleineren Winkel mit der radio-ulnaren Ebene bildet als die Achse für das zweite mit derselben Ebene. Ferner soll nach Fick[1]) die Ebene der beiden Achsen nicht rein senkrecht zu der Längsachse liegen, sondern etwas von ulnar-distal nach radial-proximal verlaufen.

Die Auffassung des Handgelenkes als eines Kreuzgelenkes stimmt nicht mit der O. Fischer's, welcher sagt[2]): „Man kann mit grosser Annäherung die Gesamtheit der Handgelenke in Bezug auf die Art der resultierenden Bewegung als ein einziges Kugelgelenk ansehen, dessen Mittelpunkt in der Mitte des Köpfchens des Capitatum liegt". Nach dessen Untersuchungen an der toten Hand sollen bei jeder Flexion nach irgend einer Richtung beide Gelenke beteiligt sein; in einem reinen Kreuzgelenk würde es zwei Ebenen geben — die zwei Ebenen, die senkrecht stehen zu den Achsen des Kreuzgelenkes —, wo die Flexion nur in einem Gelenk stattfinden würde. Mag diese Beobachtung für die lebende Hand auch gelten, so kann trotzdem für den Verfasser von einem Kugelgelenk nicht die Rede sein aus dem früher erwähnten Umstand, dass es an einer aktiven, willkürlichen Rotation der Hand um die Längsachse fehlt. Bei Erwähnung eines Kugelgelenkes wird allgemein an das Schulter- oder an das Hüftgelenk gedacht, wo drei Grade der Freiheit bestehen. Diese zwei Gelenke können deshalb nicht mit dem Handgelenk in dasselbe Schema zusammengeworfen werden. Die Bezeichnung „Kreuzgelenk" für das Handgelenk sollte aber willkommen sein demjenigen, welcher für eine besondere Einrichtung einen besonderen Namen wünscht. Schon für das Auge ist der dreigliederige Apparat: Vorderarmknochen — erste Carpalreihe — zweite Carpalreihe plus der amphiarthrotisch verbundene Metacarpus, am besten mit dem dreigliederigen Cardan zu vergleichen. Die Hauptsache bleibt aber die: das Handgelenk weist funktionell die Resultate eines Kreuzgelenkes auf und nicht die eines Kugelgelenkes. Dabei soll nicht gesagt werden, dass das Handgelenk ein reines Kreuzgelenk ist; die besondere Richtung der Achsen wurde oben angegeben; Nebenbewegungen, Kompromisse, wie H. Virchow sie nennt[3]), zur Verhütung von Friktionen, auch kleine Zwangsrotationen um die Längsachse, müssen angenommen werden[4]). Die Auffassung des Hand-

1) Bd. 26 der Abhandlungen S. 454.

2) Untersuchungen über die Gelenke des menschlichen Armes von W. Braune und O. Fischer. Abhandlung der math.-phys. Klasse der kgl. sächs. Gesellschaft der Wissenschaften. Bd. 14. Nr. II. S. 110. 1887.

3) Ueber Einzelmechanismen am Handgelenk. Verhandl. der physiol. Gesellschaft zu Berlin. Jahrg. 1901/02. Nr. 5—9. 15. März 1902.

4) Ueber den letzteren Punkt verdanke ich Herrn Dr. Zuppinger folgende Aeusserung: „Unter reiner Volar-Dorsalflexion versteht man eine

gelenkes als eines Kreuzgelenkes ist also eine Approximation, wohl aber die befriedigendste und die sich am nächsten an die Wirklichkeit haltende. Uebrigens: hilft die Annahme dieses Begriffes zur Erklärung der noch darzulegenden Thatsachen, so erschüttert dessen Nichtannahme diese Thatsachen selber in keiner Weise.

Soweit vorläufig über das Handgelenk. Es soll jetzt in Betracht gezogen werden, was nach den Lehren der Mechanik bei passiver Dorsalflexion der Hand im zweiten Carpalgelenk geschieht. Capitatum und Metacarpus III, amphiarthrotisch verbunden, sind als ein einziges Element anzusehen.

Die Kraft, welche von der Vola aus, auf B (irgend ein Punkt in der Längsachse des Carpus oder des Metacarpus) ansetzt, während die Drehachse durch das Caput capitati geht, kann zerlegt werden: in ein Kräftepaar + P—P (drehendes Moment, welches das Bestreben hat, das Stück A B entgegengesetzt der Bewegung des Uhrzeigers zu drehen um irgend eine Achse, welche senkrecht auf die Zeichnungsebene steht) und in eine translatorische Kraft S (schiebende, singuläre Kraft, welche das Bestreben hat, A nach

ebene Relativbewegung zwischen Radius und der Gesamthand. Als solche kann sie, da sie ja eine rotatorische Bewegung ist, nur eine Drehung um eine feste Achse (conaxiale Drehung) oder eine Drehung um eine wandernde, sich parallel bleibende Achse, sein.

Da aber in einem Kreuzgelenk die resultierende Achse sich parallel nicht bleibt, so ergiebt sich, dass die Dorso-Volarflexion sich, streng genommen, nicht in einem Kreuzgelenk abspielen kann, es sei denn, dass die eine der Achsen des Kreuzgelenkes zugleich Flexionsachse sei. In diesem Falle aber könnten die Radio-Ulnarflexion und die Mehrzahl der schrägen Flexionen nicht auf ein Kreuzgelenk allein bezogen werden.

Werden aber zur reinen Dorso-Volarflexion zwei sich schneidende Achsen, wie in einem reinen Kreuzgelenk, verwendet, so liegt jedenfalls die Achse der reinen Flexion in der Ebene der beiden Achsen des Kreuzgelenkes, von denen die erste mit dem Radius, die zweite mit der ersten und mit dem Capitatum fest verbunden zu denken ist. Durch die Drehung um die radiale Achse (bei feststehendem Radius), würde auch die Ebene der beiden Achsen gedreht und die in ihr enthaltene Flexionsachse würde ihre Stellung rotatorisch gegen den Radius ändern. Dabei könnte die Relativbewegung der Hand nicht mehr eine ebene bleiben. Soll aber die Flexionsachse in jedem Moment in ihrer verlangten Richtung bleiben, so muss die Hand vorweg um eine dritte Achse zurückgedreht werden, die am einfachsten auf der zweiten Achse des Kreuzgelenkes senkrecht und zugleich als Längsachse der Hand zu denken ist.

Es hat also ausser den beiden Drehungen um die beiden Achsen des Kreuzgelenkes, noch eine dritte um die Längsachse der Hand sich zu vollziehen. Da diese Drehung sehr klein ist, so mag immerhin das Kreuzgelenk als giltig angenommen werden."

oben (dorsal) zu schieben). Je länger der Arm A B des Kräftepaares ist, desto grösser ist das drehende Moment; je kürzer der Arm, desto kleiner ist das drehende Moment im Vergleiche zu der schiebenden, immer gleichbleibenden Kraft S. Ist diese schiebende Kraft genügend gross, um die Gelenkfläche des Caput capitati an der des Lunatum vorbeizuschieben, so haben wir eine Luxatio des Caput capitati dorsalwärts. Das drehende Moment allein könnte keine Luxation, weder dorsale noch volare, des Caput capitati bewirken, könnte nur eine solche vorbereitend wirken.

Fig. 17.

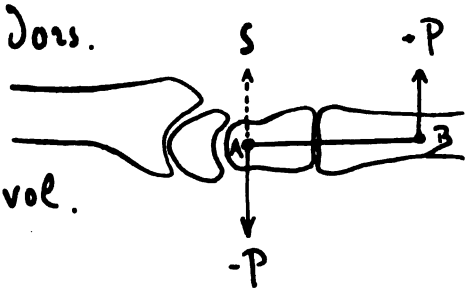

Bei seiner dorsalen Wanderung kann das Caput capitati vom Carpus in toto oder in parte begleitet werden und die Luxation kann in diesem Stadium bleiben. In der Regel wird doch das Lunatum sekundär durch einfachen Druck des Capitatum bezw. des Carpus volarwärts verschoben, sodass als Resultat das Lunatum allein aus seiner Stellung volarwärts herausgetreten ist. Der Fall 2 illustriert in Figur 5 diese dorsale Luxation des Caput capitati und partielle Luxation des Carpus: bei diesem Patienten ist also die volare Luxatio lunati in diesem ersten Stadium geblieben. Der Fall 4 illustriert, anamnestisch, die dorsale Luxatio capitati: der Arzt bemerkte eine Erhebung auf dem Dorsum der Handwurzel und reponierte sie durch Druck, wonach das Röntgenbild (Fig. 9) eine typische volare, vollendete Lunatumluxation ergab.

Somit geschieht die Luxation des Capitatum dem Lunatum gegenüber durch Verschiebung, Translation. Teilt man die Luxationen, wie Krönlein in seiner „Lehre von den Luxationen" es angiebt[1]), in indirekte und direkte, so gehört die Luxatio dorsalis capitis capitati, als erster Akt der Luxatio volaris lunati zu den direkten Luxationen. Aber auch der zweite Akt, das Ausweichen des Lunatum volarwärts, geschieht als direkte Luxation. Somit

1) S. 13—15.

ist die volare Lunatumluxation eine zweizeitige direkte Luxation, entgegen dem von v. Lesser aufgestellten Satz: „Es reiht sich die Luxatio ossis lunati in das Gebiet ein der echten Luxationen, welche alle nur durch Hebelwirkung entstehen“[1]). Ueberhaupt werden wohl die direkten Luxationen, im Carpus und im Tarsus, im Gegensatz zu den anderen Gelenken, das häufigere sein.

Bis jetzt wurde die Bewegung des Naviculare gegen das Lunatum bei Dorsalflexion nicht berücksichtigt. Die gegenseitigen Bewegungen von Naviculare, Lunatum und Triquetrum geben aber die Erklärung für die Entstehung der (einzeitigen) Druck-, Kirschkerntheorie. Bei physiologischer Dorsalflexion der Hand geschieht folgendes: das Lunatum macht eine Dorsalflexion; d. h., wenn man das rechte Lunatum z. B. von der Radialseite betrachtet: das Lunatum dreht sich im Sinne des Uhrzeigers, womit die konvexe radiale Fläche des Lunatum mit der grössten Masse dieses Knochens volarwärts wandert. Das Naviculare macht auch die Dorsalflexion mit; da sein distales Ende mit der zweiten Carpalreihe fixiert ist, und die Dorsalflexion der zweiten Carpalreihe sich der Dorsalflexion der ersten Reihe summiert, so macht das Naviculare in toto eine grössere Dorsalflexion als der übrige Teil der ersten Carpalreihe[2]). Zu gleicher Zeit macht das Naviculare eine leichte dorsale Bewegung um eine Achse, die durch das Centrum des Caput capitati und parallel seiner eigenen Längsachse läuft; das Triquetrum macht symmetrisch eine ähnliche Bewegung um eine Achse, die durch das Caput capitati und parallel seiner eigenen Längsachse läuft (Fig. 18).

Das Resultat ist, dass bei einer physiologischen Dorsalflexion der Hand die Knochen der ersten Carpalreihe zu einem Gewölbe sich zusammenballen, dessen prominentester Punkt (Lunatum) volar liegt. Es schiene darnach der Schluss gerechtfertigt zu sein, dass bei Dorsalhyperflexion eine Volarluxation des Lunatum, einfach durch die übertriebene normale Bewegung desselben, zu Stande kommen könnte. Dass diese Möglichkeit nur sehr selten zutrifft, soll durch die Darstellung der Bänderverhältnisse bewiesen werden.

v. Lesser hat nämlich das Verdienst, die Herrschaft der (einzeitigen) Drucktheorie abgeschafft zu haben, indem er den Weg,

1) l. c. S. 495.

2) Vergl. H. Virchow, Die Weiterdrehung des Naviculare carpi bei Dorsalflexion. Verhandlungen der Anat. Gesellschaft. 22.—25. April 1902. S. 111—115.

den das Lunatum bei volarer Luxation einschlägt, und die verschiedenen Etappen, in denen es sich aufhalten kann, angegeben hat. Fig. 19 giebt die Sache schematisch wieder. Dabei hat man sich

Fig. 18.

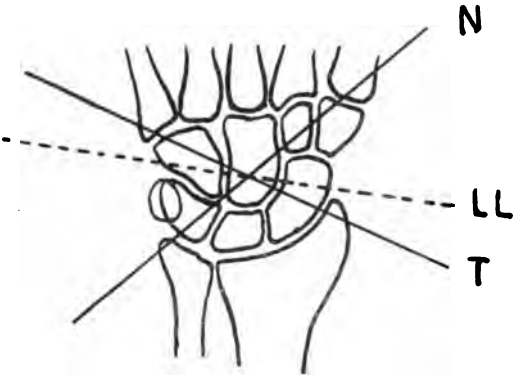

N = Achse für Naviculare T = Achse für Triquetrum LL = Ebene der Achsen für I. und II. Handgelenk.

Fig. 19.

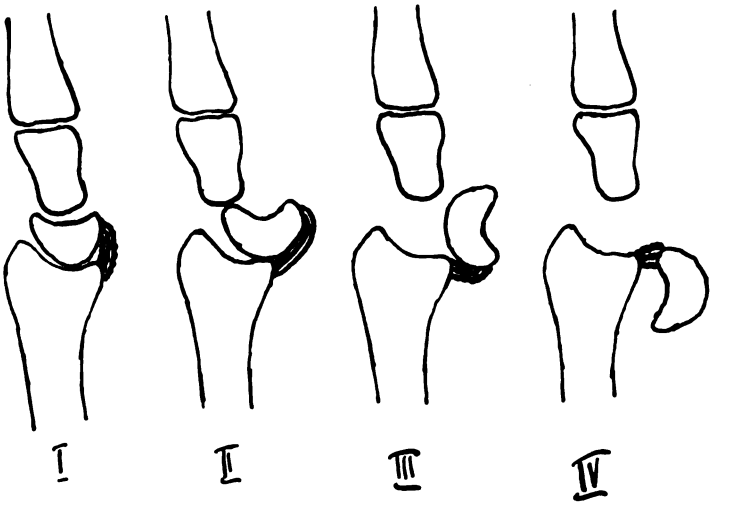

I = normaler Zustand II = sogenannte Subluxation III = Drehung um 90° (typische Stellung) IV = Drehung um mehr als 180°.

das Capitatum und den Carpus, wie oben erwähnt, mehr weniger verlegt zu denken.

Man sieht darnach, dass der Pars radio-lunata des Ligamentum radio-carpeum volare, welche sich zwischen Radius und Lunatum spannt, eine wichtige Rolle zukommt. Dieser Zug ist nämlich der

stärkste von allen, die das Lunatum mit der Umgebung verbinden; allgemein gesagt sind für das Lunatum die dorsalen Züge schwächer als die volaren. Dieser radio-lunare Zug reisst bei volarer Lunatumluxation nicht ab, was die Stellung des Lunatum nach Röntgenbildern und vorgenommene Exstirpationen von luxierten Lunata[1]) beweisen; dieser Zug müsste aber als der erste zerreissen, wenn das Lunatum bei Dorsalhyperflexion der Hand einfach herausgepresst würde. Da er aber nicht abreisst, so kann erst, wenn der Capitatumkopf dorsal luxiert ist, das Lunatum volarwärts ausweichen.

Nicht unerwähnt sollen allerdings seltene Fälle sein, wo sämtliche Lunatumbänder zerrissen waren[2]), oder wo andere Züge als das radio-lunare allein erhalten blieben[3]). In solchen Fällen mag die Drucktheorie, in irgend einer Form, Geltung haben.

Somit ist der Anschauung Lilienfeld's — welcher systematisch jede volare Lunatumluxation „Luxatio ossis capitati dorsalis" benennt — für die grosse Mehrzahl aller Fälle zuzustimmen. Seiner Auffassung aber des Mechanismus der dorsalen Capitatumkopfluxation als einer Abhebelung im Sinne von v. Lesser, welcher die Luxatio cubiti[4]) in Vergleich zieht, ist nicht beizupflichten, weder theoretisch noch klinisch. Theoretisch, weil die Behauptung Lilienfeld's[5]), dass die Länge des Hebelarmes ein günstiges Moment für die dorsale Abhebelung des Capitatum ist, der mechanischen Erklärung nicht entspricht; es wurde gezeigt, dass bei kurzem Hebelarm die dorsale Luxation des Capitatum leichter eintreten wird. In Praxi kann überhaupt nur ein kurzer Hebelarm vorhanden sein bei Dorsalflexion der Hand (Finger gestreckt oder geballt), da die Kraft immer nahe genug am Lunatum ansetzt, um der schiebenden Kraft die Hauptwirkung zu verleihen. Klinisch, aus der einfachen Ueberlegung, dass die Luxatio cubiti post. mit der dorsalen Capitatumluxation nicht zu vergleichen ist. In beiden Fällen findet eine dorsale Flexion zwischen beiden Elementen statt. Es

1) Besonders Fälle von Berger, Eigenbrodt, Urban-v. Lesser, Forgue.

2) Der Fall von Lauenstein. Fortschritte auf dem Gebiet der Röntgenstrahlen. 1898-99. Bd. II. 6. S. 218.

3) Die zwei Fälle von Gross (l. c.).

4) Wohl die hintere gemeint, bei Anwendung der Hyperextensionstheorie; die Theorie Malgaigne's, wonach die hintere Cubitalluxation durch Ausweichung des Processus coronoideus, bei Rotation nach innen des Oberarmes, zuerst median- und distalwärts, erst dann dorsal- und proximalwärts eintritt, kann hier nicht in Betracht kommen.

5) l. c. S. 650.

luxiert aber bei der Cubitalluxation die konvexe Gelenkfläche (Trochlea) nach der Aussenseite des durch die Flexion gebildeten Winkels (d. h. nach der Vola). Bei der Capitatumluxation luxiert dagegen die konvexe Gelenkfläche (Capitatumkopf) nach der Innenseite dieses Winkels (d. h. nach dem Dorsum). Dabei ist es mechanisch ganz gleich, ob das distale Element fixiert bleibt und das proximale flektiert wird oder umgekehrt. Es müssen folglich für zwei verschiedene Wirkungen in vergleichbaren Gelenken zwei verschiedene Mechanismen angenommen werden (Fig. 20).

Fig. 20.

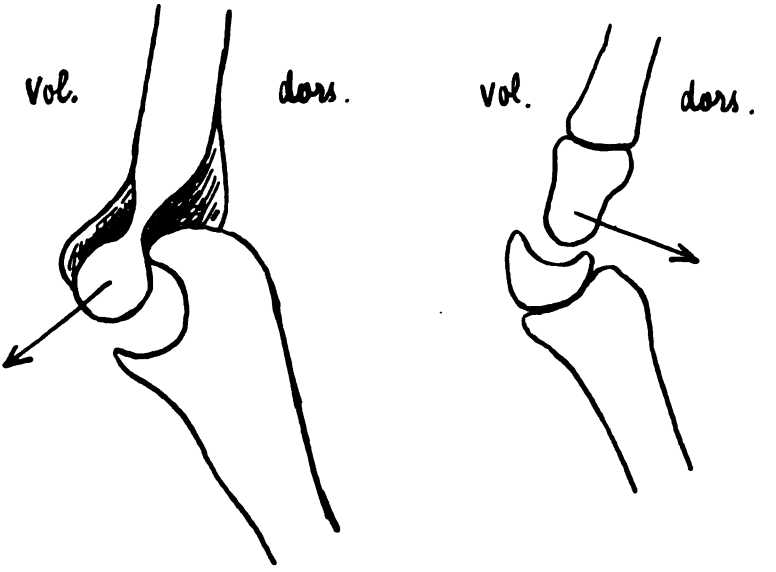

A B

Richtung, die die konvexe Gelenkfläche einschlägt:
A bei der Luxatio cubiti dorsalis. B bei der Luxatio capitati dorsalis.

Nun erfolgt bei Dorsalhyperflexion gewöhnlich eine andere Verletzung als eine Lunatumluxation, wie klinische Erfahrungen und Versuche an der Leiche es beweisen. Eine genauere Angabe über die Haltung der Hand bei letzterer Verletzung giebt Lilienfeld an, welcher behauptet, dass zu der Dorsalflexion eine Ulnarflexion sich gesellen muss. Es ist ihm auch gelungen, durch Dorsoulnarflexion eine typische volare Lunatumluxation an der Leiche zu erzeugen. Seiner Anschauung ist beizustimmen und zwar aus folgenden Gründen:

Kehrt man zu dem Cardangelenk zurück, so sieht man, dass Dorsal-, Volar-, Radial- und Ulnarflexion zusammengesetzte Bewe-

gungen sind, bei welchen beide Achsen in Anspruch genommen werden. Dagegen geschehen ulno-volare und radio-dorsale Flexion, vornehmlich um die zweite, radio-volare und ulno-dorsale Flexion vornehmlich um die erste Achse. Letztere Flexion ist die, welche jetzt in Betracht kommt; würde bei ihr ein grosser Grad der Beweglichkeit zwischen Capitatum und Lunatum möglich sein, so könnten bei ulno-dorsaler Hyperflexion die Bänderteile, die diese zwei Knochen vereinigen, intakt bleiben und die Kraft des Stosses resp. Schlages würde eine andere Verletzung herbeiführen. Ist dagegen nur ein kleiner Grad der Beweglichkeit gestattet, so sind die Bänderteile allererst stark in Anspruch genommen und bei Zerreissen derselben tritt die besprochene dorsale Luxation des Caput capitati, gefolgt von der volaren Luxation des Lunatum, ein.

Das leichtere Zustandekommen der Lunatumluxation bei Ulnodorsalflexion erklärt sich auch nach folgendem. Es erfolgt nämlich nach R. Fick[1]) bei Ulnarflexion (als minimale Bewegungen):

1. Eine Seitenverschiebung des Lunatum radialwärts und diesem gegenüber eine verhältnismässig noch stärkere des proximalen Teiles des Caput capitati nach derselben Richtung (Drehung um dorso-volare Achse durch das Caput capitati);
2. eine Dorsalflexion des Lunatum (Drehung um radio-ulnare Achse durch das Caput capitati), wodurch die Hauptmasse des Lunatum volarwärts bewegt wird und das dorsale Horn weniger dorsal herausragt;
3. eine Supination des Lunatum, wodurch das volare Horn radialwärts, das dorsale ulnarwärts wandert.

Zu verwerten sind obige Angaben folgendermassen: Durch 2 und 3 wird die Fuge zwischen Naviculare und Lunatum verflacht und verbreitert. Durch 1 stellt sich das Caput capitati nicht mehr grösstenteils dem Lunatum, sondern der Fuge gegenüber und zeigt schon die Tendenz dorsal auszuweichen.

Was die Nebenfrage der Benennung anbetrifft, so stimmt wohl der Name „Luxatio dorsalis ossis capitati" mit der Regel, nach welcher eine Luxation nach dem distalen luxierten Teile genannt wird. In Anbetracht aber des Umstandes, dass die volare Lunatumluxation doch nicht immer durch eine dorsale Capitatum-

1) Verhandlungen der anatomischen Gesellschaft auf der 15. Versammlung in Bonn 26.—29. Mai 1901. S. 175—184 (Fig. 2—4) und Abhandlung der Königl. sächs. Gesellschaft d. Wiss., Math.-phys. Klinik. Bd. 26. H. 6. S. 418—468 (Taf. I, II, III).

luxation eingeleitet wird, und der Thatsache, dass das Endresultat meistens nur die Verlagerung des Lunatum allein ist, sodass dieses als aus dem Ring der es umlagernden Knochen ausgetreten angesehen werden kann, scheint der alte Ausdruck „Lunatumluxation" berechtigt zu sein.

Als letzter Punkt sei noch bemerkt, worauf gleich am Anfang der Besprechung aufmerksam gemacht wurde, dass die Luxatio dorsalis capitati auch bei Volarhyperflexion der geballten Faust eintreten kann, wie der Fall 3 es beweist. Hier leitet das drehende Moment, beim Aufschlagen der Metacarpalköpfchen, die Luxation ein; sie wird vervollständigt durch eine zweite Kraft, die Körperlast, welche auf den Vorderarm so wirken kann, dass dieser plus Lunatum auf die volare Seite des Capitatum gleitet.

Fig. 21.



Diese Art der volaren Luxation würde schon eher, was das Resultat anbelangt, mit der hinteren Luxation am Ellbogen zu vergleichen sein, denn in beiden Fällen luxiert die konvexe Gelenkfläche nach der Aussenseite des Winkels.

Volare Lunatumluxation bei Volarhyperflexion der Hand findet man bei Taaffe[1]), Wendt[2]), Poulsen[3]) und Gallony[4]). Ferner sei der Fall von de Quervain (l. c.) erwähnt, wo dieser Autor bei volarer Lunatumluxation „trotz Schürfungen auf dem Handrücken" eine Dorsalhyperflexion annimmt, was sich bezweifeln lässt.

Als Resultat dieser Arbeit ergiebt sich in kurzer Fassung folgendes:

Es soll, trotz aller Vorliebe für einfache Lösungen, das bisherige Urteil über die Lunatumluxation, welches gewöhnlich so lautete: 1. die Lunatumluxation ist stets eine volare; 2. die Lunatumluxation geschieht durch Dorsalhyperflexion der Hand, folgendermassen revidiert werden:

1. Die Lunatumluxation ist fast stets eine volare. Dorsale Luxationen wurden selten beobachtet.

1) l. c.

2) Münch. med. Wochenschr. Nr. 24. 1904. S. 1051.

3) Poulsen, Luxat. oss. lun. Fall 1. p. 819. Arch. f. klin. Chir. Bd. 83.

4) Thèse de Paris. Nr. 568. Boyer. 1901—02.

2. Die volare Lunatumluxation kann auf zwei Wegen entstehen:
   a) bei Dorsalhyperflexion der Hand,
   b) bei Volarhyperflexion der Hand (selten).

Bei der häufigeren Form a) kommen zwei Möglichkeiten vor:

α) die volare Lunatumluxation geschieht bei ulno-dorsaler Hyperflexion der Hand als zweizeitige direkte Luxation; sie wird durch dorsales Verschieben des Caput capitati eingeleitet, indem die volaren Bänderzüge zwischen Lunatum und Radius nicht zerreissen (typische Lunatumluxation);

β) ehe es zu diesem Mechanismus kommt, kann es, wenn alle Verbindungen des Lunatum zerrissen sind, zu einem einzeitigen, direkten Austreten dieses Knochens, durch Druck der benachbarten Knochen, kommen (selten).

Symptomatologie und Therapie gehören nicht in den Rahmen dieser Arbeit. Für die Symptomatologie ist namentlich auf die Arbeit von Poulsen[1]) zu verweisen. Eines scheint ziemlich sicher: der typischen Volarluxation entsprechen nicht regelmässig typische Symptome. Im Allgemeinen kann doch bei genauer Untersuchung die Fractura radii loco classico ausgeschlossen werden.

Betreffs der Therapie werden wohl Wendt und Poulsen u. A. die richtigen Indikationen angegeben haben, welche kurz gefasst so lauten:

1. bei offener Luxation: Exstirpation des Knochens;
2. bei frischer subkutaner Luxation: Repositionsversuch durch Zug und Dorsalflexion der Hand, Druck volar auf das Lunatum, Volarflexion;
3. bei nicht gelungener Reposition und bei alten oder komplicierten Fällen: expektative Behandlung, wenn die Beschwerden klein bezw. vermutlich vermindert sein werden (keine Massage); andernfalls Exstirpation des Knochens. Letzteres entspricht mehr der heutigen Tendenz.

Zum Schluss sei es mir gestattet, meinem hochverehrten Chef Herrn Professor Dr. Krönlein, meinen wärmsten Dank für die Anregung zu dieser Arbeit auszusprechen. Ferner danke ich Herrn Privatdocent Dr. Zuppinger für die Unterstützung, die ich bei ihm fand und das wohlwollende Interesse, das er dieser Arbeit fortwährend entgegenbrachte.

1) l. c. S. 811—814.

Diese Arbeit war schon zu Ende, als eine ausführliche Mitteilung von Schoch (Klinik von de Quervain) publiciert wurde. Er behandelt die Carpalverletzungen, speciell die gemeinsame volare Luxation des Lunatum und der proximalen Hälfte des frakturierten Naviculare und betrachtet diese Verletzung als eine typische (Luxatio intercarpea partialis, typische intercarpale Luxationsfraktur). Es ist ihm beizustimmen, da es sich um eine Abart — was den Entstehungsmechanismus anbelangt — der Lunatumluxation handelt. Eine „Abart" ist sie, nicht weil sie ein untergeordnetes Interesse bietet, sondern weil sie seltener ist als die reine Lunatumluxation und weil die Luxation das Prägnanteste dabei bleibt. Die drei Typen nach Schoch des Entstehungsmechanismus dieser Luxationsfraktur (p. 112—116) decken sich im Grossen und Ganzen, nebst für mich teilweise unrichtiger resp. nicht präciser Auffassung der mechanischen Vorkommnisse, mit meinen drei Formen der volaren Lunatumluxation:

I. Typus nach Schoch	= Form a β) seltene Form	}	Dorsal-
II. Typus „ „	= Form a α) typische Form	}	hyperflexion
III. Typus „ „	= Form b		Volarhyperflexion.

Litteratur[1]).

[Abadie, J., Des luxations radio-carpiennes traumatiques. Thèse de Montpellier 1901.] — [Abadie und Jeanbrau, E., Les luxations radio-carpiennes traumatiques. Bull. méd. p. 993. 28. nov. 1903.] — 1) Albertin, Note sur un cas de luxation traumatique de l'os semi-lunaire sur la face palmaire du poignet gauche. La Province médicale. Nr. 27. 1887. (Ref. Centralbl. f. Chir. 1887. S. 919.) — 2) Ders., Luxation de l'os semi-lunaire. Lyon méd. Nr. 49. 1894. — 3) Apelt, Zur Kasuistik der Luxation des Os lunatum carpi. Monatsschr. f. Unfallheilkunde und Invalidenwesen. X. Jahrg. Nr. 7. 1903. — 4) Auban, Luxation en avant du semi-lunaire et du pyramidal sur l'extrémité antéro-inférieure de l'avant-bras. Arch. de méd. et pharm. milit. Paris. p. 254—259. 1903. — 5) R. de B., Diagnostic et traitement des fractures du scaphoïde carpien et de la luxation du semi-lunaire. La Semaine méd. 1905. — 6) Bardenheuer, Die Verletzungen der oberen Extremitäten. Teil II. Deutsche Chirurgie. Lief. 63 b. S. 391. 1888. — 7) Bérard, Dislocation du carpe. Lyon méd. CVIII. p. 952—960. 1907. — [Berdach, Beitrag zur Kenntnis der traumat. Luxat. des Handgelenkes. Wiener klin. Wochenschr. Nr. 8. 1904.] — 8) Berger, P., Luxation de l'os semi-lunaire. Bull. et mém. de la Soc. de Chir. de Paris. XXIII. p. 763. 1897. — 9) Ders., Luxation de l'os semi-lunaire. XXV. p. 717. 1899. —

1) Bibliographie der Lunatumluxation bis Ende 1907. Zwischen Klammern sind einige Arbeiten, verwandte Fragen behandelnd, angegeben.

10) Ders., Subluxation du semi-lunaire en avant. 18. déc. 1901. — 11) Ders., Luxation du semi-lunaire. XXXIII. p. 696. 1907. (Discussion: M. M. Delbet, Arron. p. 697—699.) — 12) Bialy, F., Ueber die Luxation des Os lunatum. In.-Diss. Leipzig 1902. — [Bieberbach, Ueber Verrenk. der Handwurzelknochen. Dissert. Jena 1877.] — [Bonnes, A., Gaz. des hôp. p. 487. 1864.] — 13) Buchanan, Case of compound dislocation of the carpus. Brit. med. Journ. I. p. 398. 1869. Med. Times 24. I. 1885. — 14) Cahen, Luxation des Os lunatum. Münch. med. Wochenschr. Nr. 44. S. 1867. 1902. — 15) Cahier, Luxation du semi-lunaire. Trait. chir. Le Dentu u. Delbet. T. III. p. 211. 1896. — 16) Cameron, Examples of some surgical diseases and accidents of rare occurence. Lancet I. p. 885. 17, V. 1884. — 17) Chaput, H., Luxation de la seconde rangée du carpe avec fracture du scaphoïde. Bull. et mém. de la Soc. de Chir. de Paris. XXXIII. p. 294. 1907. — 18) Chisolm, Lancet II. p. 605. 28. X. 1871. Philad. med. Times 1. 18. Juni 1871. — 19) Codman, E. A. et Chase, H. M., The diagnosis and treatment of fracture of the carpal scaphoid and dislocation of the semi-lunar bone with a report of thirty cases. Annals of surgery. Bd. XLI. p. 321 u. 863. März und Juni 1905. (Ref. Centralbl. f. Chir. 1905.) — [Cooper, Astley, On disloc. and fract. of the joints. London. p. 435. 1842. (New ed. p. 503.)] — [Cousin, J., De l'emploi de la radiographie dans les lésions traumatiques du poignet. Thèse de Lyon 1897.] — 20) Delbet, P., Luxation du semi-lunaire. Bull. et mém. soc. anat. de Paris. LXXVIII. p. 590. 1903. — [Briot et Destot, Anatomie et physiologie du poignet par la radioscopie et la radiographie. Prov. méd. p. 97, 109. 1898.] — [Destot, Trois cas de luxation médio-carpienne. Prov. méd. p. 264. 1898.] — 21) Ders., Pseudo-luxation isolée du semi-lunaire. Bull. soc. de chir. de Lyon VII. p. 259—263. 1904. — 22) Ders., Ibid. Lyon méd. CIII. p. 377—380. 1904. — [Ders., Lésions traumatiques du poignet; fracture du scaphoïde et dislocation du carpe. Lyon méd. CIII. p. 1052. 1904.] — [Ders., Traumatisme du poignet. Lyon méd. CIV. p. 115. 1905.] — 23) Ders., La dislocation du carpe. Bull. méd. Paris. XIX. p. 1033—1038. 1905. — 24) Ders., Luxation isolée du semi-lunaire. Lyon méd. CVI. p. 1242. 1906. — 25) Ders., Le poignet et les accidents du travail. Paris 1905. — 26) Dubar, Echo médical du Nord, juillet. 1902. — 27) Durand, Ancienne luxation médio-carpienne, fracture du scaphoïde (dislocation du carpe de Destot). Lyon méd. CVIII. p. 1187—1190. 1907. — 28) Eigenbrodt, Ueber isolierte Luxationen der Carpalknochen, speciell des Mondbeines. Diese Beiträge Bd. 30. S. 805. 1901. — 29) Ders., Münch. med. Wochenschr. Nr. 13. S. 549. 1902. — 30) Ely, Dislocation of the carpal scaphoid. Annals of surgery. II. p. 97. 1903. — 31) Erichsen, Science and art of surgery. Bd. I. p. 665. (Prakt. Handbuch der Chirurgie. Uebers. von Thamhayn. Bd. I. S. 285. 1864.) — 32) Forgue, Observation d'une variété rare de luxation carpienne. (Luxation en avant du semi-lunaire et du fragment proximal du scaphoïde fracturé.) Gaz. hebd. des sciences méd. de Montpellier. Nr. 1. 1887. — 33) Friedrich, P. L., Handbuch der prakt. Chirurgie. Bd. V. 3. Aufl. S. 330. 1907. — [Fullerton, Andrew, Dislocation of the carpal scaphoid. Lancet 10. June 1904—05.] — [de Gaetano, Zur Kasuistik der Luxation des Köpfchens des Os capitatum der Handwurzel. Il policlinico.

März 1902.] (Ref. Münch. med. Wochenschr. Nr. 34. S. 1485. 1902.) — [Gallois, E., Fracture de l'extremité inf. du radius. Lyon. Imprimerie L. Bourgeon. 1898.] — 34) Gallony, G., Contribution à l'étude des luxat. du semi-lunaire. Thèse de Paris. Nr. 568. Boyer 1901—02. — 35) Gamgee, L. P., A case of forward dislocation of the semi-lunar bone. Lancet II. p. 30. 6. Juli 1895. (Ref. Hildebrand's Jahresber. S. 1089. 1895.) — 36) Gross, H., Der Mechanismus der Luxatio ossis lunati, nebst Bemerkungen über die Entstehung der Fraktur desselben Knochens. Langenbeck's Arch. f. klin. Chir. Bd. 70. S. 793—839. 1903. — 37) Growes, E. W. J., A case of anterior dislocation of the semi-lunar bone of the wrist. Lancet. London. II. 448. 1904. — [Hallopeau et Proust, Bull. soc. anat. Fév. 1904.] — 38) Hémery, G. E. J., Contribution à l'étude des luxations du semi-lunaire. Thèse de Lille. Nr. 84. Imp. Le Bigot. 1901—02. — 39) Hessert, Dislocation of individual carpal bones, with report of a case of luxation of the scaphoid and semi-lunar. Annals of surgery. I. p. 402. 1903. — 40) Hildebrandt, A., Ueber die Luxat. des Os lun. carpi und ihre operative Behandlung. Charité-Annalen. Jahrg. XXIX. p. 445 und Die volare Luxation des Os lunatum carpi und ihre Behandlung. Berl. klin. Wochenschr. Nr. 30. S. 935. 1905. — [Hirsch, Presse méd. 21. juin 1905.] — 41) Hodges, Compound dislocation of the semi-lunar bone of the carpus etc. Boston med. a surg. Journ. p. 261. 1866. — 42) Höfliger, Ueber Frakturen und Luxationen der Carpalknochen. Korr.-Bl. f. Schweiz. Aerzte. 31. Jahrg. Nr. 10 u. 11. 1901. — 43) (Flower et Hulke in) Holmes, T., A system of surgery. London, II. p. 585. 1861. — [Hönigschmied, Leichenexperimente über die Zerreissung der Bänder im Handgelenke. Deutsche Zeitschr. f. Chir. Bd. X. S. 462.] — 44) Hübler, Röntgenatlas. Taf. 29. 1901. — [Hunt, Annals of anat. and surg. p. 110. 1881.] — [Hüter, Klinik der Gelenkkrankheiten. Bd. II. S. 763. I. Aufl. 1871.] — 45) Jaboulay, Luxation du semi-lunaire sur la face antérieure du poignet. Compression du nerf médian. Bull. de la Soc. de Chir. de Lyon. V. 86—87. 1902. — [Jarjavai, Thèse de Paris. 1846.] — [Kaufmann, Zur Verwendung der Röntgen'schen Skiagraphie bei der Begutachtung von Verletzten. Monatsschr. f. Unfallheilkunde und Invalidenwesen. S. 258. 1896.] — 46) König, Spec. Chirurgie. 5. Aufl. III. S. 154. 1889. — 47) Körte, Fall von Luxat. der Hand nach hinten mit Herausprengung des Os lunatum. Deutsche med. Wochenschr. Vereinsbeilage Nr. 5. S. 31. 1898. — [Labady, Thèse de Paris. 1897. Étude sur les luxations médio-carpiennes traumatiques.] — [Labatt, Hamilton, Gaz. des hôp. p. 436. 1841.] — 48) Lauenstein, Luxation des Os lunatum nach der Vola zu, nebst der Fraktur des Proc. styloid. von Radius und Ulna. Fortschritte auf dem Gebiete der Röntgenstrahlen. Bd. 2. S. 218. 1898—99. — 49) Lejars, Traité de chirurgie d'urgence. 5. Aufl. p. 884. Paris 1906. — 50) Lembke, Arch. f. Unfallheilkunde. Bd. 3. S. 39. 1899. — 51) Leriche, E., Des traumatismes du carpe dans leurs rapports avec les fract. de l'extrém. inf. du radius. Journ. de Chir. et Annales de la Soc. belge de Chir. de Bruxelles. Vol. II. p. 159—169. 1902. — 52) v. Lesser, Ueber die Luxatio des Os lunatum carpi. Deutsche Zeitschr. f. Chir. Bd. 67. S. 488. 1902. — 53) Ders., Münch. med. Wochenschr. Nr. 12. S. 503. 1902. — 54) Lijcklama, H. J., Luxat. ossis lunati carpi. Nederl. Tijdschr. Amsterdam. XL. S. 1515—

1528. 1904. — 55) Lilienfeld, Fall von Luxatio ossis lunati volaris. Münch. med. Wochenschr. LI. Nr. 5. S. 234. 1904. (Ref. Monatsschr. f. Unfallheilkunde. S. 122. 1904.) — 56) Ders., Die Luxatio ossis lunati volaris, eine Luxatio ossis capitati dorsalis. Arch. f. klin. Chir. Bd. 76. S. 641. 1905. — [Linhard, Luxatio des Scaphoids mit vollständiger Dislokation des Knochens. Wiener med. Presse. IX. S. 665. 1868.] — 57) Lossen, Lunatumluxation. Enzyklopädie der Chirurgie von Kocher und de Quervain. — [Loison, Revue d'orthopédie. p. 349. 1901.] — 58) (Mougeotin) Malgaigne, Traité des fractures et des luxations. Bd. II. p. 718. 1855. — [Marshall, Ein Fall von Luxatio carpi ad volam. Fortschritte auf dem Gebiet der Röntgenstrahlen. VI. H. 4. 1904—05.] — [Morin, Radiographie et entorse du poignet. Gaz. méd. de Nantes. IV. 27. 1898.] — [Natrig, Tidskrift for den Norske Lägeforening. p. 349. 1901. Brüche der Handwurzelknochen. (Ref. Centralbl. f. Chir. S. 675. 1903.)] — 59) Née, L., De la luxation du semi-lunaire. Thèse de Paris. Nr. 30. Rousset 1905—06. — 60) Nélaton, Luxation des Os du carpe. Trait. de Chir. Duplay et Reclus. T. III. p. 125. 1897. — 61) Oberst, M., Die Frakturen und Luxat. der Finger und d. Carpus. Arch. und Atlas d. normalen und pathol. Anatomie in typischen Röntgenbildern. Fortschritte auf dem Gebiete der Röntgenstrahlen. Erg.-Heft 5. S. 6. 1901. — 62) O'Hara und Gross, Philad. med. Times. p. 219. 1881. — 63) O'Hara, Philad. med. Times. 11. II. 1882. — 64) Pearson, L. W., Dislocation of the semi-lunar bone. Brooklyn med. Journ. XVIII. 316. 1904. — 65) Picqué, R, Luxation du semi-lunaire. Bull. et mém. de la Soc. de Chir. de Paris. XXXIII. p. 901. 1907. — 66) Potel, Étude sur les luxations du scaphoide et du semi-lunaire. La Presse méd. Nr. 5. p. 28. 18. Jan. 1899. — 67) Poulsen, Kr., Luxatio ossis lunati. Arch. f. klin. Chir. Bd. 83. S. 801. 1907. — [Putégnat, Journ. de chir. p. 305. 1843.] — [Richerand, Anth., Leçons de C. Boyer sur les maladies des os rédigées p. Anth. Richerand. Paris. T. II. p. 125. 1803.] — 68) Richon, Fracture du scaphoïde, lux. en avant du fragment int. de ces os et du semi-lunaire. Extirpation des os luxés ... Archives de méd. et pharm. milit. Paris. T. XLI. p. 248—253. 1903. (Ref. Centralbl. f. Chir. S. 824. 1903.) — 69) Ruotte, Dislocation du carpe (Expulsion en arrière du semi-lunaire). Bull. de la Soc. de Chir. de Lyon. p. 242. Mai 1902. — [Rutherford, The Glasgow med. Journ. Bd. XXXV. p. 312. 1891.] — 70) de Quervain, F., Beitrag zur Kenntnis der kombinierten Frakturen und Luxationen der Handwurzelknochen. Monatsschr. f. Unfallheilkunde und Invalidenwesen. IX. Jahrg. Nr. 3. 1902. — 71) Schoch, V., Beitrag zur Kenntnis der typischen Luxationsfraktur des Intercarpalgelenkes. Deutsche Zeitschr. f. Chir. Bd. XIC. Heft 1—2. S. 53. Nov. 1907. — [Seeger, Beiträge zur Verrenkung der Handwurzelknochen. Mitteil. des Württemberg. ärztl. Vereins. Bd. I. H. 3. (Ref. Schmidt's Jahrbücher Bd. 3 S. 59. 1834.)] — 72) Schmiz, Ueber Frakturen und Luxationen der Handwurzelknochen. Deutsche militärärztl. Zeitschr. Heft 6. S. 311. 1902. — 73) Staffel, Franz, Luxation des Os scaphoideum und des Os lunatum. Arch. f. klin. Chir. Bd. 63. S. 196. 1901. — 74) Steinmann, Handwurzelverletzung. Korr.-Bl. f. Schweizerärzte. XXXIV. S. 628. 1904. — 75) Stimson, Fractura of the carpal scaphoid with dislocation forward of the central fragment. Annals of surgery. Bd. 35.

p. 574. 1902. — 76) Sulzberger, Die isolierten traumatischen Luxationen im Bereiche des Carpus. Fortschritte auf dem Gebiete der Röntgenstrahlen. Bd. V. S. 167. 1902. — 77) Taaffe, Dislocation of the semi-lunar bone of the carpus. Brit. med. Journ. Bd. I. p. 398. 1: May 1869. — 78) Tavernier, L., Les déplacements traumatiques du semi-lunaire. Lyon médical. CVI. p. 1176. 10. juni 1906. (Vorläufige Mitteilung). — Ders., Les déplacements traumatiques du semi-lunaire. Thèse de Lyon. Nr. 129. 1905—06. — 79) Thébault, V., A propos d'une luxation dorsale du semi-lunaire chez un accidenté du travail. Arch. gén. de méd. Paris. I. 1473—1495. 1906. — 80) Thoele, Zur Kasuistik seltener Luxationen und Frakturen. Deutsche Zeitschr. f. Chir. 8. 112. 1900. — [Tillmann, O., Beitrag zur Lehre der Luxation der Handwurzelknochen. Deutsche Zeitschr. f. Chir. XLIX. S. 98. 1898.] — 81) Tillmanns, H., Statistische Beiträge zur Lehre von den Luxationen. Arch. der Heilkunde. XV. S. 287. 1874. — 82) Tricot, Chute sur le poignet; lux. du semi-lunaire en avant. Rapport de Mr. Arron. Bull. et mém. Soc. de Chir. de Paris. XXXIII. 373, 628—633. 1907. — 83) Urban, Ein Fall von isolierter Luxation des Mondbeines. Wien. med. Wochenschr. Nr. 8. 1903. — 84) Wendt, Die Reposition des luxierten Os lunatum. Münch. med. Wochenschr. Nr. 24. S. 1050. 1904. — 85) Wittek, Ueber Verletzungen der Handwurzel (Os lunatum). Diese Beiträge XLII. S. 578. 1904. — 86) Wolff, Rich., Ueber das Röntgenbild der Handwurzel in Hinsicht auf die Luxationsstellungen des Handgelenkes. Monatsschr. f. Unfallheilkunde und Invalidenwesen. X. Jahrg. Nr. 7. 1903. — 87) Ders., Ueber die Luxationen des Handgelenkes. X. Jahrg. Nr. 8. — 88) Wrigley, Ph. R., Dislocation of the semi-lunar bone complicating a fracture of the styloid process of the radius. Lancet. CLXXII. 658. 9. March 1907.

III.

AUS DER

CHIRURGISCHEN KLINIK ZU BONN.

DIREKTOR: GEH. RAT PROF. DR. GARRÈ.

Ein neues Instrument zur oesophagoskopischen Extraktion verschluckter Gebisse.

Von

Dr. **M. Makkas,**
Assistent der Klinik.

(Mit 2 Abbildungen.)

Unter allen verschluckten und im Oesophagus stecken gebliebenen Fremdkörpern nehmen die Zahnprothesen die erste Stelle ein. Unter 366 Fällen von durch Oesophagotomie entfernter Fremdkörper die von Egloff[1]), Kaloyeropoulos[2]), Balacescu und Kohn[3]), Naumann[4]) gesammelt wurden, handelte es sich 122-mal (33$^1/_3$%) um Gebisse, an zweiter Stelle kommen die Knochenstücke mit 84 Fällen, dann Münzen, Metallstücke etc. Dass gerade

1) Egloff, Ueber die Entfernung von Fremdkörpern aus der Speiseröhre insbesondere durch die Oesophagotomia externa. Diese Beiträge Bd. 12. S. 143. 1894.

2) Kaloyeropulos, Ueber Oesophagoskopie und Oesophagotomie bei Fremdkörpern in der Speiseröhre. Diese Beiträge Bd. 38. S. 540. 1903.

3) Balacescu und Kohn, Die äussere cervikale Oesophagotomie zur Extraktion von Fremdkörpern im Oesophagus. Arch. f. klin. Chir. Bd. 72. S. 847. 1904.

4) Naumann, Beiträge zur Oesophagotomia cervicalis externa zur Entfernung von Fremdkörpern in der Speiseröhre. Deutsche Zeitschr. f. Chir. Bd. 83. S. 472. 1906.

Gebisse so oft zum Verschlucken kommen, kann keinen wundernehmen, wenn man bedenkt, dass dieselben immer im Munde getragen werden, und wenn man andererseits liest, wie indolent viele Gebissträger sind, indem sie defekt gewordene Gebisse weiter tragen, oder das Gebiss trotz aller Mahnungen der Zahnärzte auch im Schlaf behalten.

Einige Beispiele unglaublicher Indolenz von Gebissträgern erwähnt Levy[1]). Cock erzählt einen Fall, in welchem die Platte überhaupt keine Zähne mehr trug, der Besitzer sich jedoch trotzdem solange nicht von derselben trennen konnte, bis er sie verschluckte. Es sind einige Fälle bekannt, wo ein defektes Gebiss verschluckt wurde und per anum abging. Die betreffenden Träger wussten nichts besseres, als das Gebiss nach vorgenommener Reinigung wieder in den Mund zu befördern. Die grösste Gefahr bringt das Nichtablegen des Gebisses vor dem Schlafengehen. In 56% der von Levy gesammelten Fälle wurde das Gebiss im Schlaf verschluckt. In einem Fall verblieb das Gebiss unausgesetzt 12 Jahre im Munde und wäre wahrscheinlich noch da geblieben, wenn es nicht verschluckt worden wäre. Gar nicht so selten werden die Gebisse im epileptischen Anfall verschluckt (16%).

Aber nicht nur wegen ihrer Häufigkeit, sondern besonders wegen ihrer Gefährlichkeit, sind gerade die Gebisse ebenso wie die Knochenstücke die schlimmsten der im Oesophagus steckenbleibender Fremdkörper. Wegen ihrer Grösse können sie in den meisten Fällen die Speiseröhre nicht passieren und mittelst der Haken und Klammern, die zur Befestigung an den vorhandenen Zähnen dienen, bohren sie sich in die Schleimhaut des Oesophagus so fest ein, dass die Extraktion derselben die grössten Schwierigkeiten bietet. Blutungen durch Perforation grösserer Hals- und Brustgefässe sind nicht selten und verlaufen in vielen Fällen tödlich. Durch Perforation der Oesophaguswand führen sie zu Abscedierungen am Halse, Mediastinitis, Pericarditis etc. Unter 135 von Levy zusammengestellten Fällen von verschluckten Gebissen sind 34 (etwa 25%) tödlich verlaufen. Diese Gefahren der Oesophagusfremdkörper waren schon den alten Aerzten bekannt und führten zur Erfindung verschiedener Instrumente zur Extraktion derselben. Die bekanntesten sind der Gräfe'sche Münzenfänger und der Weiss'sche Gräten-

1) A. Levy, Künstliche Gebisse im Digestions- und Respirationstraktus. In.-Diss. Strassburg 1897.

fänger, die auch jetzt noch in vielen Fällen gute Dienste leisten aber gerade bei den uns hier interessierenden Fremdkörpern meistens versagen. Wie wir schon erwähnt haben, hängt die Gefährlichkeit der Gebisse mit ihrer Form und ihrer festen Einhakung in der Oesophagenwand zusammen. Wenn es nun auch gelingen würde, mittelst des blind eingeführten Instrumentes den Fremdkörper zu fassen, seine Extraktion würde nur in wenigen, besonders günstig liegenden Ausnahmefällen möglich sein. Rücksichtsloses Ziehen an dem festsitzenden Gebiss würde nur schwere Zerreissungen der Oesophaguswand mit ihren verhängnisvollen Folgen nach sich ziehen. Solche tödlich verlaufene Fälle sind in der Litteratur bekannt.

Auch hier hat die Asepsis Wandel geschaffen. Die bis dahin nur selten zur Extraktion von Oesophagusfremdkörpern ausgeführte Oesophagotomie verlor durch die Asepsis einen grossen Teil ihrer Gefahren und trat in erfolgreiche Konkurrenz mit der blinden unblutigen Extraktion auf natürlichem Wege, ja viele Autoren, die sich mit der Frage beschäftigt haben, verlangen bei allen spitzen Fremdkörpern wie Gebissen und grösseren Knochenstücken, die primäre Oesophagotomie ohne vorherige Extraktionsversuche durch den Mund.

Wie häufig die Oesophagotomie bis jetzt ausgeführt wurde, erhellt aus der letzten Zusammenstellung von Naumann[1]), die 366 Fälle umfasst. Aber auch die Oesophagotomie kann man nicht als eine ideale Methode bezeichnen. Balacescu und Kohn[2]) berechnen unter 326 Fällen von Fremdkörperextraktionen durch die Oesophagotomie 21,1% Mortalität, und wenn man auch zugeben muss, dass in den meisten Fällen der Tod durch die vom Fremdkörper selbst gesetzten Veränderungen und Zerstörungen herbeigeführt wurde, so bleiben doch viele Fälle übrig, die der Operation selbst zur Last fallen. Aber auch die geheilten Fälle kommen erst nach mehrwöchentlichem, ja mehrmonatlichem Krankenlager zur Heilung. Die genähte Oesophaguswunde heilt nur in den seltensten Fällen per primam (10 mal unter 197 Fällen nach Balacescu und Kohn). Ein Teil der Nahrung fliesst wochenlang durch die entstandene Oesophagusfistel heraus und es sind auch Fälle bekannt, wo erst nach vielen Monaten die Fistel zur Ausheilung kam. Trotz aller dieser Nachteile hat die Oesophagotomie bis in die letzten

1) l. c.
2) l. c.

Jahre das Feld behauptet, und obwohl wir seit 1881 in der von Mikulicz eingeführten Oesophagoskopie eine Methode besitzen, die uns gestattet, den Fremdkörper zu sehen und unter Führung des Auges zu fassen und zu extrahieren.

Ungeachtet ihrer nicht zu leugnenden grossen Vorteile hat die Oesophagoskopie bis in die allerletzten Jahre nicht die gebührende Berücksichtigung gefunden; ja, man sieht aus Arbeiten der letzten Jahre, dass in vielen chirurgischen Kliniken Deutschlands kein Oesophagoskop vorhanden ist; vom Ausland hört man fast gar nichts über Oesophagoskopie.

Warum wird nun die Oesophagoskopie wie ein Stiefkind behandelt? Was hat man ihr vorzuwerfen und was hat sie andererseits für Erfolge bis jetzt aufzuweisen? Der Hauptvorwurf ist, dass die Oesophagoskopie schwer zu erlernen und dass sie für den Patienten eine sehr unangenehme Untersuchungsmethode sei. Keinen von diesen Vorwürfen kann ich gelten lassen. Gelernt muss allerdings auch die Oesophagoskopie werden, ebenso wie die Laryngo-, Ophtalmo- und Kystoskopie. Aber schwieriger wie diese ist sie sicher nicht. Wer mit ein bischen Geduld am Phantom und der Leiche das Einführen des Oesophagoskops gelernt hat, dem wird dasselbe auch beim Lebenden in den meisten Fällen gelingen; die Deutung der oesophagoskopischen Bilder wird in einzelnen differentialdiagnostisch schwierigen Fällen schwer sein, aber gerade in den hier in Betracht kommenden Fällen von Fremdkörpern des Oesophagus wird man schwerlich je in Verlegenheit kommen. Man darf nicht die Sache schwieriger darstellen als sie in Wirklichkeit ist. Den zweiten Vorwurf, dass die Oesophagoskopie keine für den Patienten angenehme Untersuchungsmethode ist, gebe ich gerne zu. Es giebt wenige ärztliche Untersuchungsmethoden, die angenehm sind. Aber gerade in einem Falle, wo durch die Oesophagoskopie nicht nur die Diagnose gesichert, sondern auch gleich der befreiende und eventuell lebensrettende Eingriff angeschlossen werden kann, wird der Patient die Unannehmlichkeit des Eingriffs mit in den Kauf nehmen müssen.

Bei vorsichtigem Umgehen mit dem Oesophagoskop kann man die Untersuchung als ungefährlich bezeichnen. Allerdings hat auch die Oesophagoskopie ihre Opfer gefordert, allein diese fallen in eine frühere Entwicklungsperiode derselben. In den letzten 5—6 Jahren ist nichts über Verletzungen oder Todesfälle durch die Oe-

sophagoskopie bekannt geworden [Starck[1])].

Was hat nun bis jetzt die Oesophagoskopie in den uns hier interessierenden Fällen von Fremdkörpern des Oesophagus geleistet?

Ich will zur Beantwortung dieser Frage nur einige Zahlen anführen. v. Hacker[2]) hat seit dem Jahre 1887, seitdem er regelmässig die oesophagoskopische Untersuchung vornimmt, 38 Fälle von Fremdkörpern in der Speiseröhre untersucht, und in allen Fällen ist es ihm gelungen, den Fremdkörper oesophagoskopisch zu entfernen. Starck hat alle bis 1905 veröffentlichten Fälle von oesophagoskopischer Fremdkörperextraktion zusammengestellt: Es sind im Ganzen 78 Fälle. Nur 4 mal gelang es nicht, den Fremdkörper zu entfernen, sodass die Oesophagotomie bezw. Mediastinotomie angeschlossen werden musste. Es handelte sich in allen diesen Fällen um Gebisse (Fälle von Mikulicz, Gottstein, Rosenheim, Ebstein). In allen anderen 74 Fällen gelang entweder die Extraktion durch den Mund oder die Hinabstossung des Fremdkörpers in den Magen. Ein Todesfall, der der Oesophagoskopie zur Last fallen könnte, findet sich unter allen diesen Fällen nicht. Nur in einem Fall, den v. Eicken mitteilt und in welchem die Extraktion eines Gebisses gelang, trat trotz der Mediastinotomie der Exitus ein. Der Fremdkörper hatte schon vor der Extraktion die Wand perforiert (ref. n. Starck).

Solche Erfolge sind durch keine andere Methode auch nur annähernd erreicht worden. Wenn auch in einigen Fällen die Extraktion nicht gelungen ist, darf man das nicht der Oesophagoskopie zur Last legen, sondern muss trachten, durch Vervollständigung des Instrumentariums alle Schwierigkeiten zu überwinden, um sie zu einer idealen Methode zu gestalten.

In der Garrè'schen Klinik werden alle Fälle von Oesophagusfremdkörpern oesophagoskopisch untersucht, und ich hatte mehrmals Gelegenheit, in Breslau und Bonn erfolgreichen Extraktionen beizuwohnen. Aber auch wir mussten die unangenehme Beobachtung machen, dass nicht in allen Fällen die Extraktion möglich sei. In 3 in den letzten 2 Jahren beobachteten Fällen von verschluckten Gebissen war, wegen fester Einkeilung derselben, die

1) Starck, Oesophagoskopie. Die direkte Besichtigung der Speiseröhre. Würzburg 1905.

2) v. Hacker, Erkrankungen der Speiseröhre. Handbuch der praktischen Chirurgie. 3. Aufl. 1907.

Extraktion unmöglich, sodass wir zur Oesophagotomie unsere Zuflucht nehmen mussten. Es war natürlich an eine Zerkleinerung des Fremdkörpers in situ zu denken. Bei der Durchsicht der diesbezüglichen Litteratur fand ich nur einen Fall, in dem die Zerkleinerung eines Gebisses im Oesophagus versucht und auch gelungen ist (Killian[1]), auf diesen Fall will ich später noch zurückkommen. Dagegen fand ich ausser meinen 3 Fällen noch 9 Fälle in der Litteratur, wo die Extraktion nicht gelang, sodass der Fremdkörper durch die Oesophagotomie entfernt werden musste. In 8 von diesen Fällen war der Fremdkörper ein Gebiss, in einem Falle ein Knochenstück. Die Krankengeschichten dieser 12 Fälle (3 eigene, 9 aus der Litteratur) gebe ich zum Schluss meiner Arbeit kurz wieder.

Bei der Durchsicht dieser Krankengeschichten finden wir viele gemeinsame Merkmale. In allen Fällen ist es gelungen, den Fremdkörper einzustellen und mit der Zange zu fassen, er sass aber so fest, dass an eine Extraktion nicht zu denken war. In vielen Fällen hat auch die nachher gemachte Oesophagotomie klargelegt, dass eine Extraktion des intakten Gebisses absolut unmöglich gewesen wäre, so im Falle Rosenheim's, wo es sich zeigte, „dass der Fremdkörper so fest sass, dass die Extraktion, trotzdem der Fremdkörper in der Wunde lag und in dieselbe hineinreichte, nicht möglich war: er musste vollständig zertrümmert werden". Oder im Falle Kirstein's, wo „die Entfernung des Fremdkörpers aus der ganz nahe klaffenden Wunde nur unter grossen Schwierigkeiten nach mehrfachen Versuchen und mit erheblicher Kraft gelang, wobei die Weichteile in einer Weise gequetscht wurden, dass die Naht unthunlich erschien". Die Dauer des Aufenthaltes des Gebisses im Oesophagus schwankt zwischen einem Tag (in unseren 2 Fällen) und 4 Monaten (Haecker).

Ausser dem einen Falle Gottstein's sassen alle Gebisse im Hals oder oberen Brustteil des Oesophagus. Wie wäre nun diese für den Oesophagoskopiker unangenehme Enttäuschung zu vermeiden? Der einzuschlagende Weg ist klar. Im Falle, dass es gelingen würde, den fest eingekeilten Fremdkörper in situ zu zerkleinern, würde die Extraktion oder das Hinabstossen der Stücke in den Magen keine Schwierigkeiten mehr bereiten. Ich habe schon vorhin erwähnt, dass das bis jetzt nur Killian gelungen ist, und

1) Killian, Ein schwieriger oesophagoskopischer Fall. Deutsche med. Wochenschr. 1900. Nr. 51. S. 829.

zwar auf galvanokaustischem Wege. Der Fall ist folgender:

Es handelte sich um ein vor 8 Wochen verschlucktes Gebiss, das 33—35 cm hinter der Zahnreihe sass. Mehrfache oesophagoskopische Extraktionsversuche waren erfolglos. Beim Ziehen ging der Fremdkörper jedesmal einige Centimeter in die Höhe, beim Nachlassen schnellte er aber sofort wieder in seine alte Lage zurück. Die Extraktion durch Oesophagotomie wäre bei der tiefen Lage des Gebisses ebenfalls nicht leicht gewesen. Nun dachte Killian an eine Zerstückelung in situ. Schon seine ersten Versuche zeigten ihm, dass die mechanische Zerkleinerung nicht in Frage kommen könne. Nun versuchte er es auf galvanokaustischem Wege. Mit dem galvanokaustischen Brenner gelang es ihm, ein Loch in die Platte zu brennen, aber das Verfahren war viel zu mühsam. Um Nebenverletzungen zu verhüten, musste Killian sehr langsam und vorsichtig zu Werke gehen; die entstehenden Dämpfe störten sehr, so dass er die Sitzung abbrechen musste. Erst in einer dritten Sitzung gelang es ihm, das Gebiss zu schneiden und zu extrahieren, und zwar auf folgendem Wege: Er führte eine galvanokaustische Schlinge am Fremdkörper vorbei und entfaltete die Schlinge unterhalb des Fremdkörpers. Beim Zurückziehen derselben konnte er das Gebiss umfassen und durchbrennen. Jetzt liessen sich die 2 Stücke des Gebisses leicht extrahieren.

Ebenfalls den galvanokaustischen Weg hat Mikulicz eingeschlagen. Er hat ein messerförmiges galvanokaustisches Instrument konstruieren lassen. Damit der Kautschuk nicht zu heiss werde oder gar mit offener Flamme brenne, wird durch ein Rohr Luft zur Abkühlung eingepumpt [s. Abbildung bei Gottstein[1])]. Soweit ich weiss, ist das Instrument nie am Lebenden angewandt worden.

v. Hacker hat einen hakenförmigen Galvanokauter in Bereitschaft, ist aber bis jetzt nie in die Lage gekommen, ihn zu benützen. Trotzdem durch den Killian'schen Fall die Leistungsfähigkeit der galvanokaustischen Zerstückelung erwiesen ist, kann ich meine Bedenken gegen die Methode nicht unterdrücken. Was die Schlinge anlangt, so glaube ich, dass es nur in sehr günstig liegenden Fällen und nur einer sehr geschickten Hand wie die Killian's gelingen wird, dieselbe am Fremdkörper vorbei einzuführen, und durch Zuschnüren das Gebiss zu umfassen und durchzutrennen. Die Schwierigkeiten bei der Anwendung des gewöhnlichen Brenners giebt Killian selbst zu. Ob der Brenner messer- oder hakenförmig gebaut ist, bleibt ziemlich gleich. Die Gefahr der Verbrennungen der eventuell

1) Technik und Klinik der Oesophagoskopie. Mitteilungen aus den Grenzgebieten Bd. VIII. 1901.

geschwollenen und dem Gebiss eng anliegenden Oesophaguswand durch den Brenner selbst oder durch den überhitzten Kautschuk ist nicht zu unterschätzen. Mikulicz befürchtet sogar, dass der Kautschuk mit offener Flamme brenne, und sucht durch Lufteinpumpen die Gefahr zu vermeiden.

Ausser diesen Gefahren sind den galvanokaustischen Instrumenten gewisse Nachteile gemeinsam. Sie können nur Kautschukplatten durchschneiden, auch die dünnste Drahteinlage im Gebiss macht die Anwendung derselben illusorisch. Knochenstücke, die sich auch im Oesophagus einkeilen und der Extraktion Schwierigkeiten bereiten können, lassen sich durch sie nicht schneiden. Endlich als den nicht geringsten Nachteil möchte ich noch hervorheben, dass die Chirurgen, die in erster Linie berufen sind, bei der Verbreitung der Oesophagoskopie mitzuwirken, mit den galvanokaustischen Instrumenten nicht so vertraut sind wie die Halsspecialisten.

Aus allen diesen Gründen beschloss ich die Zerstückelung auf mechanischem Wege zu versuchen. Allerdings waren die anscheinend schon auf diesem Wege von anderen gemachten Versuche nicht sehr ermutigend. Killian erwähnt, dass seine ersten Versuche ihm schon zeigten, dass die mechanische Zerkleinerung nicht in Frage kommen könnte, und Gottstein[1]) sagt in seiner vortrefflichen Monographie über Oesophagoskopie: „Die Technik ist aber kaum im Stande, ein solches Instrument zu konstruieren".

Dem Bonner Instrumentenmacher Eschbaum ist es nun gelungen, nach meinen Angaben ein Instrument zu konstruieren, mit dem man nach meinen bisherigen Untersuchungen und Erfahrungen in vielen Fällen im Stande sein wird, im Oesophagus eingekeilte Fremdkörper, Gebisse oder Knochenstücke zu zertrümmern. Ich lasse erst eine kurze Beschreibung des Instrumentes folgen, um dann etwas näher auf seine Vor- und Nachteile einzugehen.

Die Konstruktion und der Mechanismus des Instrumentes ist aus den beigegebenen Abbildungen leicht verständlich. Es handelt sich um eine Beisszange (Fig. 1). Das Maul (Fig. 2) aus einem breiten, schräg gezahnten und geschlitzten Unterteil mit eingreifender Beissbacke bestehend, bildet den Hauptteil des Instrumentes. Um die notwendige Kraft beim Schliessen des Mauls zu entwickeln, sind die über einander greifenden, kräftig gebauten Längsbranchen, am Maule wie Griffe mit Gelenk-Hebelübertragung versehen und werden durch die Sperrfeder des Griffstückes so erhalten, dass beim

1) l. c.

Zudrücken der Zange ein glatter Schnitt zu Stande kommt. Das Instrument ist ohne den rechtwinklig abgebogenen Griff 30 cm lang und passiert frei einen 13 mm Tubus [1]).

Mit diesem Instrument ist es mir nun gelungen, viele Gebisse verschiedener Form und Grösse, die der Leiter der Bonner zahnärztlichen Universitätspoliklinik, Privatdocent Dr. Eichler, mir in liebenswürdiger Weise zur Verfügung gestellt hat, zu zertrümmern. Auch nicht zu dicke Drahteinlagen waren kein Hindernis. Der Draht wurde glatt durchschnitten; ebenso ist es mir gelungen,

Fig. 1.



Fig. 2.

verschiedene Knochenstücke, platte oder auch Röhrenknochen von Hühnern, zu durchschneiden. Der Fremdkörper darf nur mit dem vorderen Ende des Mauls gefasst werden, weil man mit der Spitze desselben die grösste Kraft entfalten kann; wenn man nun ein Gebiss mit dem Instrument gefasst hat, schneidet beim Zudrücken der Branchen die Beissbacke in das Gebiss hinein. Durch die Keilform des Messers wird es nun bewirkt, dass der brüchige Hartkautschuk in seiner ganzen Breite gespalten und das Gebiss in zwei Hälften geteilt wird. Nur bei sehr grossen und dicken Gebissen ist mir diese Spaltung des Gebisses durch einmaliges Zudrücken der Zange nicht gelungen. Solche Gebisse kommen aber für unsere Frage wenig in Betracht, weil sie nur selten verschluckt werden. Aber auch in einem solchen Falle würde es gelingen,

1) Das Instrument wird von der Firma F. A. Eschbaum in Bonn, Bahnhofstrasse geliefert.

durch Abschneiden der vorspringenden Teile des Gebisses dasselbe so zu lockern, dass seine Extraktion keine Schwierigkeiten bereiten würde.

Die Zerkleinerung eines Fremdkörpers im Oesophagus würde nach meinen am Hunde gemachten Erfahrungen keine grossen Schwierigkeiten bereiten. Der Tubus müsste um einige (4—5 cm) kürzer sein wie das Instrument, also bei Anwendung unseres Instrumentes etwa 25 cm lang. Im Falle, dass die Einführung eines 14 mm dicken Rohres gelingen würde, ist dieses vorzuziehen; auch durch ein 13 mm Rohr lässt sich das geschlossene Instrument einführen, aber das Hantieren in der Tiefe wird dadurch erschwert.

Nachdem man das Gebiss gefunden und günstig eingestellt hat, so dass die Branchen es fassen können, muss das Rohr um etwa 2 cm vom Fremdkörper zurückgezogen werden, weil das Maul des Instruments nur ausserhalb des Tubus geöffnet werden kann. Nun führt man das geschlossene Instrument ein und öffnet die Branchen desselben, nachdem sein vorderes Ende die innere Tubusöffnung passiert hat. Es folgt das Fassen des Gebisses, der schwierigste Teil des Eingriffs, da die Kontrolle des Auges fehlt. Das gut gefasste Gebiss lässt sich dann leicht zertrümmern. Die Lockerung und Extraktion der zwei Stücke mittelst der üblichen Zangen unter Führung des Auges bietet keine Schwierigkeiten.

Was sind nun die Nachteile des Instrumentes? Der Hauptnachteil ist unzweifelhaft die Kürze desselben. Man kann durch dasselbe nur im Hals- und oberen Brustteil der Speiseröhre sitzende Fremdkörper in Angriff nehmen. Nun zeigt aber die Statistik, dass die überwiegende Mehrzahl der Oesophagusfremdkörper die Bifurkation nicht passieren, ja am häufigsten bleiben sie im Halsteil des Oesophagus stecken. Ob es gelingen wird, auch ein längeres Instrument zu konstruieren, um auch tiefer sitzende Gebisse zu zertrümmern, steht dahin. So lange wir kein solches haben, würde ich bei tief zwischen der Bifurkation und der Cardia sitzenden Fremdkörpern raten, nach Anlegung einer Oesophagotomie von der Wunde aus zu oesophagoskopieren [untere Oesophagoskopie nach Ehrlich[1])] und von hier aus das Gebiss zu durchschneiden und zu extrahieren. Ich hoffe, dass auf diesem Wege die Extraktion gelingen wird, so dass Gastrotomien und me-

1) F. Ehrlich, Entfernung eines Knochensplitters aus der Speiseröhre im Oesophagoskop, durch untere Oesophagoskopie. Münch. med. Wochenschr. 1905. Nr. 15. S. 706.

diastinale Oesophagotomien unnötig gemacht werden.

Der zweite Nachteil des Instrumentes ist, dass man nicht unter Führung des Auges mit demselben arbeiten kann. Bei der Kraft, die das Instrument entfalten muss, war ein schwächerer Aufbau unmöglich. An den bei Hunden gesammelten Erfahrungen konnte ich mich aber überzeugen, dass es bei sachgemässem Vorgehen und etwas Geduld in den meisten Fällen gelingt, den vorher richtig im Oesophagoskop eingestellten Fremdkörper zu fassen. Eine Schädigung der Oesophaguswand ist bei der Form des Mauls der Zange nicht zu befürchten.

Ich habe mir erlaubt, diese kleine Verbesserung des oesophagoskopischen Instrumentariums zu veröffentlichen, trotzdem ich noch nicht die Gelegenheit hatte, die Zange praktisch am Menschen zu erproben, einerseits weil ich von der Brauchbarkeit des Instruments überzeugt bin und andererseits, um den oesophagoskopisch thätigen Kollegen Gelegenheit zu geben, seine Leistungsfähigkeit zu prüfen. Wenn es gelingen sollte, auch nur wenige Oesophagotomien zur Extraktion von Fremdkörpern zu vermeiden, wäre der Zweck dieser Zeilen erfüllt.

Fälle, in denen es nicht gelungen ist, den verschluckten Fremdkörper oesophagoskopisch zu entfernen.

A. Fälle aus der Litteratur.

Rosenheim[1]): Gebiss im obersten Teil des Oesophagus. 5 Tage nach dem Verschlucken Extraktionsversuche auf oesophagoskopischem Wege eine Stunde lang, ohne Erfolg. Bei der nun vorgenommenen Oesophagotomie (v. Bergmann) zeigte es sich, „dass der Fremdkörper so fest sass, dass die Extraktion, trotzdem der Fremdkörper in der Wunde lag und in dieselbe hineinreichte, nicht möglich war: er musste vollständig zertrümmert werden.

Kirstein[2]): Ein Wärter des Krankenhauses Moabit verschluckte am 8. VI. 98 eine zerbrochene Gebissplatte aus Hartkautschuk mit einem Zahn. 14 Tage nach dem Unfall sieht Kirstein den Pat. Oesophagoskopisch ist mit Leichtigkeit der Fremdkörper einstellbar, der linken Speiseröhrenwand anliegend, 22 cm von den Schneidezähnen entfernt; der Zahn präsentiert sich deutlich an der Platte. Die Platte ist mit ihren

1) Vortrag in der Berliner medicinischen Gesellschaft. Berl. klin. Wochenschr. 1896. Nr. 48.

2) Ueber Oesophagoskopie. Berl. klin. Wochenschr. 1898. Nr. 27. S. 594.

zackigen Rändern anscheinend tief in die Weichteile eingebohrt, so dass keine Lokomotion zu ermöglichen ist. 2 Tage später wiederholt Kirstein den Extraktionsversuch mit demselben Misserfolg. 3 Tage danach Oesophagotomie. Selbst jetzt, von der dem Fremdkörper ganz nahe klaffenden Wunde aus, gelingt die Entfernung nur unter grossen Schwierigkeiten, nach mehrfachen Versuchen und mit erheblicher Kraft, wobei die Weichteile in einer Weise gequetscht werden, dass die Naht unthunlich erscheint.

Gottstein[1]): Fall 1. Ein Kellner verschluckt beim Sprechen sein künstliches Gebiss und hat das Gefühl, als ob es in der Magengegend sässe. Im Röntgenbild sieht man einen Schatten in der Magengegend und nimmt an, dass das Gebiss sich schon im Magen befindet. 2 Tage nach dem Unfall, da die Beschwerden weiter bestehen, Oesophagoskopie. Man sieht das Gebiss 35 cm hinter der Zahnreihe quer eingestellt. Es gelingt nicht, das Gebiss zu mobilisieren; es ist fest eingekeilt, lässt sich gut fassen, aber nicht extrahieren. Am selben Tag Gastrotomie. Fremdkörper nicht zu erreichen. Nun Freilegung des Oesophagus durch hintere Mediastinotomie. In einer zweiten Sitzung wird der Oesophagus eröffnet und das Gebiss entfernt. Pat. erholt sich von dem Eingriff ziemlich schnell. 6 Tage später plötzlich Exitus. Bei der Autopsie wird die direkte Todesursache nicht festgestellt.

Fall 2. Ein 40j. Landwirt verschluckt vor 6 Tagen im Schlafe sein künstliches Gebiss. Oesophagoskopie: In einer Tiefe von 23 cm, entsprechend dem Jugulum, sieht man deutlich eine braune Platte quer im Lumen der Speiseröhre liegen; ein Zahn ist tief in die Schleimhaut eingekeilt. Die Schleimhaut ist tief blau verfärbt und an der Stelle, wo der Zahn liegt, zum Teil nekrotisiert. Die Zähne liegen nach links, während die Platte nach rechts und oben sieht. Es wird der Versuch gemacht, mittels der Zange das Gebiss um seine Achse zu drehen, um den Zahn aus seiner Einkeilung zu lösen. Es gelingt dies jedoch absolut nicht; die Zange rutscht stets wieder ab. Auch Versuche mit anderen Instrumenten misslingen, daher Oesophagotomia externa. Es ist auch hier nur mit enormen Schwierigkeiten möglich, das Gebiss aus seiner bisherigen Lage herauszubringen und zu entfernen. Heilung.

Ebstein[2]): Ein Mann verschluckt sein Gebiss, das mit der Sonde in der Gegend oberhalb der Bifiurkation nachweisbar war. Bei der Untersuchung stellte sich die Unmöglichkeit heraus, mit dem Tubus ganz an das Gebiss heranzukommen und zwar deshalb, weil oberhalb desselben

1) Technik und Klinik der Oesophagoskopie. Mitteil. aus den Grenzgebieten. Bd. VIII. 1901.

2) Ueber Oesophagoskopie und ihre therapeutische Verwendbarkeit. Wien. klin. Wochenschr. 1898. Nr. 6. S. 119.

ein dunkel geröteter, stark geschwellter ringförmiger Schleimhautwulst sich vorwölbte, der nur die mittlere Partie des Gebisses sehen liess. Dieser Befund war nach 5tägigem Verweilen des Fremdkörpers, durch die Druckwirkung und Cirkulationsstörung sehr wohl erklärlich. Zudem hatte sich die Platte quer im Oesophagus eingezwängt, so dass derselbe einer ungemein starken Dehnung ausgesetzt sein musste und nach der Lage des Zahnes, der gut sichtbar war, mussten die zwei Häkchen eine Stellung haben, dass sie beim Versuche zu extrahieren, unbedingt entgegen dieser Richtung sich einhaken mussten. Nachdem einige Versuche, das Gebiss günstiger zu drehen, misslungen waren, weil man an die seitlich liegenden Häkchen, wegen der oberhalb ausgebildeten ringförmigen Schwellung nicht vordringen konnte, wurde von weiteren Bemühungen abgesehen. Unter diesen Umständen blieb nichts anderes übrig, als die Entfernung des Fremdkörpers durch die Oesophagotomie, die sich als sehr schwierig erwies und erst nach Zertrümmerung des Stückes gelang.

Harff[1]): Eine 25j. Frau verschluckt beim Essen von Suppe einen harten Gegenstand. Oesophagoskopie am gleichen Tag. In der Höhe des Jugulums, 20 cm hinter der Zahnreihe, wird ein gelblich weisser Körper sichtbar, von glatter Oberfläche. Die Schleimhaut hat sich von allen Seiten über ihn herübergelegt und bedeckt ihn in Form eines Wulstes. Versuche, den Körper zu fassen und zu drehen, führen zu keinem Resultat. Derselbe ist zu fest eingespiesst. Oesophagotomie. Nach Eröffnung des Oesophagus wird ein grosser festsitzender Wirbelknochen mittels der Kornzange gefasst und nach einigem Drehen und Wenden gelockert und extrahiert. Am 8. Tag post op. Tod an Verblutung aus einem abnormen Ast der Arteria vertebralis. Sepsis.

Glücksmann[2]): Ein 26j. Kaufmann verschluckt eine Gebissplatte. Er liegt 19 Tage auf einer chirurgischen Station, er wird oft sondiert und zweimal durchleuchtet, ohne dass die Lokalisation gelang. Die Gebissplatte wurde von Rosenheim in der Speiseröhre, unmittelbar oberhalb des Zwerchfells durch Oesophagoskopie ermittelt und bis an das Konstriktorengebiet heraufgezogen; dort stand sie wie eingemauert fest, ein weiteres Ziehen schien wegen einer scharfen Kante gefährlich. Pat. trat jetzt in Glückmann's Behandlung über. Am nächsten Tag versuchte er unter Narkose nochmals die oesophagoskopische Extraktion, die aber bei starker Weichteilschwellung auch in dieser Form nicht mehr möglich war. Durch Oesophagotomie geheilt.

Downie[3]): Eine verschluckte Hartgummiplatte mit 4 Schneidezähnen und zwei Metallhaken steckte einen Zoll unterhalb der Cartilago cricoidea.

1) Zur Kasuistik der Fremdkörper im Oesophagus. In.-Diss. München 1902.

2) Ziele, Fortschritte und Bedeutung der Oesophagoskopie. Berl. klin. Wochenschr. 1904. Nr. 23. S. 612.

3) Glasgow med. Journ. 1906. (Ref. Centralbl. f. Chir. 1906.)

Sie war auf keine Weise, auch nicht mit Anwendung des Killian'schen Oesophagoskops, durch den Mund zu entfernen. Durch Oesophagotomie wurde sie mit Mühe extrahiert. In kurzer Zeit Heilung.

Häcker[1]): Vor 4 Monaten verschlucktes Gebiss mit 2 Schneidezähnen. Die oesophagoskopische Untersuchung zeigt in einer Tiefe von 22 cm sehr deutlich die beiden Zähne des Gebisses und darunter die Platte. Das Gebiss ist fest eingekeilt und folgt keinem Extraktionszuge. Zwar gelingt es mit Häkchen, die Platte etwas zu drehen, so dass die Zangen fest fassen können, jedoch bewegt sich der Fremdkörper nicht von der Stelle, so dass der Extraktionsversuch nach 40 Minuten abgebrochen wird. Oesophagotomie: Unterhalb der Thoraxapertur fühlt man mit dem Finger die Prothese mit den beiden Zähnen, mit ihren hakenförmigen Enden fest in die Wand eingehakt. Unter Leitung des Zeigefingers wird der Fremdkörper mit der Schlundzange gefasst, jedoch widersteht er jedem Extraktionsversuche. Schliesslich wird das Gebiss mit schneidender Zange durchtrennt und in zwei Teilen herausbefördert.

B. Eigene Fälle.

Fall 1 (Breslau): P. St., 20j. Schenker, legte sich am 16. III. 06 um 5 Uhr nachmittags zum Schlafen, und vergass seine Gebissplatte mit einem Schneidezahn zu entfernen. Gegen 1/26 Uhr wachte Pat. auf mit dem Gefühl, dass er den Zahn verschluckt hatte. Schmerzen im Hals, starker Speichelfluss; Pat. kommt nach einer Stunde in die Klinik. Das Röntgenbild zeigt einen unregelmässigen Schatten im Jugulum. Oesophagoskopie: Etwa 20 cm hinter der Zahnreihe sieht man die quergestellte Gaumenplatte. Sie wird mit einer Zange gefasst und der Versuch gemacht, sie herauszuziehen. Sie sitzt aber fest im Oesophagus, so dass die Zange abrutscht. Der Versuch wird 8—10 mal wiederholt, es gelingt aber nicht, die Platte zu mobilisieren. Bei den letzten Versuchen kommt ziemlich viel Blut heraus.

Oesophagotomie 1/210 Uhr abends. Durch die Oesophaguswunde fühlt man mit dem eingeführten Finger den etwa 5—6 cm tiefer sitzenden Fremdkörper. Man versucht vergebens mittels einer Kornzange das Gebiss zu extrahieren; es sitzt so fest eingekeilt, dass man es nicht herausbekommt. Erst nach Vergrösserung der Oesophaguswunde kann man den vorgezogenen Fremdkörper zu Gesicht bekommen. Jetzt wird er noch beiderseits mit Hakenklemmen gefasst und herausgezogen. Oesophagusnaht. Tamponade der Wunde. Es bildet sich eine Fistel, die nach 3 Wochen ausheilt.

Fall 2 (Breslau): J. W., 26j. Bäcker, verschluckt am 14. III. 07 beim Kaffeetrinken sein Gebiss, eine zackige Gaumenplatte mit einem

1) Beitrag zur Behandlung der Fremdkörper in der Speiseröhre. Münch. med. Wochenschr. 1907. Nr. 42. S. 2077.

Schneidezahn. Er kann nichts mehr schlucken; Schmerzen hinter dem Brustbein. Der Arzt schickt nach vergeblichen Extraktionsversuchen in die Klinik. Oesophagoskopie. Im Oesophagoskop stellt sich 19 cm hinter der Zahnreihe der Zahn des Gebisses ein, der nach links hin in die Schleimhaut eingeklemmt erscheint. Es werden 5 vergebliche Extraktionsversuche gemacht; es gelingt nicht, das Gebiss zu lockern. Oesophagotomie: Nach Eröffnung des Oesophagus wird das Gebiss mit einer Kornzange gefasst und mit Anwendung grosser Gewalt in die Wunde gezogen. Es erscheint zunächst der Zahn, dann die zackigen aber nicht spitzen Seitenränder der Gaumenplatte. Die Zange rutscht jetzt ab und das Gebiss gleitet wieder in die Tiefe zurück. Es wird wieder gefasst und in die Wunde gezogen. Nach Durchschneidung einer brückenförmig über dem Gebiss gespannten Schleimhautfalte lässt sich dasselbe leicht entfernen. Zweischichtige Oesophagusnaht. Tamponade der Wunde. Ohne Fistel in 12 Tagen entlassen.

Fall 3 (Bonn): J. G., 28j. Mann, verschluckt vor 6 Tagen im Schlaf sein künstliches Gebiss mit einem Schneidezahn. Schmerzen hinter dem Brustbein, nach dem Rücken ausstrahlend. Oesophagoskopie: Man sieht das Gebiss 29 cm hinter der Zahnreihe. Es gelingt auch, dasselbe zu fassen, aber nicht zu extrahieren. Es sitzt fest in der Wandung eingekeilt. Oesophagotomie: Durch die Wunde gelingt es, den Fremdkörper zu fassen, zu lockern und zu extrahieren. Zweischichtige Oesophagusnaht. Wunde tamponiert. Es bildet sich eine kleine Oesophagusfistel, die sich nach 10 Tagen schliesst. Heilung.

IV.

AUS DER

CHIRURGISCHEN KLINIK ZU BUDAPEST.

DIREKTOR: **HOFRAT PROF. DR. E. RÉCZEY.**

Die chirurgische Behandlung des peptischen Magen- und Duodenalgeschwürs und seiner Komplikationen und die damit erreichten Endresultate.

Von

Dr. **Karl Borszéky,**
Klinischer Assistent.

A. Klinischer Teil.

Auf dem Chirurgenkongresse 1906 entspann sich an den Vortrag von Krönlein: „Ueber die chirurgische Behandlung des peptischen Magengeschwüres" anknüpfend eine lebhafte Debatte, an welcher sich unsere hervorragendsten Chirurgen beteiligten. Die gegensätzlichen Ansichten brachten die Frage nicht ins Reine. Eine Reihe von Arbeiten beschäftigt sich seither mit dieser Frage, und eben die grosse Anzahl dieser Arbeiten zeigt deutlich, welch grosser, oft fundamental entgegengesetzter Unterschied zwischen dem Standpunkte der Internisten und jenem der Chirurgen heute noch besteht. Ebenso abweichend sind die Ansichten der Chirurgen über die Indikationen und noch mehr über die Methoden der Operation. Viele wollen die radikale Behandlung, sobald die Blutung sich wiederholt und sehen in der Excision des Geschwüres das beste Mittel zur Verhütung der Perforation und der narbigen Pylorusstenose.

Demgegenüber berufen sich Leube, Sahli und Andere auf

die vollkommen zufriedenstellenden Resultate der internen Behandlung und halten die Operation nur dann für statthaft, wenn das Geschwür perforierte, oder sich im Magen solche schwere anatomische Veränderungen entwickelt haben, die mit interner Behandlung nicht mehr gut gemacht werden können. Solange die Aetiologie des peptischen Magen- und Duodenumgeschwüres nicht vollkommen klar gestellt ist, kann diese Erkrankung nur dann Gegenstand einer rationellen chirurgischen Behandlung bilden, wenn Symptome von solchen Komplikationen auftreten, welche das Leben des Patienten unmittelbar gefährden, oder welche durch die interne Behandlung nicht beseitigt werden können. Diesbezüglich stimmen die Ansichten der meisten Chirurgen überein und sehr zutreffend ist der Ausspruch Sahli's, dass die Operation bei dem einfachen Magengeschwür „gerade so gut ein Kunstfehler ist, als die Unterlassung einer notwendigen Operation".

Noch grössere Gegensätze bestehen hinsichtlich der Behandlung der einzelnen Komplikationen. Die Perforation des Geschwüres in die freie Bauchhöhle bildet heutzutage eine absolute Indikation des Eingriffes; die Behandlung der durch das Geschwür verursachten Blutung ist jedoch noch immer eine strittige Frage, nicht nur betreffs der Indikation im Allgemeinen, sondern auch bezüglich der Art der Operation. Ebenso verschieden sind die Ansichten über die operative Behandlung der Pylorusstenosen und des Sanduhrmagens. Ein Teil der Chirurgen hofft nur von der Exstirpation des narbigen Gewebes, also von der Resektion des Pylorus oder von der partiellen Magenresektion einen vollkommenen Heilerfolg, während andere mit der Gastroanastomose oder Pyloroplastik oder Gastroenteroanastomose gute Resultate erzielen.

Bei der Beurteilung des Erfolges der Operation kann nicht die Zahl der überlebenden Kranken, nicht das Allgemeinbefinden des Kranken nach der Operation, ja nicht einmal der objektive Befund für massgebend gelten.

Wenn das Magengeschwür auch durch interne Behandlung geheilt werden kann, so muss dieser Methode der Vorzug vor der Excision des Geschwüres eingeräumt werden. Allerdings kann auch die Operation zur Heilung führen, wie verschieden sind jedoch die Zufälle bei der einen und bei der andern Heilungsart.

Die unmittelbare Mortalität der Operation oder das unmittelbare Resultat derselben sind nicht massgebend über den Wert der Operationsmethode. Die Gastroenteroanastomose bei einem callösen

Magengeschwür beseitigt mit einem Schlage alle unangenehmen und quälenden Symptome der Pylorusstenose; der Kranke nimmt zu und wird „geheilt" entlassen. Ueber kurz oder lang kann sich aber die Fistelöffnung verengen, das Geschwür kann sich in die Tiefe verbreiten, ein grösseres Gefäss arrodieren und die Bauchhöhle perforieren, oder es kann in der ableitenden Schlinge des Jejunum ein neues Geschwür entstehen und der Kranke geht an seinem alten Leiden zu Grunde. Dann giebt es wieder Fälle, wo das günstige Resultat der Operation erst nach längerer Zeit bemerkbar wird, nachdem sich die Stauungserscheinungen vollkommen gelegt, der Magen geschrumpft ist. Bei Beurteilung der Operationsresultate sind also nur die späteren Dauerresultate massgebend.

Diese Gründe bewogen mich, all jene Fälle von Magen- und Duodenumgeschwüren, welche in letzterer Zeit auf der Klinik des Hofrat Professor Réczey beobachtet und operiert wurden, zu sammeln und ihrem weiteren Schicksal nachzuforschen. Bei den am Leben befindlichen wurde dort, wo dies nur irgend möglich war, eine Nachuntersuchung angestellt; wo dies unmöglich war, holte ich mir schriftliche Nachricht über den jetzigen Zustand ein.

Unsere Fälle stammen aus der Zeit, wo die Technik der diesbezüglichen Operationen noch nicht zur heutigen Vollkommenheit ausgebildet war. Insgesamt berichte ich über 34 operierte Fälle.

Bei der Sichtung dieser Fälle waren besonders drei Umstände, welche eine besondere Aufmerksamkeit verdienten und einer Aufklärung bedurften, nämlich: 1) die Frage der gegen Magenblutungen empfohlenen Gastroenteroanastomose; 2) das Resultat der Operation bei solchen Geschwüren, wo noch keine Pylorusstenose bestand, und 3) die Frage des nach solchen Operationen entstehenden Ulcus pepticum jejuni.

Zur Lösung dieser Fragen machte ich Tierversuche, über welche ich in einem separaten Teile meiner Arbeit berichte.

In Folgendem sollen unsere eigenen Fälle, die Principien der Indikation zur Operation, die unmittelbaren Erfolge der Operation und deren Dauerresultate angegeben werden. Um einen Vergleich mit den Resultaten anderer anstellen zu können, habe ich die Fälle folgendermassen gruppiert:

I. Offenes, nicht kompliciertes Geschwür.
II. In die freie Bauchhöhle perforierendes Geschwür.
III. Geschwür mit Blutung.
IV. Callös penetrierendes Geschwür.

V. Geschwür, welches eine narbige Stenose verursachte:
   1) Pylorusstenose.
   2) Sanduhrmagen.
   3) Cardiastenose.

VI. Duodenumgeschwür.

Die in den beobachteten 34 Fällen vollzogenen 33 Operationen waren folgende:

Gastroenteroanastomosis antica	1
Gastroenteroanastomosis postica	24
Pylorusresektion	4
Gastroenteroplastica	1
Naht des Geschwürs und Gastroenteroanastomose	1
Explorative Laparotomie	2

I. Offenes nicht kompliciertes Geschwür.

Bis zur jüngsten Zeit bildete das peptische Magengeschwür nur dann den Gegenstand eines chirurgischen Eingriffes, wenn sich die interne Behandlung erfolglos erwies. Sowie sich jedoch die bei der Operation komplicierter Magengeschwüre gemachten Erfahrungen erweiterten, gelangte die Verhütung dieser Komplikationen in den Vordergrund, das heisst: man war bestrebt, die Magengeschwüre in solchem Stadium chirurgisch zu behandeln, wo das Geschwür noch gar keine Komplikationen verursacht hatte. Hieraus folgt, dass in Anbetracht der eventuell eintretenden Komplikationen alle Magengeschwüre chirurgisch behandelt werden sollten. Dieser Standpunkt wäre jedoch nur dann statthaft, wenn einerseits die unmittelbare Mortalität des empfohlenen chirurgischen Eingriffes geringer wäre als die der intern behandelten Fälle, andererseits die operierten Fälle als endgiltig geheilt betrachtet werden könnten, wie z. B. die nach Entfernung des Wurmfortsatzes geheilten Appendicitiden. Sehen wir vorerst, wie es sich um die Mortalität der intern behandelten Fälle verhält, was für Dauerresultate sie aufweisen und welches die Percentuation der recidivierenden Fälle ist.

An der Budapester medicinischen Klinik des Hofrat Professor Kétly waren von 1896—1906 im Ganzen 62 peptische Magengeschwüre in Behandlung (28 Männer und 34 Frauen). Diese Fälle sind alle sicher diagnosticiert und die nach der Heilung entstandenen Pylorusstenosen und Magenerweiterungen nicht mitgerechnet.

Von diesen 62 Fällen wurde bei zweien operativ eingegriffen; 4 Patienten starben (6,4%) und zwar infolge Perforation des Ge-

schwürs 1, an Magenblutung 2, an Erschöpfung 1. Geheilt oder in bedeutend gebessertem Zustande wurden 54 entlassen, gebessert 2.

Von den 54 geheilt entlassenen Kranken wurden 5 mit Recidiven auf die Klinik wieder aufgenommen; von diesen wurde bei einem 5 mal, bei einem 3 mal, bei dreien 1 mal Recidive beobachtet. Bei einem Falle wurde 3 Jahre nach der ersten Aufnahme ein Magencarcinom konstatiert. Das Auftreten der Recidive schwankte zwischen 2 Monaten und 5 Jahren.

Das Schicksal der behandelten Fälle ist demnach folgendermassen festzustellen:

Von 62 Fällen starben	4 =	6,4 %
Von 62 Fällen heilten	54 =	87,10%
Von 62 Fällen besserten sich	2 =	3,2 %
Von 62 Fällen wurden operiert . . .	2 =	3,2 %
Von den 54 geheilt entlassenen Fällen recidivierten	5 =	9,3 %
Carcinom entwickelt sich	1 =	1,8 %

Hieraus ist ersichtlich, dass von den intern behandelten Magengeschwüren 87,1% heilten, bei den geheilten Fällen traten bei 9,3% im Laufe von 10 Jahren Recidive ein.

Diese Zahl muss als Minimum der Recidive betrachtet werden, weil sie sich bloss auf jene Fälle bezieht, die sich behufs neuerer Aufnahme wieder an der Klinik meldeten; jene, welche nach der Entlassung starben oder anderswo behandelt wurden, sind in diese Zahl nicht einbegriffen.

Warren[1]) findet bei 125 Fällen, deren weiteres Schicksal bekannt ist, 77,6% Heilung; bei 22,4% erwies sich die weitere Behandlung erfolglos. Bei letzteren betrug die carcinomatöse Entartung des Geschwüres 2,4%; in 10,4% eine später entstandene Pylorusstenose und 9,6% endeten tödlich infolge Blutung oder Perforation des Geschwüres.

Von Schulz'[2]) 157 Fällen erwies sich die Heilung bei 77% als eine dauernde, bei 15,2% war das Endresultat schlecht und 7,8% gingen an Komplikationen des Ulcus zu Grunde. Bezüglich des unmittelbaren Resultates stimmen die Angaben von Schulz mit denjenigen der Klinik Kétly fast genau überein. Von seinen 291

1) J. C. Warren, The surgery of gastric ulcer. Boston med. surg. Journ. 1899.

2) Schulz, Ueber Dauererfolge der internen Therapie des Ulcus ventriculi. Mitteil. aus den Grenzgeb. der Med. und Chir. 1903. XI.

Fällen heilten 89%; 5,5% starben und bei 5,5% trat eine unerhebliche Besserung ein.

J. Russel[1]) konstatierte bei der Nachprüfung seiner Fälle 42,6% dauernde Heilung, 6,4% Mortalität und 44,7% ungünstiges Resultat (Recidive, Stenose u. s. w.).

Aus diesen Daten können wir feststellen, dass ein bedeutender Teil der intern behandelten Fälle zur Heilung kommt und diese Heilung bei 42—77% andauernd ist. Schon diese Zahl genügt, um über die principielle chirurgische Behandlung des Magengeschwüres den Stab zu brechen. Man kann weder der internen noch der chirurgischen Behandlung den Vorzug geben; beide müssen einander ergänzen. Die chirurgische Behandlung des einfachen unkomplicierten Geschwüres kann derzeit nur als eine symptomatische angesehen werden; sie wird dies auch solange bleiben, bis wir die Ursache des Geschwüres nicht beseitigen können.

Dass das peptische Geschwür eventuell auf einer Innervationsstörung beruhe, darauf hatte schon Lenhossék im Jahre 1823 aufmerksam gemacht. Seitdem versuchte es eine ganze Reihe von Forschern (Rokitanszky, Günzburg, Pincus, Schiff u. A.) durch Verletzung des centralen oder peripheren Nervensystems experimentell ein Geschwür hervorzurufen. Neuerdings gelang es Della Vedova[2]) mittels Resektion des Bauchvagus, des Plexus coeliacus und splanchnicus bei der Hälfte der Versuche Geschwüre zu verursachen. Von dieser Annahme ausgehend, kam Alvarez[3]) auf den Gedanken, durch die Resektion der peripheren Nerven ein bestehendes Geschwür zu heilen. Nach Entfernung eines in der Höhe des 7.—9. Brustwirbels sitzenden tiefen Lipom trat heftiges Bluterbrechen ein; nachdem dies aufhörte, genas der Kranke. Die Heilung war auch nach 5 Jahren andauernd. Alvarez suchte zwischen dieser Operation und dem Heilen des Geschwüres einen ursächlichen Zusammenhang und glaubte diesen in der Durchtrennung des 8. Intercostalnerven zu finden. Deshalb durchschnitt er in einem andern Falle diesen Nerven beiderseits; das Bluterbrechen und die Schmerzen hörten auch in diesem Falle auf, doch wiederholten sich diese Symptome nach 6 Monaten.

1) J. Russel, Die Ausgänge des Magengeschwürs. Lancet 1904.

2) Vedova, Experimentelle Beiträge zur Kenntnis der Pathogenese des Ulcus ventriculi. Arch. f. Verdauungskrankheiten. 1902.

3) Alvarez, Traitement de l'ulcère de l'estomac par une intervention sur les racines dorsales VIII et voisines. Méd. modern. 1903.

Alvarez schreibt die Recidive der Regeneration der durchschnittenen Nerven zu, und empfiehlt anstatt einfacher Durchtrennung die Resektion eines längern Nervenstückes. Nachahmer hatte diese Methode keine.

Es ist allgemein bekannt, dass bei peptischen Magengeschwüren grösstenteils Hyperchlorhydrie besteht. Günzburg, Pavy, Sammelsohn und Mathes sehen in dieser Hyperchlorhydrie die Ursache des Geschwüres. Wenn wir diese mit einer Operation beheben könnten, dann würden wir die Heilung der Geschwüre sehr günstig beeinflussen und das Entstehen von frischen Geschwüren hindern können. Behufs Verringerung der Acidität wurde deshalb die Gastroenteroanastosmose bei nicht komplicierten Geschwüren empfohlen; durch die Magen-Darmöffnung kommt beständig Galle und Pankreassekret in den Magen und infolge ihrer Alkalicität neutralisiert dieselbe die freie Salzsäure des Magens. Abgesehen von dieser alkalisierenden Wirkung wurde die Gastroenteroanastomose auch deshalb empfohlen, weil sie eine rasche Entleerung des Magens und so die Ruhestellung eines in der Pylorusgegend sitzenden Geschwüres zur Folge hat. Die besonders günstige Wirkung der Gastroenteroanastomose auf bestehende offene Geschwüre in solchen Fällen, wo gleichzeitig die normale Entleerung des Magens erschwert ist, also bei Pylorusstenosen oder bei Gastroptose, wird niemand in Zweifel ziehen. Dass jedoch die Gastroenteroanastomose auf die Heilung offener Geschwüre auch dann von günstiger Wirkung wäre, wenn die Entleerung des Magens nicht behindert ist, ist noch nicht bewiesen.

Ritter, Gerhardt, Guttmann, Bourget, Hirsch u. A. wiesen nach, dass die Vermehrung der Salzsäure nicht immer das Magengeschwür begleitet. Nach Schneider's[1]) Untersuchungen besteht bei 18,5% der Magengeschwüre Hyperacidität, bei 36,8% Anacidität. Wenn daher bei der Anacidität auch Geschwüre bestehen, dann kann die Vermehrung der Salzsäure nicht die Ursache, sondern nur ein häufiges Symptom des Magengeschwüres sein. Die Beseitigung der Hyperacidität beim Magengeschwür mittels Gastroenteroanastomose kann also nur als symptomatische Behandlung betrachtet werden.

Ebenso falsch ist die Auffassung, dass wir die am Pylorus sitzenden Geschwüre dort, wo der Pylorus durchgängig ist, aus der Darm-

1) Schneider, H., Untersuchungen über die Salzsäueresekretion und Resorptionsfähigkeit der Magenschleimhaut. Virchow's Arch. 1897. Bd. 148.

cirkulation mittels Gastroenteroanastomose ausschalten können. Meine Versuche beweisen es zweifellos, dass bei durchgängigem Pylorus der Mageninhalt sich durch diesen gerade so in den Darm entfernt, wie durch die Magenfistel. Selbst bei künstlicher Verengerung des Pylorus geht der Mageninhalt auch auf diesem Wege und nicht nur durch die Oeffnung der Gastroenteroanastomose weiter. Ich benützte sämtliche gebräuchlichen Methoden der Gastroenteroanastomose bei meinen Versuchen, und zwar mit verschieden grosser Oeffnung und in verschiedener Entfernung vom Pylorus und der grossen Kurvatur; ich konnte dennoch in jedem Falle ausser Zweifel feststellen, dass sich der Mageninhalt auch durch den Pylorus hindurch entleert. Weder die Methode der Gastroenteroanastomose, noch der Ort oder die Grösse der Oeffnung, noch die iso- oder antiperistaltische Lagerung der zur Anastomose benützten Darmschlinge können an dieser Thatsache etwas ändern. Der Magen treibt seinen Inhalt gegen den Pylorus hin und nur dann, wenn dieser selbst bei erhöhter Arbeit nicht passierbar ist, dann entleert sich der Mageninhalt durch die künstliche Oeffnung. Demzufolge können wir die Anwendung der Gastroenteroanastomose bei einfachen offenen Geschwüren nicht für begründet erachten; später werden wir Beispiele sehen, dass bei bestehender Anastomose zwischen Magen und Darm sich neuere Geschwüre entwickelten und schon bestehende sich weiter ausbreiteten oder sogar perforierten, als wäre die Gastroenteroanastomose gar nicht gemacht worden. Statistische Daten über jene unkomplicierten Magengeschwüre, welche durch Gastroenteroanastomose geheilt wurden, erwähne ich gar nicht, da meiner Ansicht nach diese Daten nicht von Wichtigkeit sind; wenn von den 36 derartigen operierten Fällen Monprofit's [1]) kein einziger starb und alle nachweisbaren Symptome eines Geschwüres verschwanden, so beweist das nur, dass Geschwüre auch nach der Gasteroenteroanastomosis heilen.

Eine andere Art der chirurgischen Behandlung besteht in der Excision des Geschwüres; einen unstreitbaren Vorteil hat diese Methode und zwar den, dass die nach der Excision zurückbleibende Narbe eine feine und lineare ist, also Strikturen nicht verursacht und eine carcinomatöse Degeneration verhütet. Im Wesentlichen ist jedoch auch diese Behandlung nur eine symptomatische, da sie sich nur auf einen lokalen Eingriff beschränkt und die weitere Einwirkung

1) Monprofit, Traitement chirurgical des affections bénignes de l'estomac. I. Congr. de la Soc. internat. de Chir. Bruxelles 1906.

der Ursachen des Geschwüres nicht beseitigt, ja nicht einmal die Heilung eventuell noch bestehender Geschwüre günstig beeinflusst.

Gegen die Excision spricht das Vorhandensein mehrerer Geschwüre (nach Carless[1]) in 13% der Fälle), ferner das schwere Auffinden und die mühsame Zugänglichkeit des Geschwüres bei dessen versteckter Lage. Zwar verlor Moynihan[2]) von 31 auf diese Art operierten Fällen nur einen einzigen, jedoch können sich die übrigen Chirurgen keiner so glänzenden Resultate rühmen. In einem Falle Albertin's linderten sich die Schmerzen auch nach der Excision des Geschwüres gar nicht. Ein Patient Schuchardt's starb nach Excision des Geschwüres; bei der Sektion stellte sich heraus, dass noch ein zweites Geschwür vorhanden war, welches bei der Operation übersehen wurde. Dies ist die Ursache, dass trotz wiederholter Empfehlung durch Rydygier, Ali Krogius und Hinterstoisser die Excision nicht ausgeübt wird. Ricard[3]) sagt z. B. Folgendes: „La résection de l'ulcère est une opération, qui par ses allures d'opération radicale devait séduire les chirurgiens. J'ai moi-même succombé a cette tentation et il fut, il y a quelques années, une periode de ma vie chirurgicale, où je recherchai les ulcères pour les enlever". Lambotte[4]), ein unbedingter Anhänger des chirurgischen Eingreifens, sagt: „l'ulcère est incurable médicalement et son traitement doit relever avant tout de la chirurgie". Demzufolge ist die Aufgabe des chirurgischen Eingriffes, die Entleerung des Magens zu beschleunigen und das Geschwür zu entfernen.

Die Excision des Geschwüres an und für sich ist zur Heilung nicht genügend, jedes peptische Geschwür wird nach seiner Meinung nämlich von einem Krampfe des Pylorus begleitet, welcher eine Stauung des Mageninhaltes verursacht. Deshalb müssen wir entweder den Krampf des Schliessmuskels beseitigen oder eine Gastroenteroanastomose machen. Unter dem Namen „Sphincterectomie pylorique" empfiehlt Lambotte eine neue Operationsmethode, welche in der Excision des Schliessmuskels besteht. „Cette opération est plus facile et moins grave, que la gastroenterostomie; elle est plus phy-

1) Carless, Gastric ulcer and its surgery. Lancet 1900.

2) Moynihan, The surgical treatment of gastric and duodenal ulcer. Lancet 1903.

3) Ricard, Traitement des ulcères de l'estomac. I. Congrès de la soc. internat. de Chir. Bruxelles 1906.

4) Lambotte, Considérations cliniques sur 314 laparotomies pour affections de l'estomac. I. Congrès de la soc. internat. de Chir. Bruxelles 1906.

siologique, puis qu'elle respecte la forme anatomique de viscère et ne supprime pas les reflexes gastroduodenaux". Lambotte konnte in einer ganzen Reihe von Fällen mit diesem Verfahren sehr gute Resultate erzielen; ob diese jedoch dauernd sein werden, ist eine Frage der Zukunft. Die Zahl der auf diese Weise operierten Fälle ist nicht gross genug und die seit der Operation verstrichene Zeit ist nicht lang genug, um über dieses Verfahren ein endgültiges Urteil fällen zu können.

van Izeren[1]) sieht ebenfalls im Spasmus des Pylorus die Hauptursache, dass die Geschwüre so schwer heilen. Er will auf Grund seiner Tierversuche diesen Spasmus mittelst einer Operation, die er Pylorostomia extramucosa nennt, beseitigen. Längs des Pylorus führt er bis zur Muscularis mucosae einen Schnitt und erweitert durch starkes Auseinanderziehen der Wundränder das Lumen des Pylorus. Die Wunde vereinigt er nicht. Seine Methode wurde bei Menschen noch nicht angewendet.

Ausser der Excision des Geschwüres und der Gastroenteroanastomosis wurde bei der operativen Behandlung des Geschwüres noch eine ganze Reihe verschiedener Verfahren angewandt.

Mikulicz[2]), Küster[3]), Körte[4]) kauterisierten das Geschwür. Podries[5]) wollte durch Auskratzen desselben eine stärkere reaktive Entzündung hervorrufen, welche die Vernarbung des Geschwüres beschleunigen sollte. Ausserdem machte man auf Grund derselben Indikation eine Pyloroplastik, ja sogar eine Jejunostomie.

Die Statistik der durch Operation geheilten Geschwüre ist den verschiedenen Operationsmethoden entsprechend verschieden. Lieblein stellte aus der Litteratur 73 Fälle operativ behandelter Magengeschwüre zusammen, bei welchen man jede Komplikation ausschliessen konnte. Diese Fälle, bei welchen verschiedene Operationsmethoden zur Anwendung kamen, weisen eine unmittelbare Operationsmortalität von 12%

1) van Izeren, De pathogenese van de chronische maagzweer. Centralbl. f. Chir. 1902.

2) Mikulicz, Handbuch der prakt. Chirurgie. 1900.

3) Küster, Ein neuer Beitrag zur operativen Behandlung des Magengeschwürs. Centralbl. f. Chir. 1894.

4) Körte, Ueber die chirurgische Behandlung des Magengeschwürs. Deutsche med. Wochenschr. 1901.

5) Podries, Mechanische Erweiterung des Pylorus und Auskratzen des runden Magengeschwürs. Wratsch 1901 Nr. 8.

auf. Unter diesen befanden sich 43 Gastroenteroanastomosen, 15 Geschwürexcisionen, 9 Pylorusplastiken, 3 cirkuläre Pylorusresektionen und je eine Geschwürexcision kombiniert mit Pylorusplastik bezw. Gastroenteroanastomose und 1 Gastrostomie. Die unmittelbare Operationsmortalität von 12% verteilt sich auf die Operationen folgendermassen: 5 Gastroenteroanastomosen, 3 Geschwürexcisionen und 1 Pylorusresektion. Wenn wir bloss jene Fälle rechnen, welche unmittelbar infolge des operativen Eingriffes starben, so sehen wir, dass sich die Operationsmortalität der chirurgisch behandelten Fälle mit derjenigen der intern behandelten beiläufig deckt.

Nun ist die Frage, welchen Standpunkt wir bei der Behandlung der Geschwüre einnehmen sollen? Kann man dem Patienten mit ruhigem Gewissen sofort die Operation anraten, sobald die Diagnose gestellt ist, oder sollen wir das Geschwür intern behandeln lassen?

Mikulicz ist ein unbedingter Anhänger des chirurgischen Eingreifens und begründet seinen Standpunkt wie folgt: „Die Lebensgefahr, in welcher sich der Kranke mit offenem Geschwür befindet, ist zum mindesten nicht geringer, höchst wahrscheinlich erheblich grösser als die Gefahren, welchen wir heute den Kranken durch eine technisch vollendete Operation aussetzen". Es steht ausser Zweifel, dass der Patient mit Magengeschwüren grossen Gefahren ausgesetzt ist, wenn er eine unzweckmässige Lebensweise befolgt; doch kann es nicht bestritten werden, dass die heutige interne Therapie im Stande ist, diese Gefahren auf das Minimum zu reducieren und die durch eine ausdauernde und gewissenhaft angewandte moderne Geschwürstherapie erreichten Resultate bleiben hinter jener durch die chirurgische Behandlung erreichten nicht zurück. Auch Ricard, der Jahre hindurch jedes Geschwür operierte, anerkennt dies. Seine Erfahrungen brachten ihn dazu, seine bisherige Ansicht zu ändern, so dass er Folgendes sagt: „L'ulcère est du ressort de la thérapeutique médicale par laquelle il est le plus souvent curable; le chirurgien ne doit intervenir, que dans les cas d'ulcère rebelles ou compliquès".

Auch wir sind dieser Ansicht und erblicken in der chirurgischen Behandlung eines unkomplicierten Geschwüres einen unstatthaften Uebergriff des Chirurgen.

II. Perforation des Geschwüres in die freie Bauchhöhle.

Die Perforation der peptischen Magen- und Duodenalgeschwüre in die freie Bauchhöhle ist eine Komplikation, welche unter allen

andern die schwerste ist und unbedingt einen sofortigen chirurgischen Eingriff erheischt. Zum Glück ist diese Perforation nicht häufig: Kreuzer[1]) beobachtete an der Züricher Klinik 116 Fälle, bei denen 14 Perforationen vorkamen; auf der Budapester Klinik Professor Hofrat Kétly's kommt auf 63 Fällen einer, bei unsern 34 Fällen 3, bei Hoffmann[2]) 52 Fällen 14 Perforationen vor. Die Perforation des Duodenalgeschwüres scheint etwas häufiger zu sein, als die des Magengeschwüres; wenigstens sprechen die statistischen Daten dafür. Von Chwostek's[3]) 63 Duodenalgeschwüren perforierten 27 (42%), von Collins[4]) 262 Fällen 181 (69%) und von Oppenheimer's[5]) 79 Fällen 38 (48%). Bezüglich des Zustandekommens der Perforation und der chirurgischen Behandlungsweise besteht zwischen Magen- und Duodenalgeschwüren kein Unterschied. Welche Ursachen die Perforation eines Geschwüres herbeiführen, ist heute noch unbekannt. In einem Teile der publicierten Fälle finden wir eine heftigere Funktion der Bauchpresse erwähnt; so kam bei den 42 Fällen Haim's[6]) die Perforation 12 mal während des Ankleidens zu Stande; auch wurde die Perforation nach Traumen auf den Bauch beobachtet. (Die Fälle von Lennander[7]) und Hollis)[8]). Man suchte die Erklärung in den Füllungsverhältnissen des Magens indem man annahm, dass die in den Magen gelangten Speisen entweder das Geschwür mechanisch reiben, oder die bei der Füllung des Magens entstandene Spannung zur Perforation führe. Dafür scheinen auch jene Fälle zu sprechen, wo die Perforation während oder unmittelbar nach dem Essen eintrat. Solche Fälle beschreibt Hildebrandt, Goodwin, Wynter, Shettle, Thomson und Moore. Diesen gegenüber stehen jene Fälle, wo die Perforation bei leerem Magen oder bei vollkommenem Ruhezustande geschah; solche Fälle finden wir viele erwähnt. Bei

1) Kreuzer, Die chirurgische Behandlung des runden Magengeschwürs und seiner Folgezustände. Diese Beiträge Bd. 49.

2) Hofmann, Bericht über 52 operativ behandelte Fälle von Ulcus ventriculi. Diese Beiträge Bd. 50.

3) Chwostek, Das einfache, runde oder perforierte Duodenalgeschwür. Wien. med. Jahrb. 1883.

4) Collin, Étude sur l'ulcère simple du duodenum. Paris 1894.

5) Oppenheimer, Das Duodenalgeschwür. Dissert. Würzburg 1891.

6) Haim, Ueber die Perforation des runden Magengeschwürs. Zeitschr. f. Heilk. 1905.

7) Lennander, Ueber die Behandlung des perforierenden Magengeschwürs. Mitteil. aus den Grenzgeb. 1899.

8) Hollis, Note on a case of perforated gastric ulcer. Lancet 1903.

7 Fällen von Haim sowie in den Fällen von Clairmond, Ranzi und Farroe entstand die Perforation während des Schlafes. Bei Whitly's Kranken perforierte das Geschwür, trotzdem der Kranke schon seit Tagen per rectum ernährt wurde. —

Daraus ist ersichtlich, wie verschieden die Ursachen sind, welchen die Perforation zugeschrieben wird. Mehrere Autoren machen darauf aufmerksam, dass die Perforation bei Frauen viel häufiger vorkommt als bei Männern. Goldstücker [1]) durchsah bis Oktober 1905 sämtliche Fälle der Litteratur und fand, dass die Perforation bei Frauen 2, sogar 3 mal häufiger sei, als bei Männern. Aus seiner Arbeit ist es ferner ersichtlich, dass die erkrankten Männer im allgemeinen älter waren, als die Frauen. Nach Haim liegt die Erklärung dieses Umstandes darin, dass sich ein Geschwür bei Frauen häufig zur Bleichsucht gesellt, welche bei jüngeren Individuen vorzukommen pflegt. Dass es jedoch auch in dieser Hinsicht Ausnahmen giebt, beweisen die Fälle von Musser und Keen [2]), welche bei einer 70jährigen und von Riedel [3]), welcher bei einer 60jährigen Frau Perforation beobachteten. Selbst im Kindesalter kommen Perforationen vor. Cheyne [4]) beschreibt einen Fall bei einem 14jährigen Mädchen und Gringer Bisset bei einem 45 Stunden alten Säuglinge.

Die Ursache der Perforation von peptischen Geschwüren ist demnach ebensowenig bekannt, wie die Ursache des Geschwüres überhaupt. Es ist jedoch sehr wahrscheinlich, dass sich diese Ursache weder auf eine äussere Einwirkung, noch auf das Alter oder auf das Geschlecht des Kranken zurückführen lässt, sondern nur auf die Natur des Geschwüres selbst, beziehungsweise auf den Umstand, ob die Hyperchlorhydrie eine hochgradige und beständige ist. Die natürlichste Erklärung der Perforation ist diejenige, dass zur Heilung des Geschwüres die günstigen Umstände fehlen, die Ursache des Geschwüres fortbesteht und an Intensität nicht nachlässt. Zu dieser Annahme berechtigt der Umstand, dass wir bei der ziemlich grossen Zahl der perforierten Fälle das lange Bestehen der Krank-

1) Goldstücker, Operationserfolge bei der Perforation des Ulcus ventriculi. Centralbl. f. Grenzgeb. der Med. und Chir. 1906.

2) Musser and Keen, Perforating gastric ulcer. The journ. of the amer. med. assoc. 1904.

3) Riedel, Ueber das Ulcus der kleinen Kurvatur. Arch. f. klin. Chir. Bd. 74.

4) Cheyne, A case of perforated gastric ulcer in a boy aged 14 years. Lancet 1904.

heit erwähnt finden; ja sogar der Umstand, dass diese Kranken überhaupt nicht, oder nur kurze Zeit behandelt wurden.

Bei der Behandlung einer schon eingetretenen Perforation stellt sich die Frage so:

1) Ist bei jeder Perforation sobald wir dieselbe konstatierten sofort der operative Eingriff notwendig, oder kann man die interne Behandlung versuchen?

2) Worin soll der operative Eingriff bestehen?

3) Welche sind die erreichten Resultate?

Die erste Frage kann am leichtesten beantwortet werden; sowohl die Internisten, wie die Chirurgen halten die Operation einstimmig für notwendig, sobald die Perforation erkannt worden ist. Sollten diagnotische Zweifel bestehen, dann ist der Standpunkt Mikulicz's der richtigste; dass nämlich eine Perforationsperitonitis schon an und für sich einen operativen Eingriff notwendig macht, ob wir die Art der Perforation kennen oder nicht. —

Alle jene Fälle von Perforation wo der Kranke ohne Operation gesund wurde, sind nur mit grossem Vorbehalt zu acceptieren, da man einen eventuellen diagnostischen Irrtum mit Sicherheit nicht ausschliessen kann.

Pariser[1]) stellte aus der Litteratur 15 solche spontan geheilte Fälle zusammen, welchen Goldstücker noch 9 Fälle hinzufügt. Dass eine spontane Heilung bei günstiger Lage des Geschwüres und bei leerem Magen unmöglich wäre, behauptet niemand; und doch ist dies ein Zufall, auf welchen man nicht rechnen kann.

Aber auch die spontane Heilung kann nicht immer als Heilung gelten, selbst wenn der Kranke die fulminanten Symptome glücklich überlebt. Dass ein perforiertes Geschwür des Magens oder des Duodenum heilen könne, ohne dass Verwachsungen mit dem Netze, mit der Bauchwand oder mit den benachbarten Organen zu Stande kämen, das muss man pathologisch sozusagen für unmöglich halten. Die subphrenischen und die abgekapselten Bauchwandabscesse oder die perigastrischen Verwachsungen, Strangulationen oder Abknickungen kommen grösstenteils infolge solcher spontan geheilter akuter Perforation zu Stande. Lapeyre[2]) publiciert einen sehr lehrreichen Fall von derartiger spontaner Heilung. Eine

1) Pariser, Die Behandlung des frei in die Bauchhöhle perforierten Ulcus ventriculi. Deutsche med. Wochenschr. 1895.

2) Lapeyre, Deux cas de perforation de l'estomac par ulcère rond. Bull. et mém. de la soc. de Chir. de Paris. 32.

32 Jahre alte Frau erkrankte vor Jahren unter Symptomen einer akuten Perforation; ihre Krankheit gelangte ohne Operation zur Heilung; doch fühlte sie im rechten Epigastrium eine Resistenz, welche während einer Schwangerschaft rapid zunahm, aufbrach und eine Magenfistel zurückliess. Von den in der Litteratur publicierten 70 spontan entstandenen Magenfisteln, konnte Lapeyre bei 15 nachweisen, dass sie infolge der Perforation eines peptischen Geschwüres entstanden sind.

Kronheimer[1]) publiciert von der Klinik Sonnenburg ebenfalls einen solchen Fall. Morris[2]) beschreibt 2 Fälle, bei welchen infolge Perforation eines Magengeschwüres eine Nieren-Magenfistel entstand. In Stein's[3]) Falle heilte das Magengeschwür auf interne Behandlung. Zwei Jahre nach der Heilung traten bei dem Patienten plötzlich Perforationssymptome auf, nach deren Abklingen sich 3 Wochen hindurch mit dem Urin und Stuhle des Patienten übelriechender Eiter entleerte. Das Geschwür war also in das Colon und in das Nierenbecken durchgebrochen.

Diese ohne Operation geheilten Fälle können daher unsere Ueberzeugung, dass man bei jeder Perforation unbedingt und je früher operieren muss, nicht beeinflussen. Von der Operation können wir nur unter zwingenden Umständen Abstand nehmen und zwar dann, wenn wir uns mit derselben schon verspätet haben. So war dies der Fall in unserem Falle Nr. 3, wo der Kranke mit einer sehr vorgeschrittenen Peritonitis auf die Klinik kam, und wir demnach von der Operation abstehen mussten. Einige Stunden nach der Aufnahme starb der Kranke.

Auf den der Perforation folgenden Shock braucht man nicht Rücksicht zu nehmen oder deshalb die Operation auf einen günstigeren Zeitpunkt zu verschieben, wie dies Leube empfiehlt, sondern man muss je früher operieren, da jeder Aufschub die Aussicht auf ein günstiges Resultat vermindert.

Wir müssen Lennander Recht geben, wenn er behauptet, dass die beste Behandlung des Shock die Operation selbst sei. Wenn wir dies vor Augen halten, dann werden unsere Operations-

---

1) Kronheimer, Spontane Magenfistel als Folge eines Ulcus ventriculi. Deutsche Zeitschr. f. Chir. 1899.

2) Morris, Two cases of perforating gastric ulcer. Lancet 1895.

3) Stein, Ein Fall von chronischem Magengeschwür mit starker Blutung, cirkumskripter Peritonitis und doppelter Perforation. Münch. med. Wochenschr. 1903.

resultate die pessimistische Behauptung Riedel's widerlegen, der sagt: „Dem Kranken und der Perforationsperitonitis kann nur noch ein glücklicher Zufall nützen." Nicht ein glücklicher Zufall, sondern ein zielbewusster schneller Eingriff kann den Kranken retten. Natürlich liegt das Resultat auch hier nicht nur in der Hand des Chirurgen, sondern auch in derjenigen des behandelnden Arztes, der an der Rettung des Kranken ebenso grossen Anteil hat wie der Chirurg, wenn er zur rechten Zeit die Indikation der Operation feststellt.

Die Frage, welcher Eingriff der einfachste sei, ist schwerer zu beantworten. Allgemein gültige Regeln lassen sich nicht feststellen.

Die Fälle sind so verschieden und von einander so abweichend, dass immer der Fall selbst das zu befolgende Verfahren vorschreibt. Wie bei jeder Perforationsperitonitis, so ist auch hier das Aufsuchen der Perforationsöffnung, deren Verschluss und die Desinfektion der Bauchhöhle, die Hauptsache.

Mitchell[1]) empfiehlt zur Hebung des Kräftezustandes des Patienten vor der eigentlichen Operation die Bauchhöhle in Lokalanästhesie zu eröffnen, damit sich die in derselben befindlichen Gase entfernen können. In zwei Fällen besserte sich nach dem einfachen Eröffnen der Bauchhöhle der auffallend schlechte Puls des Kranken sofort, die Athmung wurde leichter.

Unserer Ansicht nach ist dies nur ein Zeitverlust, ohne dass der Kranke hiedurch ausser der vorübergehenden Besserung seines subjektiven Befindens, irgend welchen Nutzen hätte.

Es ist viel zweckmässiger, während der Vorbereitung zur Operation dem Kranken reichlich Kochsalzinfusionen zu geben. An der Klinik hatten wir oft Gelegenheit, uns von der günstigen Wirkung dieser Infusionen zu überzeugen; der Puls, welcher manchmal kaum fühlbar, sehr beschleunigt und aussetzend ist, wird langsamer, stärker, die Intoxikationserscheinungen mildern sich, sodass eine Infusion bei einer Appendicitis oder nach einer anderen Darmperforation oft von lebensrettender Wirkung war.

Da bei den meisten dieser Fälle, welche zur Operation kommen, die Diagnose bezüglich des Ortes der Perforation nicht sicher ist, bildet das Aufsuchen und Auffinden dieser Stelle eine der schwersten Phasen dieser Operation. Nach Eröffnung der Bauchhöhle ent-

1) Mitchell, A contribution to the surgery of perforating gastric ulcer. Brit. med. Journ. 1900.

fernen sich Gase und das Peritoneum zeigt schwere, entzündliche Erscheinungen. Die Diagnose der Perforationsperitonitis war daher richtig und die bedeutenderen Veränderungen des Peritoneum, die Adhärenz des Netzes, die Verwachsung der Gedärme u. s. w. lenken die Aufmerksamkeit auf den Magen, beziehungsweise auf das Duodenum. Die Bauchwunde erweitern wir je nach Bedarf, um uns einen bequemen Zugang und einen guten Einblick zu verschaffen. Oft finden wir das Geschwür bei einfacher Betrachtung des Magens; ist jedoch die Perforation klein und an der hinteren Wand des Magens oder des Duodenum, oder hoch oben bei der Cardia, so ist es schwer dieselbe zu erkennen. In unserem Falle Nr. 1 gelangte der Kranke 5 Tage nach der Perforation zur Operation; nach Eröffnung der Bauchhöhle fanden wir eine hochgradige allgemeine Peritonitis. Die Gedärme waren vielfach miteinander verklebt, beim Auseinanderlösen derselben wurden immer neue Abscesse eröffnet, sodass es schon schwer war, zum Magen zu gelangen und sich zu orientieren. Die Perforationsstelle war nicht aufzufinden. Bei der Sektion stellt es sich heraus, dass die Perforation hoch oben in der Gegend der Cardia geschehen ist. Aehnliche Fälle finden wir in der Litteratur viele erwähnt, zum Beweise dessen, wie schwer es manchmal ist, die Perforationsstelle zu finden, besonders bei kleinen Geschwüren.

Körte konnte in einem Falle die Perforationsstelle auch nicht finden; er legte oberhalb des Magens ein Tampon ein und der Kranke genas. Turner u. Englisch[1]), Keetly[2]), Biekersteth[3]), Chalier[4]) und Federmann[5]) konnten die Perforationsstelle gleichfalls nicht finden. —

Wheeler[6]) vollführte 26 Stunden nach der Perforation die Laparatomie und fand den Magen mit dem linken Leberlappen verklebt. Selbst nachdem er diese Verklebung löste, konnte er die Perforationsstelle nicht finden; mit der Sonde jedoch gelangte er unter einer Serosafalte in den Magen. Oberhalb der Perforationsstelle war nämlich die Serosa verklebt und verhinderte so ein wei-

1) Turner and Englisch, Nine consecutive cases of perforated gastric ulcer. Lancet 1904.

2) Keetly, The surgical treatment of ulcers of the stomach. Lancet 1901.

3) Biekersteth, Perforating ulcer of the stomach. Lancet 1903.

4) Chalier, Un cas d'ulcère perforant. Gaz. des hôp. 1905.

5) Federmann, Ueber das akut in die freie Bauchhöhle perforierte Magengeschwür. Deutsche Zeitschr. f. Chir. Bd. 87.

6) Wheeler, A case of perforated gastric ulcer. Lancet 1901.

teres Austreten des Mageninhaltes in die Bauchhöhle. Aehnliche Fälle veröffentlichen Moore[1]) und Rice[2]). —

Ein derartiges Verhalten der Magenserosa bei peptischen Geschwüren ist selten. Bei anderen Perforationen, wo in der Umgebung derselben die Serosa gesund und nicht entzündet ist, kommt dies häufiger vor. Auch wir hatten Gelegenheit, bei einem Magenschusse zu sehen, dass die Serosa die Eintrittstelle verklebte, sodass wir bloss aus der Verdünnung der Magenwand die Perforation konstatieren konnten. Auch davon finden sich zahlreiche Beispiele, dass die Perforation an mehreren Stellen zu Stande kam und nur die eine erkannt und versehen wurde.

Deshalb empfiehlt Jones[3]) bei jeder wegen Magenperforation vollführten Laparatomie auch die hintere Wand des Magens genau zu untersuchen. — Althorp[4]) und Bush[5]) veröffentlichen Fälle, wo die Perforation der hinteren Magenwand nur nach der Trennung des Mesocolon aufzufinden war. Clarke und Franklin[6]) nähten das an der vorderen Wand befindliche perforierte Geschwür zu, das am Duodenum befindliche jedoch entgieng ihrer Aufmerksamkeit. In dem Falle Fairchild's[7]) wurde das eine am Duodenum befindliche Geschwür erkannt, und versehen, doch nicht zwei andere Geschwüre, die ebenfalls perforiert waren.

Wenn das perforierte Geschwür gefunden und zugänglich gemacht wurde, bildet dessen Verschluss unsere weitere Aufgabe. Der Verschluss geschieht mittels ein- oder mehrschichtiger Naht. Wenn sich die Oeffnung an einer solchen Stelle des Magens befindet, wo wir aus der Serosa leicht Falten bilden können, ist jedenfalls die mehrschichtige Naht angezeigt. — Mitchell hält auch hier eine einschichtige Naht für genügend. Von Brunner's[8])

---

1) Moore, A case of perforating gastric ulcer. Lancet 1900.

2) Rice, A case of perforation of the stomach due to gastric ulcer. Lancet 1901.

3) Jones, On four cases of perforating gastric ulcer. Brit. med. Journ. 1902.

4) Althorp, Three cases of perforated gastric ulcer. Lancet 1903.

5) Bush, Cases of perforative gastric ulcer. Brit. med. Journ. 1898.

6) Clarke and Franklin, Two fatal cases of perforated duodenal ulcer. Lancet 1901.

7) Fairchild, Ulcer of the duodenum considered from a surgical standpoint. Medical News 1901.

8) Brunner, Das akut in die freie Bauchhöhle perforierende Magen- und Duodenalgeschwür. Deutsche Zeitschr. f. Chir. Bd. 69.

perforierten, mittels einschichtiger Naht verschlossenen Fällen heilten 16, während von 126 mehrschichtigen Nähten 77 heilten. Dies würde den Vorteil der letzteren Nahtmethode beweisen, wenn das Resultat nur von der Naht abhängen würde. — Jones[1]) hält eine Tabaksbeutelnaht für noch viel sicherer.

Ein Nachteil der Nähte ist es, dass sie Stenose verursachen; bei Perforationen, die sich in der Gegend des Pylorus oder der Kurvatur befinden, können wir die Stenose vermeiden, wenn wir die Naht quer zur Längsachse des Magens anlegen, falls das Geschwür nicht von grösserer Ausbreitung ist und dessen Umgebung nicht stark entzündlich verändert ist. — Ist jedoch dies der Fall, oder befindet sich die Perforation am Duodenum, dann können wir die Stenose nicht verhindern. Deshalb muss man in solchen Fällen, wenn es der Kräftezustand des Kranken gestattet, nach Verschluss der Perforationsöffnung noch eine Gastroenteroanastomose oder eine Pylorusplastik machen. Den grossen unleugbaren Vorteil hat die Gastroenteroanastomose in diesen Fällen, dass der Magen sich schneller und sicherer entleert und dass der Pylorospasmus auch bestimmt nachlässt. Goldstücker fand in der Litteratur 7 solche Fälle mit 3 Heilungen. Paterson[2]) hält die Gastroenteroanastomose nach Verschluss der Perforationsöffnung für unbedingt notwendig; sie verlängert nämlich nur unwesentlich die Operationsdauer und schafft dabei die günstigsten Bedingungen zur Heilung eines eventuell noch vorhandenen Geschwüres. In unserem Falle Nr. 2, wo wir die Laparatomie erst am 4ten Tage nach erfolgter Perforation machen konnten, — waren wir gezwungen nach dem Verschlusse der Perforationsöffnung noch eine Gastroenteroanastomose zu machen. Eine Perforation befand sich an der vorderen Fläche des Duodenum und nach dessen zweischichtigem Verschlusse war das Lumen des Duodenum derart verengt, dass es unmöglich schien, dass der Mageninhalt in das Duodenum gelangen könne. Deshalb, wie auch wegen der hochgradigen Magenerweiterung hielten wir die Gastroenteroanastomose für unerlässlich. Leider starb der Kranke einige Stunden nach der Operation. Dollinger und Milko veröffentlichen Fälle, wo nach Verschluss der Perforationsöffnung ebenfalls Gastroenteroanastomose vollzogen wurde.

1) Jones, On four cases of perforating gastric ulcer. Brit. med. Journ. 1902.

2) Paterson, Gastric surgery. Lancet 1906.

Michaux[1]) empfahl die Perforationsöffnung zur Gastroenteroanastomose zu benützen. Selbst wenn diese Oeffnung an einer günstigen Stelle liegt, macht die entzündliche Veränderung der Umgebung die Ausführung unmöglich. Scudder[2]) empfiehlt die Gastroenteroanastomose erst längere Zeit nach Verschluss der Perforationsöffnung zu machen, wenn sich der Kräftezustand des Kranken gebessert hat. Vier Monate nach der Perforation eines Magengeschwüres und fünf Wochen nach der Perforation eines Duodenumgeschwüres vollzog er diese Operation mit gutem Erfolge.

Behufs womöglich vollständiger Ausschaltung der Naht empfiehlt Lempp[3]) die Jejunostomie besonders dann, wenn die Peritonitis hochgradig ist.

Eiselsberg macht ebenfalls die Jejunostomie und lässt die Oeffnung solange offen, bis die Hyperacidität des Magensaftes aufhört. Der Kranke Krause's, bei dem nach der Naht die Jejunostomie gemacht wurde, starb.

Dass die Jejunostomie nicht den gewünschten Erfolg hat und den Magen nicht vollständig ausser Funktion setzt, und auf diese Weise für die Heilung des Geschwüres keine günstigeren Verhältnisse schafft, das demonstrierte Brodnitz[4]) auf dem Chirurgen-Kongresse im Jahre 1906. Er machte nämlich wegen Pylorusstenose eine Gastroenteroanastomose, und ein Jahr später entstand im Magen ein neues Geschwür. Er schnitt dieses aus; es recidivierte die Krankheit und um den Magen vollkommen ausser Funktion zu setzen, machte er eine Jejunostomie. — Er beobachtete jedoch, dass, wenn man in die Fistel Speisen eingoss, im Magen eine stärkere Saftsekretion begann, als wenn die Speisen direkt in den Magen gelangt wären. Eiselsberg hält die Jejunostomie hauptsächlich für die Ernährung des Kranken notwendig. Von seinen 7 Fällen, wo er wegen Geschwürperforation die Jejunostomie machte, heilten 3. Er hält eine, auf Grund dieser Indikation vollführte Jejunostomie für eine „mittels eines operativen Eingriffes erzielte Leube'sche Kur. — Wenn sich die Perforation am Duodenum

1) Michaux, De l'intervention chirurgicale immédiate en cas de perforation d'ulcère simple de l'estomac. Semaine méd. 1894.

2) Scudder, Perforated duodenal and gastric ulcer. Boston med. Journ. 1905.

3) Lempp, Ueber den Wert der Jejunostomie. Langenbeck's Archiv Bd. 73.

4) Brodnitz, Diskussion zum Vortrage Krönlein's. Centralbl. f. Chir. 1906.

befindet und der Pylorus noch durchgängig ist, dann will Berg[1]) die vollkommene Ruhestellung des genähten Gebietes dadurch erreichen, dass er die Gastroenteroanastomose macht und den Pylorus mittels einer Tabakbeutelnaht derartig verengert, dass durch denselben hindurch aus dem Magen nichts in das Duodenum gelangen kann.

Das Vernähen der Perforationsöffnung ist die sicherste und einfachste Methode des Verschlusses. Doch kann sie nicht in jedem Falle durchgeführt werden. Oft ist die Umgebung des perforierten Geschwüres derart entzündlich infiltriert, dass die Naht vollkommen unmöglich ist: die Fäden schneiden durch. So geschah es in den Fällen von Mauclaire-Eschbach[2]), Villard-Pinatelle[3]) und Porges[4]). In solchen Fällen vollführten sie den Verschluss mittels des Netzes oder mit Tamponade. Das Netz wurde entweder oberhalb der Oeffnung fixiert oder in die Perforationsöffnung hineingestopft und dann fixiert. Dieses Verfahren ist nur im äussersten Notfalle anzuwenden. Bonheim's[5]) auf diese Weise behandelter Patient genas, während in dem Falle von Clairmont und Ranzi[6]) der oberhalb der Oeffnung befindliche Teil des Netzes nekrotisierte und der Patient starb. Wenn das Netz für einen derartigen, direkten Verschluss auch nicht geeignet ist, so leistet es doch zur Sicherung der Naht gute Dienste. Mikulicz, Lennander und Bonheim empfiehlt dies sehr; in unserem Falle (Nr. 2) wurde auch das Netz oberhalb der Naht fixiert. Die einfache Tamponade wurde nur in solchen Fällen angewendet, wo der Zustand des Kranken die Vereinigung der Perforationsöffnung nicht gestattete, oder wo dies, wegen starker Verwachsungen, oder wegen Brüchigkeit oder schwerer Zugänglichkeit der Wand nicht gelang.

---

1) Berg, Einseitige Ausschaltung des Duodenum bei perforierender Geschwürbildung. Centralbl. f. Chir. 1903.

2) Mauclaire et Eschbach, Deux ulcères de la petite courbure symétriques et perforés. Bull. et mém. soc. anat. de Paris. 1904.

3) Villard et Pinatelle, De la perforation des ulcères de la petite courbure. Revue de Chir. 1904.

4) Porges, Beitrag zur operativen Behandlung der Magengeschwüre. Münch. med. Wochenschr. 1903.

5) Bonheim, Heilungsresultate bei Peritonitis diffusa im Anschluss an akut in die Bauchhöhle perforierte Magenulcera. Deutsche Zeitschr. f. Chir. Bd. 75.

6) Clairmont, Bericht über 258 von Prof. v. Eiselsberg ausgeführte Magenoperationen. Arch. f. klin. Chir. Bd. 76.

Von den in Brunner's[1]) Arbeit erwähnten 15 derartigen Fällen blieben 3 am Leben. Damit die Naht sicherer sei, empfahl Hume[2]), Mitschell und Bonheim die Excision des Geschwüres, die Anfrischung der Ränder. Kiefer[3]) hält dies nicht nur wegen der Sicherheit der Naht für notwendig, sondern auch darum, weil nach seiner Ansicht ein perforiertes Geschwür gar keine Tendenz zur Heilung hat, und trotz der Vereinigung das Geschwür die Eigenschaft behält, sich weiter auszubreiten. Die englischen und amerikanischen Chirurgen, welche auf diesem Gebiete die grösste Erfahrung haben, halten dieses Verfahren für angezeigt, wenn es technisch durchführbar ist. Kiefer und Waitz[4]) veröffentlichen je einen, nach der Excision geheilten Fall.

Nach Noetzel[5]) ist die vollständige Excision des Geschwüres nicht nur gefährlich, weil dieselbe gewöhnlich grosse Defekte an der Magenwand verursacht, nach deren Vereinigung die Magenfunktion sehr erschwert ist, sondern auch überflüssig. Nach seiner Ansicht ist die Anfrischung der Ränder des perforierten Geschwüres vollkommen ausreichend, weil hiedurch die nekrotischen Ränder entfernt werden und die Vereinigung genau vollführt werden kann. Nach Petersen und Machol[6]) erreicht man durch die Excision nicht viel, weil die eventuell noch vorhandenen übrigen Geschwüre durch die Entfernung des einen in ihrer Verbreitung nicht verhindert werden.

Wir finden Fälle beschrieben, wo man das Geschwür handschuhfingerartig in den Magen einstülpte und darüber die Serosa des Magens vereinigte; Hume[7]) und Häberlin[8]) verfuhren so

---

1) Brunner, Das akut in die freie Bauchhöhle perforierende Magen- und Duodenalgeschwür. Deutsche Zeitschr. f. Chir. 1903.

2) Hume, A series of eleven operations for perforated gastric ulcer. Lancet 1900.

3) Kiefer, In die freie Bauchhöhle perforiertes Ulcus ventriculi. Münch. med. Wochenschr. 1899.

4) Waitz, Ein Fall von Heilung einer Peritonitis nach Magengeschwürsperforation. Deutsche Zeitschr. f. Chir. Bd. 54.

5) Noetzel, Ueber die Operation der perforierten Magengeschwüre. Diese Beiträge Bd. 51.

6) Petersen und Machol, Beiträge zur Pathologie und Therapie der gutartigen Magenerkrankungen. Diese Beiträge Bd. 33.

7) l. c.

8) Häberlin, Kasuistische Beiträge zur Magenchirurgie. Münch. med. Wochenschr. 1901.

in je einem Falle, doch starben die Patienten; in dem Falle Bonheim's genas der Kranke.

Wo man die Perforationsöffnung des Magens nicht zunähen kann, empfiehlt Braun[1]), dieselbe in die Bauchwunde hineinzunähen. Lorenz[2]) modificierte dieses einfache Einnähen dadurch, dass er durch die Perforationsöffnung einen Katheter in den Magen und durch den Pylorus in das Duodenum einschiebt und so den Magen an die Bauchwand fixiert; so soll der Magen ganz ausser Funktion gesetzt werden ohne eine Gastroenteroanastomose zu machen. Von den mit Fixation behandelten Kranken blieb nur derjenige Villard's am Leben. Wenn der Magen bei der Perforation nicht leer war, dann muss derselbe entweder durch ein Magenrohr (Dollinger) oder durch die Perforationsöffnung mit Hilfe eines Katheters entleert werden, wie dies Maunsell[3]) empfahl.

Zu besprechen wäre noch die Frage der Behandlung der Bauchhöhle. Es kann nur selten und ausnahmsweise geschehen, dass sich zur Perforation des Magens oder des Duodenums keine allgemeine Peritonitis hinzugesellt. Bei der Perforation des Duodenums kann die Perforation in das retroperitoneale Gewebe geschehen (bei Collin's[4]) 181 Fällen 54 mal). Wagner[5]) beschreibt einen Fall, wo nach der Perforation ein retroperitonealer Abscess entstand, welcher bis zur rechten Leistengegend herunterreichte. Taylor und Russel[6]) beschreiben ebenfalls eine seltene Lokalisation der Peritonitis nach der Perforation. Die Perforation war in der hinteren Magenwand und infolge Verklebung des Foramen Winslowii gelangten weder Gase noch Mageninhalt in die freie Bauchhöhle, sondern sammelten sich in der Bursa omentalis an. Ist der Magen im Momente der Perforation vollkommen leer, dann kann das Netz oder die Serosa des Magens die kleine Oeffnung schliessen. In jedem andern Falle ergiesst sich der Mageninhalt in die freie Bauch-

1) Braun, Ueber den Verschluss des perforierten Magengeschwürs. Centralbl. f. Chir. 1897.

2) Lorenz, Zur Chirurgie des callösen penetrierenden Magengeschwürs. Wiener klin. Wochenschr. 1903.

3) Maunsell, Some practical points in the diagnosis and treatment of perforated gastric ulcer. Brit. med. Journ. 1901.

4) Collins, A case of perforated gastric ulcer. Lancet 1902.

5) Wagner, Ein Fall von Duodenalgeschwür. Münch. med. Wochenschr. 1901.

6) Taylor and Russel, Three cases of perforated peptic ulcer. Lancet 1903.

höhle. Von der Stelle und von der Grösse der Perforationsöffnung hängt die Menge des ausfliessenden Inhaltes ab und mit diesem zugleich die Schnelligkeit, mit welcher sich die allgemeine Peritonitis entwickelt.

Brunner's[1]) genaue Untersuchungen wiesen nach, dass für die Peritonitis ausser diesen Umständen noch der Salzsäuregehalt des Magens und auch der Umstand von wichtiger Bedeutung ist, ob eine Pylorusstenose besteht, das heisst ob die Weiterbeförderung des Mageninhaltes verhindert ist. Je grösser nämlich der Salzsäuregehalt ist, um so geringer ist die inficierende Wirkung des Mageninhaltes; gestauter Mageninhalt ist daher viel infektiöser, wie wenn die Motilität des Magens ungestört ist. Wie bei den Peritonitiden im Allgemeinen, wird auch hier das trockene Auswischen der Bauchhöhle für besser gehalten als eine Ausspülung. Man kann jedoch auf beide Weisen gute Resultate erzielen, wenn man mit gehöriger Gründlichkeit und Sorgfältigkeit vorgeht.

Nach Vollendung der Operation sind wir nur selten in der günstigen Lage, die Bauchhöhle vollkommen schliessen zu können. Zumeist ist eine Drainage oder eine Tamponade unvermeidlich.

Dass man nach Beendigung der Operation auf die weitere Behandlung des Patienten grosse Sorgfalt verwenden muss, ist selbstverständlich. Wir geben reichlich Infusionen und bemessen genau die Diät; es ist am besten, wenn der Patient 2—3 Tage lang per os gar nichts zu sich nimmt.

Musser und Keen[2]) legen grosses Gewicht auf die Lagerung des Patienten nach der Operation. Dieselbe ist je nach der Lage des perforierten Geschwürs eine verschiedene; befindet sich das Geschwür an der kleinen Kurvatur, so muss man den Kranken nach der Operation in eine sitzende Lage bringen (Fowler position). Ist es jedoch an der vorderen Wand, dann ist eine ganz schräge Lage angezeigt.

Sieht man die Resultate der Operation an, so muss man vor allem die Resultate der intern behandelten Fälle mit denjenigen der chirurgisch behandelten vergleichen. Zu einer solchen Vergleichung finden sich jedoch in der Litteratur keine Angaben vor.

Die Zahl jener Fälle, wo die Heilung ohne Operation zu Stande

1) Brunner, Experimentelle Untersuchungen über die durch Mageninhalt bewirkte Peritonitis. Arch. f. klin. Chir. Bd. 68.

2) Musser and Keen, Perforating gastric ulcer. The journ. of the amer. med. assoc. 1904.

kam, ist klein und zum Vergleiche nicht verwendbar. Dies findet die natürliche Erklärung darin, dass heute auch die Internisten die Perforationsfälle nicht mehr intern behandeln. Andererseits ist eine Zusammenstellung der durch Operation geheilten Fälle schwer. Natürlicherweise können nur jene Fälle ins Gewicht fallen, welche aus einer Quelle stammen, wo mit den geheilten Fällen auch die misslungenen angeführt werden. Wenn wir z. B. Haim's[1]) Zusammenstellung ansehen, so kommen wir zum Schlusse, dass die Heilung in 72% der Operation zu danken ist. Dieser Schluss ist aber falsch, weil grösstenteils nur die geheilten Fälle mitgeteilt sind. Englisch[2]) schätzt die Heilung auf 52%, Garrè[3]) auf 30%, Brunner auf höchstens $^1/_3$ der Fälle. Goldstücker erwähnt bis zum Oktober 1905 insgesamt 411 Fälle mit 230, das ist 56% Heilung. Ich fand vom 1. Oktober 1905 bis zum 1. Oktober 1906 mit unseren Fällen zusammen 79 neuere Fälle mit 42, das ist mit 53% Heilungen.

Neuestens publiciert Federmann[4]) 11 perforierte und operierte Fälle von Sonnenberg's Abteilung. Von diesen starben 7 und 4 wurden gesund (28%).

Wenn diese Ziffern auch kein treues Bild der Operationsresultate geben, so beweisen sie doch ohne Zweifel, dass die an den schwersten Komplikationen von Magen- und Duodenumgeschwüren Erkrankten zum guten Teile durch die Operation gerettet werden können. Dass die Aussicht auf günstigen Erfolg um so grösser ist, je früher die Operation vollzogen wird, das beweisen folgende Daten:

Von Haim's publicierten 46 Fällen, die nach der Perforation

innerhalb	5	Stunden	operiert	wurden,	heilten	4,	starben	2
„	10	„	„	„	„	8,	„	1
„	15	„	„	„	„	5,	„	3
„	24	„	„	„	„	6,	„	4
später			„	„	„	4,	„	9.

1) Haim, Ueber die Perforation des runden Magengeschwürs. Zeitschr. f. Heilk. 1905.

2) Englisch, Remarks on 50 consecutive cases of perforated gastric ulcer. Lancet 1903.

3) Garrè, Ueber die chirurgische Behandlung des perf. Magengeschwürs. Deutsche med. Wochenschr. 1904.

4) Federmann, Ueber das akut in die freie Bauchhöhle perf. Magengeschwür. Deutsche Zeitschr. f. Chir. Bd. 87.

In den von F. G. Gross[1]) publicierten 237 operierten Fällen wurden von den

innerhalb	12	Stunden	operierten	geheilt	66,	starben	22
„	24	„	„	„	26,	„	29
„	48	„	„	„	27,	„	36
	später		„	„	6,	„	25.

Hieraus ist ersichtlich, dass von den innerhalb 12 Stunden operierten nur 15—18% sterben, während die Mortalität der nach 36 Stunden operierten 92—95% beträgt. Dies beweist am besten, wie dringend operiert werden muss; nach dem Eintreten der Perforation wird die Aussicht auf günstigen Erfolg von Stunde zu Stunde geringer.

Die Ursache des Todes ist in der überwiegenden Mehrzahl der Fälle Peritonitis, obwohl wir Fälle erwähnt finden, wo der Patient an Pneumonie, subphrenischem Abscesse, oder an Darmblutung zu Grunde ging. In den von Brunner zusammengestellten Fällen war nach gelungener Operation in 16 Fällen ersteres, in 10 Fällen letzteres die Todesursache. Auch die Heilung wird am häufigsten durch diese 2 Komplikationen gestört.

Diese sind die unmittelbaren Resultate der Operation. Man kann aber den Kranken noch nicht für dauernd geheilt betrachten. In der Narbe des Geschwüres kann sich ein neues bilden, welches durch Blutung oder durch Perforation noch immer verhängnisvoll werden kann. Es wäre deshalb lehrreich, das weitere Schicksal der operierten Kranken zu kennen. Diesbezügliche Angaben finden sich nur bei Noetzel. Von 14 Operierten blieben 8 am Leben. Bei 6 von diesen ist das weitere Schicksal bekannt. Jeder fühlte sich 4 Wochen bis $2^1/_2$ Jahre lang nach der Operation vollkommen wohl; die Magenfunktion war nicht gestört. Alle 6 Fälle wurden mit Excision des Geschwüres geheilt.

Unsere eigenen Fälle sind folgende:

1. Linsengrosses Geschwür an der vordern Magenwand in der Gegend der Cardia. Operation am 5. Tage nach der Perforation. Geschwür wurde nicht vorgefunden, Exitus.

J. B., 38 J. alter Landmann, aufgen. am 14. IX. 98. Schon Jahre langes Magenleiden. Bluterbrechen nie. Vor 4 Tagen Perforationserscheinungen. — Bei der Aufnahme Bauch gleichmässig aufgetrieben,

1) F. et G. Gross, Perforation de l'estomac par ulcère. Revue de Chir. 1904.

überall aber in der Magengegend am meisten druckempfindlich. Meteorismus. Mastdarm leer. Temperatur 39° C. Puls klein und schnell, 120. Diagnose: Peritonitis perforativa. Ulcus ventriculi.

Laparotomie in der Medianlinie über dem Nabel. Dünndarmschlingen untereinander und mit dem Netze verklebt. Ca. 2 Liter dünnflüssiger schmutzig gefärbter Eiter und Gase in der Bauchhöhle. Fibrinbelag auf den Organen. Weder am Magen noch am Wurmfortsatze die Perforationsstelle auffindbar. Bauchtoilette, Ausspülung mit steriler Kochsalzlösung, Mikuliczstamponade. Tod nach einigen Stunden. — Sektionsbefund: An der vordern Magenwand oben an der Cardia ein kaum linsengrosses perforiertes Geschwür. Keine Abkapselung.

2. Hellergrosses Geschwür an der vordern Wand des Duodenum unmittelbar unterhalb des Pylorus. Starke Magenerweiterung. Operation am 4. Tage nach der Perforation. Naht des Geschwüres, Gastrojejunostomia retrocolica posterior. Exitus.

M. S., 34 J., Schlosser. Aufgen. am 6. III. 05. Seit mehr als 4 Jahren magenleidend, öfteres Erbrechen; Blutbrechen nie. Vor 4 Tagen Perforationserscheinungen, Erbrechen und Singultus. — Bei der Aufnahme starker Meteorismus hauptsächlich im Epigastrium. Bauch überall druckempfindlich. Mastdarm leer. Temperatur 37,2° C. Puls klein beschleunigt, 110, manchmal aussetzend. Vor der Operation Kochsalzinfusion. Diagnose: Perforationsperitonitis (Ulcus ventriculi?).

Laparotomie in der Medianlinie über dem Nabel. Dünndärme stark gebläht, stark injiciert. Magen ungemein ausgedehnt, untere Grenze desselben fast an der Symphyse. An der vorderen Magenwand keine Perforation. An der vorderen Wand des Duodenum unterhalb des Pylorus ein hellergrosser Defekt. Ausschneiden des Geschwüres, zweischichtige Naht. Das Netz wird über die Operationsstelle fixiert. — Gastroenteroanastomosis retrocolica postica. Mikuliczstampon. Nach der Operation Kochsalzinfusionen. Tod nach 6 Stunden. — Sektion konstatierte den Befund bei der Operation. Nahtverschluss vollkommen gut.

3. Geschwür an der vorderen Magenwand. Zeit der Perforation unbekannt. Tod unmittelbar nach der Aufnahme.

L. J., 51 J. alter Mann. Aufgen. am 30. X. 97. Seit langer Zeit magenleidend. Angeblich vor einem Monat plötzliche Schmerzen mit blutigem Erbrechen. Am Abend vor der Aufnahme heftiges Bluterbrechen und blutige Stühle. Der Kranke ist in ultimis. Hochgradiger Meteorismus und heftige Druckempfindlichkeit der Bauchwand. Koterbrechen und ständiger Singultus. Temperatur 38,2° C. Puls kaum fühlbar. Tod nach kurzer Zeit. Diagnose: Perforationsperitonitis. — Sektion: An der vordern Magenwand nahe dem Pylorus eine runde Perforation.

Das Geschwür ist an der Mucosa ungefähr thalergross und nimmt gegen die Serosa zu bedeutend ab an Ausdehnung. Die Perforationsstelle scharfrandig, ohne Reaktion, beiläufig hellergross.

III. Geschwür mit Blutung.

Nach der Perforation ist die Blutung diejenige Komplikation, welche den Kranken in Lebensgefahr setzt; man muss jedoch die Perforation für verhängnisvoller halten, als die Blutung, weil diese seltener einen solchen Grad erreicht, wo das Leben des Patienten gefährdet wird. Es ist bekannt, dass eine geringere Blutung bei den Magen- und Duodenalgeschwüren ein oft beobachtetes Symptom ist. Boas[1]) konnte unter 82 mit Bestimmtheit diagnostizierten Ulcus-Fällen in 35 Fällen (58,30%) Blut im Stuhle nachweisen; Siegel unter 89 Fällen in 66 (74,1%). Eine besondere Wichtigkeit können wir der Blutung nur dann zuschreiben, wenn die Blutung eine hochgradige ist, oder wenn dieselbe sich sehr oft wiederholend eine akute Anämie zur Folge hat. Tuffier, Savariand und Dieulafoy teilen die durch Geschwüre entstandenen Blutungen in foudroyante, akute und chronische. Moynihan unterscheidet noch ausser diesen drei Gruppen die geringen Blutungen; derartige Blutungen interessieren aber nur den Internisten; sie hören auf interne Behandlung auf und bilden keinen Gegenstand eines operativen Eingriffes.

Foudroyant nennt man die Blutung dann, wenn der Kranke auf einmal so viel Blut erbricht, dass die Symptome einer akuten Anämie sofort auftreten, und das Leben des Kranken auf das Ernsteste gefährdet wird. Wie oft die Kranken einer solchen foudroyanten Blutung zum Opfer fallen, beweisen am besten folgende Zahlen: Von den Ulcus-Kranken stirbt nach Debove und Remond 5%, nach Leube 1,1%, nach Brinton und Welch 3%, nach Kaupe 3—5%, nach Moullin 2,5%, nach Tuffier 8% an Magenblutung. Müller fand zwischen 120 wegen Ulcus gestorbenen Kranken in 35 Fällen eine Blutung und in 14 Fällen war die Blutung die Todesursache.

In diesen Fällen war die Blutung vorwiegend eine arterielle und entstand infolge Arrosion eines grössern Gefässes; irgend eine Art. coronaria oder Art. splenica bildet meistens die Quelle der Blutung. Zwischen dem Grade der Blutung und der Grösse des

1) Boas, Ueber die Prophylaxe der Magenblutungen. Deutsche med. Wochenschr. 1906.

arrodierten Gefässes kann man einen Zusammenhang nicht feststellen, da dies von vielen andern Umständen abhängt. Man beobachtete tödliche Blutungen, wo man bei der Sektion nur nach sorgfältiger Untersuchung ein minimales kleines Geschwür gefunden hat. (In einem Falle Dollinger's verblutete der Kranke nach einer Gastroenteroanastomose am nächsten Tag; die Verblutung geschah aus einer kleinwinzigen Ader der Magenwand, dessen Oeffnung man nicht einmal bei der Sektion auffinden konnte.) Tuffier und Jeanne[1]) dagegen haben in 17 Fällen die Arrosion der Art. splenica beobachtet, und die Blutung war nur in 3 Fällen tödlich foudryant, in 7 Fällen dauerte die Blutung 24—48 Stunden, in einem Falle von Litten 17 Tage lang. Brenner beobachtete eine 71jährige Frau, bei welcher das Magengeschwür das Herz selbst arrodiert hat, und die Kranke ist nur am 3. Tage der Magenblutung gestorben. In einem Falle von Grünfeld, bei welchem es sich um eine Aortaperforation infolge eines Duodenalgeschwüres gehandelt hat und der Kranke nur am 10. Tage gestorben ist, war an der Stelle der Perforation eine bohnengrosse Oeffnung in der Aortawand zu finden.

Akut ist die Blutung in solchen Fällen, wo dieselbe nicht so stark ist, dass der Kranke an dem ersten Anfall verblutet, sondern wenn dieselbe sich jeden zweiten bis dritten Tag wiederholend das Leben des Kranken gefährdet. Dem ersten Anfalle kann nach einer Woche oder noch später ein neuer folgen. Die Menge des auf einmal erbrochenen Blutes geht nicht über 1 Liter, der Stuhlgang bleibt aber noch lange blutig. Der Kranke zeigt zu solcher Zeit das Bild eines an akuter Anämie Leidenden und in seinem Blute sind die roten Blutkörperchen wesentlich vermindert.

Bei der chronischen Blutung ist die Menge des auf einmal erbrochenen Blutes nicht mehr wie 100—200 ccm; nach einer kürzeren bis längeren Pause aber tritt die Blutung wieder und wieder auf, trotz der systematischen internen Behandlung. Die allgemeine Ernährung des Kranken leidet in grossem Masse, die Kranken magern ab und werden anämisch.

Während man bei der Perforation des Geschwüres keinen wesentlicheren Unterschied zwischen den Magengeschwüren und den Duodenalgeschwüren findet, so ist der Unterschied zwischen beiden hinsichtlich der Blutung schon grösser. Man beobachtet nämlich

1) Tuffier et Jeanne, Les gastrorrhagies dans l'ulcère simple de l'estomac. Revue de Chir. 1905.

bei den Duodenalgeschwüren öfters foudroyante oder akute Blutungen als bei den Magengeschwüren. Nach Kraus tritt in 33% sämtlicher Duodenalblutungen eine schwere Blutung auf, welche nach Perry und Shaw in 13% tödlich endet. Nach Oppenheimer beobachtete man in 34 von mehr als 100 Fällen eine akute Blutung; diese Thatsache findet ihre Erklärung darin, dass der grösste Teil der Duodenalgeschwüre sich in unmittelbarer Nähe der grösseren Gefässe befindet und demnach die Möglichkeit der Arrosion grösser ist, als bei den Magengeschwüren. Besonders gilt dies von denjenigen Geschwüren, welche auf der untern und hintern Wand des Duodenum sitzen; hier verläuft die Art. gastroduodenalis, hier giebt diese einen Ast ab (die Art. pancreaticoduodenalis). In der Zusammenstellung von Collin war die Quelle der durch Duodenalgeschwüre verursachten Blutung die folgende: arrodiert war die Art. pancreaticoduodenalis 12mal, die Art. gastroepiploica dextra 3mal, die Art. pancreatica 2mal, die Aorta abdominalis 2mal, die Vena portae 2mal, die Art. hepatica, die Vena mesenterica superior je 1mal. In den meisten dieser Fälle war die Blutung eine tödliche.

Eine durch Magengeschwür verursachte akute Blutung hatte Mikulicz im Jahre 1887 auf den Gedanken gebracht, die Blutung durch einen chirurgischen Eingriff zu stillen. 20 Jahre sind seit diesem ersten Versuche vergangen und jetzt behandelt man solche Fälle mit dem Internisten vereint, um im Notfalle, wenn die Blutung auf innere Behandlung nicht nachlässt, chirurgisch einzugreifen. In Betreff der Indikation dieses Eingriffes ist aber noch heute keine Uebereinstimmung zwischen den Chirurgen.

Gegen foudroyante Fälle ist die innere Behandlung sozusagen völlig machtlos. Diese wären also dem operativen Eingriffe zu überweisen. Meistens kommt es aber nicht dazu, weil der Kranke viel eher stirbt. In manchen Fällen überlebt der Kranke die grosse Blutung und kommt allmählich wieder zu sich. Dann ist aber der operative Eingriff nicht mehr indiciert. Wenn nämlich der Kranke eine so grosse Blutung überlebt, so kann die Blutung durch Thrombose gänzlich zum Stillstande kommen und eine Operation würde diese natürliche Heilung nur stören. Anderseits weiss man, dass das Geschwür oft nach einer stärkeren Blutung dauernd verheilen kann. — Die akuten Blutungen hören auf interne Behandlung meistens bald auf. Die Operation ist in solchen Fällen technisch nicht leicht auszuführen, zeitraubend und giebt wenig Aussicht auf gute Resultate. —

Bei der Beurteilung der Notwendigkeit einer Operation muss man viel Gewicht auf die Frage legen, ob die Diagnose auch richtig sei? Ob namentlich die Blutung aus dem Magen oder aus dem Duodenum stammt und ob die Ursache der Blutung wirklich von einem Geschwüre und nicht etwa von einem anderen pathologischen Zustande abgegeben wird, gegen welchen der operative Eingriff machtlos oder wenigstens überflüssig erscheint. — Auch Nieren- und Herzkrankheiten können Magenblutungen verursachen; ebenso Tuberkulose, Lues, Carcinome; man hat sogar Blutungen bei Hysterie beobachtet. Zur Orientierung kann uns die Definition von Tuffier und Jeanne dienen, welche den praktischen Ansprüchen am besten entspricht. „Wenn bei einem gesunden oder bei einem schon seit längerer Zeit magenleidenden jugendlichen Kranken eine plötzliche Magenblutung auftritt, so ist deren Ursache ein Geschwür".

Wann ist der operative Eingriff bei einer durch Geschwür verursachten Blutung angezeigt? Die foudroyanten Blutungen bilden keine Indikation. Es kann deshalb nur von den akuten und von den chronischen Fällen die Rede sein. Wenn wir aber bedenken, dass der operative Eingriff in solchen Fällen zu den schwersten Aufgaben gehört und von zweifelhaftem Resultate ist, so werden wir die Operation nur in sehr seltenen Fällen anraten, nur dort nämlich, wo die innere Behandlung resultatlos geblieben und die Diagnose richtig ist. Auch Tuffier der begeisterte Anhänger der chirurgischen Behandlung sagt: „Le traitement médical est le seul, qui doive être appliqué à une gastrorrhagie ulcéreuse, même très abondante et l'intervention est uniquement reservée à celles, qui lui resistent". Die grösste Schwierigkeit liegt aber in der Bestimmung der Zeit, wann die innere Behandlung als erfolglos gelten soll, das heisst, wann die Zeit zum operativen Eingriffe eingetreten ist. Einen bestimmten Zeitpunkt kann man auch hier nicht festsetzen. Man hat die Bestimmung der Zahl der roten Blutkörperchen empfohlen, und wenn diese unterhalb einer gewissen Zahl sinkt, so wäre die operative Behandlung indiciert. Dass man aber sich nicht daran halten kann, das beweist der folgende Fall Dieulafoy's[1]). Die Zahl der roten Blutkörperchen bei dreien, nach mehrmaligem Blutbrechen anämisch gewor-

1) Dieulafoy, L'intervention chirurgicale dans les hématemèses foudroyantes consécutives à l'exulcèration simple de l'estomac. Bull. de l'acad. de Méd. 1898.

denen Kranken war zwischen 12 und 13 Tausend; der eine ist gestorben, der Zweite heilte nach einer Operation, der Dritte nach interner Behandlung. Ebenso kann man nicht als Mass die Frequenz des Pulses, die eventuelle Temperaturerhöhung oder die Menge des auf einmal erbrochenen Blutes nehmen. Massgebend können wir allein den Kräftezustand des Kranken halten und den Umstand, ob ausser dem Blutbrechen gleichzeitig eine andere, der innern Behandlung trotzende Komplikation des Geschwüres, wie Pylorusstenose oder perigastrische Adhäsionen vorhanden sind.

Wir können nicht einverstanden sein mit Kocher, Rodman, Robson, Tuffier und Jeanne, die nach dem zweiten, jedenfalls aber nach dem dritten Auftreten des Blutbrechens operieren.

Die chirurgischen Eingriffe, welche die direkte Blutstillung bezwecken, sind tief eingreifende Operationen, ihre Mortalität ist eine sehr grosse. Jene dagegen, welche den Magen in Ruhe setzen sollen, sind in ihrem Erfolge sehr unsicher. Ein operativer Eingriff kann demnach nur für solche Fälle indiciert sein, wo das oft wiederkehrende Blutbrechen der inneren Behandlung trotzt und der Kranke anämisch geworden ist.

Die operativen Eingriffe gegen Magenblutungen können in drei Gruppen geteilt werden, und zwar: 1) Operationen zur direkten Blutstillung, 2) indirekt blutstillende Operationen, 3) das Ausschneiden des blutenden Geschwüres.

1. Direkt blutstillende Operationen.

Ohne Zweifel wäre diese Methode die rationellste und sicherste, wenn man das blutende Geschwür immer finden und zugänglich machen könnte. Und an diesem Umstande scheitert oft die Operation. Man macht an der Vorderwand des gespannt angefüllten Magens einen langen Einschnitt, entleert das Blutgerinnsel aus dem Magen, die stark hervorspringenden Schleimhautfalten erschweren die Untersuchung der Schleimhaut. Man muss die hintere Magenwand abschnittsweise in die Magenwunde hervorstülpen, mit einem Reflektor nach der blutenden Stelle suchen und alles ist vergeblich, wir finden die Stelle nicht, auch durch Abtasten nicht. „Wir kennen keine peinlichere, erregendere, vergeblichere Mühe als das Suchen nach dem blutenden Magengeschwür“ sagen Tuffier und Jeanne. Der Magen wird unterdessen voll mit Blut, und das Suchen geht von vorn an. Endlich müssen wir von der Blutstillung

abstehen oder finden nach langer Mühe ein kleines Geschwür hoch an der Cardia, wo er unserem Verfahren unzugänglich ist.

Zum Glück ist es nicht immer so; liegt das Geschwür günstig, so finden wir es leicht und die Quelle der Blutung liegt vor unseren Augen. Verschiedene Chirurgen versehen auf verschiedene Art das blutende Geschwür. Mikulicz kauterisierte es mit Paquelin-Brenner und die Blutung stand still. Armstrong[1]) ist in 2 Fällen auf derselben Weise mit gutem Erfolge vorgegangen. Dieses Verfahren ist aber nur bei parenchymatösen Blutungen, also bei kleinen Geschwüren von Nutzen. Bei grossen ausgebreiteten tiefen Geschwüren stechen wir die blutende Partie um, oder wenn dies wegen der entzündeten Umgebung unmöglich ist, stülpen wir das Geschwür handschuhfingerförmig in den Innenraum des Magens ein und unterbinden den so bereiteten Kegel an seiner Basis.

2. Indirekt blutstillende Methoden.

Roux[2]) hat die Unterbindung des zum Geschwür führenden Gefässes empfohlen an jener Stelle, welche von der Arrosion entfernt und vollkommen intakt ist. Er wendete dieses Verfahren gleichzeitig mit der Excision bei einem an der kleinen Kurvatur nahe zum Pylorus liegenden Geschwür mit gutem Erfolge an. Mikulicz erreichte auch ein gutes Resultat in einem Falle mit solcher Unterbindung. Tuffier und Jeanne haben auch die Unterbindung der Art. linealis und Art. gastroduodenalis empfohlen bei solchen Geschwüren, welche an dieser Stelle liegen. Witzel stillte die Blutung durch die Unterbindung der Art. coronaria sup. dextra et sinistra.

Jedes der erwähnten Verfahren kommt mehr bei den akuten Blutungen zur Anwendung; bei den chronischen, sich oft wiederholenden Blutungen tritt das direkte Aufsuchen des blutenden Geschwüres in den Hintergrund gegenüber jenen Methoden, welche die Blutstillung durch Heilung des Geschwüres bezwecken. Es ist eine klinisch vielfach bestätigte Thatsache, dass die Geschwüre nach einer Gastroenteroanastomose schneller und sicherer heilen, als auf innere Behandlung, auch dann, wenn der Pylorus gar nicht verengt ist. Ob diese Gastroenteroanastomose durch die raschere Entleerung

1) Armstrong, On the surgical treatment of haemorrhage from gastric ulcers. Annals of surgery. 1899.

2) Roux, Des indications opératoires dans les hémorrhagies de l'ulcère gastrique. Gaz. de hop. 1903.

des Magens, oder durch Ruhestellung desselben, oder aber durch Verminderung der Chlorhydrie auf das Geschwür heilend wirkt, davon sprechen wir später. Jetzt weisen wir nur darauf hin, dass wenn die Gastroenteroanastomose heilend auf das Geschwür wirkt, so muss zugleich mit der Heilung des Geschwüres die Blutung nachlassen.

Doyen war der Erste, der die Gastroenteroanastomose zur Stillung der Blutung ausgeführt hat. Bei der Laparotomie eines seit 23 Jahren an Magenblutung leidenden und stark ausgebluteten Kranken hat er am Pylorus ein callöses blutendes Geschwür von 8 cm Durchmesser gefunden. Er machte die Gastroenteroanastomose und die Blutung wiederholte sich überhaupt nicht mehr. Der Kranke heilte. Seit Doyen führten viele diese Operation aus. In der Litteratur sind insgesamt 27 wegen Blutung ausgeführte Gastroenteroanastomosen angeführt. In den meisten Fällen hat die Blutung aufgehört. Es finden sich auch Beispiele, dass die Gastroenteroanastomose auch die arterielle Blutung zu stillen im Stande war. So publicierte Mayo-Robson[1]) einen Fall, in dem er nach dem zweiten Auftreten einer sehr starken Blutung die Gastroenteroanastomose mit Murphy'schem Knopf ausführte. Die Blutung stand; aber am 10. Tage nach der Operation ist der Kranke an einer Perforationsperitonitis, welche der Murphyknopf verursachte, gestorben. Bei der Sektion stellte sich heraus, dass ein Duodenumgeschwür die Art. gastroduodenalis arrodierte, aber die Oeffnung war durch einen stark haftenden Thrombus verschlossen. Die Blutung hat aufgehört. Waterhouse[2]) hat eine Blutung nach der Gastroenteroanastomose nur dann beobachtet, wenn die Gastroenteroanastomose ihre gute Wirkung nicht ausüben konnte. Die Blutung hört aber nicht in jedem Falle nach der Gastroanastomose auf. In unserem Falle Nr. 4 ist die seit 5 Jahren sich öfters wiederholende Blutung nach der Gastroenteroanastomose innerhalb eines Jahres noch öfters aufgetreten, aber dann endlich endgültig ausgeblieben; der Kranke heilte.

Quénu[3]) führte die Gastroenteroanastomose wegen eines blutenden Geschwürs aus, die Blutung hörte nicht auf und der Kranke starb am 8. Tage nach der Operation.

1) Mayo-Robson, Gastric and duodenal ulcer. Ann. of surg. 1904.

2) Waterhouse, Remarks on chronic gastric ulcer and pyloric stenosis. Brit. med. Journ. 1904.

3) Quénu, Ulcère simple hémorrhagique de l'estomac. Bull. et mém. de la soc. de Chir. de Paris. 1904.

Aehnliches geschah in den 2 Fällen von Krönlein[1]) und auch im Falle von Porges[2]). In einem Fall von Dollinger ist der Kranke am nächsten Tage nach der Operation infolge von Arrosion der Art. gastroduodenalis gestorben. In einem Falle von Hofmann[3]) starb der Kranke am 29. Tage infolge der vom Geschwür ausgehenden Blutung. Ich habe behufs Untersuchung der Wirkung, welche die Gastroenteroanastomose auf das blutende Geschwür ausübt, Tierversuche gemacht, wobei es sich herausstellte, dass bei der Magenblutung die Gastroenteroanastomose nur dann irgend eine nachweisbare Wirkung hat, wenn gleichzeitig auch der Pylorus stenotisch ist; ist dies nicht der Fall, so kann man nicht nur keine heilende Wirkung von dieser Operation erwarten, sondern der grössere Teil der auf diese Weise operierten Tiere geht zu Grunde. Bei den Kontrolltieren dagegen, bei denen die Gastroenteroanastomose nicht ausgeführt wurde, hat die Blutung aufgehört. Küster[4]) hat deshalb empfohlen, dass man die einfache Gastroenteroanastomose mit der Kauterisation des Geschwüres verbinden soll. Czerny hat in einem Falle nach Excision des blutenden Geschwüres, Mayo-Robson nach Unterbindung des Gefässes die Gastroenteroanastomose ausgeführt. Connel[5]) empfiehlt, dass man durch die Oeffnung der Gastroenteroanastomose in jedem Falle die blutende Stelle aufsuchen soll. Man führt aber die Gastroenteroanastomose meistens deshalb aus, weil man die blutende Stelle nicht findet. Quénu empfiehlt daher, die Gastroenteroanastomose nur in solchen Fällen zu machen, wenn das blutende Geschwür am Pylorus sitzt und der Zustand des Kranken die Pylorektomie nicht gestattet. Wenn das Geschwür nicht auffindbar ist, macht Quénu eine Oeffnung an der grossen Kurvatur, womöglich nahe zur Cardia und schliesst den Magen aus der Cirkulation aus, nachdem er denselben mit einem Faden unterhalb der Oeffnung der Gastroenteroanastomose unterbunden hatte; wenn das Geschwür zufällig ober-

1) Krönlein, Ueber die chirurgische Behandlung des Magengeschwürs. Arch. f. klin. Chir. Bd. 79.

2) Porges, Beitrag zur operativen Behandlung der Magengeschwüre. Wien. klin. Rundschau. 1905 Nr. 2.

3) Hofmann, Bericht über 52 operativ behandelte Fälle von Ulcus ventriculi. Diese Beiträge Bd. 50.

4) Küster, Zur operativen Behandlung des Magengeschwürs. Arch. f. klin. Chir. Bd. 48.

5) Connel, The treatment of haematemesis by gastroenterostomy. Ann. of Surgery. 1904.

halb des Pylorusteiles sitzt, so kann die Methode einen günstigen Erfolg haben; wenn aber das Geschwür oberhalb der Oeffnung ist, so hat man ohne damit mehr als mit einer einfachen Gastroenteroanastomose genützt zu haben, künstlich einen Sanduhrmagen gemacht. Wie schon erwähnt, hat man die Gastroenteroanastomose auf Grund jener Annahme empfohlen, dass diese den Magen in Ruhe setzt. Zur grösseren Sicherung dieser Ruhelage empfiehlt Eiselsberg die Jejunostomie. Bunge führte in 2 Fällen die Jejunostomie gleichzeitig mit der Gastroenteroanastomose aus. Ueber den Wert der Jejunostomie können wir in solchem Falle dasselbe sagen, was wir bei der Perforation des Geschwüres erwähnt haben. Es wäre ein Irrtum, zu glauben, dass man den Magen mit der Jejunostomie in absoluten Ruhestand zu setzen im Stande ist. Sobald man in die Fistel Nahrung hineingiesst, beginnt die Absonderung des Magensaftes gerade so, als wenn die Nahrung direkt in den Magen gelangt wäre. Da aber nichts in dem Magen ist, was die Salzsäure binden oder neutralisieren könnte, werden keine günstigen Verhältnisse in Bezug auf die Heilung des Geschwüres und in Bezug auf die Blutstillung geschaffen.

3. Excision des blutenden Geschwüres.

Bedeutend sicherer als die erwähnten Methoden und in Hinsicht des Wiederauftretens der Blutung auch mehr zu empfehlen ist die Excision des Geschwüres und das Vernähen der Magenwunde. Dies Verfahren ist bei den an der vorderen Wand des Magens sitzenden, gut beweglichen und nicht übermässig ausgebreiteten Geschwüren mit gutem Erfolge auszuführen. Tuffier und Lejars empfehlen es sehr. Roux und Buck haben ein kleines Geschwür in dieser Weise mit günstigem Resultate operiert. Price entfernte ein Kindeshandteller grosses Stück der vorderen Magenwand. Der Kranke heilte. Die meisten Chirurgen halten es aber nicht für indiciert, solche eingehende Operationen bei abgeschwächten und ausgebluteten Kranken auszuführen. Obzwar es van Kleef gelungen ist, mit der Pylorektomie, welche er wegen einer Blutung ausgeführt hat, einen Kranken zu retten, hat Elliot einen auf diese Weise operierten Kranken verloren. Abbé, Hirsch, Keen, Mixter, Michaux, Pringle und Zalzer haben in je einem Falle den Magen geöffnet und nachdem die Quelle der Blutung nicht auffindbar war, die Wunde geschlossen. Von diesen 7 Fällen

sind 2 geheilt. Tuffier[1]) erklärt die gute Wirkung solcher „gastrotomie evacuatrice" daraus, dass das Blut, welches den Magen füllt, die Drüsen zur Absonderung, die Muskulatur zur Kontraktion reizt; sobald man den Magen entleert, hat man bereits für die spontane Blutstillung günstige Bedingungen geschaffen.

Betrachten wir jetzt, welchen Erfolg man mit dem chirurgischen Eingriff im Allgemeinen und mit den einzelnen operativen Methoden speciell erreichen kann. Statistische Nachweise über Fälle von bedeutender Anzahl sind folgende: Savariand[2]) vom Jahre 1898, Rodman[3]) und Mayo-Robson[4]) vom Jahre 1901, Moynihan[5]) vom Jahre 1903, von Tuffier-Jeanne vom Jahre 1905. Die Statistik von Mayo-Robson ist so voll mit Fehlern und die Daten sind derart widersprechend, dass man dieselben ausser Acht lassen muss.

Savariand referiert über die Operation und deren Erfolge bei 15 Fällen; von diesen sind geheilt 5, gestorben 10, was einer Mortalität von 66,6 % entspricht. Rodman stellte seine Statistik aus 32 Fällen zusammen; von diesen sind geheilt 20, gestorben 12, das ist 37,5% Mortalität. Tuffier und Jeanne haben 24 solche Fälle gesammelt, welche in die Statistik von Rodman nicht aufgenommen sind. Von diesen ist in zwei Fällen der Erfolg unbekannt, 14 heilten, 8 starben, was 36,3% Mortalität bedeutet. Die Statistik von Rodman mit diesen Fällen ergänzt, enthält die Statistik Tuffier und Jeanne 52 Fälle mit 37% Mortalität. Moynihan publiciert zwei Statistiken, in der einen berichtet er über 26 Fälle mit 14 Todesfällen, in der andern über 32 Fälle mit 13 Todesfällen.

Ich habe aus der Litteratur all jene Fälle gesammelt und in eine Tabelle zusammengestellt, welche bis 31. Dezember 1906 veröffentlicht wurden. Von diesen sind 26 solche Fälle, welche in der Tuffier-Jeanne'schen Statistik nicht erwähnt werden.

---

1) Tuffier, Gastrorrhagie de nature indeterminée arrétée par la gastrotomie large. Bull. et mém. de la soc. de Chir. 1903.

2) Savariand, De l'ulcère hémor. de l'estomac. Thèse de Paris. 1898.

3) Rodman, Gastric ulcer haemorrh. Journ. of the amer. med. 1900.

4) Mayo Robson, Gastric haemorrhage. Lancet 1901.

5) Moynihan, The surgical treatment of hematemesis. Internat. clinic. 1903.

Art der Operation	Zahl der Fälle	geh.	gest.	Mortalität
Excision des Geschwürs	17	12	5	29,4%
Unterbindung, Umstechung	12	9	3	25 %
Kauterisation	4	2	2	50 %
Unterbindung in der Kontinuität	3	3	0	0 %
Pylorusplastik	2	1	1	50 %
Pylorectomie	2	1	1	50 %
Gastroenteroanastomose	23	11	12	52,1%
Gastroenteroanast. mit Excision	2	1	1	50 %
Gastroenteroanast. mit Kauterisation	1	1	0	0 %
Gastroenteroanast. mit Unterbindung	1	1	0	0 %
Jejunostomie	2	?	?	?
Jejunost. mit Gastroenteroanast.	2	2	0	0 %
Gastrotomie	7	2	5	71,5%
Zusammen	78	46	30	38,4%

Aus der Statistik stellt sich also eine Mortalität von 38,4% heraus. Diese Ziffer ist aber kleiner als in der Wirklichkeit. Kleiner müssen wir dieselbe nehmen, weil sie nur aus der Zusammenstellung von kasuistischen Fällen stammt. Wenn wir die Mortalität bei den einzelnen Operationen speciell betrachten, erscheint dieselbe besonders bei jenen Operationen gross, welche die blutende Stelle direkt aufsuchen und direkt das Geschwür versehen; es sind jene Operationen, welche in Bezug auf die Sicherheit der Blutstillung die übrigen übertreffen. Wenn die Magenwand, wo das blutende Geschwür sitzt, oder der ganze Pylorus entfernt wurde, so drohten keine Recidive, das heisst keine neuerliche Blutung. Anders sind die Verhältnisse bei der Gastroenteroanastomose oder bei der Jejunostomie. Die statistischen Daten allein können wir hier nicht für massgebend halten, weil diese nur die unmittelbare Mortalität zeigen, das ist wieviel % der Kranken nach der Gastroenteroanastomose stirbt, weil die Blutung nicht aufgehört hat, oder weil der ausgeblutete Kranke die Operation nicht ausgehalten hat oder weil sich eine Bauchfellentzündung entwickelte. Den wahren Wert eines chirurgischen Eingriffes kann aber nur ein dauernder Erfolg bemessen. Wir müssten also wissen, wie oft sich nach der Gastroenteroanastomose die Blutung im Laufe von längerer Zeit (1—2 Jahren) wiederholt hat und in wieviel Fällen die Heilung andauernd war; wenigstens aber soviel, ob man auf die Verminderung der Frequenz und der Intensität der Blutungen rechnen kann. Nur wenn wir dies wissen, könnten wir mit

ruhigem Gewissen sagen, dass man in jedem solchen Falle, wo die innere Behandlung erfolglos ist, die Gastroenteroanastomose machen muss. Ich kann sagen, dass wir von dieser Erkenntnis gegenwärtig noch weit entfernt stehen. Wir finden in der Arbeit von Moullin[1]) erwähnt, dass er seine 18 Kranken, die er wegen Magenblutung operierte, einer Nachuntersuchung unterzogen hat. Die Blutung ist bei einem Kranken unverändert geblieben, bei zweien hat sie sich einige Male wiederholt; die Uebrigen sind dauernd geheilt. Die 18 Fälle von Moullin sind zu wenig, um einen Schluss zu ziehen, umsoweniger, weil in seinen Fällen die Operationen von verschiedener Art waren. In einem Fall von Dollinger, bei welchem eine Gastroenteroanastomose wegen einer seit 3 Jahren sich wiederholenden Blutung gemacht wurde, sistierte das Blutbrechen elf Monate lang, dann ist die Blutung wieder aufgetreten. In unserem Falle, bei welchem wir eine Gastroenteroanastomose machten, wiederholte sich die Blutung mehrmals innerhalb eines Jahres und erst dann ist die definitive Heilung eingetreten.

Darum halte ich den operativen Eingriff bei den durch Magengeschwür verursachten Blutungen von problematischem Werte; meiner Meinung nach ist die Operation nur dort gerechtfertigt, wo das Geschwür ausser der Blutung noch andere Komplikationen verursachte (Pylorusstenose, Sanduhrmagen etc.). In den Fällen ohne Komplikationen soll man die Operation nur ausnahmsweise ausführen, wenn die innere Behandlung erfolglos ist und die oft auftretende Blutung den Kranken stark abgeschwächt haben.

Unsere Fälle sind folgende:

4. Blutendes Magengeschwür. Gastroenteroanastomosis retrocolica postica. Oefteres Wiederholen der Blutung innerhalb eines Jahres; dann dauernde Heilung.

R. M., 19 J. alte Frau. Aufgen. am 21. VI. 05. Seit 5 Jahren Magenbeschwerden mit Bluterbrechen. Oefter blutige Stuhlentleerungen. — Pat. ist blass, zart gebaut. Bauch mässig aufgetrieben, druckempfindlich. Untere Magengrenze zwei querfingerbreit oberhalb des Nabels. Im Mageninhalt Salzsäure und Milchsäure. Gesamtacidität 78. Fünf Stunden nach dem Probefrühstück ist der Magen leer. Diagnose: Ulcus pepticum ventriculi. Haematemesis.

Operation am 7. VII.: Magen frei. An der Vorderfläche des Magens in der Nähe der kleinen Kurvatur ein hellergrosser narbiger Fleck. Pylorus frei. Gastroenteroanastomosis retrocolica posterior mit Naht. — Heilung

1) Moullin, Abstract of notes of 18 cases of gastrotomy for gastric ulcer Medical Press. 1902.

glatt. Bis zum 30. VIII. öfters Erbrechen. Wegen Annahme eines Circulus vitiosus Magenwaschungen, welche von guter Wirkung sind. Das Erbrechen hört auf, die Kranke erholt sich rasch und wurde am 13. IX. geheilt entlassen.

Nachuntersuchung: Am 2. II. 06 stellte sich die Kranke wegen eines anderen Leidens wieder vor und giebt an, dass das Blutbrechen 4 Monate nach der Operation wieder auftrat, besonders heftig war und 5 Monate lang nacheinander dreimal, aber weniger heftig sich wieder einstellte. Saures Aufstossen besteht noch immer. — Am 25. VIII. 06 meldete sich die Kranke wieder. Seit Februar war keine Magenblutung aufgetreten. Zustand am 28. IX. 06 war folgender: Im Probefrühstück Salzsäure 0,09, Milchsäure keine. Gesamtacidität 18. Probemittagsmahl: Salzsäure 0,11; Gesamtacidität 34. Pat. seit dieser Zeit ganz wohl; kann alles essen und verdauen.

5. Heftiges Blutbrechen. Heilung ohne Operation.

S. Z., 35 J. alter Arbeiter. Aufgen. am 3. II. 99. Altes Magenleiden, oft bitteres Aufstossen. Am Tage vor der Aufnahme plötzlicher Brechreiz mit heftigem Schwindelanfall. Blutbrechen mit Ohnmacht. — Blasser Mann. Brustorgane zeigen nichts Abnormes. Epigastrium eingezogen, druckempfindlich. Puls fadenförmig, kaum fühlbar; Atmung oberflächlich, frequent; Temperatur 36,8° C. Am Nachmittag zweimal Blutbrechen (ungefähr ein Liter Blut). Kochsalzinfusionen, Eispillen, Ergotin subkutan. Absolute Milchdiät und grosse Dosen von Bismut. Die Blutung wiederholt sich am 5. II. aber bedeutend mässiger. Von da an rasche Besserung. Wird am 2. III. auf die interne Klinik verwiesen.

IV. Callöses Magengeschwür.

Für diese Geschwüre ist klinisch die grosse Schmerzhaftigkeit, der lange Bestand und der Umstand bezeichnend, dass sie der internen Behandlung trotzen. [Rebellische Form des Magengeschwüres, Petersen-Machol[1])]. Meist verursachen sie — ausgenommen wenn sie an der hinteren Magenwand sitzen — durchfühlbare Geschwülste an der Magenwand, welche auf Druck bedeutend schmerzhaft sind. Geschwüre, welche am Pylorus oder vor demselben sitzen, verengen den Pylorus und führen, noch bevor die narbige Heilung eintritt, zu einer Magenerweiterung. Ob die Pylorusstenose eine Folge des durch die entzündliche Schwellung bedingten mechanischen Verschlusses ist, oder bloss durch einen Pylorusspasmus verursacht wird, ist noch unentschieden. Zwischen

1) Petersen und Machol, Beitrag zur Pathologie und Therapie der gutartigen Magenkrankheiten. Diese Beiträge Bd. 33.

dem callösen Geschwüre und dem einfachen offenen peptischen Geschwüre besteht eigentlich kein anatomischer Unterschied; die Unterscheidung geschieht bloss auf Grund der klinischen Symptome. Die meisten derartigen Geschwüre wurden früher für Krebs angesehen; bloss die mikroskopische Untersuchung zeigte, dass das Geschwür ein entzündliches sei; die starke Verwachsung mit der Umgebung, die harte Konsistenz, das Vorhandensein eines wirklichen Tumors und die Vergrösserung der benachbarten Drüsen, machen auch heute noch die Diagnose nicht selten zweifelhaft. Das callöse Geschwür ist viel seltener als das einfache peptische Geschwür.

Reinhard[1]) konnte im Jahre 1888 nur 18 solche Fälle aus der Litteratur zusammenstellen; heute wo wir diese besser kennen, hat ihre Zahl bedeutend zugenommen. Brenner[2]) beschreibt 51, Hofmann 21, Schwarz[3]) 13 Fälle. Unter unseren 34 Fällen befinden sich 9 solche Magengeschwüre.

Schwarz teilt diese Geschwüre je nach ihrer Verwachsung folgendermassen ein: 1) Magenbauchwand, 2) Magenpankreas, 3) Magen-Lebergeschwüre. Bei den Magenbauchwandgeschwüren breitet sich das an der vorderen Magenfläche befindliche Geschwür von der Schleimhaut gegen die Serosa hinaus. Zwischen dieser und dem parietalen Peritoneum kommt eine entzündliche Verwachsung zu Stande. Wenn in diesem Stadium das Geschwür zur Heilung kommt und sich nicht weiter in die Tiefe verbreitet, zeigt bloss eine perigastrische Verwachsung die Stelle des geheilten Geschwüres an. Heilt jedoch dieses nicht, dann breitet es sich durch das parietale Peritoneum hindurch auf die Bauchwand aus und verursacht eine starke Infiltration, eine schmerzhafte Anschwellung, welche zerfallen und zur Abscessbildung führen kann.

Diese Abscesse der Bauchwand können durch eine der Peripherie des Geschwüres entsprechenden Oeffnung mit der Höhle des Magens in Verbindung stehen und nach der Entleerung des Abscesses können gerade so spontane Magen-Bauchwandfisteln entstehen, wie wir sie bei den perforierten Geschwüren sahen. Schwarz konnte aus der Litteratur 10 solche callöse Magenbauchwandgeschwüren zusammenstellen; Brenner erwähnt 6 solche Fälle. Hofmann 4. Unter

1) Reinhard, Ulcus callosum ventriculi. Dissert. Berlin 1888.

2) Brenner, Erfahrungen über die operative Behandlung des Ulcus callosum ventriculi. Centralbl. f. Chir. 1905.

3) Schwarz, Beiträge zur Pathologie und chir. Therapie des penetrierenden Magengeschwürs. Mitteil. aus den Grenzgeb. der Med. u. Chir. 1900.

unseren neun callösen Geschwüren war ebenfalls ein Fall, der zu einem präperitonealen Abscesse führte; der Abscess war beiläufig kindsfaustgross und gegen die Bauchhöhle hin vollkommen abgegrenzt.

Bei den Magen-Pankreasgeschwüren breitet sich das an der hintern Magenwand nahe der grossen Kurvatur gelegene Geschwür auf das Pankreas aus und führt zu weit verbreiteten Verwachsungen zwischen beiden Organen. Auch hier können abgekapselte Abscesse entstehen; diese sind jedoch viel seltener als die Bauchwandabscesse.

Die Diagnose dieser Geschwüre beziehungsweise die der Verwachsung ist vor der Operation sehr schwer, wenn nicht unmöglich. Nach Brenner charakterisiert dieselben hauptsächlich die starke quälende Schmerzhaftigkeit, welche durch die interne Behandlung nur vorübergehend gemildert werden kann. Brenner erklärt diese Schmerzhaftigkeit aus dem entzündeten Grunde des Geschwürs, beziehungsweise daraus, dass das den Grund des Geschwüres bildende Pankreas durch die Peristaltik des Magens mechanisch und durch die Magensäure chemisch beständig gereizt wird. Da die hintere Magenwand der Lieblingssitz der callösen Geschwüre ist, sind diese Magenpankreasgeschwüre die häufigsten. Hofmann erwähnt 7 solche operierte Fälle. —

Die Magen-Lebergeschwüre kommen hauptsächlich dort vor, wo das Geschwür am Pylorus oder vor demselben sitzt. Die Verwachsungen sind gewöhnlich nur oberflächliche, doch beobachtete man auch Geschwüre, die in die Lebersubstanz hineinreichten.

Die Verwachsung kann sich auch auf die Gallenblase erstrecken, wodurch krampfhafte, gallenstein-kolikartige Krämpfe entstehen. Diese Fälle verursachen in diagnostischer Hinsicht viele Schwierigkeiten nicht nur vor der Operation, sondern auch nach Eröffnung der Bauchhöhle. Zwischen der entzündlichen und verwachsenen Magenwand und zwischen der Gallenblase kann auch das Netz fixiert sein, so dass es manchmal unmöglich ist festzustellen, ob die Ursache der Verwachsung in dem Magen oder in der Gallenblase zu suchen sei.

Auch hier können abgekapselte Abscesse entstehen, deren zufällige Eröffnung bei der Operation für den Kranken verhängnisvoll werden kann. In unserem schon erwähnten Falle Nr. 9 führte ein callöses Geschwür, das mit der Leber und Gallenblase verwachsen war eine Pylorusstenose und hochgradige Magenerweiterung verursacht

hatte, zur Bildung eines abgekapselten Abscesses in der Bauchhöhle. Der Abscess wurde drainiert, und eine Gastroenteroanastomose gemacht, worauf das Jahre lang bestehende Fieber ausblieb und der durch das andauernde Erbrechen erschöpfte Kranke wurde geheilt.

Natürlicherweise können diese Verwachsungen auf verschiedene Weise kombiniert vorkommen. Manchmal ist der Magen mit allen benachbarten Organen so sehr verklebt, dass er in seiner Lage sozusagen fixiert ist, er bildet einen starrwandigen Schlauch. Unser Fall Nr. 12 ist diesbezüglich ein Unikum. Der Magen war geschrumpft, in seiner Lage fixiert und mit sämtlichen Nebenorganen intensiv verwachsen. Die Magenwand überall stark verdickt und hart anzufühlen.

Solche callöse Geschwüre, welche nicht zu Verwachsungen führen, sind verhältnismässig selten. Manchmal sitzen die Geschwüre an der kleinen Kurvatur. Brenner operierte 7 solche Fälle, Hofmann 4. Unter unseren Fällen waren 4 am Pylorus, aber frei beweglich und ohne Verwachsungen.

Die Behandlung des callösen Geschwüres bildet heute noch den Gegenstand einer lebhaften Diskussion. Die interne Behandlung erweist sich zumeist als erfolglos. — Im Anfangsstadium der Krankheit kennen wir kein charakteristisches diagnostisches Zeichen derselben; es ist sogar noch fraglich ob das callöse Geschwür nicht einfach ein späteres Stadium des peptischen Geschwüres ist. Es ist möglich, dass das einfache peptische Geschwür aus irgend einer — noch unbekannten Ursache einen reflektorischen Pylorusspasmus auslöst und der so gestaute Mageninhalt oder eventuell eine Hyperacidität ein vorhandenes Geschwür entzündlich reizt und zu verbreiteten Infiltrationen in der Umgebung des Geschwüres, zur Nekrose des Geschwürgrundes etc. führt.

Solche peptische Magengeschwüre sind beobachtet und beschrieben worden, bei denen alle klinischen Erscheinungen einer Pylorusstenose vorhanden waren, und bei der Operation der Pylorus vollständig durchgängig befunden wurde.

Die Diagnose ist bedeutend leichter, wenn sich bei weiterem Bestande des Geschwüres schon eine Geschwulst entwickelte oder Verwachsungen zu konstatieren sind.

Dass das callöse Geschwür selbst in diesem Stadium noch ohne Operation durch innere Behandlung zur Heilung kommen kann, das ist eine Thatsache. Wahrscheinlich gehören jene Fälle von Magenkrebs hieher, wo der fühlbare Tumor auf irgend eine Arznei oder

nach einer Probelaparotomie sich bedeutend verkleinerte oder verschwand.

So ein Fall zum Beispiel ist derjenige Rottenspieler's [1]). Bei einem kachektischen Kranken palpierte er oberhalb der grossen Kurvatur eine ziemlich grosse höckerige Geschwulst, welche er auf Grund des Magenchemismus u. s. w. für Krebs hielt. Nach einem Jahre begann der Kranke zuzunehmen, der Tumor verkleinerte sich. Nach $1^1/_2$ Jahren verschwand der Tumor nachdem sich wiederholt Magenblutungen zeigten; der Kranke genas. Schloffer [2]) erwähnt mehrere auf interne Behandlung geheilte Fälle, ebenso Brenner und Steudel [3]). Ueber jeden Zweifel beweisen die Möglichkeit einer spontanen Heilung jene Fälle, in denen man bei der Operation die Magenwand von aussen stark verdickt findet, und an der Schleimhaut entweder gar nichts, oder nur eine kleine Narbe findet.

Diagnostische Zweifel, Pylorusstenose und Magenerweiterung, starke Schmerzen sind zumeist die Veranlassung, dass die Kranken dem Chirurgen zugewiesen werden. Die chemische und bakteriologische Untersuchung des Magensaftes wird zwar in vielen Fällen den Zweifel zwischen Ulcustumor und Krebstumor zerstreuen, aber nicht immer bestimmte Auskunft geben. Es giebt Geschwüre, besonders wo der Magen dilatiert ist, wo die Salzsäure vermindert war oder auch gänzlich fehlte und dabei Milchsäure und lange Bacillen zu finden waren. Nicht nur die eventuell schon entwickelte Pylorusstenose und die konstatierte Magenerweiterung geben eine Indikation für die Operation des callösen Geschwüres ab, sondern sehr oft auch die ungemein heftigen Schmerzen und die Blutungen.

Die Operation, welche bei einem callösen Geschwüre in Anwendung kommen kann, ist die Gastroenteroanastomose, oder die Excision des Geschwürs (partielle Magenresektion oder Pylorusresektion). — Die Pyloroplastik, die Loreta'sche Dehnung, die Gastrolysis, die Gastropexie sind in diesen Fällen nicht indiciert.

Das am meisten verbreitete und am häufigsten angewandte Verfahren ist die Gastroenteroanastomose. Ein bedeutender Teil der Chirurgen hält diese Operation bei callösen Geschwüren,

1) Rottenspieler, Ein verschwundener Tumor des Magens. Wiener med. Wochenschr. 1901.

2) Schloffer, Ueber die operative Behandlung gutartiger Magenerkrankungen. Prager med. Wochenschr. 1901.

3) Steudel, Die neueren Magenoperationen. Arch. f. klin. Chir. Bd. 57.

ob diese nun eine Pylorusstenose verursachen oder nicht, allein für berechtigt.

Die Berechtigung dieser Operation können wir damit beweisen, dass sie 1) im Stande ist das Geschwür zu heilen und die Folgen der vorhandenen Pylorusstenose zur Rückbildung zu bringen, 2) dass die unmittelbaren Resultate der chirurgischen Behandlung mit denjenigen der internen Behandlung ungefähr gleichwertig sind.

Um den Wert der Operation zu bemessen, wollen wir zuerst die Mortalität der Gastroenteroanastomosis betrachten. Die anzuführenden Zahlen beziehen sich ausschliesslich nur auf Operationen bei callösen Geschwüren. Die Operationsmethode wurde nicht in Betracht gezogen. Bei der Zusammenstellung habe ich nur Sammelwerke beachtet, um die einzelnen Publikationen auszuschliessen, welche zumeist nur geheilte Fälle veröffentlichen.

Kreuzer referiert in seiner Arbeit über 85 an der Krönlein'schen Klinik operierte Magengeschwüre. Von diesen wurden in 66 Fällen die Hacker'sche Gastroenteroanastomosis mit 7,6% Mortalität und 8mal die Wölfler'sche mit 50% Mortalität gemacht. Kreuzer trennt die callösen Magengeschwüre von den penetrierenden Geschwüren; doch kann man es aus den Krankengeschichten in vielen Fällen nicht sicher feststellen, ob das Geschwür callös war oder nicht. Darum konnte ich, obwohl seine Arbeit sonst ein sehr wertvolles Material liefert, seine Fälle in diese Zusammenstellung nicht aufnehmen.

Autor	Zahl der Fälle	Geheilt	Gestorben	Mortalität in %
Brenner	30	26	4	10,3
Carl Fantino . .	3	2	1	33,3
Czerny	55	50	5	9
Hofmann	15	11	4	26,6
Körte	8	6	2	25
Kümmell	9	8	1	11,1
Küster	7	5	2	28,5
Mikulicz	19	10	3	15,7
Rydygier . . .	15	12	3	20
Schloffer . . .	7	5	2	28,5
Sammelstatistik Warnecke's	50	42	8	16
Unsere eigenen Fälle . .	5	5	—	0

Aus dieser Tabelle fällt vor allem die grosse operative Mortalität auf. — Diese Mortalität jedoch ist nur zu sehr geringem Teile auf Rechnung der Operation selbst zu schreiben. Unter den Todesursachen ist die Magenblutung, Perforation in die freie Bauchhöhle, Erschöpfung und Pneumonie in auffallend grosser Zahl vertreten, was die Erklärung darin findet, was Hofmann über diese Gastroenteroanastomose sagt: „Die Gefahr des Eingriffes hängt nicht so sehr in der ausgeführten Operation, als vielmehr in der Schwere des Grundleidens und in dem Allgemeinzustande des Kranken ab".

Diese unmittelbare Operationsmortalität müsste mit der Mortalität der intern behandelten callösen Geschwüre verglichen werden. Ein solcher Vergleich ist jedoch unmöglich, weil ein callöses Geschwür am Lebenden ohne Operation nicht sicher erkannt werden kann. Eine vergleichende Statistik kann daher für die Geschwüre nur im allgemeinen aufgestellt werden.

Eine weitere Frage ist die Dauerheilung nach der Operation. Diese kann durch die Nachuntersuchung der operierten Fälle entschieden werden. Von Brenner's wegen callösen Magengeschwüres operativ geheilten 26 Gastroenteroanastomosen ist von 22 das weitere Schicksal bekannt; von diesen wurden 14 vollkommen geheilt (63,6%), bei 5 bestehen noch weiter Magenbeschwerden und 3 starben. (2 an unbekanntem Leiden, 1 an Perforation des Geschwüres.) Von Hofmann's operativ geheilten 9 Patienten starben 5 zum Teil an einer mit dem Ulcus zusammenhängenden Krankheit (Perforation, Blutung) zum Teile davon unabhängig, 4 Kranke genasen vollkommen. Jedlicka[1]) machte wegen callösen Magengeschwüren an 18 Kranken die Gastroenteroanastomose. Von diesen sind nur 2 in solchem Zustande, dass er das Resultat günstig nennen kann; von den nachuntersuchten Fällen jedoch ist das weitere Schicksal bei 8 unbekannt. Von den 4 Fällen Ali Krogius[2]) starben 2 an Perforation, 2 an Blutung. Bei unseren eigenen Fällen wurde 5mal die Gastroenteroanastomose gemacht. Das Resultat war in 4 Fällen vollkommene Heilung, in 1 Falle Besserung.

Ausser diesen nachträglich untersuchten Fällen sind solche beschrieben, bei welchen die Operation oder die Sektion die vollkommene Heilung des callösen Geschwürs nachwies. 3 solche sehr

1) Jedlicka, Zur operativen Behandlung des chron. Magengeschwüres. Prag 1904.

2) Ali Krogius, Ein Wort für die radikale operative Behandlung des Magengeschwüres. Arch. f. klin. Chir. Bd. 75.

lehrreiche Fälle beschreibt Brenner[1]).

Im ersten Falle machte er wegen eines an der vordern Magenwand, nahe am Pylorus sitzenden callösen Geschwüres die Gastroenteroanastomosis. Nach 3 Jahren musste man wegen Symptomen von Darmverschluss die Relaparotomie machen; eine Dünndarmschlinge war in die Oeffnung des Mesocolon hineingeraten und drückte die ableitende Jejunumschlinge zusammen. Bei der Laparotomie stellte es sich heraus, dass das Geschwür vollkommen vernarbt war und an Stelle des alten Geschwüres nirgends eine Verwachsung oder Narbe zu finden war. Bei dem zweiten Fall, wo vor 10 Monaten wegen eines an der hintern Magenwand sitzenden, sich auch auf den Pylorus erstreckenden, handtellergrossen callösen Geschwüres die Gastroenteroanastomosis antecolica antica gemacht worden war, wurde wegen der noch immer bestehenden starken Schmerzen die Relaparotomie gemacht; der Pylorus war an die Leber und an die Gallenblase fixiert, an Stelle des Geschwüres eine grosse weiche Narbe, deren Umgebung vollkommen normal, nirgends callös infiltriert war. Nach weiteren 9 Monaten entstand eine Bauchwandhernie, weshalb zum drittenmal die Laparotomie gemacht wurde, bei welcher die völlige Heilung des Geschwüres konstatiert werden konnte. Im dritten Falle, war ein an der kleinen Kurvatur sitzendes Geschwür mit der vordern Bauchwand und mit der Leber verwachsen und erstreckte sich bis zur Cardia. 10 Monate nach der Gastroenteroanastomose entstand eine Bauchwandhernie, bei deren Operation der Magen gut beweglich, seine Wand nicht infiltriert und mit der vordern Bauchwand nur lose verklebt gefunden wurde. In einem Falle von Hofmann starb der Kranke 2 Jahre nach der Operation an Strychninvergiftung. An Stelle des am Pylorus bestandenen grossen Geschwüres war bei der Sektion nur eine flache Narbe zu finden.

Wallis[2]) machte wegen einer am Pylorus sitzenden Geschwulst, welche diesen vollständig verengerte, die Gastroenteroanastomose. Nach einem Monate wurde wegen radikaler Entfernung des Tumors die Laparotomie gemacht; der Tumor war vollständig verschwunden.

---

1) Brenner, Ueber die chirurgische Behandlung des callösen Magengeschwürs. Arch. f. klin. Chir. Bd. 69.

2) Wallis, Two cases operated on for the effects of gastric ulcer. Med. Press. 1898.

Valliet[1]) vollführte wegen eines grossen inoperablen Pylorustumors die Gastroenteroanastomose; der Kranke nahm nach der Operation zu, und 18 Monate nach der Operation war der Tumor vollständig verschwunden.

Eben solche Fälle beschreibt Schloffer[2]), Schön[3]) und Larsen[4]). Kammerer[5]) machte wegen eines hühnereigrossen Pylorustumors, welcher zu grosser Magenerweiterung führte, die Gastroenteroanastomose. Fünf Wochen später machte er behufs Entfernung des Tumors die Relaparotomie, doch war der Tumor vollständig verschwunden. Zwei ebensolche Fälle beschreibt auch Dowd[6]).

Jesset[7]) machte bei einer 56 Jahre alten Frau wegen eines hühnereigrossen Geschwüres, welches den Pylorus verengte, die Gastroenteroanastomose; die Kranke starb nach 10 Jahren an Apoplexie und bei der Sektion fand man an Stelle des Tumors eine kaum bemerkbare kleine Narbe. Das Präparat eines ähnlichen Falles demonstrierte Sick[8]) in der Hamburger ärztlichen Gesellschaft.

All diese Fälle beweisen, dass die Kranken nach der Gastroenteroanastomose nicht nur klinisch als geheilt zu betrachten sind, sondern dass das Geschwür auch anatomisch geheilt ist.

Die heilende Wirkung der Gastroenteroanastomose beweist sehr schön ein Fall von v. Hacker, wo die Rückbildung der durch das callöse Geschwür verursachten Cardiastenose beobachtet wurde, nachdem gleichzeitig wegen der Pylorusstenose die Gastroenteroanastomosis gemacht wurde. v. Hacker erklärt dies daraus, dass der Abfluss des die Cardia fortwährend irritierenden gestauten Mageninhaltes gesichert wird. Diesen ähnlich ist unser schon früher erwähnter Fall Nr. 12. Auch hier breitete sich die durch das Geschwür verursachte callöse Infiltration auf die Cardia aus, wo es Schlingbeschwerden verursachte. Nach der Gastroenteroanastomosis war in der 3. Woche schon das Schlingen frei. Die günstige Wirkung der Operation ist auch hier sichtbar.

1) Valliet, Quelques consid. sur la chir. gastr. Revue med. 1902.

2) Schloffer, Fünf Laparotomien an einer Patientin. Wien. klin. Wochenschr. 1903.

3) Schön, Fall von Ulcustumor des Magens. Hildebrand's Jahresberichte. 1900

4) Larsen, Ulcus callosum ventriculi. Centralbl. f. Chir. 1900.

5) Kammerer, Benign Tumor of the pylorus. Ann. of Surgery. 1904.

6) Dowd, A case of chronic gastric ulcer. Lancet 1902.

7) Jesset, A case in which a large pyloric tumour disappeared. Lancet 1901.

8) Sick, Centralbl. f. Chir. 1904.

Man muss also als Thatsache annehmen, dass die Gastroenteroanastomosis auf die Geschwüre von heilender Wirkung ist. Mit der Frage, wie diese Wirkung erklärt werden soll, beschäftige ich mich im experimentellen Teile dieser Arbeit. Hier will ich nur so viel konstatieren, dass man auf diese Frage keine sichere Antwort geben kann. Bisher war es die allgemeine Ansicht, dass die günstige Wirkung der Gastroenteroanastomosis in der schnellen Beförderung des Mageninhaltes und in der Ruhestellung des pylorischen Teiles bestehen. Meine Tierversuche beweisen aber, dass diese Ansicht nicht richtig ist; es konnte nämlich ohne jeden Zweifel festgestellt werden, dass der Mageninhalt bei durchgängigem Pylorus nicht nur durch die Fistelöffnung den Magen verlasse, sondern auch durch den Pylorus, selbst dann, wenn dieser stark verengert ist. Und in dieser Beziehung ist zwischen den verschiedenen Methoden, zwischen Grösse und Ort der Oeffnung, sowie zwischen iso- oder antiperistaltischer Lagerung der Darmschlinge kein Unterschied nachweisbar. Die Kontraktionen des Magens treiben den Mageninhalt gegen den Pylorus hin, und befördern ihn auch dann durch den Pylorus weiter, wenn Magen und Darm durch eine breite Oeffnung miteinander verbunden sind.

Jenen Fällen gegenüber, wo die Gastroenteroanastomose Heilung brachte, steht eine ganze Reihe von solchen, wo die Operation die Weiterentwicklung des Geschwüres oder die Entstehung eines neuen Geschwüres nicht hindern konnte. Dann giebt es noch Fälle, wo sich die Oeffnung der Gastroenteroanastomose wieder verengerte oder in der ableitenden Schlinge des Jejunum ein peptisches Geschwür entstand. Alle jene Fälle, wo der Patient nach der Gastroenteroanastomose einem Circulus vitiosus, einer infolge Nahtinsufficienz entstandenen Perforationsperitonitis oder einer innern Incarceration, welche durch Vorfall der Dünndarmschlinge in die Oeffnung des Mesocolon entstand, zum Opfer fiel, sind nicht hieher zu rechnen; diese können nicht gegen die Heilwirkung der Gastroenteroanastomose auf callöse Geschwüre angeführt werden, sondern gehören, selbst wenn der Tod später erfolgte, in die Rubrik der unmittelbaren Operationsmortalität.

Gerade so müssen jene Fälle beurteilt werden, wo sich die angelegte Magenfistel verengert oder die Oeffnung durch Spornbildung verschlossen wurde.

Es ist allgemein bekannt, dass sich jede Gastroenteroanastomosenöffnung mit der Zeit verengert und darauf rechnend legen

wir die Oeffnung schon in ausgiebiger Länge an. Darum verdient die mit der Naht gemachte Gastroenteroanastomosis, entschieden den Vorzug vor der mittels Murphyknopf angelegten Fistel, deren Oeffnung meistens zu klein ist. Neuveiler stellte über die Verengerung der Fistelöffnung eine Statistik zusammen. Er konnte 32 solche Fälle finden, in welchen die Gastroenteroanastomosis 28 mal mit Naht, 4 mal mit Murphyknopf gemacht wurde. Kehr[1]) musste bei einem 20jährigen Mädchen wegen Verengerung der Oeffnung 3 mal die Laparotomie machen. Körte[2]) fand bei einer Laparotomie, die er 3 Jahre nach einer mit Braun'scher Entero-enteroanastomose kombinierten Gastroenteroanastomosis machte, die zwischen den Därmen befindliche Oeffnung vollkommen verschlossen und die Oeffnung des Magens auf 1—2 mm verengert. Gelpke[3]) beschreibt einen von Socin[4]) operierten Fall, wo 3 Jahre nach der Operation bei der Autopsie die Oeffnung vollkommen verschlossen war. Kramer[5]) beschreibt 6 solche Fälle; von diesen wurde 3 mal bei der Sektion die Verengerung der Oeffnung konstatiert und 3 mal wurde eine neue Operation notwendig.

Hieher gehört auch unser Fall Nr. 13. Bei einer 40jährigen Frau, die schon 14 Jahre magenleidend war, wurde wegen eines den Pylorus verengernden callösen Magengeschwüres, welches auch mit dem Pankreas verwachsen war, die Gastroenteroanastomosis retrocolica posterior mittels Naht vollzogen. Nach der Operation besserte sich der Zustand der Patientin; 6 Monate später musste eine zweite Laparotomie gemacht werden. Das callöse Geschwür war vollkommen verschwunden, an dessen Stelle war eine glatte weisse Narbe, die Oeffnung der Gastroenteroanastomose jedoch stark verengt. Pantaloni[6]) machte wegen eines callösen Pylorusgeschwüres, welches Stenose verursachte, die Gastroenteroanastomose; der fühlbare Tumor verschwand nach der Operation, doch zeigte er

1) Kehr, Drei Gastroenteroanastomosen. Münch. med. Wochenschr. 1899.

2) Körte, Ueber die chirurgische Behandlung des Magengeschwürs. Deutsche med. Wochenschr. 1901.

3) Gelpke, Zur Frage der chir. Behandlung nicht krebsiger Magenleiden. Arch. f. klin. Chir. Bd. 80.

4) Socin, Magenchirurgie. Basel 1884.

5) Kramer, Beiträge zur Pathologie und Therapie der Pylorusstenosen. Diese Beiträge Bd. 51.

6) Pantaloni, La valeur de la gastroenterostomie. Revue de Chir. 1901.

sich nach 18 Monaten wieder, so dass eine zweite Operation notwendig wurde.

In der Litteratur finden wir andererseits genug Beispiele, dass trotz der Gastroenteroanastomosis ein neues Geschwür entstand, ja sogar in die freie Bauchhöhle perforierte. So wurde in Brentano's[1]) Falle, bei einer 26jährigen Frau, die Gastroenteroanastomose gemacht; in der unmittelbaren Nähe der Oeffnung entstand ein neues Geschwür, welches perforierte und eine neue Gastroenteroanastomose nötig machte. Ein Patient Delaloye's starb 7 Wochen nach der Operation an Perforation des Geschwüres. In den Fällen von Brenner und von Hofmann verstrich auch eine längere Zeit zwischen der Operation und dem durch Perforation verursachten Tode. Hofmann musste ausserdem ein Geschwür aus einer vor 4 Jahren angelegten Oeffnung einer Gastroenteroanastomose entfernen. Auch in 2 Fällen von Kramer entstand ein Geschwür in der Nähe der angelegten Oeffnung.

Eine weitere Ursache, welche das mit der Gastroenteroanastomosis erreichte gute Resultat gefährden und den schon geheilten Kranken wieder in Lebensgefahr stürzen kann, ist das an der ableitenden Jejunumschlinge auftretende Ulcus pepticum. Seitdem Braun im Jahre 1899 bei einem 11 Monate nach der Gastroenteroanastomosis unter Perforationserscheinungen verstorbenen Kranken die Anwesenheit eines solchen Geschwüres konstatierte und dessen Entstehen mit der Gastroenteroanastomosis in Zusammenhang brachte, wurde die allgemeine Aufmerksamkeit auf diese Komplikation gelenkt.

Obwohl das Ulcus pepticum jejuni nicht nur nach Gastroenteroanastomosen, die wegen callösen Geschwüres gemacht wurden, entstand, sondern auch nach narbiger oder anderer gutartigen Pylorusstenose, will ich über dasselbe, um Wiederholungen zu vermeiden, an dieser Stelle sprechen.

Dass das peptische Geschwür des Jejunum mit der Gastroenteroanastomose in engem ursächlichen Zusammenhange steht, ist zweifellos; bei solchen Kranken, bei denen die Gastroenteroanastomosis nicht gemacht wurde, beobachtete man dieses Geschwür nicht. Tiegel[2]) konnte 22 Fälle zusammenstellen, welchen Lieblein[3])

1) Brentano, Vorstellung zweier operativ geheilter Magenperforationen. Centralbl. f. Chir. 1903.

2) Tiegel, Ueber peptische Geschwüre des Jejunum. Mitteil. aus den Grenzgeb. der Med. u. Chir. Bd. 13.

3) Lieblein, Geschwüre des Darmkanals. Deutsche Chirurgie. 1905.

noch 5 hinzufügte; ausserdem publicierten Frankel, Delaloye je 1 und Gosset[1]) 2 Fälle, so dass die Zahl der bisher bekannten Fälle 31 ausmacht. Hieher gehört noch unser Fall (Nr. 13), sowie Dollinger's und Imrédy's[2]) Fall.

Mikulicz[3]) beobachtete diese Komplikation nach 160 Gastroenteroanastomosen zweimal, Mayo Robson[4]) nach 266 einmal, Čačkovič[5]) nach 115 dreimal. Wir vollzogen wegen gutartiger Magenerkrankung 25 mal die Gastroenteroanastomosis und beobachteten nur einmal ein Ulcus jejuni.

Nach meiner Ansicht entsteht ein Ulcus pepticum jejuni nach der Gastroenteroanastomose viel häufiger als man glaubt. Die angeführten Zahlen kommen der Wirklichkeit bei weitem nicht nahe, da sie sich zum grössten Teile nur auf solche Fälle beziehen, wo das Geschwür zur Perforation führte, sei es in die freie Bauchhöhle, sei es in die Bauchwand. Das Geschwür zu erkennen ist ungemein schwer, ja oft unmöglich, ausser wenn es irgend eine Komplikation verursacht. Wie oft beobachtet man bei wegen callösem Geschwüre vollzogenen Gastroenteroanastomosen nach der Operation, dass der Kranke über Schmerzen klagt, seine Ernährung sich nicht bessern will, Erbrechen und Durchfall denselben schwächen. Zumeist ist man geneigt, diese Symptome einem Circulus vitiosus oder dem Ergiessen der Galle in den Magen zuzuschreiben, wo vielleicht doch ein peptisches Geschwür des Jejunum die Ursache ist, welches später gerade so spontan heilt, wie die ähnlichen Magengeschwüre.

Es ist wahrscheinlich, dass diese Geschwüre, da man auf ihr Vorkommen aufmerksam gemacht ist, in der Zukunft besser erkannt werden können und erst dann wird man es genau bestimmen können, wie oft diese nach der Gastroenteroanastomose vorkommen.

Der Umstand, dass nach der Gastroenteroanastomose, die wegen krebsiger Pylorusstenose gemacht wurde, ein peptisches Geschwür des Jejunum beinahe nie beobachtet wurde, lässt schon die Ursache

1) Gosset, L'ulcère peptique du jejunum après gastroenterostomie. Revue de Chir. 1906.

2) Dollinger und Imrèdy, Die Operationstechnik der Gastroenteroanastomosen etc. Orvosi Hetilap 1903, ungarisch.

3) Mikulicz, Zur operativen Behandlung des stenosierenden Magengeschwürs. Arch. f. klin. Chir. Bd. 37.

4) Mayo Robson, The surgery of the stomach. The Lancet 1906.

5) Čačkovič, Ueber die Entstehung der runden Geschwüre des Jejunum. Wiener klin. Wochenschr. 1905.

desselben erraten. Die Veränderung des Chemismus des Magens, die Hyperchlorhydrie spielt bei dem Zustandekommen des Geschwüres gewiss eine Rolle, dass jedoch dies nicht die einzige Ursache ist, sondern auch noch ein anderer bisher unbekannter Faktor mitwirken muss, dafür sprechen jene Fälle, wo die freie Salzsäure des Magens nicht vermehrt war (die Fälle von Kocher und Heidenhain) oder gar fehlte (Mikulicz). Ebenso ist es unverständlich, warum die stark vermehrte Salzsäure in der mit dem Magen unmittelbar kommunicierenden Darmschlinge in einem Falle ein Geschwür verursacht und in hunderten von Fällen nicht. Kocher[1]) erklärt das Entstehen des jejunalen Geschwüres derart, dass sich der unterhalb des Magens befindliche Darmabschnitt zeitweise zusammenzieht (was er bei einer Laparotomie unmittelbar beobachten konnte) und der hier gestaute Mageninhalt längere Zeit auf die Darmschleimhaut einwirkt.

Im Falle Steinthal's[2]) wurden am 10. Tage nach der Gastroenteroanastomosis ein perforiertes Geschwür und mehrere frische Geschwüre, sowie kleine Hämorrhagien an der zur Anastomose benützten Schlinge des Jejunum gefunden. Dieser und ähnliche Fälle, wo ein Geschwür kurze Zeit nach der Operation entstand, sprechen dafür, dass man die Ursache in den veränderten Cirkulationsverhältnissen zu suchen hat; hiezu ist auch genug Gelegenheit geboten: die Zerrung des Mesenteriums, die Ligatur blutender Gefässe, der Druck der Naht oder noch eher des Murphyknopfes tragen zur Entstehung kleiner Thromben bei. Es ist möglich, dass diese Thromben und durch sie verursachte minimale Schleimhautnekrosen einen Ort geringerer Widerstandsfähigkeit bilden, wo dann die Selbstverdauung stattfinden kann.

Es ist eine wichtige Frage, ob die verschiedenen Methoden der Gastroenteroanastomosis einen Einfluss auf das Zustandekommen des peptischen Jejunumgeschwürs haben. — Wenn wir voraussetzen, dass beim Entstehen der Geschwüre der vermehrte Salzsäuregehalt des Magens die Hauptrolle spielt, dann müssen wir all' jene Methoden, bei welchen sich die alkalische Galle und das Pankreassekret nicht unmittelbar neben der künstlichen Magen-Darmfistel in den Darm ergiesst, weniger empfehlenswert halten als die übrigen, wo sich

1) Kocher, Demonstration eines Ulcus pepticum jejuni nach Gastrojejunostomie. Centralbl. f. Chir. 1902.

2) Steinthal, Multiple perforierende Ulcera des Jejunum nach Gastroenterostomie. Centralbl. f. Chir. 1900.

die Einwirkung des Magensaftes nur auf die unmittelbare Nachbarschaft der Oeffnung beschränken kann. — Demnach müssen wir von diesem Standpunkte aus die Hacker'sche Gastroenteroanastomosis retrocolica postica als die vollständigste Methode betrachten.

Nicht empfehlenswert ist die Braun'sche mit Enteroenteroanastomose komplicierte Gastroenteroanastomosis, sowie die Methode von Roux, weil bei diesen zwei Verfahren der Magensaft ohne die neutralisierende Wirkung des Darmsaftes direkt jenen Jejunumabschnitt berührt, welcher zwischen der Magenöffnung und der Stelle der Enteroenteroanastomosis gelegen ist; dieser 2—5 cm lange Jejunumabschnitt ist für Geschwürsbildung prädisponiert.

Doch kann die Frage durch Theorien nicht entschieden werden. Sehen wir, nach welchen Gastroenteroanastomosen die beobachteten Geschwüre auftraten.

Nach der Zusammenstellung von Delaloye und Gosset trat das Geschwür nach der Gastroenteroanastomosis antica 22 mal auf; nach der Gastroenteroanastomosis postica 6 mal; nach unbekannter Methode 3 mal.

Von diesen waren 8 mit Enteroenteroanastomosis kombiniert, 1 wurde nach der Roux'schen Methode vollzogen.

Wenn wir in Betracht ziehen, dass von allen Methoden die Hacker'sche am verbreitetsten ist und am häufigsten geübt wird, ferner einzelne Chirurgen zur Vermeidung des Circulus vitiosus die Enteroenteroanastomosis erst in den letzteren Jahren anzuwenden begonnen haben, und dass das Roux'sche Verfahren eine allgemeine Verwendung nicht gewann, kann man aus dieser Zusammenstellung konstatieren, dass nach der Gastroenteroanastomosis antecolica antica, sowie nach der Braun'schen Enteroenteroanastomosis, sowie nach der Roux'schen Anastomose ein peptisches Jejunumgeschwür viel häufiger beobachtet wurde, als nach dem Hacker'schen Verfahren.

Obwohl die Behauptung von Petersen-Machol, dass nach einer genau vorschriftsmässig vollzogenen Gastroenteroanastomosis retrocolica postica ein Jejunalgeschwür nicht entstehen könne, schon als nicht stichhaltig betrachtet werden kann, ist dennoch die geringe Zahl der nach dieser Operation beobachteten Jejunalgeschwüre auffallend. Während Robson bei 236 nach v. Hacker vollführten Anastomosen kein einziges Jejunalgeschwür beobachtete, entstand ein solches bei den nach Wölfler operierten 30 Fällen einmal.

Lieblein hält den Fall Neumann's[1]) von entscheidender Wichtigkeit. Nach einer Gastroenteroanastomosis entstand ein Circulus vitiosus, weshalb die Braun'sche Enteroenteroanastomose gemacht wurde, und erst dann trat im Jejunum ein Geschwür auf.

Zur Entscheidung der Frage, ob beim Entstehen des Ulcus pepticum jejuni der Hyperchlorhydrie des Magens eine Rolle zukommt, ferner ob dieses Geschwür bei einer der verschiedenen Methoden der Gastroenteroanastomosen thatsächlich häufiger vorkommt, stellte ich Tierversuche an. — In 12 Fällen machte ich die Gastroenteroanastomose, teils den Pylorus verengernd, teils bei durchgängigem Pylorus; den Tieren wurde nach der Operation beständig eine grosse Menge Salzsäure in den Magen verabreicht, um die normale Menge der Salzsäure zu vermehren. — In den 12 Fällen gelang es mir einmal ein Ulcus pepticum jejuni hervorzurufen; dieses Tier ging 17 Tage nach der Operation an Perforationsperitonitis zu Grunde und bei der Sektion stellte es sich heraus, dass sich an der ableitenden Jejunumschlinge ein linsengrosses charakteristisches Geschwür gebildet hatte, welches perforierte. In den übrigen 11 Fällen war das Resultat vollkommen negativ; trotzdem dass die Tiere mehrere Monate hindurch eine grosse Menge Salzsäure bekamen, konnte kein Geschwür hervorgebracht werden. Was den Zeitpunkt des Entstehens des Geschwüres nach der Operation anbelangt, ist derselbe sehr verschieden: die meisten derselben wurden 3—6 Monate nach der Operation beobachtet; in Steinthal's Falle nach 10 Tagen, in v. Czerny's Falle nach 8 Jahren.

Gosset teilt die peptischen Jejunalgeschwüre je nach ihrem klinischen Auftreten in 3 Gruppen ein: in die erste gehören diejenigen, wo ohne Prodromalerscheinungen längere Zeit nach der Operation eine akute Perforation in die freie Bauchhöhle erfolgt. Da das Geschwür vor der Perforation gar keine klinischen Symptome verursacht, nennt er diese Form latent. Bei den andern zwei Formen kommen vor der Perforation Verwachsungen zu Stande; bei der einen Gruppe mit der vordern Bauchwand, bei der andern Gruppe mit andern Organen. (In v. Czerny's Falle mit dem Colon.) Nach vorderen Gastroenteroanastomosen pflegt ersteres, nach hinteren letzteres aufzutreten.

Diese Einteilung ist jedoch nicht vollständig; es giebt Fälle, wo das Geschwür weder in die freie Bauchhöhle perforiert, noch

1) Neumann, Zur chirurgischen Behandlung der Magendilatation. Deutsche Zeitschr. f. Chir. Bd. 58.

mit der Umgebung verwächst. Nach vorderer Gastroenteroanastomosis sind für Verwachsungen günstige Vorbedingungen vorhanden. Die Serosa der ableitenden Jejunumschlinge steht mit dem Parietalperitoneum in unmittelbarer Berührung. Zwar ist diese Berührung infolge der verschiedenen Füllungsverhältnisse des Magens und der Peristaltik der Darmschlinge, sowie nach Lagerung der Oeffnung keine fortwährende, und ist nicht auf eine bestimmte Stelle lokalisiert, jedoch genügt auch eine kurze Zeit andauernde Ruhe dazu, dass die entzündliche Serosa der Jejunalschlinge mit dem Parietalperitoneum verwachse. — Bei hinterer Gastroenteroanastomosis sind die Verhältnisse für Verwachsungen nicht so günstig; deshalb perforieren die nach dieser Operation entstandenen Jejunalgeschwüre eher in die freie Bauchhöhle. —

Zum Glück ist dies nicht immer so und eben diese Fälle sind es, welche sich in keine der von Gosset aufgestellten Gruppen einteilen lassen.

Wie bei den peptischen Geschwüren des Magens zwischen dem callösen und dem einfachen Geschwür ein Unterschied besteht, so besteht auch ein solcher zwischen den Jejunalgeschwüren. — Es giebt bösartige Geschwüre, welche zu Perforation führen, sei es in die freie Bauchhöhle, sei es in die Umgebung, dann giebt es gutartige, welche spontan heilen.

Die Symptomatologie dieser Magengeschwüre ist bekannt und deshalb kann ein nicht kompliciertes, einfaches Geschwür konstatiert werden. — Aehnliche Geschwüre des Jejunums können wir zur Zeit noch nicht diagnosticieren.

Unser schon erwähnter Fall Nr. 13 ist ein Beispiel solcher Geschwüre, welche zu keiner einzigen, der von Gosset aufgestellten Gruppen gehören. An der ableitenden Schlinge des Jejunum war eine sich härter anfühlende Stelle, der entsprechend die Darmwand rigider, dicker und die Serosa injiciert war, die Darmschlinge war nirgends adhärent. Natürlich konnte das Geschwür vor der Operation nicht diagnosticiert werden. Die Indikation zur Operation war die Stenose der Magen-Darmöffnung.

Aus all diesem ist ersichtlich, dass die Diagnostik der peptischen Jejunumgeschwüre heute noch auf sehr unsicherer Grundlage ruht, und obwohl dies eine nicht häufige Komplikation der Gastroenteroanastomosis ist, müssen wir doch an die Möglichkeit ihres Entstehens denken und alles anwenden um diese zu vermeiden.

Ich sehe die Prophylaxis dieses Geschwüres nicht

in einer gewissen Methode der Gastroenteroanastomose, auch nicht in der Anlegung einer Naht statt des Murphyknopfes; ich kann die Ansicht Gosset's und Goepel's nicht teilen, die die Stelle der Anastomose womöglich weit vom Pylorus anlegen wollen, damit die dem Magen anliegende Darmschlinge womöglich weit von der Quelle der Salzsäure zu liegen komme. Die Prophylaxe liegt einzig und allein in der internen Behandlung des Geschwüres auch nach der erfolgten Gastroenteroanastomose.

Bei den Endresultaten der Gastroenteroanastomosis werden wir sehen, dass meist eine längere Zeit verstreicht, bis wir die Kranken als endgültig geheilt betrachten können.

Während dieser langen Zeit kann in der Jejunumschlinge ebenso ein Geschwür entstehen, wie an einer andern Stelle des Magens. — Deshalb muss das Geschwür auch nach der Gastroenteroanastomosis behandelt werden; besonders müssen wir die zur Anastomose benützte Jejunumschlinge vor der schädlichen Einwirkung einer eventuell noch bestehenden Hyperchlorydrie schützen, was wir durch längere systematische Verabreichung alkalischer Mineralwässer am einfachsten erreichen können.

Diese Nachbehandlung ist die beste Prophylaxis; da jedoch die Erfahrung zeigt, dass dieses peptische Jejunalgeschwür verhältnismässig häufiger nach der Roux'schen und nach der mit Enteroenteroanastomosis kombinierten Anastomose auftritt — ist deren Anwendung womöglich zu vermeiden.

Die Behandlung des schon entwickelten peptischen Jejunumgeschwürs ist je nach der aufgetretenen Komplikation eine verschiedene. — Eine Perforation in die freie Bauchhöhle macht sofortige Laparotomie und die Versehung der Perforationsöffnung notwendig, gerade so wie die perforierten Geschwüre des Magens. Bei einer Perforation in die Bauchwand wird man einen chirurgischen Eingriff auch schwerlich vermeiden können, obwohl es Brodnitz[1]) und Čačkowič einen mit Fistelbildung komplicierten Fall durch innere Behandlung zu heilen gelang. Die Resultate des chirurgischen Eingriffes können nicht glänzend genannt werden. Von Tiegel's publicierten Fällen wurden 13 operiert, von diesen starben 3 an Perforationsperitonitis, 8 recidivierten und bloss 2 wurden dauernd geheilt.

1) Brodnitz, Das Ulcus pepticum jejuni nach Gastroenterostomie. Centralbl. f. Chir. 1903.

Wenn wir nun die mittels der Gastroenteroanastomose erreichten unmittelbaren und Dauerresultate betrachten, und die 9—33,3% betragende Operationsmortalität in Betracht ziehen, d. h. 91—66,7% Operationsheilung und 44,4—63,6% endgültige Heilung — dann können wir sagen, dass wir im Stande sind, beiläufig die Hälfte der callösen Magengeschwüre mittels Gastroenteroanastomose dauernd zu heilen.

Deshalb verdient die Gastroenteroanastomose vor jeder anderen Operationsmethode den Vorzug und wir sind vollständig mit Ricard[1]) einverstanden, welcher sagt: „Aprés ma pratique, suffit presque toujours pour guérir l'ulcère: mettre l'estomac au repos par la gastroenterostomie, soigner l'état de la muqueuse gastrique par un traitement postopératoire".

Eine andere Operationsmethode des callösen Geschwürs, welche ausser der Gastroenteroanastomose gegenwärtig am häufigsten geübt wird, ist die Exstirpation des Geschwüres, also eine partielle Magen- oder Pylorusresektion.

Man könnte viele Argumente für und gegen die Excision des Geschwüres anführen.

Von den callösen Geschwüren wissen wir, wie hartnäckig sie sind und wie sehr sie der innern Behandlung trotzen. Es ist daher verständlich, dass man die Heilung nicht nur mittels einer in ihrer Wirkung unbekannten und nicht vollkommen sicher zum Erfolg führenden Gastroenteroanastomose zu erreichen bestrebt ist, sondern das Geschwür wie eine bösartige Geschwulst mit einem im gesunden Gewebe geführten Schnitte entfernen will. — Auf diese Weise wird eine spätere Komplikation am sichersten vermieden; vor Weiterverbreitung des Geschwürs, Gefässarrosionen u. s. w. braucht man sich nicht zu fürchten; an der Stelle der Excision bleibt eine lineare Narbe zurück. Wie verheissend jedoch immer die Excision dieses Geschwüres sei, verhält sich die Sache in der Wirklichkeit nicht so, wie in der Theorie. Vor allem müssen wir in Betracht ziehen, dass wir die Excision des callösen Geschwürs auch jetzt noch, wo die Operationstechnik eine grosse Vollkommenheit erreicht hat, als eine grosse, eingreifende Operation ansehen müssen, deren Mortalität viel grösser als die der Gastroenteroanastomose ist. Wenn wir die Gefährlichkeit des Eingriffes bedenken, dürfen wir keinen Augenblick vergessen, dass es sich hier um die Heilung einer gutartigen Magenerkrankung handelt, welche auch

1) Ricard, De la gastroenterostomie. Gaz. des hôp. 1905.

durch innere Behandlung erreicht werden kann. Man muss ferner bedenken, dass callöse Geschwüre manchmal mehrfach im Magen auftreten und durch Entfernung des einen noch keine Heilung zu erreichen ist, ferner haben wir gar keine Garantie dafür, dass sich, — selbst wenn das entfernte Geschwür das einzige war —, mit der Zeit an einer andern Stelle des Magens kein neues Geschwür bildet, da mit der Exstirpation die Ursache, welche die Geschwürsbildung hervorruft, nicht beseitigt wurde. Es kommen auch Fälle vor, wo die Excision des Geschwürs technisch nicht durchführbar ist; die Exstirpation eines hoch an der Cardia sitzenden oder mit der Leber und dem Pankreas eng verwachsenen Geschwüres ist unmöglich. Rydygier-Ali Krogius und all jene Chirurgen, die die Excision des Geschwüres empfahlen, wurden hauptsächlich durch jene Fälle zu diesem Verfahren angeregt, wo die Gastroenteroanastomose erfolglos blieb, und der Kranke an den späteren Komplikationen derselben starb. Diese Nachteile wollen sie vermeiden, und sichere Heilung selbst auf Gunst eines grösseren Einsatzes erreichen. — Sehen wir ob die unmittelbare Operationsmortalität der Geschwürsexcision keine grössere ist, als dies deren Anhänger behaupten.

Autor	Zahl der Fälle	Geheilt	Gestorben	Mortalität in %
Billroth	10	3	7	70
Brenner	21	15	6	28,6
Czerny	7	3	4	55,5
Hofmann	6	3	3	50
Kramer	12	3	9	75
Kreuzer	4	3	1	25
Körte	6	5	1	16,6
Kümmell	4	3	1	25
Lauenstein . . .	8	4	4	50
Mikulicz	8	6	2	25
Rydygier . . .	8	4	4	50
Schloffer . . .	2	1	1	50
Warnecke Sammelstatistik	26	15	11	42,3
Unsere Fälle . . .	4	4	—	0

In dieser Tabelle sind nur die wegen callöser Geschwüre vollzogenen Resektionen enthalten; die wegen narbiger Pylorusstenose vollzogenen Pylorusresektionen nicht. Die Mortalität schwankt zwischen 0—75%, ist daher viel grösser als die der Gastroenteroanastomosis (0,33%). Diese grossen Schwankungen der Mortalität sind

nicht nur in der verschiedenen Technik zu suchen, sondern auch in der Verschiedenheit der zur Operation gelangenden Fälle.

Der eine Chirurg exstirpiert das Geschwür nur dann, wenn dies leicht möglich und nicht mit grossen technischen Schwierigkeiten verbunden ist, während ein anderer auch hier die Exstirpation versucht.

Ausserdem sind neben den Pylorusresektionen auch jene partiellen Resektionen mitgerechnet, welche bei Geschwüren der kleinen Kurvatur und der vorderen Wand des Magens vollzogen wurden. Die Mortalität letzterer Operation ist bedeutend kleiner als die der ersteren. Doch wenn wir auch all dies in Betracht ziehen, müssen wir die unmittelbare Mortalität der Geschwürresektion für sehr bedeutend halten; die allgemeine Anwendung einer mit so grosser Gefahr verbundenen Operation können wir daher nicht für begründet halten.

Doch sehen wir, ob jene Kranken, welche die Operation glücklich überstanden, als dauernd geheilt betrachtet werden können?

Ohne Recidiv blieben, und einer ziemlich guten Gesundheit erfreuten sich nach der Operation

von	Billroth's	3	Fällen	2
„	Brenner	15	„	8
„	Czerny	3	„	2
„	Hofmann	3	„	2
„	Kramer	3	„	3
„	Kreutzer	3	„	3
„	Körte	5	„	3
„	Mikulicz	6	„	3
„	Rydygier	9	„	1
„	Warnecke	26	„	3
„	unseren	4	„	3

Die wertvollsten Daten enthält Brenner's Statistik; von seinen 15 nach der Operation geheilten Resektionsfällen kommen bezüglich des Dauerresultates 3 nicht in Berechnung; bei 2 von diesen war die Operation von neuerem Datum, 1 starb an Krebs; von den übrigen 12 Fällen waren 8 dauernd geheilt, was 66,6% entspricht, und bei 4 war die Heilung keine vollständige, da zeitweilig Beschwerden auftraten. Bei den 8 geheilten Fällen wurde 4 mal die Excision und 4 mal die Pylorusresektion gemacht (2 nach Billroth's erster Methode, 2 nach Billroth's zweiter Methode). In den nicht vollkommen geheilten Fällen wurde die partielle Resektion gemacht.

Während also mit der Gastroenteroanastomose in 63,6% der Fälle vollkommene Heilung erzielt werden konnte, erreichte man dies mit der Resektion in 66,6% der Fälle. Diesem Unterschiede von 3% gegenüber zeigt die unmittelbare Operationsmortalität einen viel grösseren Unterschied; die der Gastroenteroanastomosis beträgt nämlich 13,3%, die der Resektion 28,6%. Es ist dies ein bedeutender Unterschied, welcher mit der um 3% günstigeren Heilung in keinem Verhältnisse steht. Es ist daher verständlich, dass gegenwärtig nur ein kleiner Bruchteil der Chirurgen die Entfernung eines jeden zur Operation gelangenden Geschwüres empfiehlt. Es giebt jedoch Fälle, wo wir diesem Verfahren der Gastroenteroanastomose gegenüber unbedingten Vorzug geben müssen, nämlich diejenigen Fälle, wo ein diagnostischer Zweifel besteht, ob das am Magen fühlbare Geschwür kein Krebs ist. Die Unterscheidung ist manchmal sehr schwer, manchmal unmöglich, es giebt sogar Fälle, wo die krebsige Degeneration nur mittels genauer mikroskopischer Untersuchung nachgewiesen werden kann.

So war es in unserem Falle Nr. 8 und 10. Während der Operation konnte es nicht entschieden werden, ob der am Pylorus sitzende Tumor ein Krebs oder ein callöses Geschwür sei. In Anbetracht der an der kleinen Kurvatur fühlbaren erbsengrossen Drüsen, sowie des Alters und des kachektischen Aussehens des Patienten entschlossen wir uns zur Resektion. Das am exstirpierten Pylorus sitzende Geschwür hatte eine infiltrierte Umgebung und zeigte makroskopisch das typische Bild eines callösen Geschwürs. Die mikroskopische Untersuchung konstatierte einen im Anfangsstadium befindlichen Krebs; die Drüsen erwiesen sich als entzündlich.

v. H a c k e r macht auf ein Symptom aufmerksam, dessen Gegenwart bei der Feststellung der Diagnose von Wichtigkeit sein kann. Er fand nämlich, dass die Serosa über dem Geschwüre eine blassrote Färbung zeige (flammige Rötung). Diese Färbung ist eine verwaschene, oft strahlenförmige Rötung, welche durch eine gefässreiche perigastrale Pseudomembran bedingt ist und nach Eröffnung der Bauchhöhle sofort zum Vorschein kommt, noch bevor der Magen mit dem Finger berührt worden ist. Bei krebsigen Geschwüren fehlt diese Färbung. Doch fehlt sie auch bei länger bestehenden, narbigen Geschwüren.

Nicht nur eine eventuell schon länger bestehende krebsige Degeneration kann die Exstirpation des Geschwürs erfordern, sondern auch die Furcht, dass sich nach der Heilung ein Krebs entwickle.

Dass bei Kranken, die an Magengeschwür gelitten hatten, oft ein Krebs beobachtet wurde, ist eine allbekannte Thatsache. (Bakes[1]) sagt: „Hauptsächlich das Entstehen des Carcinomes stempelt das callöse Geschwür zu einer chirurgischen Erkrankung"). Duplaut[2]) behauptete auf Grund seiner histologischen Untersuchungen, dass ein Magengeschwür direkt nicht in Krebs übergehen kann. Nach Hayem[3]) jedoch ist diese carcinomatöse Degeneration eine histologisch bewiesene Thatsache. Hayem untersuchte 9 solche Fälle. Fuetterer[4]), der 6 aus solchen Geschwüren stammende Krebse beobachtete, wies nach, dass diese aus dem untern Rande des Geschwüres auszugehen pflegten. Er konnte am untern Rande der bei Kaninchen künstlich hervorgerufenen Geschwüre krebsige Wucherungen nachweisen. Nach Oettinger[5]) kommt diese Degeneration zwar vor, sie ist jedoch nicht häufig; er beobachtete insgesamt 3 solche Fälle. Nach Moynihan entwickeln sich 10% der Magenkrebse aus einem Ulcus, nach Mayo-Robson 60%. Mathieu[6]) beschreibt 3 Fälle, wo der Krebs aus dem Rande des Geschwürs ausging, in dem einen Falle bestand das Geschwür schon seit 24 Jahren, in den andern 2 Fällen seit 10 bezw. 2 Jahren. Fuetterer publiciert 46 Fälle, wo die krebsige Degeneration des Geschwürs nachgewiesen wurde. In Hoche's[7]) Fall hatte der Kranke ein Magengeschwür; der Krebs entwickelte sich dadurch, dass ein gleichzeitig bestehendes exulceriertes Oesophaguscarcinom das Geschwür sekundär inficierte.

Auch aus der zurückgebliebenen Narbe des Geschwüres kann sich ein Krebs entwickeln und thatsächlich finden sich in der Litteratur mehrere Fälle, wo der Kranke längere Zeit nach der Gastroenteroanastomose an Magenkrebs zu Grunde ging, dessen Ausgang in der Narbe des Geschwüres zu suchen war. Ich stellte die dies-

1) Bakes, Zur operativen Therapie des callösen Magengeschwürs. Arch. f. klin. Chir. Bd. 76.

2) Duplaut, De la prétendue transformation de l'ulcère rond en cancer. Gaz. des hôp. 1898.

3) Hayem, Traitement chirurgical de l'ulcère non compliqué de l'estomac. Arch. génér. 1903. — L'ulcèro-cancer prépylorique. Presse méd. 1901.

4) Fuetterer, The origin of carcinoma of the stomach for chr. round ulcer. The journ. of the amer. med. Ass. 1904.

5) Oettinger, De la dégénerescence cancéreux de l'ulcère simple de l'estomac. La semaine méd. 1903.

6) Mathieu, Sur trois cas de cancer consécutifs à un ulcère de l'estomac. La semaine méd. 1897.

7) Hoche, Du cancer gastrique secondaire. La Presse médical. 1901.

bezüglichen Fälle aus der Litteratur in der beiliegenden Tabelle zusammen.

Autoren	Zahl der Fälle	Tod	Quelle
Delaloye	1	1 Jahr	Deutsche Zeitschr. Bd. 38
Hayem	1	18 Mon.	La presse médic 1903
Kramer	6	?	Diese Beiträge Bd. 51
Kreutzer	2	?	„ „ Bd. 49
Mayer	1	1/2 Jahr	Wiener klin. Wochenschr. 1905
Noetzel	3	2—3 „	Diese Beiträge Bd. 51.

Diese Fälle sprechen dafür, dass die Gastroenteroanastomose nicht im Stande ist, das Entstehen des Krebses zu hindern. Noetzel und Rydygier, begeisterte Anhänger der Geschwürsresektion, erklären dies daraus, dass zwischen der Narbe, welche nach der Resektion zurückbleibt und derjenigen, welche nach der spontanen Heilung zurückbleibt, ein bedeutender Unterschied ist. — Erstere ist eine glatte lineare Narbe, letztere derb und strahlig. Die Mitte dieser Narbe ist schlecht genährt und ist für ein Recidiv des Geschwürs ein sehr geeigneter Boden; und in derselben kann ein Krebs sich leichter entwickeln als in der Operationsnarbe. Diese Annahme wird auch durch die Erfahrung bestätigt. Unter denen mit Geschwürresektion behandelten Fällen findet sich nur ein einziger, wo der Kranke an Carcinom gestorben war. Dies ist ein Fall Brenner's. Deshalb sagt Rydygier[1]): „Die Magenresektion bei Ulcus giebt in den Fällen, wo sie ausgeführt wird, kaum eine raschere und sicherere Dauerheilung, als alle anderen Palliativoperationen, da sie eben die Radikaloperation und das in jeder Hinsicht rationellere Verfahren ist, welches zugleich mit der Verbesserung der Cirkulationsverhältnisse auch den Krankheitsherd entfernt." — Eiselsberg hält die Furcht vor dem Krebs für übertrieben und macht auf Grund dieser Indikation keine Resektion. Krönlein ist ein starker Anhänger der Gastroenteroanastomose und hält die Resektion nur in solchen Fällen angezeigt, wenn Verdacht auf Carcinom besteht. „Die Excision des Magengeschwüres soll nur ganz ausnahmsweise ausgeführt werden. Schon der Umstand, dass das Magengeschwür häufig multipel auftritt, dass ferner die topische Diagnose selbst bei freigelegtem Magen oft ganz unmöglich ist und endlich, dass die Operation der Excision auf unüberwindliche Schwierigkeiten stossen kann, sollte von diesem Verfahren abmahnen. Zu-

1) Rydygier, Zur chirurgischen Behandlung des Magengeschwürs. Berl. klin. Wochenschr. 1906.

dem genügt die Operation der Indicatio causalis viel weniger, als die Gastroenteroanastomose und müsste eigentlich, um einigermassen als rationell gelten zu können, stets mit dieser letzteren Operation kombiniert werden".

Dies ist auch unser Standpunkt und wir können Noetzel nicht Recht geben, wenn er behauptet, dass gleichzeitiges Vorhandensein mehrerer Geschwüre kein Hindernis bilden kann, um diejenigen, die zu finden sind, zu entfernen.

Ausser der Resektion des Geschwüres und der Gastroenteroanastomose wurde bei callösem Geschwüre auch die Eiselsberg'sche einseitige Pylorusausschaltung und die Jejunostomie empfohlen und ausgeführt. Die Zahl der auf diese Weise operierten Fälle ist jedoch zu gering, um sich über das mit diesen Operationen erreichte unmittelbare und Dauerresultat ein Bild machen zu können.

Bei der chirurgischen Behandlung des callösen Magengeschwüres muss die Gastroenteroanastomose als Normalverfahren betrachtet werden, welches zwar nicht in allen Fällen zur sicheren Heilung führt, die mit derselben erreichten Resultate jedoch neben der Erfolglosigkeit der internen Behandlung ziemlich zufriedenstellend sind. Der einzige ernste Nachteil, der bisher durch keinerlei Operationsmethode vermieden werden konnte, ist das peptische Jejunalgeschwür. Zur Vermeidung desselben steht uns nur eine einzige Methode zur Verfügung, nämlich die weitere interne Behandlung des operierten Geschwüres. Die Resektion des Geschwüres halten wir nur dann für statthaft, wenn Verdacht auf Carcinom besteht.

Unsere Fälle sind die folgenden:

6. Ulcus callosum pylori; resectio pylori; dauernde Heilung.

P. C., 57 J. Aufgen. am 5. II. 02. Seit 1½ Jahr magenleidend. Dreimal reichliches Bluterbrechen in grösseren Zeiträumen. Ueberhaupt viel Erbrechen. Seit 5 Monaten eine kleine Geschwulst im Epigastrium. Kranke ist blass, abgemagert. Rechts vom Nabel kinderfaustgrosse harte, glatte, scharf begrenzte Geschwulst, welche den Atembewegungen folgt. Untere Magengrenze zwei Querfinger unter dem Nabel. Eine Stunde nach dem Probefrühstück grosse Menge von Salzsäure, keine Milchsäure. Diagnose: Pylorusstenose. Carcinom?

Operation am 24. II. 02: An der vorderen Magenwand neben dem Pylorus eine sternförmige Narbe. Pylorus stark verdickt, an dessen Vorderwand ein taubeneigrosser glatter Tumor, welcher den Pylorus verengt. Pylorus frei beweglich. Keine Drüseninfiltration. Pylorusresektion. Naht der Stümpfe. Gastroenteroanastomosis retrocolica posterior. — Am

17. IV. geheilt entlassen. Nahm während seines Aufenthaltes an der Klinik 4,5 Kilo zu.

Resseciertes Stück 12 cm lang. Pylorus nur für eine Knopfsonde durchgängig. Am Pylorus ein hellergrosses, rundes callöses Geschwür, auf dessen Grund glattes Narbengewebe. Ulcus pepticum chronicum. An den Rändern adenomatöse Wucherung; stark verdickte Muscularis.

Nachuntersuchung. Am 30. IX. 06 ist der Kranke vollkommen gesund. Seit der Operation hatte er öfter Erbrechen besonders nach dem Genusse von Alkohol. Seit einem Jahr ist auch dies gut geworden.

7. Ulcus callosum pylori. Resectio pylori. Operative Heilung. Weiteres Schicksal unbekannt.

J. S., 35 J. alter Mann. Aufgen. am 5. VI. 04. Seit 8 Monaten Magenbeschwerden. Seit 2 Monaten Erbrechen in 1/2—2 Stunden nach jeder Mahlzeit. — Keine Magenblutung. — Der Kranke ist abgemagert. Epigastrium vorgewölbt. Hier eine nussgrosse nicht scharf begrenzte schmerzlose Geschwulst, welche etwas druckempfindlich ist. Probefrühstück: freie Milchsäure, keine Salzsäure. Probemahlzeit ist nach 7 Stunden noch grossenteils unverdaut im Magen. Untere Magengrenze nach der Aufblähung in der Nabelhöhe. Diagnose: Carcinoma pylori. Dilatatio ventriculi.

Operation am 22. VI. 04. Am Pylorus die beschriebene Geschwulst, frei beweglich. Magen stark dilatiert. Pylorusresektion. Stumpfnähte. Implantation des Duodenumstumpfes in die hintere Magenwand. An der kleinen Kurvatur mehrere bohnengrosse Drüsen, welche entfernt werden. Ungestörter Verlauf. Geheilt entlassen am 17. VII. 04.

Resecierter Magenteil birgt ein kronenstückgrosses Geschwür mit stark verdickten narbigen Rändern und narbengewebigem Grunde. Pylorus stark verengt, für ein Gänsekiel kaum durchgängig. Carcinom nicht nachweisbar. Drüsen entzündlich. Ueber das weitere Schicksal des Kranken konnten keine Mitteilungen eingeholt werden.

8. Ulcus callosum pylori. Beginnende carcinomatöse Degeneration. Situs inversus viscerum totalis. Resectio pylori. Dauernde Heilung.

J. F., 54 J. alte Frau. Aufgen. am 13. IX. 05. Seit etwa einem halben Jahre Verdauungsbeschwerden, Magenwaschungen. — Bei der Untersuchung wurde ein totaler Situs inversus viscerum konstatiert, welcher auch durch die Durchleuchtung der Brusthöhle und der Bauchhöhle bewiesen wurde. Am linken Rippenbogen eine rundliche, bewegliche Geschwulst von der Grösse eines Eies, welche wenig druckempfindlich ist. Untere Magengrenze 2 Querfinger breit unter dem Nabel. Probefrühstück zeigt nach zwei Stunden viel Magensaft, mit 0,24% Salzsäure, keine Milchsäure. Gesamtacidität 65. — Sechs Stunden nach der Probemahlzeit schlecht verdaute Speisereste, freie Salzsäure, freie Milchsäure. Dia-

gnose: Situs inversus viscerum. Tumor ventriculi (Ulcus callosum? Carcinoma?) Gastrectasia. Insufficientia motorica.

Operation am 19. IX. 05: Situs inversus der Bauchorgane. Magen stark dilatiert. An der Vorderwand unter der Cardia in der Nähe der kleinen Kurvatur eine hellergrosse Narbe. Am Pylorus ein taubeneigrosser harter Tumor, welcher den Pylorus verengt; Pylorus kaum für die Kuppe des kleinen Fingers durchgängig. An der kleinen Kurvatur einige erbsengrosse Drüsen. — Resectio Pylori. Vereinigen der Stümpfe durch Nähte. Glatter Verlauf. Am 4. XI. geheilt entlassen. Hat seit der Operation 4 Kilo an Gewicht zugenommen.

Das resecierte Stück bildet eine starre Röhre. Im Innern ein Ulcus callosum mit stark verdickten Mucosarändern und glattem narbigem Grunde. Die Mucosa des Geschwürgrundes ist vollständig homogen. Ulcus chronicum pepticum mit hyaliner Narbenbildung der Submucosa, hypertrophischer Muskelschicht und adenomatöser Wucherung der Schleimhautränder. Beginnendes Adenocarcinom. An den Drüsen nur Lymphadenitis catarrhalis hyperplastica.

Am 2. XII. eine Stunde nach dem Probefrühstück ist der Magen leer. Eine Stunde später kaum 100 cm³ Magensaft mit freier Salzsäure, 0,20 Milchsäure. Gesamtacidität 60.

Nachuntersuchung: Laut Bericht vom 26. I. 07 ist die Kranke um 9 Kilo an Körpergewicht schwerer geworden und befindet sich vollkommen wohl. — Am 6. V. 07 stellte sie sich persönlich vor auf der Klinik in bester Gesundheit.

9. Ulcus callosum perforatum. Abscessus praeperitonealis. Gastroenteroanastomosis retrocolica postica. Dauernde Heilung.

G. Z., 42 J. alter Mann. Aufgen. am 5. V. 06. Seit mehr als 18 Jahren magenleidend. Vor 9 Monaten fast fortwährende Magenkrämpfe. Am 14. IV. 06 Bluterbrechen in grosser Menge, der Bauch wurde aufgebläht und sehr empfindlich. Der Kranke ist stark abgemagert. Körpergewicht 44,5 Kilogramm. Bauch etwas gebläht. Das rechte Epigastrium sehr schmerzhaft. Die obere Magengrenze nach der Aufblähung 4 Querfinger über dem Nabel, die untere 3 Querfinger über der Symphyse. Magenplätschern. Probefrühstück nach 2 Stunden: Salzsäure und Milchsäure positiv. Sieben Stunden nach der Probemahlzeit unverdaute Speisereste im Magen. Salzsäure und Milchsäure positiv. Diagnose: Stenosis pylori ex cicatrice. Gastrectasia.

Operation am 18. V. 06: Pylorus und unterer Leberrand stark verwachsen. Duodenum demnach nicht zu erkennen. Beim Freilegen des Magens wird ein vollkommen abgekapselter Abscess mit dickflüssigem, geruchlosem eitrigem Inhalt von ungefähr 50 cm³ eröffnet, welcher prä-

peritoneal liegt unter dem mit der Vorderfläche des Pylorus verwachsenen Peritoneum parietale, welches die Rückwand des Abscesses bildet. — Gastroenteroanastomosis retrocolica postica mit Naht. Mikuliczstampon. Verlauf ungestört. Heilung am 28. VI. Der Kranke hat bis dahin 5 Kilogramm an Körpergewicht zugenommen.

Magenuntersuchung am 29. VI.: Eine Stunde nach dem Probefrühstück wenig Mageninhalt. Freie Salzsäure positiv, Milchsäure negativ. Zwei Stunden nach der Probemahlzeit freie Salzsäure 0,07 %, Milchsäure negativ. Gesamtacidität 40. Galle nachweisbar. Sechs Stunden nach der Probemahlzeit ist der Magen vollkommen leer.

Nachuntersuchung am 17. XI. 06: Im nüchternen Magen 3—4 cm^3 Flüssigkeit, welche starke Salzsäurereaktion giebt. Eine Stunde nach dem Probefrühstück: Salzsäure 0,09 %, Milchsäure negativ. Gesamtacidität 65. Galle nachweisbar. Drei Stunden nach der Probemahlzeit: Salzsäure 0,20, Milchsäure negativ. Gesamtacidität 80. Nach 4 Stunden (nach der Probemahlzeit) Magen vollkommen leer. Salolprobe nach einer Stunde positiv. Der Kranke hat seit Juli wieder 6 Kilogramm an Körpergewicht zugenommen und ist vollkommen gesund. Am 20. III. 07 berichtet der Kranke über das weitere Wohlbefinden. Im oberen Teile der Narbe (Stelle der Tamponade) hat sich eine Hernie gebildet.

10. Ulcus callosum pylori. Carcinoma incipiens. Resectio pylori. Dauernde Heilung.

L. B., 42 J. alter Mann. Aufgen. am 28. V. 06. Seit 8 Monaten magenleidend. Seit 2 Monaten täglich in den Abendstunden Erbrechen. Kein Blutbrechen. Der Kranke ist ziemlich gut genährt aber blutarm. Unter dem rechten Rippenbogen eine druckempfindliche Resistenz, deren unterer Rand am Magen zu tasten ist. Im nüchternen Magen ungefähr 30 cm^3 braune Flüssigkeit mit starker Salzsäurereaktion. Zwei Stunden nach dem Probefrühstück: freie Salzsäure 0,22 %. Milchsäure negativ. Gesamtacidität 50. — Sechs Stunden nach der Probemahlzeit viele unverdaute Speisereste, freie Salzsäure 0,20 %, Milchsäure positiv. Gesamtacidität 65. Salolprobe nach $2^1/_2$ Stunden positiv. Diagnose: Pylorusstenose. Tumor pylori (Carcinoma? Ulcus??).

Operation am 7. VI.: An der vorderen Magenwand in der Nähe der kleinen Kurvatur eine narbige Einziehung. Am Pylorus ein taubeneigrosser harter Tumor, Pylorus stark verengt, sonst frei. Resectio pylori. Vernähen der Stümpfe. Gastroenteroanastomosis retrocolica postica mit Naht. — Heilung glatt. Am 7. VII. geheilt entlassen. Hat an Körpergewicht 2,5 Kilo zugenommen.

Das resecierte Magenstück 12,5 cm lang; die grösste Breite 25 cm. An der festen verdickten Schleimhaut papilläre Erhöhungen, welche nicht ausgeglättet werden können. Vom Pylorus 2,5 cm entfernt ist an der kleinen Kurvatur ein 4,5 cm langes, 5 cm breites, rundes Geschwür, mit

blutig infiltrierten Rändern und trichterartiger Form. Der Geschwürsgrund ist narbiges Gewebe. Muskelschicht überall hypertrophisch. An den Rändern des Geschwüres rundzelliges Granulationsgewebe. Zwischen das Granulationsgewebe dringen stellenweise Zellen ein, welche den Epitheltypus zeigen. — Beginnendes Adenocarcinom.

Nachuntersuchung am 10. VII. 06: Eine Stunde nach dem Probefrühstück ist ein stark galliges Sekret zu erhalten. Salzsäure und Milchsäure negativ. — Stärkeverdauung vollständig. Zwei Stunden nach der Probemahlzeit entleert sich wieder ein stark galliges Sekret mit schwach saurer Reaktion. Salzsäure und Milchsäure negativ. Am 11. VII. im nüchternen Magen 5 cm^3 stark gallige Flüssigkeit. Eine halbe Stunde nach dem Probefrühstück freie Salzsäure 0,08, Milchsäure negativ. Gesamtacidität 30. Vier Stunden nach der Probemahlzeit ist der Magen vollkommen leer. Waschwasser schwach gallig gefärbt. Jodkaliumprobe nach 20 Minuten, Salolprobe nach einer Stunde positiv. Blutuntersuchung. Spec. Gewicht 1046. Hämoglobingehalt 3,5 %. Rote Blutkörperchen 3,175000, weisse 3100.

Laut Bericht vom 25. IV. 07 ist der Kranke auch für schwerere Feldarbeit kräftig genug. Verdauung gut.

11. Ulcus callosum pylori mit Verwachsungen, Gastroenteroanastomosis retrocolica postica. Dauernde Heilung.

G. M., 60 J. alter Mann. Aufgen. am 3. X. 06. Magenleidend seit 1½ Jahren. Kein Blutbrechen. 10 Kilo Abnahme seit einigen Monaten. Der Kranke ist abgemagert, kachektisch. Untere Magengrenze in der Nabelhöhe. Rechts am Rande des M. rectus eine druckempfindliche undeutlich begrenzte Resistenz. Eine Stunde nach dem Probefrühstück eine der eingenommenen Menge entsprechende Quantität Mageninhalt. Freie Salzsäure und Milchsäure negativ. Gesamtacidität 15. Heller'sche Probe negativ. Buttersäureprobe positiv. Keine langen Bazillen. — Diagnose: Pylorusstenose. Tumor pylori? Dilatatio ventriculi.

Operation am 8. X. 06: Pylorus rückwärts mit dem Pankreas, seitlich mit der Leber zähe verwachsen. — Neben dem Pylorus ein harter, infiltrierter Tumor. Pylorus verengt. Netz an den Pylorus fächerartig angeklebt. — Gastroenteroanastomosis retrocolica postica. — An der hinteren Wand des Magens ein hellergrosses Geschwür. Heilung ungestört. Am 29. X. geheilt entlassen.

Magenuntersuchung am 30. X. 06: Aus dem nüchternen Magen ist nichts zu entnehmen. Eine Stunde nach dem Probefrühstück Speisereste. Salzsäure und Milchsäure negativ. Gesamtacidität 24. Fünf Stunden nach der Probemahlzeit ist der Magen vollkommen leer. Am andern Tage vier Stunden nach der Probemahlzeit freie Salzsäure 0,10 %, Milchsäure negativ. Gesamtacidität 40. Jodkaliumprobe nach 25 Minuten positiv. Galle nach-

weisbar. Untere Magengrenze 2 Querfinger breit ober dem Nabel.

Nachuntersuchung am 16. III. 07: Hat seit der Operation um 20 Kilo zugenommen. Vollkommen gesund.

12. Ulcus callosum. Stenosis cardiae et pylori. Gastroenteroanastomosis antecolica antica. Dauernde Heilung.

N. R., 28 J. alte Frau. Aufgenommen am 27. XI. 06. Vor einem Jahre Bluterbrechen. Seit 2 Monaten Schlingbeschwerden. Ernährt sich ausschliesslich mit flüssiger Nahrung. 2—3 Stunden nach jeder Mahlzeit Erbrechen. Hat seit einem Jahre um 20 kg abgenommen. Die Kranke ist stark abgemagert. Hochgradige Oesophagus-, respektive Cardiastenose Bauch eingezogen. Magengegend druckempfindlich. Im Epigastrium ein hühnereigrosser, höckeriger Tumor. — Untere Magengrenze in der Nabelhöhe. Bei der Durchleuchtung bleibt der Bismuthbolus an der stenotischen Stelle einige Minuten stecken, nimmt dann eine längliche Form an und gelangt in den Magen. Aus dem nüchternen Magen beiläufig 30 cm^3 schleimige Flüssigkeit zu entnehmen mit saurer Reaktion aber ohne freie Salzsäure. Anderthalb Stunden nach dem Probefrühstück freie Salzsäure negativ, Milchsäure positiv. Gesamtacidität 30. — Sechs Stunden nach der Probemahlzeit reichlich schlecht verdaute Speisereste, freie Salzsäure 0,09, Milchsäure positiv. Gesamtacidität 40. Salolprobe nach 3 Stunden positiv. Diagnose: Pylorus- und Cardiastenose (Ulcus ventriculi callosum?).

Operation am 20. XII. 06: Magen gegen das Pankreas und gegen die Leber fixiert. Hintere Magenwand, Cardiagegend und Pylorusgegend stark verdickt, infiltrirt, stellenweise blassrot; Colon transversum in einer Länge von 2 cm an die grosse Kurvatur fixiert. Ein Teil des Lig. gastrocolicum stark verdickt. Der Magen einer starrwandigen Röhre ähnlich. An der Vorderwand ist nur eine kinderhandtellergrosse Stelle unverändert normal. Hier eine Gastroenteroanastomose antecolica antica. — Nach der Operation Bauchwandabscess. Sekundärnaht der Bauchwand. Heilung in 8 Wochen.

Nachuntersuchung am 26. II. 07: Aus dem nüchternen Magen kann man keine Flüssigkeit bekommen. 45 Minuten nach dem Probefrühstück ist der Magen leer. Am anderen Tage 30 Minuten nach dem Probefrühstück sind 30 cm^3 gelbliche salzsäurefreie Flüssigkeit zu entnehmen. Zwei Stunden nach der Probemahlzeit ist der Mageninhalt gelblich. Gallenfarbstoffprobe stark positiv. Günzburg'sche Phloroglucin-Vanilinprobe negativ. Uffelman'sche und die Ferrum sesquichloratumprobe schwach positiv. Gesamtacidität 32. — Die Kranke hat seit der Operation 12 kg zugenommen. Nach ihrem Berichte vom 26. III. und 15. VI. 07 ist die Kranke vollkommen wohl, kann alles essen, hat Hunger und verdaut gut. Hat noch um 10 kg zugenommen. — Am 21. IX. 07 stellte sie sich wieder vor. Hat noch 5 kg zugenommen und fühlt sich vollkommen gesund.

13. Ulcus callosum. Gastroenteroanastomosis. Wegen Verengung der Fistelöffnung und Ulcus pepticum neuere Gastroenteroanastomose. Dauerheilung nicht vollkommen.

R. G., 40 J. alte Frau. Aufgen. am 27. XI. 06. Seit 14 Jahren magenleidend. Seit 11 Monaten eine Geschwulst im Epigastrium. Wurde dieser Geschwulst wegen vor 9 Monaten operiert. Nach den eingeholten Berichten war bei der Operation ein kinderhandtellergrosses Geschwür am Pylorus mit Pylorusstenose. Man machte eine Gastroenteroanastomosis retrocolica postica mit Naht. — 6 Monate lang war der Zustand gut, dann traten die Beschwerden aufs neue auf. Bei der Aufnahme ergab die Magenuntersuchung Folgendes: Im nüchternen Magen wenig salzsäurehaltige Flüssigkeit. Eine Stunde nach dem Probefrühstück Milchsäure positiv, Salzsäure 0,16 %. Gesamtacidität 80. Drei Stunden nach der Probemahlzeit noch immer schlecht verdaute Speisereste. Am Magenrohr klebt etwas Blut. Diagnose: Stenose der Magendarmfistel.

Operation am 3. XII. 06: Pylorus durch eine 2 fingerbreite Narbe verengt. Die Fistelöffnung so verengt, dass sie von keiner Seite durchgängig ist. Neue Gastroenteroanastomose neben der früheren Oeffnung. Verlauf glatt. Nach 2 Monaten wegen Retroflexio uteri wird die Ventrofixation gemacht. Die Kranke wurde am 24. V. 07 geheilt entlassen.

Nachuntersuchung am 23. III. 07: Der nüchterne Magen ist vollkommen leer. Eine Stunde nach dem Probefrühstück freie Salzsäure 0,10 %, Milchsäure negativ. Gesamtacidität 30. Gallenfarbstoffprobe positiv. Drei Stunden nach der Probemahlzeit Milchsäure in Spuren, Salzsäure 0,12 %. Gesamtacidität 34. Gallenfarbstoffprobe positiv. Sechs Stunden nach der Probemahlzeit ist der Magen leer.

Am 15. IV. 07 neue Beschwerden, welche auf interne Behandlung nachlassen. Am 20. V. wird eine Stunde nach dem Probefrühstück 100 cm^3 Mageninhalt entleert, welcher Kongopapier wenig blau, blaues Lakmuspapier intensiv rot färbt. Milchsäure positiv. Salzsäure 0,12 %. Gesamtacidität 34. Vier Stunden nach der Probemahlzeit findet man 100 cm^3 bräunliches verdautes Blut im Magen. Gallenfarbstoffprobe positiv. Einen Monat später (14. VI.) geringe Besserung. Seit 6 Wochen hat sie 1 kg an Körpergewicht zugenommen. — Am 10. IX. 07 sahen wir die Kranke wieder. Sie fühlt sich gut genug, nur kommen noch zeitweise die Magenerscheinungen auf kurze Zeit wieder.

14. Ulcus callosum pylori. Verwachsung mit dem Pankreas. Perigastritis. Gastroenteroanastomosis retrocolica postica. Dauernde Heilung.

J. H., 25 J. alter Mann. Aufgen. am 15. IV. 07. Magenleidend seit einem Jahre. Seit 8 Monaten häufiges Erbrechen. Wurde durch 6 Wochen intern behandelt. Magenwaschungen. Der Kranke ist abgemagert. Magen-

plätschern. Unter dem rechten Rippenbogen ein hühnereigrosser unbeweglicher Tumor. Untere Magengrenze beim Nabel. Eine Stunde nach dem Probefrühstück viel schlecht verdaute Speisereste im Magen. Salzsäure positiv. Milchsäure positiv. Vier Stunden nach der Probemahlzeit Salzsäure negativ, Milchsäure positiv. Diagnose: Pylorusstenose. Magendilatation.

Operation am 19. IV. 07: Magen erweitert, fixiert an das Pankreas und an die vordere Bauchwand. An der Vorderwand pseudomembranöse Auflagerungen. Pylorusgegend verdickt, härter und fixiert. — Gastroenteroanastomosis retrocolica postica mit Naht. — Verlauf ungestört. Geheilt entlassen am 13. V. 07.

Nachuntersuchung am 10. V.: Der nüchterne Magen ist leer. Eine Stunde nach dem Probefrühstück 250 cm^3 grasgrüner Mageninhalt. Salzsäure und Milchsäure negativ. Gesamtacidität 17. Gallenfarbstoffprobe positiv. — Neuere Untersuchung am 1. VII. 07: Der Kranke fühlt sich ganz wohl und ist arbeitsfähig. Seit seiner Entlassung hat er 9 kg zugenommen. Untere Magengrenze 2 Querfinger ober dem Nabel. Eine Stunde nach dem Probefrühstück: Freie Salzsäure 0,08, Milchsäure negativ. Gesamtacidität 30. Gallenfarbstoffprobe positiv. Zwei Stunden nach der Probemahlzeit: Freie Salzsäure 0,10, Milchsäure negativ. Gesamtacidität 40. Gallenfarbstoffprobe schwach positiv. Salolprobe nach einer Stunde positiv.

V. Durch das Geschwür verursachte narbige Stenosen.

Das sich selbst überlassene oder intern behandelte Geschwür heilt mit Vernarbung Die Grösse und die Dicke der Narbe ist nach der Grösse, der Tiefe und Lokalisation des Geschwüres verschieden. Einmal deutet die Stelle des Geschwüres eine kleine, kaum sichtbare Einziehung der Mucosa an, und die Serosa ist oberhalb der Narbe vollkommen glatt, unverändert. Ein andermal ist schon auf der äusseren Fläche des Magens eine tiefe, sternförmige Narbe sichtbar, welche in der Mitte eingezogen ist, und der Magen ist an die Bauchwand oder an die umgebenden Organe fixiert. Wenn diese Narbe auf der vorderen oder auf der hinteren Wand des Magens liegt, so verursacht sie dem Kranken keine Unannehmlichkeiten, auch dann nicht, wenn die narbige Schrumpfung einen hohen Grad erreicht hat. Wenn aber die Narbe am Pylorus oder in der Gegend der Cardia sitzt, so verursacht die Schrumpfung die Verengerung, eventuell die vollkommene Undurchgängigkeit des Magenlumens. Bei den narbigen Schrumpfungen grösseren Umfanges kann es vorkommen, dass die vordere und die hintere Wand oder die kleine und die grosse Kurvatur sich nähern und es entsteht die charakteristische Veränderung, welche man als Sanduhrmagen be-

zeichnet. Der Sanduhrmagen, die Verengerung der Cardia und hauptsächlich des Pylorus bilden die häufigste und die wichtigste Komplikation des peptischen Magengeschwüres. — Alle drei bedeuten eine sehr schwere Erkrankung, die man nur mit chirurgischer Behandlung beseitigen kann; die interne Behandlung kann nur die unangenehmen und quälenden Symptome der Verengerung mildern, sie kann aber eine endgültige Heilung nicht zu Stande bringen.

1. Verengerung des Pylorus.

Bei der Schilderung der callösen Geschwüre haben wir gesehen, dass diese Geschwüre bevor sie noch geheilt sind und bevor noch die narbige Schrumpfung eingetreten ist den Pylorus verengern können, teils infolge der callösen, teils infolge der entzündlichen Verdickung. Diese — das heisst durch die offenen Geschwüre entstandenen — Verengerungen bilden nämlich die erste Gruppe der Pylorusverengerungen. Die Verengerungen, welche infolge der Schrumpfung der nach der Heilung des Pylorusgeschwüres zurückgebliebenen Narbe entstanden sind, bilden die zweite Gruppe, d. i. die Gruppe der wahren narbigen Verengerungen. Es kann aber das Pyloruslumen sich auch in der Weise verengern, dass das Geschwür zu perigastrialen Verwachsungen geführt hat, welche eine Knickung oder eine Abschnürung zur Folge haben. Diese bilden die dritte Gruppe der Pylorusverengerungen.

Da bei den, durch offene Geschwüre verursachten Pylorusverengerungen nicht die Stenose oder die dadurch bedingten sekundären Magenveränderungen (Magenerweiterung, motorische Insufficienz) das Krankheitsbild beherrschen, sondern das callöse Geschwür (Schmerzhaftigkeit, tastbarer Tumor, Blutung) so hielt ich es für zweckmässiger, die zu dieser Gruppe gehörenden Verengerungen bei den callösen Geschwüren zu schildern. Bei diesen ist die Anwesenheit der Pylorusverengerung nur von untergeordneter Wichtigkeit, da dieselbe noch keine sekundären Erscheinungen im Magen verursachen konnte. Die Verengerungen, die infolge der narbigen Schrumpfung des geheilten Pylorusgeschwüres entstanden sind, sind die eigentlichen Stenosen. Die durch offenes Geschwür bedingten Verengerungen gehören ebensowenig hieher, wie die durch Pylorusspasmus oder durch irgend eine Geschwulst verursachten Verengerungen.

Wie oft sich eine Pylorusstriktur nach Heilung eines Magengeschwüres entwickelt, dafür haben wir wenig positive Daten; Ger-

hardt[1]) schätzt ihre Frequenz auf 10%. Dass diese Zahl nur eine annähernde sein kann, beweist der Umstand, dass man die Anwesenheit einer Pylorusstriktur nur dann feststellen kann, wenn diese bereits einen solchen Grad erreicht hat, dass die Folgeerscheinungen den Kranken zwingen, Heilung zu suchen. Dieser Zeitpunkt tritt nur in dem Falle ein, wenn die Verengerung bereits einen hohen Grad erreicht hat und wenn diese schon länger besteht.

Warren hat über das weitere Schicksal der 125 intern behandelten Fälle Nachforschungen gepflogen; von diesen Fällen hat sich bei 13 (10,4%) als geheilt entlassenen Kranken eine narbige Pylorusstriktur entwickelt. Wenn man die Krankengeschichten der hierher gehörenden Fälle liest, so sieht man, dass der Zeitraum, welcher zwischen der Heilung des Geschwüres und den ersten Symptomen der Verengerung verflossen ist, meistenteils sich auf Jahre erstreckt. Dass ein so grosser Zeitraum zur Bildung einer Striktur notwendig wäre, widerspricht allen pathologischen Kenntnissen; die Schrumpfung der Narben findet so spät nicht mehr statt. Zumeist hat man es mit jungen, kraftvollen Individuen zu thun, deren Magenmuskulatur im Stande ist, die gesteigerte Arbeit durch längere Zeit zu überwinden: die Striktur kann im Stadium der Kompensation jahrelang latent bleiben. Ueberdies ist es auch nicht ausgeschlossen, dass bei rationeller Ernährung des Kranken die Schrumpfung bis zum Tode in diesem Stadium verbleibt; wenn aber die motorische Insufficienz eintritt und eine Magenerweiterung sich entwickelt, so suchen die Kranken den Internisten auf, dessen Funktion mit der Feststellung der Diagnose der Pylorusstriktur beendigt ist. Wenn die Zuständigkeitsfrage des Magengeschwürs — ob dies eine rein interne oder rein chirurgische Erkrankung ist — bis zu diesem Stadium auch zweifelhaft sein kann: so unterliegt es keinem Zweifel, dass die Striktur, im Stadium der motorischen Insufficienz, in das Bereich der Chirurgie gehört. In diesem Stadium bildet das Magengeschwür geradeso die absolute Indikation des chirurgischen Eingriffes, wie die Perforation des Geschwüres in die freie Bauchhöhle. Bezüglich des Zeitpunktes der Operation sind die Meinungen verschieden; nach Fleiner[2]) ist die Operation in solchen Fällen der Verengerung, wo der Kranke trotz der strengen Diät und der internen Behandlung (Magenauswaschen) fortwährend abnimmt, und

1) Gerhardt, Ueber Pylorusstenose. Berl. klin. Wochenschr. 1886.

2) Fleiner, Ueber die Behandlung des Magengeschwüres. Berl. klin. Wochenschr. 1902.

die Tagesmenge des Urins auch ständig geringer wird, unbedingt indiciert. Diese Bestimmung Fleiner's bestimmt aber nur den letzten Zeitpunkt, über welchen hinaus man die Operation nicht mehr verschieben darf. Gut situierte Kranken, welche im Stande sind, sich jahrelang Magenwaschungen machen zu lassen und keine körperliche Arbeit leisten müssen, können diesen Zeitpunkt abwarten. Aber bei den armen Arbeitern können wir nicht die Operation solange aufschieben; auch in solchen Fällen soll man die Operation nicht vertagen, wo die sozialen Umstände des Kranken die Operation nicht drängen, da die Erfahrung zeigt, dass mit der Gastroenteroanastomose oder mit jeder anderen Operation umso günstigere Resultate zu erreichen sind, je früher diese ausgeführt worden ist, also noch zu solcher Zeit, wo die Degenerationsprocesse in der Magenwand noch nicht eingetreten sind. Deswegen halten wir den operativen Eingriff in jedem solchen Falle für indiciert, wo die Anwesenheit der Pylorusstriktur zweifellos festgestellt ist, ob die konsekutive Magenerweiterung und die motorische Insufficienz vorhanden ist oder nicht. Unsere Meinung stimmt vollkommen mit derjenigen Krönlein's überein, der sagt: „Jede sicher nachgewiesene Stenose des Pylorus, gleichgiltig ob erheblichen oder leichtern Grades, fällt der operativen Behandlung anheim".

Was den operativen Eingriff betrifft, welcher in solchen Fällen auszuführen ist, so kann derselbe von verschiedener Art sein. Am meisten verbreitet ist die Gastroenteroanastomose; man hat aber bei den einfachen Pylorusstenosen die Plastik — die Resektion — die Divulsion des Pylorus (Loreta's Methode) und auch die Gastropexie ausgeführt. Von diesen Operationsmethoden will die Pylorusplastik, die Resektion und die Divulsion des Pylorus die regelmässige Ausleerung des Magens dadurch sichern, dass die Verengerung beseitigt wird; die Gastroenteroanastomose durch Umgehen der Stenose, die Gastropexie und die Gastrolysis durch die günstigere Lagerung des Magens.

Bei der Wahl der Operationsmethode muss man vor Augen halten:

1. Dass man mit einer gutartigen Magenerkrankung zu thun hat, welche, wenn sie auch ohne operativen Eingriff nicht zu heilen ist, nicht unbedingt letal für den Kranken sein muss. Deshalb hat von den empfohlenen Operationen — bei gleichen Aussichten auf den Erfolg — der kleinere Eingriff den unbedingten Vorzug über den grösseren.

2. Dass die narbige Verengerung des Pylorus nur eine Komplikation ist, welche nach Heilung eines Magengeschwüres entstanden ist, dass also die Anlage zur Geschwürbildung, oder die Ursache des Geschwüres noch immer bestehen kann. Es wäre deswegen die vollkommenste ideale Methode diejenige, mit welcher wir sowohl die Verengerung, wie auch die Ursache der Geschwürbildung aufheben könnten. Da wir aber über solche Operationen derzeit nicht verfügen, muss diejenige vor den andern bevorzugt werden, welche neben der freien Entleerung des Magens das ständigste Symptom des Geschwüres, d. i. die Hyperacidität beeinflussen kann.

3. Dass die gewählte Operationsmethode eine derartige sein muss, welche die freie Entleerung der Magens mit Bestimmtheit sichert, und bei welcher eine abermalige Verengerung nicht eintreten kann; und endlich

4. dass die Operation mit der Zeit keinen schädlichen Einfluss aufweisen soll, infolge des geänderten Weges des Mageninhaltes.

Betrachten wir die einzelnen Operationsmethoden, inwiefern sie diesen Erforderungen entsprechen:

a) Gastroenteroanastomose.

Unter sämtlichen Operationsmethoden ist dies das älteste und ausgebreitetste Verfahren, auch heute noch, da dasselbe bei allen Fällen der narbigen Pylorusverengerungen angewendet werden kann. Durch die neue, mit dieser Methode bereitete Oeffnung leert sich der Mageninhalt gut und sicher auch dann noch aus, wenn die Magenerweiterung und die motorische Insufficienz schon einen hohen Grad erreicht hat.

Zu vielen Diskussionen hat die Frage Anlass gegeben, welche Ausführungsart der Gastroenteroanastomose diejenige ist, bei welcher die Ableitung des Mageninhaltes am leichtesten vor sich geht, und bei welcher sowohl der Circulus vitiosus, wie der Rückfluss der Galle und des Pankreassaftes in den Magen zu vermeiden ist? Die Frage verhält sich so, dass jedes Verfahren seine Vorteile und Nachteile hat und dass man mit jeder vortreffliche Resultate erreichen kann, wenn die Operation gut ausgeführt wurde. Vom theoretischen Standpunkte aus muss man als beste und auch den normalen Verhältnissen am meisten entsprechende Methode die Gastroenteroanastomosis retrocolica postica halten; auf unserer Klinik wenden wir gewöhnlich diese an und unsere Erfahrungen haben uns gezeigt, dass wir keinen triftigen Grund haben,

von dieser Methode abzuweichen. Wir führen sie nach der ursprünglichen Vorschrift v. Hacker's aus, mit kurzer hinführender Schlinge und mit dem Aufhängen dieser nach Kapeller. Die Anastomose machen wir mit Naht und mit gut breiter Oeffnung. Murphy-Knöpfe gebrauchten wir in keinem Falle. Es steht zwar fest, dass die Anwendung des Knopfes die Dauer der Operation um etwas verkürzt und die Technik auch einfacher ist, jedoch ist die auf diese Weise bereitete Oeffnung um vieles kleiner, als die mit der Naht gemachte, und trotz der anstandslosen Technik ist das Hineinfallen des Knopfes in den Magen mit Sicherheit nicht zu vermeiden. Als Argument gegen die v. Hacker'sche Methode wird vorgebracht, dass man die Operation ausserhalb der Bauchhöhle nicht ausführen kann, und dass dadurch die Verunreinigung der Bauchhöhle mit dem Mageninhalte leichter zu Stande kommt als bei der vorderen Anastomose. Dies ist zweifellos bestätigt; jedoch können wir die Bauchhöhle vor dem Eröffnen des Magens resp. des Darmes mit Kompressen der Art isolieren, dass wir, wenn auch etwas aus dem Mageninhalt bei ungeübter Assistenz herausfliesst, die Inficierung der Bauchhöhle doch mit Sicherheit vermeiden können. Uebrigens ist die Vorbereitung des Kranken zur Operation sehr wichtig und durch die sorgsame Ausleerung der Gedärme und des Magens wird die Gefahr der Infektion wahrhaftig ad minimum reduciert. Wir haben auf der Klinik wegen narbiger Pylorusverengerung zusammen 16 Gastroenteroanastomosen gemacht. Von diesen Fällen sind 12 glatt, ohne jede Komplikation geheilt, 4 (= 25%) gestorben. Die Todesursache war in keinem der Fälle die Infektion. Die Todesursache war im Falle Nr. 17 am 39. Tage nach der Operation Inanition; im Falle Nr. 15 vier Stunden nach der Operation und im Falle Nr. 19 am 12. Tage nach der Operation eine Verblutung infolge eines peptischen Geschwüres am Oesophagus; im Falle Nr. 22 am 5. Tage nach der Operation eine Incarceration, welche durch Knickung der abführenden Dünndarmschlinge in die Oeffnung des Mesocolon entstanden ist.

Wegen Verdacht auf Circulus vitiosus haben wir in unserm Falle (Nr. 30) eine Relaparotomie gemacht; in diesem Falle stellte sich nach der Operation heftiges Erbrechen ein, welches trotz der angewendeten Magenwaschungen nicht nachliess. Demzufolge musste man an die Entwicklung eines Circulus vitiosus denken, da das Fehlen des Meteorismus gegen die Annahme eines Cirkulationshindernisses sprach. Bei der Laparotomie, welche am 5. Tage nach

der ersten Operation ausgeführt wurde, fanden wir im Bauche alles in bester Ordnung. Bald darauf hat das Erbrechen auch aufgehört und Patient heilte vollkommen.

Bei den Gastroenteroanastomosen aller Art hat man so ein hartnäckiges, langdauerndes Erbrechen beobachtet, welches Symptom seine Erklärung höchst wahrscheinlich darin findet, dass die Galle in den Magen gelangt und nicht in der mangelhaften Funktion der Fistelöffnung.

Die meisten Autoren haben Galle im Magensaft gefunden; jedoch nicht in jedem Falle. Carle und Fantino[1]) haben beinahe in jedem der untersuchten Fälle Galle im Magensaft nachweisen können, wenn auch in einer sehr kleinen Menge. Kausch[2]) fand noch nach Ablauf von Jahren Galle im Magensaft der Operierten. Petersen und Machol konnten nur in 40% der Fälle Galle nachweisen. In all diesen Fällen ist die Anwesenheit der Galle im Magen nur gelegentlich der Untersuchung des Magensaftes vorgefunden worden; den Kranken hat dieselbe keine Beschwerden verursacht. Kelling[3]) lenkte die Aufmerksamkeit zum ersten Male darauf hin, dass die in den Magen zurückgeflossene Galle bei neurasthenischen, abgeschwächten und empfindlichen Individuen unangenehme Beschwerden zur Folge haben kann. Solche gegen die Galle intolerante Individuen beklagen sich ständig über Brechreiz, üblen Mundgeschmack und erbrechen oft. Ob man diese unangenehmen Symptome nur der Galle allein zuschreiben muss, oder irgend einer Passagestörung, das ist noch nicht entschieden. Hartmann[4]) und Soupault[5]) verneinen entschieden eine solche Wirkung der Galle; in mehreren oben erwähnten Fällen haben wir bei der Laparotomie die von der Magenöffnung abführende Schlinge gefüllt gefunden und nirgends war eine Abschnürung oder Abknickung nachweisbar.

Von den übrigen Arten der Gastroenteroanastomose haben wir keine persönliche Erfahrungen und ich will mich dem zufolge in

1) Carle and Fantino, Pathology and operative relief of non malignant pyloric stenosis. Ann. of Surg. 1898.

2) Kausch, Ueber funktionelle Ergebnisse nach Operation am Magen bei Ulcus. Mitteil. aus den Grenzgeb. der Med. und Chir. 1901.

3) Kelling, Studien zur Chirurgie des Magens. Arch. f. klin. Chir. Bd. 62.

4) Hartmann, Gastroenterostomie et l'ulcère de l'estomac. Bull. et mém. de soc. de Chir. de Paris. 1904.

5) Soupault, Les dilatations de l'estomac. Revue de thérap. méd. chir. 1902.

die Schilderung dieser nicht einlassen; die Gastroenteroanastomosis antecolica antica, wurde nur in einem Falle angewendet und auch nur deshalb, weil die Verhältnisse uns dazu gezwungen haben. Nur mit einigen Worten sei erwähnt die zur Vermeidung des Circulus vitiosus empfohlene Gastroenteroanastomose von Roux und die Enteroanastomose von Braun. Mit der Operation von Roux kann man zweifellos mit voller Sicherheit die Regurgitation vermeiden; jedoch ist sie technisch viel schwerer und ein verhältnismässig bedeutend grösserer Eingriff, als die übrigen heutzutage angewendeten Gastroenteroanastomosen. Demzufolge ist dieselbe als normale Operationsmethode nicht zu empfehlen. Die Enteroanastomose von Braun hat man wegen des oft vorkommenden Circulus vitiosus, den man nach vordern Anastomosen beobachtete, ausgeführt; wenn man die Operation von Wölfer unbedingt anwenden will und aus Furcht vor den eventuellen Circulus die Enteroanastomose ausführt, so wird die Operation wesentlich verlängert, und es werden günstigere Bedingungen zur Entstehung eines peptischen Geschwürs im Jejunum geschaffen, als nach der v. Hacker'schen Methode. Die Mortalität der Gastroenteroanastomose, welche wegen narbiger Pylorusverengung ausgeführt wurde, ist nach der Statistik der verschiedenen Chirurgen folgende: Minz 28,1%, Haberkant 21,1%, Hoffmann 8%, Körte 25,9%, Kreitzer 7,6%, Kocher 0%, Dollinger 0%, Mayo Robson 11,4%, Montprofit 5,7%, also im Durchschnitte 6—10% Mortalität. Dies ist zwar eine grosse Zahl, jedoch kann der Tod in einem grossen Teile dieser Fälle nicht der Operation selbst zugeschrieben werden, da zwischen den Todesursachen auch Pneumonie, Tuberkulose, allgemeine Schwäche etc. vorkommen. Den wahren Wert der Gastroenteroanastomose zeigen die damit erreichten Dauererfolge, wie das weiter unten geschildert wird.

b) Pylorusresektion.

Nach der Verhandlung über die Resektion der callösen Geschwüre haben wir an dieser Stelle über die Pylorusresektion nicht viel zu sagen. Wenn wir dieses Verfahren schon bei den Operationsmethoden der durch offenes Geschwür verursachten Pylorusstenosen für nicht unbedingt motiviert und begründet gehalten haben, umsomehr müssen wir dies bezüglich der narbigen Stenosen sagen, wo der diagnostische Zweifel wegfällt, und die Gefahr der carcinomatösen Degeneration auch bedeutend kleiner ist. Rydy-

gier hat zwar im Jahr 1902 behauptet, dass „die Pylorektomie nicht der Vergangenheit angehört, sondern als die vollkommenere Operation, die Operation der Zukunft sein wird", seine Prophezeiung hat sich jedoch nicht bewährt, da der grösste Teil der Chirurgen die Resektion bei den narbigen Stenosen nicht mehr ausführt. Rydygier ist der Meinung, dass die Entleerung des Magens nach der Pylorektomie gerade so sicher sich bessert, und die Entstehung neuer Geschwüre ebenso vermieden wird wie nach der Gastroenteroanastomose und obendrein ist die Gefahr des Circulus vitiosus oder eines Ulcus pepticum jejuni auf diese Weise ausgeschlossen. Diese zwei Vorteile hat die Pylorektomie zweifellos, es steht uns aber eine Erfahrung, welche sich auf eine grössere Anzahl von Fällen stützt, der Zeit noch nicht zur Verfügung, um zu beweisen, dass nach der Pylorusresektion im Falle einer starken Magenerweiterung und einer hochgradigen motorischen Insufficienz die Magenentleerung thatsächlich so gut ist, wie nach der Gastroenteroanastomose. Wenn man in Betracht nimmt, welche Lage ein erweiterter, bis unterhalb des Nabels reichender Magen hat und welche Höhedifferenz in solchem Falle besteht zwischen dem Magenfundus und jenem Teil des Duodenums, welcher mit dem Magen vereinigt wurde, so ist die Oeffnung der Gastroenteroanastomose den mechanischen Gesetzen viel entsprechender und schafft eine geringere Arbeitsleistung für die verkümmerte Magenmuskulatur als die Entleerung auf dem Wege einer Pylorusresektion. Obwohl die unmittelbaren Operationserfolge der wegen narbiger Pylorusstriktur ausgeführten Pylorusresektion bedeutend besser sind, als diejenigen infolge des callösen Geschwüres, müssen wir doch dieselbe für eine eingreifendere und schwierigere Operation halten als die Gastroenteroanastomose und deswegen machen wir diese Operation aus solcher Indikation nie. Krönlein ist auch gleicher Meinung: „Die Resektion des Pylorus bei Pylorusstenose und Pylorusulcus kann nur dann gerechtfertigt sein, wenn die Induration des callösen Tumors den Verdacht auf Carcinom aufkommen lässt. Sonst tritt hier die Gastroenteroanastomose in ihre Rechte."

c) Pylorusplastik.

Den narbig stenosierten Pylorus auf plastischem Wege zu erweitern und dadurch die Entleerung des Mageninhaltes auf physiologischem Wege zu ermöglichen, war Mikulicz's Gedanke; auf diese Weise wären alle unangenehmen Folgen der Stenose durch

eine die anatomischen Verhältnisse wenig ändernde Operation beseitigt. Jedoch hat die Erfahrung bald bewiesen, dass die mit dieser Operation erreichten Erfolge den Erwartungen nicht entsprechen. Vor allem stellte sich heraus, dass zwischen dem auf plastischem Wege erweiterten Pylorus und dem normalen Pylorus ein wesentlicher Unterschied ist, und dass der erweiterte Pylorus sich sehr oft wieder verengt. Mikulicz und seine Schüler haben diese Operation hauptsächlich deshalb empfohlen, weil sie dieselbe für weniger eingreifend gehalten haben, als die Gastroenteroanastomose. Bezüglich ihrer Wirkung wäre dieselbe mit der Pylorusresektion gleichwertig. Nach Mattoli ist die Pylorusplastik „une opération théoriquement idéal, à l'àbri de tout accident de reflux, facile à exécuter et ne durant pas longtemps". Die Pyloroplastik kann aber die Gastroenteroanastomose doch nicht ersetzen und hat auch den Vorteil nicht, welchen die Pylorusresektion besitzt, nämlich dass sie den erkrankten und narbig veränderten Pylorus aus dem Organismus entfernt. Die Gastroenteroanastomose können wir in jedem Falle der narbigen Striktur anwenden, ob diese Verengerung eine cirkuläre Narbe oder eine Abschnürung oder eine Knickung zu Stande bringt; auch dann noch, wenn der Magen in hohem Grade erweitert ist, oder wenn eine motorische Insufficienz vorhanden ist. Wenn die Anhänger der Pyloroplastik dieselbe auch für eine einfache und technisch leicht ausführbare Operation halten, so kann man sie objektiv doch nicht für gefahrloser halten, als die Gastroenteroanastomose. Dies beweist die Mortalität von 25% dieser Operation in Fällen von Mikulicz, 9,9% von Carle und Fantino, 22,2% von Czerny, 13,9% nach der Sammelstatistik von Warnecke[1]). Plauchu[2]) hat aus der Litteratur 171 Fälle von Pyloroplastik gesammelt mit 21 Todesfällen, was einer Mortalität von 12,2% entspricht. Laut den neuesten Statistiken hat sich die Mortalität dieser Operation sehr vermindert, ja sogar in 20 Fällen von Morison[3]) und in 6 Fällen von Gelpke war kein Todesfall vorgekommen; die Anzahl dieser Fälle ist jedoch noch nicht gross genug, um die Operation für weniger gefährlich betrachten zu können, als die Gastroenteroanastomose.

Die Indikation für die Pyloroplastik wurde von Mikulicz

1) Warnecke, Ueber die Indikationen zur operativen Behandlung des Ulcus ventriculi. Göttingen 1903.

2) Plauchu, De la pyloroplastic. Thèse de Lyon. 1899.

3) Morison, On pyloroplasty. Lancet 1899.

und Kausch im Laufe der Zeit allmählich in ein engeres Gebiet gedrängt, so dass wenig narbige Pylorusverengerungen übrig bleiben, in welchen diese Methode den Vorzug über die übrigen hätte. Die Pylorusplastik ist nach diesen Autoren nur in jenen Fällen auszuführen, wo der Pylorus vollkommen frei beweglich und nirgends mit der Umgebung fixiert ist, wenn die Narbe nur an der vordern Fläche des Pylorus sitzt, also dieselbe nicht cirkulär ist und die Magenerweiterung einen höheren Grad noch nicht erreicht hat. Das Vorhandensein offener Geschwüre am Pylorus oder am präpylorischen Teile des Magens, oder solide Verwachsungen in der Umgebung machen die Durchführung der Operation unmöglich. Es ist daraus zu sehen, dass die Pyloroplastik nur in den leichteren Fällen der narbigen Stenose ausgeführt werden kann; solche Fälle aber bilden den minimalen Bruchteil der zur Operation gelangenden Fälle.

Betrachten wir, in welcher Weise sich nach dieser Operation die Funktionsverhältnisse des Magens ändern und welches die Dauererfolge nach der Pyloroplastik sind?

Zur Beurteilung dieser Fragen stehen uns zwar nicht viel Daten zur Verfügung, aber auch diese verhältnismässig wenig Daten sind ausreichend zur Wertschätzung der Pyloroplastik. Die Fälle, welche zu diesem Zwecke verwertet werden können, sind: 28 von Mikulicz, 9 Fälle von Czerny, 7 von Gelpke[1]). Von den operierten Fällen hat sich bei den operativ Geheilten die Magenerweiterung zurückgebildet, der Magen hat jedoch die normale Grösse nicht erreicht. Die motorische Funktion nach Kausch's Untersuchungen bessert sich zwar, aber bedeutend langsamer als bei der Gastroenteroanastomose und die Entleerung des Magens tritt später als sonst ein; die Hyperacidität vermindert sich nur unbedeutend, das Vorhandensein von Galle und von Pankreassaft ist im Magensafte nicht nachzuweisen. In den Fällen hochgradiger Magenerweiterung und motorischer Insufficienz ist das subjektive Befinden der Kranken nach der Operation besser gewesen, man konnte jedoch eine objektive Besserung nicht konstatieren.

Bezüglich des Dauererfolges war das Schicksal der operativ geheilten Fälle folgendes gewesen:

1) 11 von Carle und Fantino, 20 von Morison.

Autor	Zahl der Fälle	Geheilt	Gebessert	Nicht gebessert	Gestorben	Recidivierte	Unbekannt
Bergh . . .	8	4	.	.	.	4	.
Carle, Fantino	10	6	3	.	.	1	.
Czerny . . .	7	3	.	.	.	4	.
Gelpke . . .	7	5	.	.	1	1	.
Hofmann . .	3	3	.	.	.	.	.
Kramer . .	8	1	.	.	5	1	1
Kreuzer . .	1	.	1	.	.	.	.
Mayo-Robson .	19	13	.	.	.	6	.
Mikulicz . .	21	15	.	5	.	1	.
Morison . .	20	15	.	.	1	3	1
Sick . . .	5	3	.	.	.	2	.
Zusammen	109	68	4	5	7	23	2

Aus dieser Tabelle ist ersichtlich, dass von den operativ geheilten 109 Fällen die Heilung in 68 andauernd war, was 62,4% entspricht; diese Ziffer könnte also bedeuten, dass in mehr als der Hälfte der Fälle eine dauernde Heilung mit der Pyloroplastik zu erreichen ist. Auf diese Weise aber wurden nur die leichtesten Fälle der narbigen Pylorusstrikturen operiert, wo weder die motorische Insufficienz, noch die Magenerweiterung bedeutender war, wo also die Magenmuskulatur noch zu einer erhöhten Arbeitsleistung fähig war. Dass eine gut ausgeführte Pyloroplastik das Pyloruslumen so weit erweitern kann, dass der Magen seinen Inhalt ohne jede Schwierigkeit weiter befördern kann, unterliegt keinem Zweifel. Jedoch weisen die bisherigen Erfahrungen darauf hin, dass die dilatierte Oeffnung sich mit der Zeit wieder verengt. Es hängt jetzt nur von dem Grade der Verengerung, resp. von der Leistungsfähigkeit der Magenmuskulatur ab, ob die Erscheinungen der Stenose wieder auftreten oder nicht. Da aber die Pyloroplastik noch in gutem Zustande der Magenmuskulatur ausgeführt wird, ist es leicht begreiflich, dass die Stenose sich in 62% der Fälle in der Zeit der Nachuntersuchung noch in kompensiertem Stadium befand. Dass die auf plastischem Wege erweiterte Oeffnung thatsächlich sich verengert, beweisen 23 Fälle von den 109. Also in 21,1% sind die Erscheinungen der Pylorusstenose wieder aufgetreten und haben die Ausführung einer Gastroenteroanastomose notwendig gemacht.

Es ist bis jetzt noch nicht gelungen, diesen entschiedenen Nachteil der Pyloroplastik zu beseitigen. Mikulicz empfahl eine ausgiebige Erweiterung des Pylorus, so dass die Pyloroplastik die Bedeutung einer wahren Gastroduodenostomie erreicht; diese Er-

weiterung hat aber sehr enge Grenzen, welche man nicht ohne Gefährdung der Sicherheit der Naht überschreiten kann. Der übermässig grosse Längsschnitt hat bei der Vereinigung in der Querrichtung die starke Spannung der Naht zur Folge, und es kann sogar das Anlegen der Naht auf unüberwindliche Hindernisse stossen, wie dies der Fall Schuchardt's[1]) beweist. Gelpke will die Wirkung der Pyloroplastik in der Weise steigern, dass man den Längsschnitt womöglich in der Nähe der grossen Kurvatur ausführt, wodurch der Pylorus eine tiefere Lage einnimmt als sonst.

Wir führen die Pyloroplastik als eine Operation, welche kaum weniger gefährlich, aber um so unverlässlicher ist als die Gastroenteroanastomose, nicht aus.

Wir können nicht mit der Meinung Lieblein's übereinstimmen, der bezüglich der Pyloroplastik Folgendes sagt: „Derjenige Chirurg, welcher seinen Kranken das Beste will, wird sicher auch die Pyloroplastik in geeigneten Fällen anwenden, wenn gleich sich ihm hierzu die Gelegenheit viel seltener bieten wird als für die Gastroenterostomie, und so sehr ich jenen Standpunkt nicht billige, welcher die Pyloroplastik der Gastroenterostomie vorziehen will, so ist es meiner Ansicht nach auch zu weit gegangen, wenn man als einziges Verfahren für die Behandlung der gutartigen Pylorusstenose die Gastroenterostomie hinstellt. Ich möchte glauben, dass sich beide Operationen, was die Indikation ihrer Anwendung betrifft, gegenwärtig ergänzen sollen und in ihrer eklektiven Anwendung dasjenige Verfahren erblicken, das uns bei der Behandlung der gutartigen Pylorusstenose die besten Erfolge zu geben verspricht".

d) Pylorusdivulsion.

Diejenigen operativen Methoden besitzen eigentlich nur einen historischen Wert, welche statt der Pyloroplastik zur Beseitigung der narbigen Striktur empfohlen wurden. Unter diesen wurde am meisten die von Loreta empfohlene Pylorusdivulsion geübt. Diese Operation bestand darin, dass der Pylorus durch eine in der vordern Magenwand gemachte Oeffnung mit dem Finger, oder mit einem Instrumente stumpf so lange gedehnt wird, bis seine Oeffnung für 2 Finger durchgängig wird. Dass dieses stumpfe Dehnen ein gewaltsames, grobes Verfahren ist, fällt ohne jede Aufklärung auf und ist dabei in ihrer Wirkung unberechenbar. Auf der steno-

1) Schuchardt, Stenosis pylori. Centralbl. f. Chir. 1892.

sierenden cirkulären Pylorusnarbe entstehen nach der gewaltsamen, forcierten Erweiterung radiäre Einrisse, deren Ausbreiten man sowohl gegen die Oberfläche, wie gegen die Tiefe hin in vorhinein nicht berechnen kann. Loreta hat sein Verfahren nur bei solchen narbigen Strikturen empfohlen, welche keine Entzündungserscheinungen verursachen und wo man das Vorhandensein eines offenen Geschwüres ausschliessen kann. Es kann aber auch dann geschehen, dass die Einrisse bis zur Serosa die sämtlichen Schichten der Magenwand beschädigen und dass die Mucosa um den narbigen Ring herum eine so schwere Quetschung erleidet, dass dieselbe nekrotisiert. Dass unter solchen Umständen sich leicht eine allgemeine Bauchfellentzündung entwickeln kann, ist natürlich. Novaro [1]) veröffentlicht einen Fall, wo die Dilatation tödlich endete infolge einer Verblutung. Lieblein stellte die Mortalität nach der Loretaschen Operation zusammen; dieselbe schwankt zwischen 29—59%. Eine allgemeine Verbreitung hat diese Operation nie erreicht. Haberkant [2]) hat im Jahre 1896 nur 31 operierte Fälle gefunden und auch von diesen hat die grösste Anzahl Loreta selbst ausgeführt. In der neuern Zeit hat man die Operation gar nicht angewendet nur im Jahre 1900 hat Heinlein [3]) wieder einen Fall publiciert.

Die dauernden Erfolge sind um nichts besser nach der Loretaschen Operation als die unmittelbaren Operationserfolge. Der erweiterte Pylorus verengert sich wieder, sobald das Schrumpfen der Narbe eintritt; dieses Schrumpfen verursacht um so leichter eine Verengerung des Pylorus, je mehr Narben entstanden sind infolge der gewaltsamen Dehnung und je mehr radiär die Narben liegen. Loreta selbst erlebte 3 Recidive; solche erwähnen noch Falleroni, Zelenkow und Huntington.

Hahn hielt es nicht für notwendig zum Erweitern des Pylorus eine Oeffnung in die Magenwand zu machen, um die Erweiterung von innen zu bewerkstelligen, sondern er stülpt die vordere Magenwand in den Innenraum des Magens ein und erweitert in dieser Weise den Pylorus. Das ist ein noch gröberes Verfahren, als das

1) Novaro, De la divulsion digitale du pylore. Arch. gén. de méd. Paris 1895.

2) Haberkant, Ueber die bis jetzt erzielten unmittelbaren und weiteren Erfolge der verschiedenen Operationen am Magen. Arch. f. klin. Chir. Bd. 51.

3) Heinlein, Operation wegen Pylorusstenose. Münch. med. Wochenschr. 1900.

von Loreta empfohlene, weil hier bei der Erweiterung auch noch die vordere Magenwand schwere Quetschungen erleidet. Statt des stumpfen Dehnens empfiehlt Ceccherelli [1]) die Erweiterung von Innen mittelst einer Incision: eine sogenannte Pylorotomia interna. Diese Operation wurde empfohlen, aber angewendet hat sie bis jetzt sozusagen nur Ceccherelli selbst.

e) Gastropexia und Gastrolysis.

Wir haben gesehen, dass in solchen Fällen, wo zugleich mit der narbigen Pylorusstenose auch eine Magenerweiterung vorhanden ist, rationell die Pyloroplastik nicht ausgeführt werden kann, oder wenn man dieselbe auch anwendet, bleibt die Operation erfolglos. Die Anhänger der Pyloroplastik wenden auch in solchen Fällen nicht die Gastroenteroanastomose an, sondern wollen die Weiterbeförderung des Mageninhaltes durch den plastisch erweiterten Pylorus in der Weise sichern, dass sie entweder den Magen mit einer Gastroplikation verkleinern oder sie fixieren die grosse Kurvatur des Magens an einer höheren Stelle der Bauchwand. Diese letztere Operation hat zuerst im Jahre 1896 Duret ausgeführt. Nach ihm haben dieselbe Hartmann und Rovsing angewendet. In neuerer Zeit hat dieselbe Gelpke warm empfohlen; er fixierte die grosse Kurvatur des Magens an den Rippenbogen. Er hatte mit dieser Gastropexie allein in 2 Fällen, mit Pyloroplastik kombiniert in 4 Fällen gute Erfolge erreicht. In einem auf solche Weise operierten Falle musste er doch die Gastroenteroanastomose ausführen. Dass bei den Gastroptosen ohne narbige Verengerung des Pylorus, dann bei der atonischen Magenerweiterung dieses Verfahren mit gutem Erfolge angewendet werden kann, ist sehr wahrscheinlich; dass aber bei den narbigen Strikturen auch nur vorübergehende Erfolge erzielt werden könnten, dazu liefern diese wenigen Daten nicht genügende Beweise.

2. Sanduhrmagen.

Infolge der Schrumpfung der Magenwand nach der Heilung eines Geschwürs kann ausser der Pylorusstenose noch eine andere Komplikation entstehen: es kann nämlich jene Veränderung der Magenwand stattfinden, welche unter dem Namen Sanduhrmagen bekannt ist. Diese Veränderung ist viel seltener, als die Pylorus-

1) Ceccherelli, L'intervento chirurgico nelle mallattie dello stomaco. Italienischer Chirurgenkongress 1902.

stenose. Nach Grünfeld kann in 30% sämtlicher Magengeschwüre diese Veränderung entstehen, aber unter diesen erreichen nur 5% der Fälle einen solchen Grad, dass sie klinisch nachweisbare Symptome verursachen. Aber auch diese Zahl müssen wir als zu hoch annehmen, wenn wir bedenken, unter welchen Umständen ein Sanduhrmagen nach der Heilung des Geschwürs entsteht. Wenn ein Geschwür am Pylorus oder in dessen Nähe sitzt und die entstehende Narbe schrumpft, kann die Verengerung des Magenlumens sehr leicht zu Stande kommen, umsomehr, da derjenige Teil des Magens, welcher gegen das Duodenum zu liegt, schon anatomisch eng ist. Je näher das Geschwür zum Magenfundus liegt, umso kleiner ist die Wahrscheinlichkeit, dass die narbige Schrumpfung eine Verengerung bildet. Dies kann nur bei stark ausgebreiteten solchen Geschwüren der Fall sein, welche den Magen gürtelartig umgeben, oder sich wenigstens auf einen grossen Teil des Magenumfanges erstrecken. Solche Geschwüre sind aber sehr selten.

Die subjektiven Symptome des Sanduhrmagens stimmen im Grossen und Ganzen mit denen der Pylorusstenose überein und dieselben sind ebenso nicht von dem Grade der Verengerung, als von ihrer Lokalisation abhängig. Wenn nämlich die Stenose näher zu der kleinen Kurvatur liegt, so werden die Stenoseerscheinungen viel eher schon bei geringer Stenose auftreten, und die konsekutive Erweiterung des cardialen Magenteiles ebenso wie die motorische Insufficienz werden sich viel eher entwickeln, als wenn die Verengerung in der Nähe der grossen Kurvatur ist.

Was die Behandlung des Sanduhrmagens betrifft, so ist hier die interne Behandlung geradeso erfolglos, wie bei der Verengerung des Pylorus. Dieselbe kann nur dann angewendet respektive versucht werden, wenn die Muskulatur des kardialen Magenteiles noch im Stande ist, das erhöhte Hindernis zu überwinden. Der chirurgische Eingriff nimmt dieselben Wege wie die Behandlung der Pylorusstenose. Den Mageninhalt in die Gedärme zu befördern, kann man entweder so erreichen, dass die Stenose beseitigt oder aus der Cirkulation ausgeschaltet wird; in die erste Gruppe gehören: die Excision der Striktur und die Gastroplastik, in die letztere die Gastroanastomose und die Gastroenteroanastomose.

Die Excision des verengerten Teiles muss gerade so beurteilt werden, wie die Resektion des Pylorus: eine eingreifende grosse und langdauernde Operation, welche wir auf Grund dieser Indika-

tion auszuführen nicht für begründet halten können. Hedlung[1]) hat in einem Falle die Resektion in der Weise ausgeführt, dass er nach der Excision der stenosierten Stelle den cardialen Magenstumpf vollkommen geschlossen hat und den Pylorusstumpf in dessen hintere Wand implantierte. Schomerus[2]), der im Jahre 1904 137 operierte Fälle von Sanduhrmagen sammeln konnte, erwähnt 7 Fälle der Resektion, von denen 6 geheilt sind.

Die Gastroplastik wird in derselben Weise ausgeführt, und besitzt dieselben Vorteile und Nachteile, wie die Pyloroplastik. Der narbig stenosierte Teil wird mit einem Längsschnitte an der vorderen Magenwand gespalten und in der Querrichtung vereinigt; bei den circumskripten kleinen Narben, wo man die Naht in gesunder Magenwand ohne grössere Spannung ausführen kann, verdient dieses Verfahren zweifellos den Vorzug über jede andere Methode, besonders dann, wenn die motorische Insufficienz und die Erweiterung des Magens noch gar nicht vorhanden ist, und hauptsächlich dann, wenn die narbige Striktur in der Nähe der grossen Curvatur liegt. Die mit der Umgebung verwachsenen Stenosen mit ausgebreiteten, harten und rigiden Vernarbungen der Magenwand, welche in der Nähe der kleinen Curvatur liegen, sind für eine solche plastische Dilatation nicht geeignet. Hofmann empfiehlt besonders die Plastik von Narath. Nach der Zusammenstellung von Schomerus ist in 47 Fällen die Gastroplastik ausgeführt worden mit 10,6% Mortalität. Unter 7 in dieser Weise operierten Fällen von Eiselsberg recidivierten 4. Becco[3]) empfiehlt die Erweiterung nach Loreta auch bei dem Sanduhrmagen; Moynihan führte dieselbe in einem Falle mit Erfolg aus.

Die Gastroanastomose führte Wölfer zuerst aus. Nach der Zusammenstellung von Schomerus wurde diese Operation in 19 Fällen ausgeführt mit 16% Mortalität. Nur in solchen Fällen ist dieselbe anzuwenden, wo die beiden Teile des Magens durch Verwachsungen nicht fixiert sind, wo also dieselben gut an einander zu legen sind ohne jede Spannung. Ueber die Gastroplastik, wie dies Lieblein besonders hervorhebt, besitzt dieselbe den Vorzug, dass man eine beliebig breite Oeffnung machen kann, und dass man die

1) Hedlung, Ueber Sanduhrmagen. Hygiea Bd. 62.

2) Schomerus, Symptomatologie des Sanduhrmagens mit Berücksichtigung der operativen Behandlung. Göttingen 1904.

3) Becco, Considerationi anat. pathôl. sopra un caso di stomaco a clessidra. Centralbl. f. Chir. 1901.

Naht in gesunder Magenwand ausführen kann, ohne die Narbe berührt zu haben. Gegenüber der Gastroenteroanastomose besitzt sie den Vorteil, dass der Pylorusteil des Magens aus der Verdauung nicht ausgeschaltet wird. Eine ziemlich grosse Anzahl der Fälle beweist es, dass nach der Gastroanastomose sämtliche Erscheinungen der Stenose ein für allemal dauernd verschwinden. Es sind aber Fälle berichtet, wo die Verengerung der Oeffnung eine neuerliche Operation notwendig machte (Hofmann).

Die Gastroenteroanastomose kann man in jedem Falle anwenden, wo die übrigen Methoden aus irgend einer Ursache nicht ausgeführt werden können; also hauptsächlich in Fällen von stärkeren Verwachsungen oder von beträchtlicher Magenerweiterung. Gegenüber den anderen Operationen besitzt sie den entschiedenen Vorteil, dass sie die leichte Beförderung des Mageninhaltes ermöglicht mit Umgehung der Striktur und des Pylorus. Die Anwendung dieser Methode kann man nur in dem Falle mit Recht beanstanden, wenn der Pylorusmagen verhältnismässig grösser und erweiterter ist, als der cardiale Teil.

Wenn neben dem Sanduhrmagen zugleich auch eine Pylorusstenose vorhanden ist, so ist die Gastroenteroanastomose nur in dem Falle ausreichend, wenn der Pylorusteil des Magens klein und die vorhandene Stenose so hochgradig ist, dass in den Pylorusteil gar kein oder nur wenig Mageninhalt gelangen kann. In jedem übrigen Falle muss man sorgen, dass die Pylorusverengerung beseitigt wird, sonst werden wir dem Kranken mit der Operation nicht viel helfen können.

Unter den von Schomerus gesammelten Fällen sind 52 Gastroenteroanastomosen gemacht worden mit 11,5% Mortalität. Mattoli[1]) sammelte 14 solche Fälle aus der italienischen Litteratur mit 1 Todesfall. Wir haben in unserem Falle auch die Gastroenteroanastomose mit gutem Erfolge angewendet.

3. Stenose der Cardia.

Die Lagerung des peptischen Geschwüres an der Cardia ist am seltensten und es folgt daher, dass die Verengerung der Cardia auch die seltenste Komplikation des peptischen Geschwüres ist. Es giebt Autoren, welche die seltene Lokalisation des Geschwüres an der Cardia daraus erklären, dass dieser Teil des Magens der Einwirkung

1) Mattoli, Les interventions chirurgicales dans les affections non cancéreuses de l'estomac. I. Congr. de la soc. internat. de chir. Bruxelles 1905.

der vermehrten Salzsäure am wenigsten ausgesetzt ist, respektive die Wirkung auf diese Stelle nicht so ständig und nicht so hochgradig ist, wie auf die übrigen Teile des Magens. Die Verengerung wird natürlich durch ein callöses Geschwür oder durch die Narbe bedingt.

In der Litteratur sind sehr wenig solche durch Geschwür verursachte Cardiastenosen veröffentlicht, aber auch in diesen Fällen kann man nicht mit Sicherheit entscheiden, ob nicht eigentlich das untere Drittel des Oesophagus verengert war. Unter unseren Fällen war nur eine einzige Cardiastenose, aber auch in diesem Falle war die Verengerung nicht narbig sondern durch ein callöses Geschwür verursacht.

Wenn die Cardiastenose so hochgradig ist, das dieselben Schlingbeschwerden verursacht, so wird deren Erweiterung notwendig sein; diese Dilatation kann entweder mit Schlundsonden auf unblutigem Wege geschehen, gerade so wie bei den narbigen Strikturen des Oesophagus oder wenn wir auf diese Weise nicht zum Ziele kommen, können wir die Erweiterung nach vorheriger Gastrostomie auf retrogradem Wege ausführen. Schwer kann man sich eine solche Cardiastenose vorstellen, welche man auf diese Weise nicht erweitern könnte und demzufolge hält der grösste Teil der Chirurgen jeden andern Eingriff für unnötig, mit welchem man dis Stenose direkt, entweder mit Plastik oder mit Resektion beseitigen will.

Loreta empfiehlt die Divulsion der Cardiastenosen nach einer Gastrostomie geradeso wie bei den Verengerungen des Pylorus. Dieses Verfahren hat De Marsi so modificiert, dass er durch die Oeffnung der Gastrostomie die Divulsion der Cardia ausführte und dann führte er durch den Mund ein dickes Bougie, dessen Ende er aus der Magenöffnung herauszog. Die Cardioplastik hat Bossi zuerst empfohlen im Jahre 1895 auf Grund seiner Tier- und Leichenversuche. Er empfiehlt die Operation so auszuführen, dass man die Cardia gut hervorzieht und dieselbe aus der Oeffnung des Zwerchfelles auslösend, vom Oesophagus angefangen, einen 7 cm langen Längsschnitt macht und die Wunde in der Querrichtung so vereinigt, wie bei der Pyloroplastik von Heinecke-Mikulicz. „La cardioplastie — sagt Montprofit — n'est donc pas, jusqu'à présent, sortie du domain du laboratoire et il faudra encore du temps sans doute, pour qu'elle tente les chirurgiens."

Die Cardiektomie und die Oesophagogastrotomie, wie dies Krehl und Biondi empfohlen haben, wurde wenigstens an lebenden Menschen nicht versucht.

Unsere Fälle sind folgende:

15. Pylorusstenose. Gastroenteroanastomosis retrocolica postica. Tod nach vier Stunden.

F. R., 28 J. alte Frau. Aufgen. am 7. I. 97. Seit 10 Jahren Magenblutungen. Abgemagert. Untere Magengrenze 2 Querfinger unter dem Nabel. Oesophagus und Cardia durchgängig. Cardiagegend druckempfindlich. Diagnose: Narbige Pylorusstenose.

Operation am 18. I. 97: An der kleinen Kurvatur verdickte narbige Flecken. Pylorus cirkulär verengt. Gastroenteroanastomosis retrocolica postica mit Naht. Nach der Operation Puls kaum fühlbar; Tod nach 4 Stunden. — Sektionsbefund: Peritoneum glatt und glänzend. Magen stark geschrumpft. Durch den Pylorus passiert nur eine dünne Sonde: An der kleinen Kurvatur 5 cm langes narbiges Geschwür. Nähte halten gut. — Inanition.

16. Pylorusstenose. Gastroenteroanastomosis retrocolica postica. Dauernde Heilung.

K. J., 24 J. alter Mann. Aufgen. am 1. III. 97. Seit Jahren magenleidend. Seit 5 Monaten sehr oft Erbrechen nach dem Essen. Keine Magenblutung. Abgemagert, blass. Pylorusgegend druckempfindlich. Untere Magengrenze unterhalb des Nabels. Diagnose: Pylorusstenose, Magenerweiterung.

Operation am 2. IV. 97: Am Pylorus breiter narbiger Strang, welcher den Pylorus fixiert. Pylorus in der Länge von 5 cm verengt. Heilung glatt. Am 4. V. geheilt entlassen. Am 3. XII. liess sich der Kranke wieder aufnehmen, um sich einer radikalen Bruchoperation zu unterwerfen. Um diese Zeit war er vollkommen gut und dauernd geheilt.

17. Pylorusstenose. Gastroenteroanastomosis retrocolica postica. Tod nach 39 Tagen post operationem an Inanition.

J. S., 22 J. alter Mann. Aufgen. am 24. X. 97. Vor 3 Wochen heftige Magenblutung und blutige Stühle. Seit einem Jahre magenleidend. Abgemagert, sehr blass. Im rechten Epigastrium ein taubeneigrosser, runder, harter Tumor. Magengrenze in der Nabelhöhe. Körpergewicht 39 Kilogr. Nach dem Probefrühstück reagiert der Mageninhalt sehr sauer, Salzsäure positiv, Milchsäure negativ. Diagnose: Narbige Pylorusstriktur.

Operation am 28. X. 97: Pylorus cirkulär verengt nur für den kleinen Finger durchgängig. Gastroenteroanastomosis retrocolica postica mit Naht. Nach der Operation öfteres Erbrechen. Wunde am 7. XI. verheilt. Am 29. XI. starke Magenblutung, starke Schwäche, blutige Stühle. Am 4. XII. 97 Tod. — Sektion: Peritoneum überall glatt und glänzend. Naht schliesst vollkommen. Magen stark geschrumpft. Pylorus stark verengt.

An der kleinen Kurvatur hauptsächlich an der vorderen Magenwand ein Geschwür. Zwei glattwandige Cavernen im rechten oberen Lungenlappen. Induratio hepatis, Induratio cyanotica renum.

18. Pylorusstenose. Magenerweiterung. Gastroenteroanastomosis retrocolica postica. Heilung nach der Operation. Weiteres Schicksal unbekannt.

P. J., 25 J. alter Mann. Aufgen. am 11. V. 98. Seit langem magenleidend. Seit 1½ Jahren Erbrechen. Keine Magenblutung. Abgemagert, blass. Epigastrium druckempfindlich. Nirgends ein Tumor palpabel. Magengrenze 3 Querfinger unter dem Nabel. Probefrühstück: Salzsäure positiv, Milchsäure negativ. Diagnose: Narbige Pylorusstriktur, Magenerweiterung.

Operation am 24. V. 98: Magen stark ausgedehnt, schlaff, dünnwandig. Am Pylorus ein 2 Querfinger breiter, knorpelharter narbiger Ring. Pylorus frei beweglich, nicht einmal für den kleinen Finger durchgängig. Gastroenteroanastomosis retrocolica postica mit Naht. — Verlauf durch einen Bauchwandabscess gestört. Geheilt entlassen am 18. VI. 98. — Seither können wir über den weiteren Zustand keine Nachricht bekommen.

19. Pylorusstenose. Magenstein. Gastroenteroanastomosis retrocolica postica. Tod 12 Tage nach der Operation infolge Verblutung aus einem peptischen Geschwüre des Oesophagus.

A. G., 56 J. alter Mann. Aufgen. am 3. IX. 98. Seit 1½ Jahren magenleidend. Hatte seitdem nur vegetarianische Kost genossen. Stark abgemagert. Pylorusgegend druckempfindlich; hier ein undeutlich tastbarer Tumor. Nüchterner Magen enthält 800 cm^3 braune, kaffeesatzähnliche Flüssigkeit, welche sauer reagiert und freie Salzsäure enthält. Magengrenze in der Nabelhöhe. Diagnose: Narbige Pylorusstenose.

Operation am 4. IX: Pylorus narbig verdickt. Spuren einer alten Perigastritis. Pylorus frei, für den Daumen durchgängig. Gastroenteroanastomosis retrocolica postica mit Naht. — Im Magen ein pflaumengrosser dunkelgrüner Fremdkörper, welcher aus Pflanzenteilen bestand. (Liebermann). Heilung ungestört. — Am 13. IX. plötzlich heftiger Durchfall und 2 Tage später Tod. — Sektion: Operationswunde gut verheilt. Dickdärme und Ileum mit rotem flüssigem Blute gefüllt. Magen stark erweitert. Pylorus starrwandig, stark verengt. Oesophagus erweitert, hat über der Cardia eine Ausbuchtung von der Grösse einer Wallnuss. In dieser Ausbuchtung ein Geschwür, auf dessen Grund zwei kleine Venenöffnungen. Ruptur der Venae oesophageae im Geschwür und infolge dessen Verblutungstod.

20. Pylorusstenose. Gastroenteroanastomosis retrocolica postica. Dauernde Heilung.

M. V., 29 J. alte Frau. Aufgen. am 6. VIII. 06. Seit vielen Jahren

magenleidend. Vor 5 Monaten Magenblutung 3 Tage lang. Ziemlich gut genährt, aber blass. Bauch nicht empfindlich, kein Tumor zu tasten. Untere Magengrenze in der Nabelhöhe. Probefrühstück: Salzsäure positiv, Milchsäure negativ. Auch das Erbrochene enthält Salzsäure. Diagnose: Narbige Pylorusstenose.

Operation am 21. VIII. 06: Magen mässig erweitert. Am Pylorus ein 1½ cm breiter narbiger Ring von der Härte eines Knorpels. Pylorus auch für die Kleinfingerspitze nicht durchgängig. — Gastroenteroanastomosis retrocolica postica. Verlauf glatt. Am 10. IX. geheilt entlassen. — Nach den Berichten vom 2. XI. 06 abortierte sie 5 Monate nach der Operation. Im Wochenbette einigemal Blutbrechen. Seitdem aber vollkommen gesund.

21. Pylorusstenose. Gastroenteroanastomosis retrocolica postica. Operation gut überstanden. Weiteres Schicksal unbekannt.

J. K., 38 J. alte Frau. Aufgen. am 3. III. 03. Vor 3 Jahren Magenblutung. Dann 2 Jahre gesund. Seit 8 Monaten magenleidend. Ziemlich gut genährt; in der Pylorusgegend eine kleine empfindliche Resistenz, welche beim Aufblasen des Magens verschwindet. Magengrenze oberhalb des Nabels. Diagnose: Pylorusstenose (Magencarcinom?).

Operation am 25. III. 03: Magen von normaler Grösse. An der vordern Magenwand in der Nähe der kleinen Kurvatur eine narbige Einziehung. Am Pylorus ein narbiger Ring; Lumen nur für die Fingerspitze durchgängig. Gastroenteroanastomosis retrocolica postica mit Naht. — Verlauf glatt. Heilung am 18. IV. 03. Ueber das weitere Schicksal des Kranken war es nicht möglich Auskünfte zu erlangen.

22. Pylorusstenose. Gastroenteroanastomosis retrocolica postica. Tod am 5. Tage. Ileus. An der Oeffnung des Mesocolon ist die ableitende Dünndarmschlinge abgeknickt.

G. B., 34 J. alter Mann. Aufgen. am 22. XI. 02. Seit 15 Jahren magenleidend. Keine Magenblutung. — Gut genährt. Im Bauch kein palpabler Tumor. Magengrenze einen Querfinger breit unter dem Nabel. Nach dem Probefrühstück Salzsäure vermehrt, keine Milchsäure. Motorische Funktion ungenügend. Diagnose: Pylorusstriktur. Mässige Magenerweiterung.

Operation am 29. XI. 02: An der grossen Kurvatur eine derbe Narbe; Magenvenen stark erweitert. Gastroenteroanastomosis retrocolica postica. Verlauf durch sehr häufiges Erbrechen (bis zum 2. XII.) gestört. Starker Meteorismus, Ileus und am 3. XII. Tod. — Sektion: Peritoneum glatt, glänzend. An der Magenserosa Fibrinbelag. Am Rande der in das Mesocolon gemachten Oeffnung ist eine Dünndarmpartie abgeknickt. Der ableitende Schenkel ist durch die Oeffnung des Mesocolon transversum

vor das Colon zu liegen gekommen und durch sein eigenes Gewicht abgeknickt worden. Magendarmnaht schliesst fest. Magen stark erweitert, schlaff, die Muskulatur verdickt. Pylorus trichterförmig verengt und nur für eine dünne Hohlsonde durchgängig. Die Ränder des Trichters bestehen aus stark resistentem Bindegewebe; dieser Stelle entspricht an der Serosa eine strahlige weisse Narbe, welche mit glänzendem Endothel bedeckt ist.

23. Pylorusstenose. Magenerweiterung. Gastroenteroanastomosis retrocolica postica. Dauernde Heilung.

H. L., 54 J. alter Mann. Aufgen. am 30. VI. 03. Seit 2 Jahren in der rechten Rippenbogengegend Schmerzen; magenleidend; seit 6 Monaten häufiges Erbrechen; öfteres Blutbrechen. Schwach, abgemagert, von fahler Gesichtsfarbe. Im Bauche kein Tumor zu finden; lebhafte Peristaltik. Magengrenze in der Nabelhöhe. Nach dem Probefrühstück Salzsäure positiv, Milchsäure negativ. Gesamtacidität 61. Sechs Stunden nach der Probemahlzeit viel Speisereste. Körpergewicht 54 kg. Diagnose: Narbige Pylorusstenose, Magenerweiterung.

Operation am 5. IV. 03: Magen stark erweitert. Pylorus fixiert, sehr hart, gleichmässig zäh, in eine 2 fingerbreite ringförmige Narbe umgewandelt. Pylorus für den Kleinfinger undurchgängig. Gastroenteroanastomosis retrocolica postica. Verlauf gestört durch einen Bauchwandabscess. Geheilt am 30. V. 03. Körpergewicht bei der Entlassung 56,5 kg.

Nachuntersuchung am 26. VIII. 06: Körpergewicht 63 kg. Vollkommen wohl. Nach dem Probefrükstück Salzsäure positiv, Milchsäure negativ. Gesamtacidität 38. — Sechs Stunden nach der Probemahlzeit ist der Magen vollkommen leer.

24. Pylorusstenose. Magendilatation. Gastroenteroanastomosis retrocolica postica. Dauernde Heilung.

G. K., 58 J. alter Mann. Aufgen. am 28. II. 04. Seit 3 Jahren magenleidend. Keine Magenblutung. Blass, abgemagert. Am rechten Rectusrand undeutliche Resistenz, welche druckempfindlich ist. Magengrenze in der Nabelhöhe. Salzsäure positiv, Milchsäure negativ. Gesamtacidität 68. — Diagnose: Narbige Pylorusstenose, Magenerweiterung.

Operation am 26. III. 04: Magen erweitert; an der Vorderwand eine strahlige Narbe. Pylorus mit der Leber und mit dem Pankreas narbig verwachsen. An dessen Vorderwand ein fingerbreiter, narbiger Ring; das Lumen stark verengt. Gastroenteroanastomosis retrocolica postica mit Naht. — Verlauf ungestört. Am 30. IV. geheilt entlassen.

Nachuntersuchung am 10. VIII. 06: Fühlt sich vollkommen wohl. Bedeutende Gewichtszunahme. Mageninhalt nach dem Probefrühstück:

Salzsäure positiv, Milchsäure negativ. Gesamtacidität 40. Vier Stunden nach der Probemahlzeit ist der Magen vollkommen leer.

25. Pylorusstenose. Magenerweiterung. Gastroenteroanastomosis retrocolica postica. Dauernde Heilung.

J. V., 46 J. alte Frau. Aufgen. am 12. IX. 05. Seit 4 Jahren leidend. Vor 2 Jahren Magenblutung. Starke Abmagerung. Beiderseits ein akkreter Leistenbruch. Magengrenze einen querfingerbreit unter dem Nabel. Keine Resistenz im Bauche zu tasten. Zwei Stunden nach dem Probefrühstück unverdaute Speisereste, Salzsäure positiv, Milchsäure negativ. Sechs Stunden nach der Probemahlzeit freie Salzsäure 0,28, Milchsäure in Spuren. Gesamtacidität 70. — Diagnose: Narbige Pylorusstenose. Magenerweiterung.

Operation am 18. X. 05: Grosse Kurvatur reicht bis zum Nabel. Am Pylorus eine fingerbreite zähe cirkuläre Narbe, welche gegen das Pankreas fixiert ist. An der vorderen Magenwand in der Nähe des Pylorus eine strahlige Narbe. Gastroenteroanastomosis retrocolica postica mit Naht. Verlauf gut. Nach der Heilung wurden die beiden Leistenbrüche radikal operiert. Auch diese Operation heilte ohne Störung.

Nachuntersuchung am 6. XII. 05: Magen in der Nabelhöhe. Zwei Stunden nach dem Probefrühstück ist der Magen vollständig leer. Zwei Stunden nach der Probemahlzeit freie Salzsäure 0,10, Milchsäure negativ. Gesamtacidität 30. Geheilt entlassen am 9. XII. mit bedeutender Gewichtszunahme. — Nach dem Bericht vom 15. XI. 06 fühlt sich die Kranke vollkommen wohl. Verdauung und Magendarmfunktion normal.

26. Pylorusstenose. Hochgradige Magenerweiterung und Gastroptose. Gastroenteroanastomosis retrocolica postica. Dauernde Heilung.

J. B., 39 J. alte Frau. Aufgen. am 6. I. 06. Seit 4 Jahren magenleidend. Nie Magenblutung. Abgemagert. Bauch sehr flach. Resistenz keine zu finden. Starkes Magenplätschern. Obere Magengrenze in der Nabelhöhe, untere Magengrenze 3 querfingerbreit über der Symphyse. Salolprobe nach 5 Stunden positiv. Aus dem nüchternen Magen kann nichts entnommen werden; im Waschwasser Salzsäure mit Kongopapier nachweisbar. Eine Stunde nach dem Probefrühstück Salzsäure 0,16, Milchsäure negativ. Gesamtacidität 69. Sechs Stunden nach der Probemahlzeit 200 cm^3 trüber, bräunlicher Mageninhalt; Salzsäure 0,30, Milchsäure negativ. Gesamtacidität 72. Die vor 9 Tagen eingenommene Sahli'sche Kugel entfernte sich weder per os noch per anum. — Diagnose: Narbige Pylorusstenose, Magendilatation und Gastroptose.

Operation am 15. I. 06: Magen enorm erweitert. Am Pylorus ein narbiger Ring von 2 cm Breite und so eng, dass der kleine Finger nicht durchgeführt werden kann. Gastroenteroanastomosis retrocolica postica

mit Naht. Verlauf ungestört. Am 3. II. geheilt entlassen. — Am Tage der Entlassung ist der Magen eine Stunde nach dem Probefrühstück vollkommen leer. Zwei Stunden nach der Probemahlzeit Salzsäure 0,10, Milchsäure negativ. Gesamtacidität 30. Galle nachweisbar.

Nachuntersuchung am 7. XII. 06: Körpergewicht vermehrt; befindet sich vollkommen wohl. Obere Magengrenze ober dem Nabel, untere Magengrenze zwei fingerbreit unter dem Nabel. — Magenplätschern ist verschwunden. Nach dem Probefrühstück Salzsäure 0,16 %, Milchsäure negativ. Gesamtacidität 45. Galle nicht nachweisbar.

27. Pylorusstenose. Gastroenteroanastomosis retrocolica postica. Dauernde Heilung.

J. D., 36 J. alte Frau. Aufgen. am 6. XI. 06. Magenleiden zwei Jahre alt. Keine Magenblutung. Abgemagert, anämisch. Hängebauch. Bauch unempfindlich; kein Tumor zu finden. $1^1/_2$ Stunden nach dem Probefrühstück 50 cm^3 Mageninhalt, freie Salzsäure 0,26 %, Milchsäure negativ. Gesamtacidität 70. — Nach der Probemahlzeit unverdaute Speisereste, freie Salzsäure 0,24 %, Milchsäure positiv. Gesamtacidität 75. Untere Magengrenze unter dem Nabel. Diagnose: Narbige Pylorusstenose. Magenerweiterung.

Operation am 17. XI. 06: Der Pylorus in einen harten narbigen Ring verwandelt, für den Kleinfinger nicht durchgängig, nicht fixiert, Magen sehr erweitert. Gastroenteroanastomosis retrocolica postica mit Naht. Verlauf ungestört.

Nachuntersuchung am 2. XII. 06: Eine Stunde nach dem Essen Magen vollkommen leer. Im Waschwasser keine freie Salzsäure nachweisbar. Zwei Stunden nach der Probemahlzeit freie Salzsäure 0,14 %, Milchsäure negativ. Gesamtacidität 40. Geheilt entlassen am 5. XII. 06. Seit der Operation um 1 kg zugenommen. — Nach der am 20. III. 07 erhaltenen Nachricht vollkommen wohl, gute Verdauung, normaler Hunger.

28. Pylorusstenose. Gastroenteroanastomosis retrocolica postica. Dauernde Heilung.

A. G., 43 J. alte Frau. Aufgen. am 15. V. 06. Krank seit 5 Jahren. Nie Blutbrechen. Ziemlich gut genährt. Im Bauche keine Resistenz fühlbar; Bauch nirgends druckempfindlich. Untere Magengrenze in der Nabelhöhe. Zwei Stunden nach dem Probefrühstück freie Sälzsäure 0,18 %, keine Milchsäure. Gesamtacidität 50. — Vier Stunden nach der Probemahlzeit freie Salzsäure 0,22%, Milchsäure positiv. Gesamtacidität 65. Diagnose: Narbige Pylorusstenose.

Operation am 9. VI. 06: Am Pylorus mehrere strahlige Einziehungen und eine starre, zirkuläre Narbe. Pylorus frei beweglich. Gastroenteroanastomosis retrocolica postica mit Naht. — Verlauf ungestört. Am 28. VI.: eine Stunde nach dem Probefrühstück ist der Magen leer. Zwei Stunden nach der Probemahlzeit Salzsäure 0,12, keine Milchsäure. Ge-

samtacidität 40. Am 30. VI. 06 geheilt entlassen. — Berichtet am 4. II. 07, dass sie vollkommen wohl ist und vollkommen arbeitsfähig.

29. Pylorusstenose. Gastroenteroanastomosis retrocolica postica. Dauernde Heilung.

M. Z., 51 J. alter Mann. Aufgen. am 24. XI. 06. Magenleidend seit 12 Jahren. Nie Magenblutung. — Stark abgemagert, blass. Untere Magengrenze zwei Querfinger unter dem Nabel. Magenplätschern. Im nüchternen Magen 200 cm^3 grünliche, schleimige Flüssigkeit, freie Salzsäure 0,07 %, Milchsäure negativ. Gesamtacidität 29. — Salzsäure nach dem Probefrühstück 0,04%, keine Milchsäure, Gesamtacidität 43. Drei Stunden nach der Probemahlzeit Salzsäure negativ, Milchsäure positiv. Gesamtacidität 60. Salolprobe nach $2^1/_2$ Stunden positiv. — Diagnose: Narbige Pylorusstenose, hochgradige Magenerweiterung.

Operation am 1. XII. 06: Magen stark erweitert, sehr dünnwandig. Der pylorische Teil des Magens vorn breiter, hinten schmäler mit narbigem Gewebe bedeckt. Gastroenteroanastomosis retrocolica postica mit Naht. Verlauf ungestört.

Nachuntersuchung am 11. I. 07: Untere Magengrenze etwas unterhalb des Nabels. Im nüchternen Magen 30 cm^3 grünlichgelber Schleim, schwach sauer. Galle nachweisbar. Salzsäure positiv. Eine Stunde nach dem Probefrühstück ist der Mageninhalt mit Galle vermischt; Salzsäure 0,14% positiv, Milchsäure negativ. Gesamtacidität 50. Nach der Probemahlzeit Salzsäure 0,21%, keine Milchsäure. Gesamtacidität 54. Jodprobe nach 20 Minuten positiv. Geheilt entlassen am 12. I. 07.

Nachuntersuchung am 2. IV. 07. Körpergewicht 3 kg. zugenommen. Vollkommen wohl und arbeitsfähig. Magengrenze etwas oberhalb des Nabels. Im nüchternen Magen wenig zäher Schleim. Eine Stunde nach dem Probefrühstück freie Salzsäure 0,16%, keine Milchsäure. Gesamtacidität 50. — $2^1/_2$ Stunden nach der Probemahlzeit freie Salzsäure 0,22%, keine Milchsäure. Gesamtacidität 60. Salolprobe nach 1 Stunde positiv. Gallenfarbstoffprobe negativ.

30. Pylorusstenose. Gastroenteroanastomosis retrocolica postica. Wegen Verdacht auf Circulus vitiosus am 5. Tage Relaparotomie. Keine vollkommene Heilung.

J. K., 42 J. alter Mann. Aufgen. am 1. IX. 06. Seit 9 Monaten leidend. Beinahe immer blutiges Erbrechen. Abgemagert, blass. Bauch mässig vorgewölbt. Magengegend druckempfindlich. Am rechten Rectusrande eine taubeneigrosse Geschwulst. Untere Magengrenze in der Nabelhöhe. Im nüchternen Magen 300 cm^3 dunkle Flüssigkeit; keine Salzsäure, Milchsäure in Spuren. Eine Stunde nach dem Probefrühstück Salzsäure negativ, Milchsäure positiv. Gesamtacidität 20. Sechs Stunden

nach der Probemahlzeit Salzsäure negativ, Milchsäure positiv. Gesamtacidität 40. Salolprobe nach 3 Stunden positiv. — Diagnose: Pylorusstenose. Tumor pylori (Carcinoma?).

Operation am 12. IX. 06. An der vorderen Magenwand Pseudomembranen. Am pylorischen Teile eine zirkuläre starre Verdickung. Pylorus nicht fixiert. An der kleinen Kurvatur 3 linsen- bis erbsengrosse Drüsen, welche entfernt werden. Gastroenteroanastomosis retrocolica postica mit Naht. Im Inneren des Magens an der hinteren Wand des pylorischen Teiles 2 grössere und ein kleineres Geschwür. — Verlauf durch 3 Tage anhaltendes, galliges Erbrechen gestört. Das Erbrechen steht auf Magenwaschungen für 3—4 Stunden still, stellt sich aber bei der geringsten Nahrungsaufnahme wieder ein. Es wurde ein Circulus vitiosus angenommen und am 17. IX. relaparotomiert. Bei der Relaparotomie ist keine anatomische Veränderung gefunden worden, welche auf eine innere Zirkulationsstörung des Darminhaltes hinweisen hätte können. — Magendarmfistel für zwei Querfinger leicht durchgängig. Nähte vollkommen in Ordnung. Zwei Tage nach der zweiten Laparotomie hört das Erbrechen auf (Magenwaschungen) und der Kranke erholt sich, aber sehr langsam.

Nachuntersuchung am 20. X.: Im nüchternen Magen einige Tropfen grünliche Flüssigkeit von saurer Reaktion; freie Salzsäure keine. Eine Stunde nach dem Probefrühstück Salzsäure negativ, Milchsäure in Spuren. Gesamtacidität 85. Zwei Stunden nach der Probemahlzeit Salzsäure negativ, Milchsäure positiv. Gesamtacidität 20. Grosse Menge Galle. — Der Kranke hat seit der Operation kaum ein kg. zugenommen. — Wurde am 22. X. 06 entlassen.

Nachuntersuchung am 3. III. 07. Fühlt sich ziemlich wohl, doch zeitweise stellen sich Schmerzen mit Brechreiz ein. Hat bisher nur 2½ Kilogr. zugenommen. Untere Magengrenze etwas über dem Nabel. Eine Stunde nach dem Probefrühstück wenig grünlicher dicker Schleim. Vier Stunden nach der Probemahlzeit Salzsäure 0,08%, keine Milchsäure. Gesamtacidität 30. Galle nachweisbar. Salolprobe nach 45 Minuten positiv.

31. Pylorusstenose. Gastroenteroanastomosis antecolica antica, welche einen Circulus vitiosus verursachte. Endresultat ungünstig.

G. K., 24 J. alte Frau. Aufgen. am 28. VI. 04. Magenleidend seit 4 Jahren. Vor einem Jahre wurde wegen Magenerweiterung die Gastroenteroanastomosis gemacht. Durch 3 Monate war sie wohl, dann trat das alte Krankheitsbild wieder auf und sie magerte rasch ab. Kranke ist sehr abgemagert, blass. Im Bauche keine Resistenz zu fühlen. Untere Magengrenze in der Nabelhöhe. Nach dem Probefrühstück keine Salzsäure; Milchsäure positiv. Galle nachweisbar. Viel unverdaute

Speisen im Magen. — Diagnose: Narbige Pylorusstriktur, Circulus vitiosus nach der Gastroenteroanastomosis antecolica antica (Stenose der Fistelöffnung?)

Operation am 5. VIII. 04: Magen erweitert. Pylorus vollständig narbig verengt. An der Fistelöffnung keine Stenose. Die hinleitende Schlinge des Jejunum stark erweitert, die ableitende zusammengefallen. Implantation des hinleitenden Darmstückes in das ableitende Darmstück. Verlauf gut. Der Zustand bessert sich rasch. Ernährung gut. Am 20. IX. geheilt entlassen.

Nachuntersuchung am 26. V. 06: Fühlt sich nicht wohl, hat seit 4 Wochen Magenbeschwerden. (Schmerzen, Brechreiz, Erbrechen.) Wird weiterhin intern behandelt. Am 5. XI. 06 berichtet die Kranke, dass ihr Leiden sich kaum gebessert hat. Untere Magengrenze oberhalb des Nabels. Zwei Stunden nach dem Probefrühstück wenig Speisereste; Salzsäure positiv, Milchsäure negativ. Gesamtacidität 70. Galle nicht nachweisbar.

32. Sanduhrmagen. Gastroenteroanastomosis retrocolica postica. Dauernde Heilung.

S. J., 24 J. alte Frau. Aufgen. am 30. X. 05. Seit 4 Jahren magenleidend. Keine Magenblutung. Gut entwickelt, etwas abgemagert. Im Bauche keine Resistenz zu tasten. Untere Magengrenze einen Querfingerbreit über dem Nabel. Zwei Stunden nach dem Probefrühstück Salzsäure positiv. Gesamtacidität 65. — Diagnose: Narbige Pylorusstenose, Magenerweiterung minderen Grades.

Operation am 20. XI. 05: Magen erweitert. Zwischen Pylorus und Cardia drei Fingerbreit vom Pylorus entfernt eine 2 cm breite, beinahe vollkommen ringförmige narbige Einziehung, welche den Magen in eine grössere cardiale und in eine kleinere pylorische Hälfte teilt. An der Narbe ist das Magenlumen nur für den Kleinfinger durchgängig. Pylorus durchgängig. — Gastroenteroanastomosis retrocolica postica mit Naht. — Verlauf durch einen Bauchwandabscess gestört. Am 17. XII. geheilt entlassen. —

Nachuntersuchung am 29. XII. 06: Körpergewicht zugenommen. Fühlt sich vollkommen wohl. Eine Stunde nach dem Probefrühstück 50 cm^3 Mageninhalt. Freie Salzsäure positiv, Milchsäure negativ. Galle nicht nachweisbar. Zwei Stunden nach der Probemahlzeit 60 cm^3 breiiger, schwer filtrierbarer Mageninhalt. Salzsäure 0,12%. Gesamtacidität 40.

VI. Das peptische Duodenalgeschwür.

Bei den peptischen Geschwüren des Duodenum kommt es viel seltener zu einem operativen Eingriffe als bei den Magengeschwüren. Einerseits sind die Duodenalgeschwüre viel seltener, andererseits ist

die Diagnose derselben bedeutend schwieriger als jene der Magengeschwüre. Bis auf unsere Zeit hat man nur bei jenen Duodenalgeschwüren mit dem Messer eingegriffen, welche zur Perforation führten. Die Misserfolge der Operation haben zur Weiterentwicklung der Diagnose und andererseits zur Ausbildung der operativen Technik angespornt. Die chirurgische Behandlung kann — bei der noch gänzlich unklaren Aetiologie des Leidens — nur eine symptomatische sein. Die Komplikationen des Duodenalgeschwüres sind erfahrungsgemäss viel häufiger und gefährlicher als jene des Magengeschwüres. Die Perforation, die Blutung ist viel häufiger, weil die Muskelschichten weniger mächtig sind und die grösseren Gefässe in unmittelbarer Nähe liegen (A. gastroduodenalis, pancreaticoduodenalis, Aorta). Nach Chvostek[1]) wurde in 43% der Fälle, nach Murphy und Neff[2]) in 50%, nach Collin[3]) in 69% der Fälle Perforation des Geschwüres beobachtet. Schwere Blutung trat nach Perry-Schaw[4]) in 17%, nach Kraus[5]) in 33%, nach Oppenheimer[6]) in 34% auf. Bezüglich ihres klinischen Auftretens zeigen die Duodenalgeschwüre eben solche Eigenschaften wie die Magengeschwüre, auch diese können einfache nicht komplicierte sein, welche eventuell vernarben, ohne dem Patienten irgend welche Unannehmlichkeiten verursacht zu haben und daher auch meist nicht erkannt werden. Die bei der Sektion vorgefundenen strahligen Narben sind Beweise solcher Geschwüre. Eine derartige spontane Heilung ist selten. Kraus fand sie bei 80 Duodenalgeschwüren nur 2 mal, also in kaum 2,5% der Fälle, Collin in 8,7%. Das Geschwür wird meist von sehr schweren Symptomen begleitet, was durch die Verwachsungen bezw. durch die Verbreitung des Geschwüres erklärt werden kann. Nur die callösen Duodenalgeschwüre haben einen stark infiltrierten Rand, verbreiten sich in die Tiefe und können einen durch die Bauchwand palpablen Tumor abgeben. Diese callösen Duodenalgeschwüre verwachsen meist mit dem Pankreas, seltener mit der Leber oder mit der Gallenblase. Dieselben verur-

1) Chvostek, Das einfache, runde, oder perforierte Duodenalgeschwür. Wiener med. Jahrbuch 1883.

2) Murphy and Neff, Perforating ulcers of the duodenum. New-York med. Journ. 1902.

3) Collin, Étude sur l'ulcère simple du Duodenum. Paris 1894.

4) Perry-Schaw, Duodenal ulcer. Boston med. and surg. Journ. 1900.

5) Kraus, Das perforierende Geschwür des Duodenum. Berlin 1883.

6) Oppenheimer, Das runde Duodenalgeschwür. Dissert. Würzburg 1891.

sachen zum Teil durch Infiltration des Duodenum eine Verengerung, zum Teil durch Verwachsungen, durch Abknickung eine Stenose. Endlich kann es auch hier nach der Vernarbung zur Schrumpfung und zur Stenose kommen. Von der Lage der Narbe, resp. des Geschwüres hängt es hauptsächlich ab, ob sich die Stenose am suprapapillären oder am infrapapillären Teile des Duodenum entwickelt. Diese Einteilung (Herz[1]) rechnet die papillären Stenosen in eine besondere Gruppe) trägt einem klinischen Bedürfnisse Rechnung, weil die Symptome verschieden sind, je nachdem der Abfluss der Galle gehindert ist oder nicht. Da das Duodenalgeschwür meist in der Nähe des Pylorus ist, ist auch die entstehende Stenose meist eine suprapapilläre. Solche Duodenalstenosen zu erkennen, ist sehr schwer, um so mehr, da bei längerem Entstehen und höherem Grade derselben die sekundäre Erweiterung des Magens das Krankheitsbild beherrscht. Diese Magenerweiterung wird bei längerem Bestehen der Stenose niemals fehlen, wenn das Geschwür unmittelbar hinter dem Pylorus ist. Bei tiefer liegenden Strikturen ist die Magenerweiterung keine beständige Erscheinung, doch fehlt sie selten.

Reiche[2]) fand zwischen der durch eine Pylorusstenose verursachten, und der durch Duodenalgeschwüre verursachten Magenerweiterung einen Unterschied. Es hindert nämlich das an der Wirbelsäule fixierte Duodenum das Hinuntersinken des Magens und dieser erweitert sich als „aufgeblasener Gummiballon" zur Seite und nach vorne. Reiche bezeichnet diese Magenerweiterung bei Duodenalstrikturen als charakteristisch. In unseren beiden Fällen war eine derartige Erweiterung des Magens nicht vorhanden. Bei tiefer liegenden Stenosen dehnt sich zuerst der zwischen der Striktur und dem Pylorus gelegene Teil des Duodenum aus, insofern dies die fixierenden Bänder gestatten, und die Magenerweiterung kommt erst dann zu Stande, wenn der Pylorus infolge der fortwährenden Rückstauung des Inhaltes insufficient wird [Albu[3])]. Reiche beschreibt einen Fall, wo sich Magen und Duodenum in einen sanduhrartigen Teil umwandelten. Die Einschnürungsfurche bildete der Pylorus.

Oppenheimer beschreibt einen Fall, wo die nach der Heilung des Duodenalgeschwüres entstandene Narbe einen Druck auf die Vena portae ausübte, und zur Thrombenbildung führte.

1) Herz, Ueber Duodenalstenosen. Deutsche med. Wochenschr. 1896.

2) Reiche, Zwei Fälle von tiefer Duodenalstenose. Jahresb. der Hamburger Staatskrankenanstalten. 1893.

3) Albu, Zur Diagnose und Therapie der Duodenalstenose. Centralbl. f. Grenzgeb. der Med. u. Chir. 1899.

Die Indikationen der chirurgischen Behandlung des Duodenalgeschwüres stimmen mit denjenigen des Magengeschwüres überein. Bloss die Behandlung des unkomplicierten Geschwüres muss besonders erwähnt werden. Mit dieser Frage befasste man sich bisher nur wenig und es ist auch keine Aussicht zur Klärung derselben, so lange unsere diesbezüglichen Erfahrungen nicht reicher werden. Dies ist jedoch nur dann zu hoffen, wenn die Internisten die Duodenalgeschwüre erkennen, diese von den Geschwüren des Magens unterscheiden können und sich dabei dessen erinnern, dass zwischen den peptischen Duodenalgeschwüren und zwischen solchen Geschwüren des Magens bezüglich der Prognose ein wesentlicher Unterschied besteht. Bei einem grossen Teile der peptischen Magengeschwüre ist durch interne Behandlung ein gutes Resultat zu erreichen.

Von den peptischen Geschwüren des Duodenums können wir nicht dasselbe sagen, wenigstens fehlen bisher Stastistiken, die sich auf eine grössere Anzahl von Fällen erstrecken, und aus denen man den Wert der internen Behandlung feststellen könnte. Die Statistiken von Pagenstecher, Kraus, Collin, Lennander und Laspeyres zeigen nur, dass die Prognose des Duodenalgeschwüres viel ungünstiger ist als jene des Magengeschwüres und dass ein ganz unverhältnismässig grösserer Teil der Kranken dieser Krankheit zum Opfer fällt als dem Magengeschwüre.

Deshalb empfahl Tuffier[1]), sobald ein Duodenalgeschwür diagnosticiert wurde, chirurgisch einzugreifen und nicht abzuwarten, bis eine schwere Komplikation die sofortige Operation indiciert. Ob diese Forderung Tuffier's nicht ebenso übertrieben sei wie die Auffassung jener, welche jedes Magengeschwür chirurgisch behandeln wollen, das wird die Zukunft zeigen. Gegenwärtig müssen wir die Prognose des Duodenalgeschwüres als schlecht und die interne Behandlung sehr oft als erfolglos bezeichnen.

Es ist jedoch nicht ausgeschlossen, dass gerade jene Fälle diagnosticiert und intern behandelt wurden, welche eben die schwersten Fälle des Duodenalgeschwüres waren, nämlich die callösen Geschwüre, von welchen wir wissen, dass sie auch unter den peptischen Geschwüren des Magens die gefährlichsten sind und der internen Behandlung am meisten trotzen. Es ist möglich, ja sogar wahrscheinlich, dass ein grosser Teil der Duodenalgeschwüre, ohne diagnosticiert zu werden, zur Heilung gelangt, oder als Magenge-

1) Tuffier, Discussion. Bull. et mém. de la soc. de chir. 1898.

schwür behandelt wurde. Hiezu kommt noch, dass das Duodenalgeschwür mit dem Magengeschwür oft gleichzeitig besteht und eventuell mit diesem gleichzeitig heilt. Für die Berechtigung dieser Annahme sprechen die Angaben Krug's[1]), denen zufolge bei den im Kieler pathologischen Institute secierten 53 Duodenalgeschwüren in 9 Fällen gleichzeitig ein Magengeschwür vorhanden war. Nach der sich auf 262 Fälle erstreckenden Zusammenstellung von Collin befand sich das Geschwür 74 mal unmittelbar hinter dem Pylorus, 4 mal war das Geschwür am Pylorus selbst, 2 mal teilte der Pylorus das Geschwür in 2 Teile so, dass sich die eine Hälfte im Magen, die andere Hälfte im Duodenum befand.

Röschmann bezeichnet 3 Fälle von Duodenalgeschwüren, wo gleichzeitig ein peptisches Oesophagusgeschwür bestand.

Solang die Diagnostik des Duodenalgeschwüres nicht jenen Grad der Sicherheit erreicht haben wird, wie die Diagnostik der Magengeschwüre, müssen wir die chirurgische Behandlung für verlässlicher als die interne Behandlung betrachten, und auch bei der Behandlung unkomplicierter Geschwüre für angezeigt halten.

Die chirurgische Behandlung ist dieselbe wie bei den Magengeschwüren. Nämlich das Geschwür wird entweder direkt entfernt oder aus der Cirkulation des Darminhaltes ausgeschaltet, wodurch für die Heilung günstige Verhältnisse geschaffen werden.

Die Bestimmung des Wertes der einzelnen Methoden ist schwierig, da wir noch wenig Erfahrung haben. Wenn wir die Pathologie des Duodenalgeschwürs kennen und nicht vergessen, dass die Ursache des Geschwüres unbekannt ist, müssen wir jene Methoden, welche durch Excision des Duodenalgeschwüres den Kranken heilen wollen, als gefährliche Eingriffe, die übrigens nur in den seltensten Fällen ausführbar sind, verwerfen, im Gegensatz zu Glücksmann und Landerer, welche die Excision des Geschwürs warm empfehlen. Ihnen zufolge soll man, falls das Geschwür von grosser Ausbreitung ist, statt der einfachen Excision die cirkuläre Resektion des Duodenum machen. In Unge's[2]) Fällen entstand nach der Resektion des Geschwüres eine Pankreasfistel. Im Falle Kiefer's[3]) riss das mit der Gallenblase verwachsene Geschwür bei der

1) Krug, Beitrag zur Statistik der Duodenalgeschwüre und Narben. Dissert. Kiel 1900.

2) Unge, Ulcus chr. duodeni und Pylorusstenose. Hildebrand's Jahresberichte. 1900.

3) Kiefer, Beitrag zur operativen Behandlung des Magen- und Duodenalgeschwürs. Münch. med. Wochenschr. 1900.

Isolierung ein. Mayo[1]) und Postempski[2]) kauterisieren das, an der vorderen Wand des Duodenums sitzende Geschwür. Viel sicherere Resultate verspricht die Gastroenteroanastomosis, welche der mildeste Eingriff zur Heilung des Geschwüres ist.

Laspeyres konnte aus der Litteratur insgesamt nur 3 Fälle zusammenstellen (2 Fälle von Codivilla, 1 von Pagenstecher), wo wegen eines einfachen Duodenalgeschwüres die Gastroenteroanastomosis gemacht wurde. Der Patient Codivilla's, bei welchem eine vollkommene Ausschaltung des Pylorus nach Eiselsberg gemacht worden war, starb 4 Monate nach der Operation an Lungentuberkulose. Bei der Sektion fand man an Stelle des noch offenen Geschwüres eine 1 cm lange runde Narbe. Der andere Patient Codivilla's fühlte sich 5 Jahre nach der Operation vollkommen wohl, seine Schmerzen hatten nachgelassen. Siegel[3]) und Ledderhose[4]) machten wegen eines callösen Duodenalgeschwüres, welches einen fühlbaren Tumor verursachte, die Gastroenteroanastomosis und hatten nach der Operation Gelegenheit, die Besserung der subjektiven Symptome und die Rückbildung des Tumors zu beobachten. Pólya publicierte eine wegen Duodenalgeschwür gemachte Gastroenteroanastomosis retrocolica bei einem Kranken, den er 3 Jahre früher wegen eines subphrenischen Abscesses mit Erfolg operiert hatte. Wahrscheinlich entstand dieser Abscess infolge der Perforation des Duodenalgeschwüres.

Die sicherste Methode zur Heilung des Duodenalgeschwüres ist auch die Gastroenteroanastomosis. Ein Umstand ist jedoch bei der Operation nicht zu vergessen; nämlich dass bei durchgängigem Pylorus der Mageninhalt trotzdem in das Duodenum gelangt, sich dort vor der Striktur ansammelt und eventuell Komplikationen veranlassen kann. Befindet sich die Striktur oder das Geschwür unmittelbar unterhalb des Pylorus, dann verursacht der gestaute Mageninhalt keine besonderen Unannehmlichkeiten, er kann durch den Pylorus wieder leicht in den Magen zurückfliessen und dann hört die Spannung auf. Ist jedoch die Striktur tiefer gelegen (infrapapillär), dann kann die Stauung des Mageninhaltes und die starke Blähung des Duodenum eventuell sehr schwere Folgen haben.

1) Mayo, Duodenal ulcer. Ann. of surg. 1904.

2) Postempski, 8. Italien. chirurg. Kongress. 1891.

3) Siegel, Die chirurgische Behandlung der Duodenalstenose. Mitteil. aus den Grenzgeb. der Med. und Chir. 1901.

4) Ledderhose, Ein Fall von Gastroenterostomie wegen Stenose des unteren Duodenums. Arch. f. klin. Chir. Bd. 59.

Nach Kelling kann die starke Erweiterung des Duodenum die Entleerung des Magens durch die Oeffnung der Gastroenteroanastomosis verhindern. Dies ist wahrscheinlich die Erklärung jener Misserfolge, wo nach der Gastroenteroanastomosis die Schmerzen des Kranken nicht nachliessen und die Heilung des offenen Geschwüres nicht fortschreiten wollte. Deshalb müssen wir bei durchgängigem Pylorus für die sichere Ableitung des Mageninhaltes durch die Oeffnung der Gastroenteroanastomosis sorgen und die Striktur oder das Geschwür vor jeder Stauung oder Spannung behüten. Dies erreicht man am sichersten, wenn man den Pylorus nach Eiselsberg vollkommen ausschaltet, oder denselben durch einfaches Unterbinden undurchgängig macht. Unbedingt ist das Eiselsberg'sche Verfahren das vollkommenere, aber auch zugleich das gefährlichere, so dass es bei einem herabgekommenen Patienten nicht empfehlenswert ist. Die Verengerung des Pylorus durch das Abbinden konnten wir am lebenden Menschen nicht beobachten, auch in der Litteratur finden wir dasselbe nirgends erwähnt. Auf Grund meiner Tierversuche halte ich es für ausgeschlossen, dass infolge des Abbindens in der Ligaturfurche eine Perforation zu Stande kommen könne, oder dass sich nach eventuellem Durchschneiden des Bindfadens (wie dies bei den Versuchshunden geschah) der Pylorus sich wieder ausdehne. Bei meinen Versuchstieren schnitt der Faden nach festem Abbinden unmittelbar hinter dem Pylorus durch und in allen Schichten des Duodenum war eine lineäre Narbe sichtbar; das Lumen des Darmes war fast vollständig verengert. Der Faden war in einigen Fällen noch im Lumen des Darmes bloss durch die Mucosa des Darmes fixiert und nirgends war in der Umgebung der Abschnürung auch nur die geringste Reaktion zu sehen. (Das stimmt übrigens mit meinen älteren Erfahrungen überein, die ich bei den Versuchen über die Darmunterbindung mit Anton v. Genersich junior machte[1]).

Ladevèze[2]) empfiehlt bei Duodenalstrikturen anstatt der Gastroenteroanastomosis eine der Pylorusplastik analoge Plastik; er erwähnt 6 auf solche Weise operierte Fälle, welche alle zur Heilung kamen. Bermet, Bier und Bazy machten bei der Striktur unmittelbar am Pylorus eine Pyloroduodenoplastik mit Erfolg.

---

1) Borszéky und v. Genersich, Beiträge zur Lokaldiagnose der inneren Darmokklusionen und zur Frage der Autointoxikation. Diese Beiträge Bd. 36.

2) Ladevèze, Étude clinique et traitement de l'ulcère du duodenum. Thèse de Lyon. 1900.

Von der Duodenoplastik können wir dasselbe sagen, was wir von der Pyloroplastik erwähnten; nur können wir hinzufügen, dass der Chirurg bei den Duodenalstrikturen noch seltener in die Lage kommt, diese Operation zu vollziehen, eben wegen der Ausdehnung und Lage der Striktur.

Abgesehen von den zur Perforation führenden Duodenalgeschwüren, hatten wir an der Klinik Gelegenheit, eine durch callöses Geschwür verursachte und eine narbige Striktur zu beobachten. In beiden Fällen stellten wir die Diagnose auf eine durch gutartige Pylorusstenose entstandene Magenerweiterung und machten die Laparotomie.

In der Litteratur finden wir wenig Angaben über die Zusammensetzung des Magensaftes bei den Duodenalstrikturen. Die meisten Autoren fanden eine Hyperchlorhydrie (Devie-Roux, Bouveret, Mikulicz, Kausch). Bloss Leube beobachtete in einem Falle eine normale Menge Salzsäure und Robin in einem Falle vollkommenen Mangel an Salzsäure.

Noch weniger Angaben haben wir zur Beurteilung jener Wirkung, welche die Gastroenteroanastomosis oder die Excision des Geschwüres auf den Chemismus des Magens ausübt. Lieblein[1]) konnte nur einen Fall finden (Hofmann), wo der nach einer Gastroenteroanastomosis entnommene Mageninhalt keine Salzsäure und keine Galle enthielt, ferner war auch Trypsin nachweisbar.

In unserem ersten Falle (Nr. 33) war freie Salzsäure nachweisbar, Milchsäure keine; im zweiten Falle (Nr. 34) war die Gesamtacidität stark vermehrt und Salzsäure, wie auch Milchsäure nachweisbar. In beiden Fällen bestand entschieden eine motorische Insufficienz.

Im Falle Nr. 34, wo die Operation wegen narbiger Duodenalstenose gemacht wurde, war einen Monat später die freie Salzsäure von 0,20% auf 0,08% gesunken und die Milchsäure verschwunden. Galle war nachweisbar.

Zu dem Falle Nr. 33 gesellte sich noch eine sehr seltene Komplikation, welche man bloss bei durch Pylorusstenose verursachten Magenerweiterungen beobachtete, nämlich 10 Tage nach der Gastroenteroanastomosis trat Tetanie auf.

---

1) Lieblein, Die Geschwüre des Magen-Darmkanals. Deutsche Chirurgie. Lief. 46.

Gumprecht[1]) sammelte im Jahre 1897 40 Fälle von Tetanie, von denen sich die meisten zu einer durch gutartige Pylorusstenose verursachten Magenerweiterung gesellt hatten. Tetanie wurde auch bei carcinomatöser Stenose beobachtet (Albu, Kuckeim, Trevelyan). In Gatzky's[2]) Falle trat die Tetanie im Zusammenhange mit einer traumatischen Magenerweiterung auf. Es war nämlich ein retroperitonealer Bluterguss entstanden, welcher das Duodenum zusammendrückte.

Neuerdings publicierte Hofmann[3]) einen Fall von Tetanie, wo die charakteristischen Symptome am Tage nach der von Nicoladoni vollzogenen Pylorusresektion auftraten.

Hofmann sucht die Ursache dieser schweren Komplikation in dem durch die Operation hervorgerufenen Shock.

In unserem Falle war die Magenerweiterung nicht hochgradig, aber der Kranke war in sehr herabgekommenem Zustande zur Operation gekommen. Nach der Gastroenteroanastomosis blieb das Erbrechen gänzlich aus. Der Kranke begann sich schon zu erholen, als am 10. Tage nach der Operation alle charakteristischen Symptome der Tetanie auftraten. Das Auftreten der Tetanie bildet immer eine schwere Komplikation der Magenerweiterung; Cunningham[4]) schätzt die Mortalität auf 70—80%. Grousinoff[5]) sammelte 47 Fälle, von denen 34 tödlich endeten.

Unsere eigenen Fälle sind folgende:

38. Ulcus callosum duodeni. Gastroenteroanastomosis retrocolica postica. Tetania. Tod.

N. B., 36. J. alter Mann. Aufgen. am 30. IX. 06. Seit zwei Monaten heftige Magenschmerzen und nach den Mahlzeiten Erbrechen. Keine Magenblutung. — Stark abgemagert, schwach entwickelt. Unter dem rechten Rippenbogen der Bauch stark druckempfindlich; hier eine fixierte Resistenz. Untere Magengrenze zwei Querfinger über dem Nabel. Im nüchternen Magen wenig schleimige Flüssigkeit, welche Salzsäurereaktion giebt. Eine Stunde nach dem Probefrühstück Salzsäure 0,18, Milchsäure

1) Gumprecht, Magentetanie und Autointoxikation. Centralbl. f. inn. Med. 1897.

2) Gatzky, Ein Fall von Tetanie gastrischen Ursprungs im Anschluss an ein Trauma. Deutsche Zeitschr. f. Chir. 1902.

3) Hofmann, Bericht über 52 operativ behandelte Fälle von Ulcus ventriculi. Diese Beiträge Bd. 50.

4) Cunningham, Gastric dilatation and tetany. Ann. of surg. 1904.

5) Grousinoff, Ein Fall von Tetanie bei Magendilatation. Klin. Journ. Mosk. 1900.

negativ. Gesamtacidität 50. Diagnose: Pylorusstenose (Ulcus callosum?)

Operation 7. XI.: Magen stark erweitert. Pylorus vollkommen frei. Der nächst dem Pylorus gelegene Teil des Duodenum stark ausgedehnt und dickwandig. Verdickung beginnt 2 Querfinger unterhalb des Pylorus. — Gastroenteroanastomosis retrocolica postica mit Naht. Verlauf bis zum 16. XI. ungestört. Ernährung gut, reichliche regelmässige Stühle. — Am 17. XI. treten bei normaler Temperatur an beiden Vorderarmen im Gebiete des Nervus ulnaris schmerzhafte tonische Kontraktionen auf; beide Arme in typischer Stellung; die Kontraktion steigert sich beim Druck auf die Nerven (Trousseau'sches Symptom). — Krämpfe nehmen zu, Masseter kontrahiert, mechanische Reizbarkeit des Nervus facialis gesteigert (Chvostek'sches Symptom). Maximale Temperatur 37,2°. Puls 120. — Am 23. XI. wird das Sensorium getrübt; nimmt keine Nahrung zu sich: Urinmenge 600—800 cm^3 mit Eiweissgehalt. Lungenoedem und am 24. XI. tritt der Tod ein. — Sektion: Operationsgebiet vollkommen reaktionslos; Peritoneum überall glatt, glänzend. Die zur Magenöffnung führende Darmschlinge sowie die abführende ist für 4 Querfinger durchgängig. Pylorus frei und ganz durchgängig, nicht verändert. Die Schleimhaut des Duodenum ist kaum 2 cm weit vom Pylorus in einer Ausdehnung von zwei Hellerstücken geschwürig. Das Geschwür hat scharfe, steile Ränder, reicht bis zur Submucosa, stellenweise zur Muscularis. Die Serosa über dem Geschwür verdickt und mit dem Pankreas verwachsen.

34. Duodenalstenose. Gastroenteroanastomosis retrocolica postica. Heilung.

B. L., 43 J. alter Mann. Aufgen. am 6. II. 07. Magenleiden seit einem Jahre. Kein Blutbrechen. — Schwach entwickelt, stark abgemagert. Rechtes Epigastrium empfindlich; keine Resistenz zu tasten. Untere Magengrenze in der Nabelhöhe. Im nüchternen Magen nichts zu finden. Eine Stunde nach dem Probefrühstück Salzsäure 0,20, Milchsäure negativ. Gesamtacidität 70. — Zweieinhalb Stunden nach der Probemahlzeit Salzsäure 0,16, Milchsäure positiv, Gesamtacidität 56. Sechs Stunden nach der Probemahlzeit wenig unverdaute Speisereste. Salolprobe nach zwei Stunden positiv. Diagnose: Narbige Pylorusstenose.

Operation 22. II. 07: Magen erweitert besonders im pylorischen Teile. Pylorus frei, durchgängig, weich anzufühlen, nicht fixiert. Im Duodenum unweit vom Pylorus ein ungefähr 2 cm grosses, narbig verengtes Stück, welches für die Kleinfingerspitze nicht durchgängig ist und mit dem Pankreas breit verwachsen ist. — Gastroenteroanastomosis retrocolica postica mit Naht. — Verlauf vollkommen ungestört. Am 25. III. eine Stunde nach dem Probefrühstück wenig gallig gefärbter, dicker, klebriger Schleim. Vier Stunden nach der Probemahlzeit wenig grünlich

gelbe Flüssigkeit von saurer Reaktion, welche keine Speisereste enthält. Salzsäure 0,80 %, Milchsäure negativ. Gesamtacidität 40. Am 29. III. geheilt entlassen. Nach seinen Nachrichten vom 2. VI. 07 fühlt er sich vollkommen gut. Hat in den letzten 3 Monaten um 4½ Kilogr. zugenommen.

Endresultate der chirurgischen Behandlung.

Den wirklichen Wert der chirurgischen Behandlung kann man — wie schon öfters erwähnt wurde — erst dann feststellen, wenn man vom weiteren Schicksale der Kranken Kenntnisse hat. Erst im Besitze dieser Angaben lässt sich ein Vergleich der chirurgischen Behandlung mit der internen Behandlung anstellen und der Wert der einzelnen Operationsmethoden mit einander vergleichen.

Von unseren eigenen Fällen wurden 3 Fälle, wo das Geschwür perforierte und ein Fall, wo keine Operation gemacht wurde, aus der statistischen Zusammenstellung ausgelassen. Bei den übrigen Fällen war das unmittelbare Operationsresultat folgendes:

Operation	Zahl der Fälle	Geheilt	Gestorben	Mortalität
Gastroenteroanastomosis	25	20	5	20 %
Resectio pylori	4	4	—	0
Gastroenteroplastica	1	1	—	0
Zusammen	30	25	5	16,6 %

Die unmittelbare Mortalität der operierten Fälle macht demnach 16,6 %, die Heilung 83,4 % aus. Diese Mortalität fällt ausschliesslich der Gastroenteroanastomosis zur Last. Es wäre aber nicht richtig, hieraus den Schluss zu ziehen, dass die Pylorusresektion der Gastroenteroanastomosis vorzuziehen sei. Die Erklärung der grossen Mortalität nach der Gastroenteroanastomosis liegt darin, dass wir diese Operation auch an sehr herabgekommenen Kranken machten. Von den Gastroenteroanastomosen, welche wir wegen gutartigen Stenosen zu machen Gelegenheit hatten, starb nur ein Kranker und auch dieser am 17. Tage nach der Operation an Tetanie.

Die Gastroenteroanastomosen wurden auf Grund folgender Indikationen gemacht:

Indikation	Zahl der Fälle	Geheilt	Gestorben
Narbige Pylorusstenose	16	12	4
Callöses Geschwür	5	5	—
Sanduhrmagen	1	1	—
Duodenumgeschwür	2	1	1
Geschwür mit Blutung	1	1	—
Zusammen	25	20	5

Die Todesursache war in den 5 Fällen nur einmal unmittelbar auf die Rechnung der Operation zu stellen (Fall 22), wo Ileus auftrat. In den vier andern Fällen war einmal Tetanie, zweimal Inanition (4 Stunden und 39 Tage nach der Operation) und einmal Verblutung (aus dem peptischen Oesophagusgeschwür) die Todesursache.

Die Pylorusresektion wurde in 4 Fällen gemacht, wo der Pylorus frei beweglich war und die Resektion keine Schwierigkeiten bot.

Die Gastroplastik wurde wegen Circulus vitiosus gemacht ein Jahr nach der Gastroenteroanastomosis.

Von den 25 geheilten Fällen konnten wir mit Ausnahme dreier, über das weitere Schicksal der Kranken Nachricht erhalten. — Von den 22 starb bisher kein einziger; geheilt oder in gebessertem Zustande sind 19, gebessert 1, nicht gebessert 2.

Das Dauerresultat der Operationen ist folgendes:

Operation	Zahl der Fälle	Geheilt	Gebessert	Nicht gebessert	Unbekannt
Gastroenteroanastomosis	20	16	1	1	2
Pylorusresektion	4	3	—	—	1
Gastroenteroplastica	1	—	—	1	—
Zusammen	25	19	1	2	3

Das dauernde Resultat ist also: Heilung in 20 Fällen = 85 % bei der Gastroenteroanastomose, 3 = 75 % bei den resecierten Fällen.

In Bezug auf die Art des Geschwüres, welche die Operation notwendig machte, gruppieren sich die operativ geheilten Fälle wie folgt:

Art des Geschwüres	Zahl der Fälle	Geheilt	Gebessert	Nicht gebessert	Unbekannt
Narbige Pylorusstenose	13	9	—	2	2
Callöses Geschwür	9	7	1	—	1
Sanduhrmagen	1	1	—	—	—
Duodenumgeschwür	1	1	—	—	—
Geschwüre mit Blutung	1	1	—	—	—
Zusammen	25	19	1	2	3

Man konnte daher bei 69,2 % der Pylorusstenosen und bei 88,8 % der callösen Geschwüre eine dauernde Besserung konstatieren.

Die Zeit, welche von der Operation bis zur letzten Untersuchung respektive bis zur letzten Nachricht über den Kranken verflossen, betrug im ältesten Falle 8 Jahre, bei dem jüngsten 7 Monate. Die seit dieser Zeit operierten Fälle sind hier nicht erwähnt.

Mit der chirurgischen Behandlung des Magen- und

Duodenumgeschwüres konnten wir in 80 % eine dauernde Heilung erzielen, und nur in 20 % blieb der Eingriff erfolglos.

Vergleichen wir diese Resultate mit denjenigen anderer.

Kreuzer[1]) berichtet über 67 an der Klinik Krönlein's operierte Fälle, deren weiteres Schicksal bekannt ist. Bei 85 % dieser Fälle ist das Resultat ein günstiges, bei 15 % ein ungünstiges; unter letzteren 3 % Mortalität. In dieser Zusammenstellung sind jene operierten Fälle, deren weiteres Schicksal unbekannt ist (7 % der operierten Fälle), nicht inbegriffen. In dieser Zusammenstellung Kreuzer's sind 3 Pylorusresektionen, 63 Gastroenteroanastomosen, 1 Pylorusplastik, 3 explorative Laporotomien, 1 Gastrotomie und 1 Ulcusnaht. Sämtliche Pylorusresektionen und 87,4 % der Gastroenteroanastomosen sind dauernd geheilt.

Brenner[2]) berichtet über 51 Fälle. Unter diesen sind 30 Gastroenteroanastomosen (13,3 % unmittelbare Operationsmortalität), 21 Resektionen des Geschwüres mit 28,6 % Mortalität. Von den (operativ) geheilten Fällen ist das weitere Schicksal von 34 Fällen bekannt. Von diesen sind 65,3 % dauernd geheilt, 34,7 % nicht geheilt oder gestorben. Von jenen 14 Fällen, wo Gastroenteroanastomosis gemacht wurde, sind 63,6 % dauernd geheilt, von den 12 resecierten Fällen 66,6 %.

Von den 38 Gastroenteroanastomosen Delaloye's[3]) war die unmittelbare Operationsmortalität 15,79 %; von den nach der Operation geheilten 32 Fällen sind 75 % geheilt, 25 % gestorben, nicht gebessert, oder ist ihr weiteres Schicksal nicht bekannt.

Kramer[4]) berichtet über das weitere Schicksal von 100, wegen narbiger Pylorusstenose gemachten Gastroenteroanastomosen; von diesen starben 32; in 9 Fällen war eine weitere Operation nötig (infolge Striktur der Oeffnung, Entstehen eines neuen Geschwüres u. s. w.). Das Schicksal von 6 Fällen ist unbekannt. 47 % ungünstigen Resultaten stehen also 53 % Dauerheilung gegenüber.

Hofmann[5]) publiciert über das weitere Schicksal von 52 ope-

1) Kreuzer, Die chirurgische Behandlung des runden Magengeschwürs und seiner Folgezustände. Diese Beiträge Bd. 49.

2) Brenner, Gastroenterostomie oder Resektion bei Ulcus callosum ventriculi? Arch. f. klin. Chir. Bd. 78.

3) Delaloye, Beitrag zur Gastroenterostomie. Deutsche Zeitschr. f. Chir. Bd. 38.

4) Kramer, Beiträge zur Pathologie und Therapie der gutartigen Pylorusstenosen. Diese Beiträge Bd. 51.

5) Hofmann, Bericht über 52 operativ behandelte Fälle von Ulcus ventriculi. Diese Beiträge Bd. 50.

rativ behandelten Magengeschwüren. Die Operationsmortalität der nach verschiedenen Methoden operierten Fälle beträgt 17,3 %; von jenen 37 Fällen, über deren weiteres Schicksal man Aufklärung erhalten konnte, waren 26 vollkommen, 2 nicht vollkommen geheilt und 9 gestorben. In 70,2 % der Fälle war eine dauernde Heilung zu konstatieren.

Aus diesen Zusammenstellungen ist ersichtlich, dass die nach verschiedenen Operationsmethoden behandelten Magengeschwüre in 85 bis 53 % der Fälle zu dauernder Heilung gelangen. Diese Zahlen stimmen mit unsern 80 % Heilung beiläufig überein. — Der Unterschied ist kein wesentlicher und ändert sich teils nach der Operation, teils nach den zur Operation gelangenden Fällen. Die Statistik jener Autoren, die zum Beispiel auch ein unkompliciertes Geschwür operieren, ist natürlich günstiger als die derjenigen, welche in diesem Falle nicht operieren.

Vergleichen wir die unmittelbaren und Dauerresultate der chirurgischen und der internen Behandlung. An der Budapester Klinik von Kétly waren den schon erwähnten Daten zufolge 62 Fälle in Behandlung; von diesen sind:

Geheilt	54
gebessert	2
gestorben	4
operiert	2.

Die interne Behandlung war daher in 87,1 % der Fälle von Erfolg, in 12,9 % erfolglos. — Von den geheilt entlassenen 54 Fällen recidivierten 9,3 % wiederholt, 1,8 % degenerierte carcinomatös; in 11,1 % war daher das Dauerresultat ungünstig.

Von den 291 Fällen Schulz's [1]) heilten 260 = 89 % beim Abschlusse der Behandlung; 31 = 11 % besserten sich nicht oder starben. Das weitere Schicksal der geheilt entlassenen ist in 157 Fällen bekannt; von diesen waren 121 = 77 % dauernd geheilt, 36 = 23 % wurden nicht geheilt oder starben.

Von Warren's [2]) 125 Fällen wurden 97 (77,6 %) geheilt, 28 (22,4 %) nicht geheilt oder starben.

Den Durchschnittswert der Resultate verschiedener Autoren berechnend, führte die chirurgische Behandlung in 69 %, die interne Behandlung in 75 % zu dauernder Heilung.

1) Schulz, Ueber Dauererfolge der internen Therapie des Ulcus ventriculi. Mitteil. aus den Grenzgeb. der Med. und Chir. 1903. XI.

2) Warren, The surgery of gastric ulcer. Boston med. surg. Journ. 1899.

Auf Grund dieser Daten müssen wir zum Schlusse kommen, dass das peptische Geschwür intern zu behandeln sei, da ein bedeutender Teil der auf diese Weise geheilten Kranken auch dauernd geheilt bleibt; in jenen Fällen, welche trotz der internen Behandlung nicht besser werden oder wo nach der Heilung des Geschwüres solche Veränderungen entstanden, denen gegenüber die interne Behandlung erfolglos ist, kann man in der Mehrzahl der Fälle durch chirurgisches Eingreifen ein gutes Resultat erreichen.

Von den verschiedenen chirurgischen Eingriffen kann nur die Gastroenteroanastomosis empfohlen werden. Die Resektion des Geschwürs halten wir nur dann für statthaft, wenn die Natur des vorhandenen Tumors zweifelhaft ist.

Von jenen 22 Kranken, deren weiteres Schicksal uns bekannt geworden ist, wurde bei 11 eine unmittelbare Nachuntersuchung angestellt; über den Zustand der übrigen erhielten wir schriftliche Mitteilungen. Diese 11 Fälle sind die wertvollsten, da sie die Veränderungen des Magenchemismus und der motorischen Funktion unmittelbar nach der Operation und nach einer längeren Zeit feststellen.

Betrachten wir nun, welche Veränderungen sich in unsern Fällen nach der Pylorusresektion im Chemismus des Magens und in der motorischen Funktion zeigten?

Von den 4 wegen callösen Geschwüres gemachten Pylorusresektionen ist das weitere Schicksal eines Falles unbekannt; bei den 3 übrigen Fällen konnte vor der Operation freie Salzsäure nachgewiesen werden, deren Menge zwischen 0,20 und 0,24% schwankte. Wenn wir also auch nicht behaupten können, dass in jedem Falle Hyperacidität bezw. Hyperchlorhydrie bestand, können wir doch so viel feststellen, dass bei jedem der zur Operation gelangten Fälle der Salzsäuregehalt den höchsten Grenzen der physiologischen Quantität nahe kam.

Bei einer 2 Monate nach der Pylorusresektion vorgenommenen Magenuntersuchung war die Menge der freien Salzsäure auf 0,20 gesunken (vor der Operation 0,24). Gesamtacidität von 65 auf 60. In einem andern Falle sank 1 Monat nach der Operation die Salzsäure von 0,22 auf 0,08, die Gesamtacidität von 65 auf 30.

In beiden Fällen konnte man das Abnehmen sowohl der freien Salzsäure als der Gesamtacidität nachweisen. Die Abnahme war im ersten Falle gering, im zweiten Fall jedoch bedeutend. Dieser Unterschied wird durch die verschiedene Methode der Resektion er-

klärt; in einem Falle wurde der Stumpf des Magens direkt mit dem des Duodenums vereinigt, im andern Falle wurde der Stumpf des Magens und des Duodenum vernäht und eine Gastroenteroanastomosis gemacht. Während im ersten Falle nur das callöse Geschwür entfernt wurde, kam im zweiten infolge der angelegten Magendarmfistel auch die neutralisierende Wirkung der Galle zur Geltung. Hieraus ist das Abnehmen der Acidität zu erklären. Im ersten Falle konnte man nach der Operation keine Galle nachweisen; im zweiten gelang dies.

In beiden Fällen kam die motorische Funktion nach der Operation vollkommen in Ordnung; vor derselben konnte man in beiden Fällen eine entschiedene Insufficienz konstatieren. Sechs Stunden nach der Probemahlzeit, 2 Stunden nach dem Probefrühstück waren noch unverdaute Speisereste im Magen. Im ersten Falle wurde 2 Monate nach der Operation der Magen 1 Stunde nach dem Probefrühstück vollkommen leer gefunden und 2 Stunden nach der Probemahlzeit konnten wir 200 cm^3 Mageninhalt erhalten.

Im andern Falle war der Magen 1 Stunde nach dem Probefrühstück und 4 Stunden nach der Probemahlzeit vollkommen leer. Die im zweiten Falle gemachte Salolprobe beweist ebenfalls das Aufhören der motorischen Insufficienz; vor der Operation konnte die Salicylsäure erst nach $2^1/_2$ Stunden im Urin vorgefunden werden; nach der Operation war diese Probe schon nach 1 Stunde positiv.

Das subjektive Befinden hatte sich in allen 4 Fällen nach der Operation vollkommen gebessert; das Erbrechen und die Schmerzen hörten auf und auch der Kräftezustand wurde allmählich wieder normal; alle nahmen an Körpergewicht zu. In keinem der beobachteten Fälle trat ein Recidiv auf, auch verengerte sich die Oeffnung nicht, wo doch unser ältester Fall im Februar 1902 operiert wurde.

Von unsern 4 Pylorusresektionen wurde daher bei 2 das günstige Resultat mittels Nachuntersuchung festgestellt, in 1 Falle wurden wir hievon brieflich benachrichtigt, in 1 Falle wissen wir nichts über das weitere Schicksal. Auch nach der pessimistischesten Berechnung entspricht dies 75% dauernder Heilung.

Brenner resecierte wegen callösen Geschwüres in 21 Fällen; von diesen starben 6 (28,6%), das weitere Schicksal von 3 ist unbekannt. Von den übrigen 12 Fällen kamen 8 (66,6%) zu dauernder Heilung. 4 sind nicht vollkommen arbeitsfähig. Unter den vollkommen geheilten waren 4 partielle Resektionen, 2 Pylorusresektionen mit direkter Vereinigung der Stümpfe, 2 Pylorusresektionen mit

Gastroenteroanastomose. Die 4 nicht vollständig geheilten Fälle waren alle partielle Resektionen.

Von den nach der Operation geheilten 20 Gastroenteranastomosen ist das weitere Schicksal von 2 unbekannt. Von den übrigen 18 Fällen wurde bei 16 nachträgliche Magenuntersuchung gemacht.

Bei der Besprechung der durch Gastroenteroanastomose erreichten Resultate müssen wir jene Fälle, wo die Operation wegen durch callöse Geschwüre verursachter Pylorusstenose oder wegen blutender Geschwüre gemacht wurde, von jenen Fällen trennen, wo eine narbige Stenose bestand.

Bei ersteren haben wir es nämlich mit einem noch nicht geheilten, daher fortschreitenden Processe zu thun, während es sich bei letzteren um ein schon geheiltes Geschwür resp. durch das Geschwür bedingte krankhafte Veränderungen handelt.

Erstere sind auch nach Behebung der Striktur nicht als geheilt zu betrachten, da das Geschwür unberührt blieb und wenn es infolge der Gastroenteroanastomose nicht heilt, dieselben Komplikationen verursachen kann, als ob diese Operation gar nicht gemacht worden wäre.

Aber auch die narbigen Strikturen können wir nicht so betrachten, als ob der Process schon ganz sicher geheilt wäre. — Neben den narbig geheilten Geschwüren können auch offene Geschwüre vorhanden sein, oder können solche im Laufe der Zeit an der hiezu disponierten Schleimhaut oder an den hiezu disponierten Individuen frische entstehen. — Die Nachuntersuchung der operierten Kranken ist daher hier ebenso wichtig, wie bei den offenen Geschwüren.

Resultate der bei callösen Geschwüren vollzogenen Gastroenteroanastomosen: In 5 Fällen machten wir diese Operation wegen callösen Geschwüres und zwar in 4 Fällen die Gastroenteroanastomosis retrocolica postica, einmal die antecolica antica, letzere nur deshalb, weil das Anlegen einer hinteren Oeffnung technisch unmöglich war. In allen Fällen befand sich das Geschwür am Pylorus; in einem Falle (Nr. 9) war das Geschwür mit der Bauchwand verwachsen und führte zur Entstehung eines praeperitonealen Abscesses. Im Fall Nr. 12 war ausser dem Geschwür am Pylorus auch eines an der Cardia. — Besondere Erwähnung verdient Fall Nr. 13, wo wegen des Geschwüres die Gastroenteroanastomosis gemacht worden war. Die angelegte Oeffnung verengerte sich; es entstand um die Oeffnung ein die ableitende Jejunumschlinge verengendes neues Geschwür. — In allen vier Fällen

waren mehrfache Verwachsungen mit dem Pankreas und mit der Leber vorhanden.

Von 5 Fällen war vor der Operation in 3 Fällen freie Salzsäure nachweisbar, doch war ihre Menge noch weniger (0,09—0,06 %) als physiologisch, von Hyperchlorhydrie konnte daher in diesen Fällen nicht die Rede sein. In 2 Fällen fehlte die freie Salzsäure vollkommen; Milchsäure war in 4 Fällen nachweisbar; die Gesamtacidität schwankte zwischen 15 und 40.

Die Magensekretion und die motorische Funktion des Magens besserte sich früher oder später und die Magensekretion wurde wieder normal.

Von diesen 5 Fällen wurden also 4 vollständig und dauernd geheilt. Bei einem (Nr. 13) war die Heilung nicht vollständig.

Wegen eines blutenden Geschwüres wurde die Operation einmal gemacht. Die Blutung war seit den 8 Monaten, wo die Nachuntersuchung gemacht wurde, nicht wieder gekommen. Ob daran die Gastroenteroanastomosis einen Anteil hat, das lässt sich nicht sicher feststellen. Soviel ist zweifellos, dass die Menge der freien Salzsäure nach der Operation abgenommen hat und die Gesamtacidität des Magensaftes auf weniger als die Hälfte sank. Es ist wahrscheinlich, dass durch die Abnahme des freien Salzsäuregehaltes das offene Geschwür zur Heilung kam, und infolge dessen die Blutung aufhörte.

Wegen narbiger Pylorusstenose wurden 12 Gastroenteroanastomosen gemacht. Bei 8 fand eine Nachuntersuchung statt. Vor der Operation konnte freie Salzsäure 7 mal, Milchsäure 4 mal nachgewiesen werden. Bei letzteren fehlte die freie Salzsäure einmal.

Die Menge der freien Salzsäure wurde in 5 Fällen bestimmt und betrug 0,04, 0,22, 0,26, 0,28, 0,30 %, war daher in 4 Fällen bedeutend grösser, als unter physiologischen Verhältnissen. Die Veränderungen der Sekretionsverhältnisse nach der Operation zeigt die folgende Tabelle. (Bei sochen Untersuchungen, die mehrere Male ausgeführt wurden und verschiedene Resultate gaben, sind nur die höchsten Werte angegeben.)

(Siehe Tabelle S. 171.)

Die Menge der freien Salzsäure war also in allen Fällen, wo vor der Operation Hyperchlorhydrie bestand, geringer worden und diese Abnahme war andauernd.

Die motorische Funktion des Magens besserte sich nach der Operation in jedem Falle. In zwei Fällen konnte man sogar

	Zahl der Fälle	Fall Nr. 23	Fall Nr. 24	Fall Nr. 25	Fall Nr. 26	Fall Nr. 27	Fall Nr. 28	Fall Nr. 29	Fall Nr. 30
Vor der Operation	Salzsäure	pos.	pos.	0,28	0,30	0,26	0,22	0,04	neg.
	Milchsäuere	neg.	neg.	neg.	neg.	pos.	pos.	pos.	pos.
	Gesamtacidität	61	68	70	72	75	65	60	40
Nach der Operation unmittelbar	Salzsäure	—	—	0,10	0,10	0,14	0,12	0,21	neg.
	Milchsäuere	—	—	neg.	neg.	neg.	neg.	neg.	pos.
	Gesamtacidität	—	—	30	30	40	40	54	20
Nach der Operation nach längerer Zeit	Salzsäuere	pos.	pos.	—	0,16	—	—	0,22	0,08
	Milchsäuere	neg.	neg.	—	neg.	—	—	neg.	neg.
	Gesamtacidität	38	40	—	45	—	—	60	30

eine entschiedene Verkleinerung des Magens konstatieren und zwar 4, bezw. 11 Monate nach der Operation. Die Wirkung der Gastroenteroanastomose ist also eine dauernde, die Verminderung der Hyperacidität hält an und der erweiterte Magen verkleinert sich mit der Zeit.

Die wegen Sanduhrmagen gemachte Gastroenteroanastomose führte auch zu dauernder Heilung. — Der Salzsäuregehalt betrug 2 Jahre nach der Operation 0,12 %. Die Gesamtacidität fiel von 65 auf 40.

Ebenso wurde ein günstiger Erfolg erreicht bei den Operationen wegen narbiger Duodenalstenose.

Einen Misserfolg müssen wir verzeichnen in dem Falle, wo die Gastroenteroplastik gemacht wurde, weil trotz der vor einem Jahre vollzogenen Gastroenteroanastomosis antecolica antica stenotische Symptome vorhanden waren. Es scheint, dass trotz der tadellosen Funktion der Y-förmigen Gastroenteroanastomose ein neues Geschwür entstand, oder das schon geheilte Geschwür sich wieder erneuerte.

B. Experimenteller Teil.

Um die Hauptsätze dieser Arbeit auch unmittelbar ins Klare zu stellen, trachtete ich die hier in Betracht kommenden Fragen durch Tierversuche zu beantworten.

A. Die erste Frage war: ob der Mageninhalt nach Anlegen einer Magendarmfistel bei durchgängigem Pylorus ausschliesslich durch die Fistel oder aber auch durch den Pylorus seinen weiteren Weg nimmt? Ferner ob die

verschiedenen Arten der Anastomosis, die antiperistaltische oder die isoperistaltische Lage der Darmschlinge irgend welchen Einfluss auf das Fortbewegen des Mageninhaltes hat?

Die Lösung dieser Frage hat ausser dem theoretischen Wert in der Erklärung der Wirkungsweise der Gastroenteroanastomosen bei den Magengeschwüren, noch eine eminente praktische Bedeutung bei der Behandlung der Duodenalgeschwüre und Duodenalstenosen.

Zur Feststellung des Weges, welchen der Mageninhalt nimmt. bieten sich zwei Methoden. Die eine besteht darin, dass man nach der Anastomosenbildung in den Magen des Versuchstieres Bismuth, Quecksilber oder einen andern solchen Stoff hineinbringt, welcher bei der Durchleuchtung mit den Röntgenstrahlen einen Schatten giebt. So kann man aus dem beobachteten Schatten den Weg des Mageninhaltes genau bestimmen. Solche Experimente sind veröffentlicht von Cannon und Blake[1]). Die Ergebnisse dieser Beobachtungen sind aber nicht ganz verlässig und geben zu Irrungen Anlass, wenn die Magendarmfistel sich in der Nähe des Pylorus befindet.

Die andere Versuchsmethode führt in den Magen des Versuchstieres einen solchen Farbstoff, welcher die Schleimhaut des Magens und des Darmes bleibend färbt und so den Weg des Mageninhaltes zuverlässig bezeichnet. Wenn man dann das Tier einige Stunden nach der Malzeit tötet, kann man den Weg genau erkennen. Ich machte Versuche mit Eosin, Fuchsin, Karmin und Methylenblau und fand das letzte am meisten entsprechend.

Die Versuche sind an Hunden gemacht worden. Nach der Gastroenteroanastomose wurde in einer Zeit, wo man annehmen konnte, dass die Beförderung des Mageninhaltes sich den geänderten Verhältnissen schon angepasst hat, gab ich den Tieren Methylenblau ein und tötete sie nach $1^1/_2$—3 Stunden. Anfangs wurde der Farbstoff mit der Magensonde dem gut gesättigten Tiere eingegossen in koncentrierter Lösung (Versuche Nr. 1, 2, 3), dann nachdem ich mich überzeugte, dass für meinen Zweck auch eine dünnere Lösung genügt, goss ich die wässerige Lösung verdünnt in den vollen Magen (Versuch Nr. 4—8), oder gab denselben in ein grösseres Fleischstück gewickelt ein (Versuch Nr. 9) endlich verwendete ich das Methylenblau in Pulverform, welches ich dem Tiere in die Nahrung mischte (Versuch Nr. 10—35).

Solche Versuche machte ich 35. Die vorgenommenen Opera-

1) Centralbl. f. Chir. 1905.

tionen waren: 15 Gastroenteroanastomosis antica, 14 Gastroenteroanastomosis postica, 4 Anastomosen nach Roux und 2 nach Kocher. Die Fistelöffnung wurde teils in der Nähe des Pylorus, teils in der Nähe der Cardia, oft in der Mitte des Magens angelegt. Die zur Anastomose verwendete Dünndarmschlinge wurde in einem Teile isoperistaltisch im anderen Teile der Fälle antiperistaltisch verlagert.

Um festzustellen, dass der Mageninhalt, welchen ich im Duodenum und im fixiertem Darmschenkel traf, wirklich vom Magen aus dahin gelangt, habe ich in Kontrollversuchen (Versuch Nr. 29—31) unmittelbar in der Nähe der Fistelöffnung den zuführenden, in anderen Fällen den abführenden Darmschenkel abgebunden.

Um festzustellen, ob auch bei den Pylorusstenosen die durch die Gastroenteroanastomose geschaffenen Verhältnisse die gleichen bleiben, habe ich bei einer anderen Reihe von Versuchen (Versuch Nr. 12—21) den Pylorus mit einem Seidenfaden abgebunden.

Die Versuche gruppieren sich demnach wie folgt.

(Siehe Tabellen S. 174—177.)

Aus diesen Versuchen folgt, dass der Mageninhalt nicht nur durch die Oeffnung der Gastroenteroanastomosis, sondern auch durch den Pylorus in den Darm gelangt, selbst wenn der Pylorus verengt ist. Diesen Weg des Mageninhaltes kann man weder durch Verlagerung der zur Anastomose verwendeten Dünndarmschlinge, noch durch die Grösse oder den Ort der Fistelöffnung verändernd beeinflussen.

B. Die zweite Frage, deren Lösung ich durch meine Versuche erreichen wollte, war die Behandlung der Magenblutungen durch die Gastroenteroanastomose.

Fibich[1]) hat in seinen Versuchen ein dem peptischen Geschwüre ähnliches Magengeschwür im Versuchstiere hervorgerufen. Aehnliches gelang mir nicht, da die Blutung an der angeschnittenen Schleimhautfläche sofort nach der Berührung mit der Säure stillstand. Ich wandte darum ein anderes Verfahren an. Durch eine in der Magenwand angebrachte Oeffnung schlitzte ich die Schleimhautfläche an der vordern und an der hinteren Magenwand mit einem Tenotom auf bis zur Serosa, und diese Magenöffnung benützte ich zur Anastomose. An Kontrolltieren wurde die Schleim-

1) Fibich, Experimentelle Untersuchungen über die Einwirkung der Gastroenteroanastomose auf das Ulcus ventriculi. Arch. f. klin. Chir. Bd. 79.

I. Gastroenteroanastomose bei durchgängigem Pylorus und isoperistaltisch angelegter Darmschlinge.

Nr. des Versuches	Operation	Getötet nach der Operation	Länge der Fistelöffnung	Entfernung der Fistelöffnung vom Pylorus	von der Cardia	von der C. major	von der C. minor	Versuchsresultat
1	Gastroenteroanast. antica mit Naht. Zwischen Pylorus und Cardia.	2 Stunden	3 cm	9 cm	6 cm	2 cm	5 cm	Im Duodenum zwischen Pylorus und Fistelöffnung die Schleimhautintensive blau gefärbt.
2	Gastroenteroanast. antica mit Naht unmittelbar am Pylorus.	2½ Stunden	3,5 cm	2 cm	9 cm	3 cm	6 cm	Im Duodenum zwischen Pylorus und Fistelöffnung die Schleimhaut überall intensive blau.
3	Dieselbe nah der Cardia.	3 Stunden	2 cm	6 cm	2 cm	3 cm	2 cm	Wenig Mageninhalt im Duodenum. Schleimhaut blau.
4	Dieselbe nah der Cardia.	2 Stunden	3,5 cm	7 cm	3 cm	1 cm	1 cm	Viel Mageninhalt im Duodenum. Schleimhaut blau.
5	Gastroenteroanast. postica mit Naht nah dem Pylorus.	1½ Stunden	4 cm	3 cm	8 cm	2 cm	4 cm	Dasselbe.
6	Dieselbe mit Knopf, nahe der Cardia.	3½ Stunden	1,5 cm	6 cm	4 cm	4 cm	2 cm	Magen und Duodenum ganz leer. Duodenum und Magenschleimhaut intensive blau.
7	Dieselbe mit Naht in der Mitte.	2 Stunden	3 cm	3 cm	4 cm	2,5 cm	2 cm	Duodenum voll mit Mageninhalt.
8	Dieselbe nah dem Pylorus.	2½ Stunden	3,5 cm	2 cm	7 cm	1,5 cm	3,5 cm	Dasselbe.
9	Anastomose nach Roux.	2 Stunden	1 cm	7 cm	8 cm	1 cm	6 cm	Duodenum und in den Magen genähte Darmschlinge intensiv blau gefärbt.
10	Anastomose nach Roux.	2 Stunden	1,5 cm	5 cm	8 cm	2 cm	6 cm	Dasselbe wie in Nr. 9.
11	Anastomose nach Kocher.	2½ Stunden	1,5 cm	5 cm	7 cm	1 cm	5 cm	Schleimhaut des Duodenum intensiv blau gefärbt.

II. Gastroenteroanastomose bei verengtem Pylorus in isoperistaltisch verlagerter Darmschlinge.

12	Gastroenteroanast. antica mit Naht.	2 Stunden	3,5 cm	2 cm	6 cm	2 cm	4 cm	Unterbindungsfaden nicht sichtbar. Duodenum stark blau gefärbt.
13	Dieselbe.	3 Stunden	3 cm	2 cm	6 cm	2 cm	4 cm	Im Duodenum viel Mageninhalt. Abbindungsfaden nicht gefunden.
14	Dieselbe nah der Cardia.	1½ Stunden	3,5 cm	5 cm	2,5 cm	2 cm	2,5 cm	Dasselbe.
15	Dieselbe mit Knopf.	2 Stunden	0,5 cm	4 cm	7 cm	1,5 cm	4 cm	Knopf im Magen gefallen. Abbindungsfaden nicht zu finden. Duodenum stark blau gefärbt.
16	Gastroenteroanast. postica mit Naht nahe dem Pylorus.	2 Stunden	3,5 cm	2 cm	7 cm	—	3 cm	Dasselbe wie in Nr. 13.
17	Dieselbe nahe an der Cardia.	1½ Stunden	4 cm	5 cm	2 cm	2 cm	1,5 cm	Abbindungsfaden nicht zu finden. Duodenum voll mit Mageninhalt.
18	Dieselbe nahe zum Pylorus.	2 Stunden	3 cm	1,5 cm	7 cm	1 cm	2 cm	Abbindungsfaden in situ aber von Serosa bedeckt. Im Duodenum wenig Mageninhalt.
19	Dieselbe in der Mitte.	2½ Stunden	3,5 cm	3 cm	6 cm	2 cm	4 cm	Abbindungsfaden nicht zu finden. Magen und Duodenum leer. Schleimhaut beider überall intensiv blau gefärbt.
20	Anastomose nach Roux.	1½ Stunden	1,5 cm	4 cm	8 cm	3 cm	4 cm	Abbindungsfaden nicht zu finden. Im Duodenum viel Mageninhalt.
21	Anastomose nach Kocher.	2 Stunden	1 cm	4 cm	7 cm	3 cm	4 cm	Abbindungsfaden nicht zu finden. Im Duodenum wenig Mageninhalt. Schleimhaut stark blau gefärbt.

III. Gastroenteroanastomose bei durchgängigem Pylorus und antiperistaltisch gelagerter Darmschlinge.

Nr. des Versuches	Operation	Getötet nach der Operation	Länge der Fistelöffnung	Entfernung der Fistelöffnung vom Pylorus	von der Cardia	von der C. major	von der C. minor	Versuchsresultat
22	Gastroenteroanast. antica mit Naht nah zum Pylorus.	1 Stunde	3 cm	2 cm	4 cm	2,5 cm	2 cm	Im Duodenum viel Mageninhalt.
23	Dieselbe.	2 Stunden	2,5 cm	1,5 cm	5 cm	2 cm	3 cm	Im Duodenum wenig Mageninhalt. Schleimhaut intensive blau.
24	Dieselbe nah zur Cardia.	2 Stunden	3 cm	4 cm	2 cm	1,5 cm	2 cm	Im Duodenum wenig Mageninhalt. Schleimhaut blassblau.
25	Gastroenteroanast. postica mit Naht nah zur Cardia.	1½ Stunden	2,5 cm	4 cm	2 cm	3 cm	2 cm	Im Duodenum viel Mageninhalt.
26	Dieselbe in der Mitte.	2 Stunden	2 cm	4 cm	3 cm	1 cm	5 cm	Dasselbe.
27	Dieselbe nah zum Pylorus.	4 Stunden	3 cm	1 cm	6 cm	—	2 cm	Magen und Duodenum leer. Schleimhaut beider blassblau.

IV. Gastroenteroanastomose bei verengtem Pylorus und antiperistaltisch gelagerter Darmschlinge.

28	Gastroenteroanastomosis antica mit Naht nahe zum Pylorus.	2 Stunden	3 cm	2 cm	4,5 cm	1,5 cm	2 cm	Abbindungsfaden hat den Pylorus beinahe ganz durchschnitten, hängt im Lumen des Magens. Im Duodenum wenig Mageninhalt.
29	Dieselbe nahe der Cardia.	1½ Stunden	2 cm	5 cm	2 cm	3 cm	1 cm	Abbindungsfaden nicht gefunden. Im Duodenum viel Mageninhalt.
30	Gastroenteroanast. postica mit Naht nahe zum Pylorus.	1½ Stunden	2 cm	2 cm	6 cm	3 cm	1 cm	Abbindungsfaden in situ. Im Duodenum viel Mageninhalt. Abbindungsfaden vollständig verdeckt von Serosa.
31	Dieselbe nahe zur Cardia.	1½ Stunden	2,5 cm	4 cm	2,5 cm	2 cm	1,5 cm	Im Duodenum wenig Mageninhalt.

V. Gastroenteroanastomose bei Verengerung der zuführenden Darmschlinge.

32	Gastroenteroanastomosis antica mit antiperistaltisch gelagerter Darmschlinge.	1½ Stunden	3 cm	3 cm	4 cm	3 cm	2 cm	Duodenum bis zur Unterbindungsstelle stark ausgedehnt; voll mit Mageninhalt. Der Pankreasgang bis 2 cm von der Einmündung auch blau gefärbt. Abbindungsfaden teilweise mit Serosa bedeckt. Die Schlinge liegt frei.
33	Dieselbe mit isoperistaltischer Schlinge.	2 Stunden	3 cm	1,5 cm	4 cm	1 cm	3 cm	Duodenum stark ausgedehnt, voll mit Darminhalt. Abbindungsfaden in situ.
34	Dieselbe postica mit antiperistaltischer Schlinge.	2 Stunden	3,5 cm	2 cm	7 cm	—	4 cm	Duodenum stark ausgedehnt, voll mit Darminhalt. Abbindungsfaden von aussen nicht sichtbar.
35	Anastomose nach Roux. Dünndarm und Pylorus abgebunden.	2½ Stunden	1,5 cm	2,5 cm	8,5 cm	—	—	Abbindung über dem Pylorus nicht zu finden, an deren Stelle eine narbige Verdickung Am Duodenum Abbindung unverändert. Duodenum nicht ausgedehnt mit wenig Mageninhalt. Schleimhaut blassblau.

haut auf ähnliche Weise aufgeschlitzt und die Magenwand mit Nähten wieder verschlossen. Die Versuchstiere gingen ein; die Kontrolltiere blieben am Leben. Ich wiederholte den Versuch, aber mit Verengerung des Pylorus und mit Vermehrung der Salzsäure, welche ich den Tieren in nüchternem Zustande eingab.

Die diesbezüglichen Versuche stellt folgende Tabelle dar.

(Siehe Tabelle S. 179.)

Hieraus folgt: Bei durchgängigem Pylorus übt die Gastroenteroanastomose auf die Magenblutung keine blutstillende Wirkung aus und diese Wirkung ist selbst bei verengtem Pylorus nicht unbedingt verlässlich.

C. Die dritte Frage, welche durch die Versuche beantwortet werden sollte, ist die Genese des Ulcus pepticum jejuni nach der Gastroenteroanastomose.

Nachdem diese Geschwüre beinahe ohne Ausnahme nur bei jenen Gastroenteroanastomosen beobachtet wurden, welche wegen narbiger Strikturen oder wegen callösen Geschwüren gemacht werden, geht die Ansicht der meisten Autoren dahin, dass die vermehrte Salzsäure des Mageninhaltes die Ursache dieser Geschwüre sei. Bis zum heutigen Tage wurde jedoch diese Frage nicht experimentell studiert. Dadurch, dass man nach der Gastroenteroanastomosis den normalen Salzsäuregehalt des Magens steigert und dann die Tiere am Leben lässt, muss man nach meiner Ansicht Aufklärungen über die Genese der peptischen Geschwüre erhalten. Ich gab meinen Versuchstieren mit der Magensonde verdünnte Salzsäure ein; später — dem Rate von Katzenstein[1]) folgend, — vermehrte ich die Salzsäure mit reiner Fleischfütterung.

Katzenstein hat nämlich experimentell bewiesen, dass die reine Fleischfütterung die Salzsäureausscheidung des Magens in grossem Masse steigert. Ich folgte diesem Rate, konnte aber lange nicht zu einem Erfolge kommen und änderte dann die Versuche so ab, dass ich zugleich den Pylorus verengte. Katzenstein gelang es, ein peptisches Geschwür nach dem Verfahren von Fibich an zwei Versuchstieren zu erzeugen. Zwischen diesem Ulcus jejuni jedoch und jenem, welches beim Menschen nach der Gastroenteroanastomosis entsteht, ist ein wichtiger Unterschied. Beim Menschen

1) Katzenstein, Ueber die Aenderung des Magenmechanismus nach der Gastroenteroanastomose. Deutsche med. Wochenschr. 1907. Nr. 4.

Nr. des Versuches	Ausgang des Versuches	Befund	Kontroll-Vers.-Nr.	Ausgang des Versuches
36	Auffallend still. In der Nacht nach der Operation eingegangen. Im Käfig viel erbrochenes Blut.	Sektion: Oberer Teil des Dünndarmes und Magen voll mit verdautem Blute. Nähte intakt. Kein Blut im Bauch. Der Schnitt in der Mucosa hat eine Arterie von 1,5 mm Durchmesser getroffen. Verblutung.	37	Auffallend still. Zweimal Blut erbrochen. Am 3. Tage fängt es an zu essen und erholt sich rasch.
38	Zweimal teils flüssiges, teils geronnenes Blut erbrochen. Vier Stunden nach der Operation eingegangen.	Sektion: Magen stark gefüllt mit flüssigem und geronnenem Blute. In der obersten Dünndarmpartie wenig Blut. Nähte intakt. Kein Blut im Bauche. Arterienverletzung.	39	Oeffnung in der Nähe der Cardia. Arterienverletzung auf der Schleimhaut. Zweimal Bluterbrechen. Das Tier blieb am Leben.
40	2—3 Tage lang liegt das Tier teilnahmlos. Einmal Bluterbrechen. Am 4. Tage trinkt es Milch, am 5. Tage springt es auf. Geheilt.		41	Einmal Bluterbrechen. Blieb am Leben.
42	Sehr still. Bricht 4mal Blut. Geht in der Nacht nach der Operation ein.	Sektion: Im Magen wenig, in den Gedärmen viel verdautes Blut. Nähte intakt. In der Bauchhöhle wenig geronnenes Blut. Vor dem Pylorus an der grossen Kurvatur eine Arterie von 1 mm Lumen durchschnitten aber mit Thrombus ausgefüllt.	43	Erbricht öfter Blut und geht nach 3 Stunden ein. Sektion: Der Magen voll mit geronnenem Blute. Unter der kleinen Kurvatur ist das Lumen einer Arterie zu sehen. Kein Thrombus.
44	Vor der Operation zwei Esslöffel voll verdünnte Salzsäure. Pylorusunterbindung mit Seide. Erbricht nach der Operation öfter Blut. Am 3. Tage läuft es schon. Blieb am Leben.		45	Erbricht fortwährend Blut, geht nach $2^1/_2$ Stunden ein. Sektion: Im Magen wenig geronnenes Blut. Im oberen Darmteile wenig Blut. An der kleinen Kurvatur eine durchschnittene nicht thrombosierte Arterie. Nähte intakt.
46	Eine Stunde vor der Operation 2 Esslöffel voll verdünnte Salzsäure. Pylorusunterbindung. Erbricht öfter grosse Mengen Blut. Am 2. Tage munter, trinkt Milch. Blieb am Leben.		47	Am Tage nach der Operation öfter Blutbrechen. Lange Zeit still, frisst kaum, bricht öfter. Nach 2 Wochen wird die Ernährung besser. Blieb am Leben.

Nr. des Versuches	Operation	Versuch	Resultat
48	Anastomosis antica mit Naht.	5 Monat und 18 Tage lang täglich 2 Esslöffel voll Salzsäure mit der Magensonde.	Frisst gut. Nimmt an Gewicht ab. Bei der Autopsie kein Geschwür.
49	Dieselbe.	5 Monate und 28 Tage lang jeden 2. Tag 2 Esslöffel voll Salzsäure.	Frisst gut. Fistelöffnung 3,5 cm. Kein Geschwür im Jejunum. Im Oesophagus zwei linsengrosse und 2 cm über der Cardia ein hellergrosses Geschwür auf der Schleimhaut bis in die Submucosa.
50	Dieselbe.	16 Tage lang täglich 2 Esslöffel voll Salzsäure.	14 Tage lang munter und gut. Dann still, frisst nichts. Am 16. Tage starker Meteorismus; eingegangen. Sektion: Peritonitis. An der abführenden Schlinge 3 cm vom Fistelrande entfernt ein linsengrosses Geschwür mit nekrotischem Rande, welcher sich auf alle Schichten der Darmwand ausbreitet. Perforation.
51	Dieselbe.	Pylorusverengung mit Seidennaht 2 Tage vor der Operation je 2 Esslöffel voll Salzsäure. Durch 5 Monate und 23 Tage jeden 2. Tag Salzsäure.	Nirgends eine Geschwürbildung zu sehen.
52	Gastroenteroanastomosis postica mit Naht.	Durch 6 Monate täglich dann jeden 2. Tag Salzsäure.	Starke Abmagerung. Fistelöffnung 2,5 cm. Keine Geschwürbildung.
53	Dieselbe.	Wie Nr. 52.	Wie Nr. 52.
54	Dieselbe.	Dasselbe.	Dasselbe.
55	Dieselbe.	Dasselbe.	Dasselbe.
56	Anastomose nach Roux.	Dasselbe.	Dasselbe.
57	Dieselbe.	Dasselbe.	Dasselbe.
58	Dieselbe mit Abbindung des Pylorus.	Dasselbe.	Dasselbe.
59	Dieselbe.	Dasselbe.	Im Oesophagus 4 linsengrosse oberflächliche Geschwüre. Sonst keine Geschwüre.

ist die zur Anastomose benützte Darmschlinge intakt; der vermehrte Salzsäuregehalt des Magens wirkt also hier auf eine normale, intakte Schleimhaut, während bei Katzenstein's Versuchen die

Schleimhaut des Jejunum absichtlich verletzt und mit koncentrierter Salzsäure geätzt wird. Die beiden Arten von Geschwüren können demnach nicht für analog gelten. Katzenstein hält die Geschwüre für die ersten experimentell hervorgerufenen. Lieblein[1]) erwähnt jedoch, dass Stefan Watts nach einer am Hunde gemachten Gastroenteroanastomosis zwei peptische Geschwüre im Jejunum beobachten konnte, welche 3 Monate nach der Operation perforierten und zum Tode führten. Die wahren peptischen Geschwüre brauchen erfahrungsgemäss eine längere Zeit zu ihrer Entwicklung.

Ich machte diesbezüglich 12 Versuche. Nach der Anastomose gab ich den Tieren täglich Salzsäure. Nur bei einem Tiere entstand ein Geschwür und dieses Tier verendete am 17. Tage nach der Operation an Perforationsperitonitis. Im abführenden Schenkel des Jejunum entstand 3 cm vom Fistelrande entfernt ein typisches linsengrosses Geschwür, welches die Darmwand perforierte. In den übrigen Versuchen konnte trotz der 6 Monate währenden Beobachtungszeit kein Geschwür erzeugt werden.

Die hierher gehörigen Versuche sind in der Tabelle (S. 180) zusammengestellt.

Aus allen diesen Versuchen folgere ich, dass man durch längeres Einführen von Salzsäure in den Magen nach der Gastroenteroanastomose auf künstliche Weise ein peptisches Geschwür im Dünndarm erzeugen kann; die Entwicklung des Geschwüres ist aber nicht in allen Fällen konstant, so dass man bei der Entstehung dieser Geschwüre ausser der Einwirkung der Hyperchlorhydrie auch andere uns bisher noch unbekannte Ursachen vermuten muss.

1) Lieblein, Die Geschwüre des Magendarmkanales. Deutsche Chirurgie. 1905. S. 330.

V.

AUS DER

CHIRURGISCHEN KLINIK ZU BRESLAU.

DIREKTOR: PROF. DR. KÜTTNER.

Beitrag zur Brustwandresektion mit Plastik auf die freigelegte Lunge.

Von

Dr. **Adolph Hoffmann,**
ehem. Assistenzarzt der Klinik.
Assistenzarzt der chirurg. Univ.-Klinik zu Greifswald.

(Mit 4 Abbildungen.)

In dem ersten Bericht Sauerbruch's[1]) über die ersten in der pneumatischen Kammer der Breslauer Klinik ausgeführten Operationen finden sich zwei Fälle von Brustwandresektionen verzeichnet. In dem einen handelte es sich um ein Osteosarkom der vierten und fünften Rippe, in dem zweiten um ein mit der dritten Rippe verwachsenes Mammacarcinomrecidiv. In beiden Fällen wurde die Pleura, im ersten absichtlich, im zweiten unabsichtlich eröffnet. In dem Sarkomfall wurden die 4. und 5. Rippe in Ausdehnung von 10 cm mit Intercostalmuskulatur entfernt und zur Deckung des Defektes der vorher zurückpräparierte Lappen verwendet, im Carcinomfalle wurde die 3. Rippe in Ausdehnung von 7 cm reseciert und ausserdem viel Haut entfernt. Der Defekt musste durch Bildung eines von der rechten Thoraxseite hergeholten Hautlappens mit oberem Stiel gedeckt werden. In beiden Fällen wurde also der Brustwanddefekt plastisch gedeckt, indem ein Lappen mit seiner Wundfläche auf die blosse Lunge zu liegen kam.

1) Münch. med. Wochenschr. 1906. Nr. 1.

In diesem Jahre veröffentlichte Sauerbruch [1]) noch zwei weitere Fälle von Resektion der Brustwand mit Plastik auf die freigegelegte Lunge. In dem einen handelte es sich um ein faustgrosses, die Umgebung in weitem Umkreis flach infiltrierendes, mit Rippen und Intercostalmuskulatur festverwachsenes Mammacarcinom. Es wurden 2 Rippen reseciert mit Entfernung der dazwischen liegenden Pleura und Weichteile. Der handtellergrosse Defekt wurde durch einen Brückenlappen aus der Seite gedeckt. Der zweite Fall war ein lokales Narbenrecidiv nach Mammaamputation wegen Carcinom. Es wurde die vordere rechte Brustwand in einem Umfange von 30 cm Länge und 20 cm Breite (3 Rippen je 18 cm lang mit den entsprechenden Teilen des Sternum in einer Länge von 10 cm und einer Breite von 2 cm) entfernt. Der Defekt wurde durch Verlagerung der linken Mamma gedeckt.

Ferner hat jüngst noch Haecker [2]) einen weiteren Fall dieser Art von Plastik veröffentlicht. Es handelte sich um einen hühnereigrossen gegen die Brustwand fest fixierten Mammatumor des äusseren oberen Quadranten. Aus der 4. und 5. Rippe wurden je 8 cm reseciert und mit Pleura und Intercostalmuskulatur entfernt. Zur Deckung des Defektes genügte es, die Weichteile nach der Mitte zu etwas zu mobilisieren.

Ich will im Folgenden über zwei weitere Fälle von Brustwandresektion mit Plastik auf die frei gelegte Lunge berichten. Den einen, ein Thoraxchondrom, operierte mein damaliger Chef, Herr Prof. Küttner, kurz nach Uebernahme der Breslauer Klinik; der zweite, eine nach Mammaamputation infolge von Knorpelnekrose zurückgebliebene Fistel, bei dem der Verdacht auf Carcinomrecidiv bestand, kam erst nach meinem Uebertritt in die Greifswalder Klinik zur Operation. Ich bringe zunächst die Krankengeschichten der beiden Fälle.

1. B. Kr., 18 J., Magd, aus Kostelzy, Gouv. Kalisch. Aufgen. 1. VI. bis 18. VII. 07.

Eltern und 7 Geschwister sind gesund. Pat. war in der Kindheit gesund. — Erste Regel mit 14 Jahren, alle 4 Wochen, ohne Beschwerden. Vor 9 Monaten fiel Pat. mit der rechten Brustseite auf das Querholz eines Leiterwagens; die Stelle rötete sich, schwoll aber nicht an. Erst nach 7 Wochen bemerkte Pat. unter d. r. Arm einen kirschgrossen, weichen Knoten, der etwas weh that. Dieser ist dann regelmässig weiter

1) Deutsche Zeitschr. f. Chir. Bd. 86. 1907.
2) Centralbl. f. Chir. 1907. Nr. 37.

gewachsen und immer härter geworden. Seit 2 Monaten hat sie starke Schmerzen und kommt deshalb in die Klinik. Eine Behandlung hat bisher nicht stattgefunden. Kein Husten, kein Auswurf. Beim tiefen Atmen hat Pat. etwas Schmerzen. Sie hat in der letzten Zeit etwas an Gewicht abgenommen.

1. VI. 07. Aufnahmebefund: Temp. 36,8. Puls 100. Gewicht 50 kg. Kleines, leidlich kräftig gebautes Mädchen von gesundem Aussehen. Haut und Schleimhäute von guter Blutfüllung. Keine Oedeme. Kein Ausschlag. Ueber den Lungen überall sonorer Schall und vesikuläres Atmen, rechts allerdings, besonders seitlich und vorn, fern klingend. Herz nicht verbreitert, Töne laut, rein, regelmässig. Abdomen o. B. Urin: sauer, frei. Oertlicher Befund: Am Thorax unterhalb der r. Mamma, und nach hinten von ihr, sieht man eine starke Vorwölbung, die sich bis zur hinteren Axillarlinie erstreckt (s. Fig. 1). Man fühlt hier einen etwa 2 faustgrossen, nicht sehr erhabenen Tumor, der den Rippen vollständig unbeweglich aufsitzt, und zwar, wie es scheint, der 5.—7. oder 8. Rippe. Seine Oberfläche ist glatt, seine Konsistenz mittelderb, teilweis prall elastisch; auch scheint an einer cirkumskripten Stelle am oberen Rande der Geschwulst etwas Fluktuation vorhanden zu sein. Am vorderen Ende des Tumors bezw. dicht unterhalb desselben, hört man bei fester Palpation des Thorax deutliches Krepitieren (Rippenfraktur!). Die Mamma ist über dem Tumor vollständig beweglich. — In der r. Axillargrube fühlt man 2—3 erbsengrosse, weiche Drüsen, die gut verschieblich sind. Sonst keine Drüsen.

Fig. 1.

Vor der Operation.

6. VI. Klin. Vorstellung: Der grosse Tumor hat mit der Mamma nichts zu thun, sondern sitzt dem Thorax fest auf. Diagnose: Sarkom, bezw. Chondrom der Thoraxwand. Man weiss, dass diese Tumoren, wenn sie aussen noch klein sind, nach innen zu 2—3 mal so gross sein können.

U. d. D. Die Punktion der fluktuierenden Stelle ergiebt gelbe, leicht getrübte, zähe, klebrige Flüssigkeit, der bei der 2. Aspiration bereits Blut beigemischt ist. Bei der Punktion macht es den Eindruck, als ob im Tumor mehrere Cysten bestünden. Das Kulturverfahren bleibt negativ. Das aufgenommene Röntgenbild ergab im Bereich des Tumors eine Zerstörung der 5. Rippe. Die Ausdehnung des Tumors nach innen scheint uns (jetzt nach der Operation) durch einen stärkeren Schatten markiert zu sein. Dieser Schatten wurde aber ante oper. von uns wohl nicht ge-

nügend beachtet, jedenfalls nicht in diesem Sinne gedeutet. Eine Durchleuchtung in wechselnder Stellung ergab uns auch keine sicheren Anhaltspunkte für die Ausdehnung des Tumors nach innen.

8. VI. Operation in der Sauerbruch'schen Kammer (Prof. Küttner): Druck während der sonstigen Operation niedriger als bei Eröffnung und Schluss des Thorax. In ruhiger Aethernarkose 30 cm langer bogenförmiger Schnitt mit der Konvexität nach unten unterhalb des Tumors, von der hinteren Axillarlinie aus etwa dem Verlauf der 7. Rippe entsprechend, nach vorn zu. Der obere Lappen wird zurückpräpariert und schon schimmert der graugelbliche Tumor durch die Muskulatur durch. Letztere muss, da von Tumor durchwachsen, zum grossen Teil geopfert werden. Jetzt werden 3 Rippen (5., 6. und 7.), über die sich der Tumor ausbreitet, medial von diesem mit der Rippenschere durchtrennt. Nach Durchschneidung der Intercostalmuskulatur im 4. und 7. Intercostalraum werden die erwähnten 3 Rippen in der Axillarlinie durchtrennt und so der Tumor entfernt, wobei man bemerkt, dass er sich auch nach der Pleurahöhle zu beträchtlich, jedoch nicht viel mehr als nach aussen, entwickelt hat. Die Exstirpation der Geschwulst ist in wenigen Minuten erledigt. — Die Blutung aus den Intercostalarterien lässt sich leicht beherrschen. Mit der Lunge bestehen keine Verwachsungen. Diese ist von hellgraurötlicher Farbe und dehnt sich gut bei jeder Inspiration aus. Auch an der Pleura parietal. findet sich sonst, soweit man sie übersehen kann, nichts Pathologisches, speziell nichts Tumorverdächtiges. Da in der 6. Rippe jenseits der Durchtrennung dorsalwärts noch Geschwulstgewebe zu sitzen scheint, so wird dem erwähnten Hautschnitt noch ein 7 cm langer seitlicher Schnitt hinzugefügt und von diesem aus die Rippe in entsprechender Ausdehnung nachreseciert. Exakte Blutstillung. Wo es möglich ist, die durchschnittene Muskulatur zu vereinigen, geschieht dieses. Es werden so etwa 3—5 Nähte angelegt. Naht der Hautwunden mit Seidenknopfnähten, die sehr nahe aneinander gelegt werden. Ausserdem wird noch eine fortlaufende Naht mit feiner Seide, nicht tief greifend, darüber gelegt. Xeroformpaste. Komprimierender Verband. Bei und nach der Eröffnung der Pleura liess sich weder von Seiten des Pulses noch der Atmung eine Aenderung feststellen.

Präparat: Strausseneigrosse Geschwulst, zu beiden Seiten der 5., 6. und 7. Rippe ziemlich symmetrisch gelegen. Die Oberfläche ist zumeist glatt, die Konsistenz mittelhart, doch treten auf der Oberfläche einige Buckel hervor und hier ist deutlich Fluktuation (Pseudofluktuation?) zu fühlen. Der Tumor sitzt den Rippen ganz fest auf. Die mittlere (6.) Rippe zeigt abnorme Beweglichkeit und Krepitation. (Der Tumor soll erst nach Härtung aufgeschnitten werden.) Mikroskopisch der Hauptsache nach Chondrom. An manchen Stellen hat Verkalkung begonnen, an anderen sieht man bereits deutliches osteoides Gewebe (Osteoid-Chondrom).

Nachm. T. 37,9, P. 112. Resp. 30. Pat. hat starke Schmerzen und

hustet etwas, die r. Seite atmet gut. Abds. 1,0 Aspirin. — 14. VI. T. 36,6 bis 38,0. Puls stets kräftig, im Mittel 100. Respiration 24—30. Pat. steht auf und sitzt einige Stunden im Lehnstuhl. V. W. Einige Nähte werden entfernt. Sehr gute Wundheilung. Untersuchung der Lungen: vorn normal. Hinterer Lungenschall links nach unten bis zum 12. Proc. spin., während rechts schon an dem 8. Proc. spin. relative und zwischen 9. und 10. Proc. spin. absolute Dämpfung auftritt. Ueberall vesikuläres Atmen, auch in den gedämpften Bezirken noch ganz leise zu hören. — 18. VI. V. W. Die letzten Nähte entfernt. Gute Wundheilung. Atmung der r. Lunge ausgiebig. T.-Maximum in den letzten Tagen 37,2. — 25. VI. Die Temperatur hat in den letzten Tagen 37,0 nicht überschritten. Keine Dämpfung mehr rechts hinten unten. Allgemeinbefinden der Pat. in jeder Beziehung gut. Sie bekommt eine Pelotte aus Aluminium mit Lederüberzug, die den knöchernen Defekt des Thorax schützen soll. — 2. VII. Weiterer normaler Verlauf. Pat. ist geheilt, bleibt aber noch zur Demonstration in der Klinik. — 18. VII. Geheilt entlassen. Narbe in tadellosem Zustande. Der knöcherne Defekt im Thorax von etwa 2 Handtellergrösse wird durch die Pelotte gut geschützt. R. Lunge atmet vollständig ausgiebig. Temp. und Puls normal. Allgemeiner Zustand sehr gut. Gewicht 49 kg.

Fig. 2.

Nach der Operation.

2. B. G., 35 J., Zimmergesellenfrau aus Breslau. Aufgen. 30. X. bis 5. XII. 07.

Vor 3 Jahren wegen Bauchfellentzündung operiert. Vor 2 Jahren Anschwellung und Verhärtung der linken Brust. Pat. wurde in der Poliklinik operiert (vor 2 Jahren Amputatio mammae); vor 7 Monaten entwickelte sich im unteren Narbenwinkel ein schmerzhafter Knoten, der nach 14 tägigem Bestehen aufbrach; seitdem nässt die Stelle dauernd; vergrössert hat sie sich nicht. Zur Zeit bestehen keine Schmerzen, auch sonst keinerlei Beschwerden.

Befund: Mittelkräftig gebaute Frau in gutem Ernährungszustande. Lungen, Herz, Abdominalorgane o. B. Am Bauch zwischen Nabel und Symphyse eine lineäre Narbe. An Stelle der linken Mamma eine mit zarter Haut bedeckte handgrosse Fläche mit narbiger Umrandung. Oben

innen stärkere rötliche Narbenbildung. Während Haut und Narbe sonst überall gegen die Rippen verschieblich sind, ist am unteren Pol der Fläche ein fünfmarkstückgrosser Hautteil fest mit der Unterlage verwachsen. An dieser Stelle findet sich im Zentrum einer flachen geröteten Vorwölbung eine trichterförmige Einziehung (s. Fig. 3), aus der sich bei Druck trübrötliche Flüssigkeit entleert. Mit der Sonde kommt man 2 cm weit hinein in einen feinen starrwandigen Kanal, der nach medial und unten zieht; in der Tiefe stösst man nicht auf rauhen Knochen. Die mikroskopische Untersuchung des Sekretes aus der Fistel ergiebt rote und weisse Blutkörperchen, und vereinzelte grössere Zellen, die als Tumorzellen nicht anzusprechen sind. — Urin: specifisches Gewicht 1015, sauer, kein Eiweiss, kein Zucker.

4. XI. Operation (Prof. Küttner): Aethernarkose mit 0,01 Morphium subkutan in Sauerbruch'scher Kammer. Umschneidung der vorher mit koncentrierter Carbolsäurelösung behandelten Fistel. Vernähung der Fistelöffnung. Kreuzschnitt der Haut mit der umschnittenen Fistel als Centrum. Resektion zweier Rippen in Länge von 7, bezw. 5 cm, wobei die Pleura in entsprechender Weise entfernt wird. Versorgung der Gefässe teils durch sofortiges Fassen, teils durch Kompression. Nur an einer etwas links lateral von der äusseren Fistelöffnung gelegenen Stelle ist die Lunge an die Pleura adhärent in einer Ausdehnung von Kleinfingernagelgrösse. Hier wird sie stumpf durch Zug gelöst, wodurch ein kleiner Defekt in der Lunge entsteht, aus dem geringe Mengen von Luft entweichen. Der Defekt wird später durch Uebernähen der freien Adhäsionsfäden und eine tiefgreifende Naht geschlossen. Die Resektion der Rippen im medialen Teil geschieht im Knorpel. Bevor man dieselben anheben kann, muss das Zwerchfell vorsichtig etwas nach unten präpariert werden. Bei der medialen Durchtrennung kommt man quer durch die hier einen schmalen Spalt von etwa 1 cm Durchmesser bildende Fistel, die mit grauen Granulationen erfüllt ist. In ihrer Nachbarschaft liegt ein graues glasiges Gewebe, das als Tumorgewebe angesprochen wird. Die Fistel kommt aus dem Knorpelwinkel der 6. und 7. Rippe hervor. Mit der Luer'schen Zange wird der Knorpel so weit fortgenommen, bis man sicher im Gesunden ist. Naht der Pleura parietalis über die Rippenstümpfe hinweg an die extracostale Muskulatur mit 6 Nähten. Schluss des Hautschnitts zunächst durch Einzelnähte, dann durch fortlaufende

Fig. 3.

Vor der Operation.

Naht. Darüber eine dicke Schicht Vioformpaste, Verband. Die Narkose verlief ungestört.

Präparat: Von der 6. Rippe sind 7 cm, von der 7. 5 cm reseciert. Der quer durchschnittene spaltförmige Fistelgang zieht sich von oben lateral nach unten medial hin. Er liegt im Bereich der durchtrennten Stelle über den hier schon dicht an einander getretenen Knorpeln der 6. und 7. Rippe. Es geht jedoch gerade an der Stelle ein Fistelgang nach der Mitte des 10. Rippenknorpels. Das Gewebe in der Umgebung der Fistel ist sulzig grau.

Histologische Untersuchung: Die Untersuchung eines Stückes aus der Fistelwand und ihrer Nachbarschaft in der Gegend des blinden Endes der Fistel ergiebt, dass die Fistel von einem schlaffen Granulationsgewebe ausgekleidet wird, das in seiner obersten, übrigens ziemlich mächtigen Schicht in Nekrose überzugehen begonnen hat. Hie und da sind darin zwar vielkörnige Zellen von unverhältnismässig grossem Umfang wahrzunehmen. Trotzdem handelt es sich wahrscheinlich nicht um Tuberkulose, sondern um sogenannte Fremdkörperriesenzellen, ein Befund, der unter der Voraussetzung, dass kleine Bestandteile der Rippen in Abstossung begriffen wären, leicht verständlich sein würde.

Fig. 4.

Nach der Operation.

9. XI. Seit einigen Tagen viel Husten und Schmerzen in der Wunde dabei. Codein. Temp. 38 bis 39, heute 39,1. Die Untersuchung der Lungen ergiebt: Dämpfung links hinten unten bis zum Scapulawinkel, von dort ab nach oben sich schnell aufhellend mit leicht tympanitischem Beiklang. Die Dämpfungsgrenze senkt sich nach vorn. Beweglichkeit der Lungengrenzen ist nicht nachweisbar. Der Stimmfremitus fehlt im Bereich der Dämpfung vollkommen, oberhalb derselben ist er vermehrt. Das Atemgeräusch ist aufgehoben, bezw. weiter nach oben abgeschwächt. — 12. XI. Nähte entfernt. Lungenbefund wie vorher. Absteigende Temperaturen, Husten geringer. Weiter Codein. — 20. XI. Lungenbefund: Die obere Dämpfungsgrenze senkt sich äusserst langsam nach abwärts, steht etwa 1 cm unterhalb des Scapulawinkels. Keine Temperatursteigerung, kein Husten, subjektives Wohlbefinden. Steht seit dem 17. XI. auf. — 25. XI. Normale Temperatur, subjektives Wohlbefinden. Klinische Vorstellung: Wunde geschlossen, mit etwas gelblicheiterigem Schorf bedeckt. Bei der Atmung sieht man die Einziehung der Haut an der Resektionsstelle. — 28. XI. Am unteren Ende und dicht unterhalb der Kreuzungsstelle der vertikalen Schnittnarbe wuchern weiche graue sulzige

Granulationen vor. Das weiche sulzige Gewebe geht in der unteren Wucherung etwa 1—1½ cm nach oben und in die Tiefe. Die mikroskopische Untersuchung der Granulationen der unteren Wucherung ergiebt keine Anhaltspunkte für Carcinom oder Tuberkulose. — 29. XI. Dämpfungsgrenze der linken Lunge hinten 2 Querfinger unterhalb des Scapulawinkels, dementsprechend abgeschwächtes bezw. fehlendes Atemgeräusch und verminderter Stimmfremitus. Keine abnormen Geräusche. Wenig Husten, kein Auswurf. — 5. XII. Entlassung zur weiteren ambulanten Behandlung.

Was den ersten Fall (Thoraxchondrom) anlangt, so hatten Palpation und Röntgenbild schon vor der Operation eine ausgedehnte Zerstörung der 6. Rippe mit Spontanfraktur ergeben. Jedoch gelang es uns nicht, unter dem Röntgenschirm bei wechselnder Stellung des Patienten ein Urteil über die Tiefenausdehnung des Tumors zu gewinnen. Während der Operation wurde das Operationsgebiet gegen die freie Pleura, so gut es ging, mit Perltüchern abgestopft, ähnlich wie wir das bei Abdominaloperationen zu thun pflegen, die Lunge mit breitem Spatel zurückgehalten. Um während der Exstirpation des Tumors weniger durch die Bewegungen der Lunge gestört zu werden, wurde der Druck etwas herabgesetzt. In dem zweiten Falle (postoperative Thoraxfistel), bei dem wegen Verdachts auf Carcinomrecidiv eine ziemlich ausgedehnte Resektion zweier Rippen erfolgte, wurde eine provisorische Tamponade der freien Pleura nicht vorgenommen. Ich komme hierauf noch zurück.

In beiden Fällen konnte der Defekt durch die vorher lospräparierten Hautlappen gut gedeckt werden. Allerdings geschah die Naht beide Male nicht in der jüngst von Sauerbruch[1]) gewünschten Weise. Dieser empfiehlt nämlich eine doppelte Nahtreihe in folgender Weise: 1) eine eng anzulegende versenkte Knopfnaht, die die Unterfläche des Lappenrandes ohne die Cutis und den Rand des Thoraxdefektes, Pleura, Periost bezw. Intercostalmuskulatur, aber nicht die Lunge, fasst, 2) darüber die eigentlich ebenfalls sehr sorgfältig und dicht anzulegende Hautnaht. In unserem ersten Falle wurde nur, wo es möglich war, der Rest der durchschnittenen Muskulatur mit etwa 3 bis 5 Nähten vereinigt; darüber wurden eng liegende durchgreifende Hautseidenknopfnähte gelegt und zu deren Sicherung noch eine mit feiner Seide ausgeführte, nicht tief greifende, fortlaufende Naht. Im zweiten Falle wurden nur einige Seidenknopfnähte und darüber eine fortlaufende feine Seidennaht gelegt.

1) Deutsche Zeitschr. f. Chir. Bd. 86. 1907.

In den bisher veröffentlichten Fällen finden wir in der Nachbehandlung von Seiten der Lungen oder des Herzens keine Komplikationen verzeichnet. Wir konnten im ersten Falle bei der ersten 6 Tage nach der Operation vorgenommenen Lungenuntersuchung Folgendes feststellen: Lungengrenze links hinten unten bis zum 12. Proc. spin.; rechts beginnt schon am 8. Proc. spin. eine relative und zwischen 9. und 10. Proc. spin. absolute Dämpfung. Der Umstand, dass die Dämpfung bei einer 17 Tage nach der Operation vorgenommenen Untersuchung der Lunge nicht mehr nachweisbar war, könnte daran denken lassen, dass die physikalischen Veränderungen lediglich durch einen entzündlichen Erguss in die Pleura bedingt waren, mit anderen Worten, dass eine postoperative Pleuritis vorlag. Das wäre möglich. Gegen diese Auffassung spricht aber das klinische Gesamtbild, das Fehlen von Husten, Atemstörungen u. s. w., wie sie bei einer derartigen Erkrankung wohl aufgetreten wären. Ich will damit natürlich nicht leugnen, dass auch ein geringer seröser Erguss stattgefunden hat; denn ich glaube, dass dieser mehr oder minder nach jeder Eröffnung der Pleura und Manipulationen in ihr auftreten wird, als eine Folge des durch die Operation gesetzten Reizes. Nur glaube ich nicht, dass er so stark gewesen ist, um diesen physikalischen Untersuchungsbefund erzeugen zu können. Sondern zur Erklärung dieses muss man auch Folgendes berücksichtigen: Zunächst war der Thorax an der Operationsstelle sehr nachgiebig; denn zur Deckung war ja der durch den Tumor ausgedehnte Hautlappen in seiner ganzen Grösse benutzt worden. Infolge dieser Nachgiebigkeit hat sich die Lunge aus Mangel an genügend fester Stütze in der ersten Zeit nicht genügend entfaltet. Dementsprechend ist rechts das Zwerchfell etwas höher getreten, wie wir das ja z. B. gewöhnlich bei Pneumothorax nach Empyemoperationen sehen, während kompensatorisch die linke Lunge sich stärker ausgedehnt hat, nämlich bis zum 12. Proc. spin. Als dann im weiteren Verlaufe der Hautlappen schrumpfte, gingen die Erscheinungen mehr und mehr zurück, da die Lunge nun einen breiteren und festeren Stützpunkt gewann.

Ganz auffallend war aber Folgendes: Bei einer Untersuchung am 12. VII. hörte man plötzlich, besonders seitlich und unten, im Bereich der Operationsstelle eine Art pleuritischen Reibens. Ich kann mir nun nicht vorstellen, dass es sich hier um ein pleuritisches Reiben im gewöhnlichen Sinne gehandelt hat, d. h. dass dieses Reiben der Ausdruck einer pleuralen Entzündung gewesen ist. Da-

gegen sprach durchaus das Fehlen klinischer Symptome, sowie auch der Umstand, dass in der Zwischenzeit ein freies Stadium, d. h. ein Stadium ohne Dämpfung und Reiben beobachtet worden war. Ich glaube vielmehr, dass sich nun zunächst bestehende ausgedehntere Adhäsionen zwischen Lunge und Lappen infolge der Atembewegungen zum Teil gelöst hatten, und dass das Aneinandervorübergleiten dieser rauheren Stellen von Lunge und Pleura das Reibegeräusch hervorgerufen hat. Diesen Vorgang der spontanen Lösung von Adhäsionen zwischen Lunge und Thoraxwand halte ich für sehr zweckmässig, da hierdurch wieder möglichst physiologische Verhältnisse im Thoraxraum hergestellt werden. Wir brauchen die Adhäsionen ja nur so lange, als die Möglichkeit einer Infektion der Operationswunde von aussen besteht. Später sind sie ein unvermeidliches Uebel und dem Träger in vielen Fällen nur lästig.

Der zweite Fall ist nicht so günstig in Bezug auf das Verhalten der Pleura. Das ist auch erklärlich. Es handelte sich hier um ein inficiertes Operationsgebiet, auch war, wohl um die Uebersicht nicht zu stören, das Operationsgebiet gegen die freie Pleura nicht abtamponiert worden. Daher entwickelte sich auch im Anschluss an die Operation eine regelrechte exsudative Pleuritis mit den sonstigen wohlbekannten klinischen Symptomen, Hustenreiz, Fieber u. s. w. Beim Verbandwechsel am 12. XI. 07 wurden eiterige Beläge an den Nahtstellen gefunden, und man hat nun die Wahl entweder anzunehmen, dass durch Infektion von der Fistel aus primär die Operationswunde inficiert war und sekundär die Pleura inficiert wurde, oder, dass primär eine Infektion der Pleura stattgefunden hat und sekundär dann eine Infektion der Nahtstelle eingetreten ist.

Wird durch ein sehr starkes Exsudat bei einer Infektion der Pleura oder der Operationswunde ein Verkleben der Lunge mit der Thoraxwand unmöglich gemacht, so besteht natürlich die Gefahr, dass auch einmal postoperativ bei eintretender Randgangrän des Lappens ein Pneumothorax entstehen kann.

Bei jedem Eingriff mit Eröffnung des Thorax werden wir mit strengster Asepsis zu arbeiten haben, denn nach unseren bisherigen Erfahrungen ist die Pleura gegen Infektionen weniger resistent als das Peritoneum, was ja bei der Art der Gebilde, die beide Höhlen einschliessen, zu erwarten ist. So gut als es irgend geht, wird man sich daher zweckmässig möglichst der provisorischen Tamponade der freien Pleura nach Analogie des Vorgehens im Peritoneum bedienen. Aber, wie jeder, der bei Druckdifferenz operiert hat, zugeben wird, ist ein

sicherer Abschluss wie im Abdomen wegen der lebhaften Exkursionen der Lunge nur schwer oder kaum mit Sicherheit zu erreichen. Erleichtern kann man sich das Vorgehen, indem man während der Operation die Druckdifferenz etwas herabsetzt. Die Schwierigkeit einer zuverlässigen provisorischen Tamponade des freien Pleuraraums ist zum Teil auch dadurch begründet, dass die Thoraxwand im Gegensatz zur Abdominalwand als ein starres Gebilde sich den Bewegungen und Lagen der von ihr umschlossenen Organe in keiner Weise anzulehnen vermag.

Die Patientin B. Kr. (Fall 1) erhielt zum Schutze des grossen Defektes eine Prothese. Dadurch ist sie, die als Magd grobe Arbeiten zu verrichten hat, einmal gegen alle Insulte genügend geschützt, zweitens wird durch das Tragen einer derartigen Prothese einer Thoraxhernie möglichst vorgebeugt.

Noch ein Wort über die Narkose. Sauerbruch empfiehlt für die Operationen im Kasten das Chloroform als Narcoticum, weil es die durch Eröffnung der Pleura hervorgerufenen Reize besser ausschalten soll. Ich muss sagen, dass die Aethernarkose auch für die Operationen in der Sauerbruch'schen Kammer nach meinen Erfahrungen völlig ausreicht, dass bei genügender Uebung des Narkotiseurs im Narkotisieren mit Aether auch eine genügend ruhige Narkose zumal bei gleichzeitiger Anwendung von Morphium zu erreichen ist. Ich würde daher statt des immerhin doch erheblich gefährlicheren Chloroforms, wenn irgend thunlich nur Aether anwenden, eventuell unter Vergrösserung der Morphiumdosis. Das ruhige Verhalten der Patienten bei Eröffnung des Thorax und während der Operation und die wegen Vermeidung einer postoperativen Höhle geringere Infektionsgefahr machen das Operieren unter Druckdifferenz für den Patienten zu einem weniger gefährlichen Eingriff und für den Operateur zu einem angenehmeren, als ohne dieses Verfahren.

VI.

AUS DER

CHIRURGISCHEN KLINIK ZU BRESLAU.

DIREKTOR: **PROF. DR. H. KÜTTNER.**

Zur Kenntnis des Adamantinoma solidum et cysticum des Unterkiefers.

Von

Dr. **K. Fritsch,**
Assistenzarzt der Klinik.

(Hierzu Taf. IV.)

Unter den Kiefertumoren haben von jeher die von dem Zahnsystem ausgehenden Geschwülste besondere Aufmerksamkeit erregt. Trotzdem nicht allzuviele Fälle dieser Neubildungen bearbeitet sind, so ist doch mit Sicherheit festgestellt, dass ihr Ausgangspunkt die Zahnanlage ist und sie bieten deshalb vom pathologisch-ätiologischen Gesichtspunkt ein grosses Interesse. Nach der von Perthes gegebenen Einteilung unterscheidet man unter den odontogenen Kiefertumoren:

1. Wurzelcysten.
2. Follikuläre Zahncysten.
3. Multilokuläre Kystome der Kiefer.
4. Gutartige centrale Epitheliome der Kiefer.
5. Odontome.
6. Kongenitale Epuliden.

Im Rahmen vorliegender Arbeit sollen im Anschluss an einen Fall, der mir von meinem Chef, Herrn Prof. Küttner, freundlichst überlassen wurde, die multilokulären Kystome und gutartigen Epi-

theliome in ihrer Beziehung zu einander behandelt werden. Der zu besprechende Tumor gehört zu den sehr seltenen und höchst interessanten Formen, bei denen der Zahn, von dessen Schmelzkeim die Geschwulst ihren Ausgang genommen hat, in die Neubildung selbst eingeschlossen ist und die durch ihren Bau die ganze Entwicklung dieser odontogenen Geschwülste deutlich erkennen lassen.

Ich lasse zunächst die Krankengeschichte folgen:

L. S., 26 J. aus Siemiamice Kreis Kempen, wurde am 29. V. 07 in die Breslauer Klinik aufgenommen.

Mit 4 Jahren spinale Kinderlähmung, Behandlung mit Gipsverbänden, danach wesentliche Besserung, so dass Pat. ohne Stock gehen kann. Schon als Schulmädchen sollen ihr die Backzähne des l. Unterkiefers wegen Schmerzhaftigkeit gezogen worden sein, der Unterkiefer selbst aber sei bis zu ihrem 14. Lebensjahre völlig gesund gewesen. Damals schwoll dann die l. Backe im Laufe von etwa 13 Wochen allmählich unter heftigen Schmerzen an. Da durch heisse Umschläge keine Besserung erzielt wurde, öffnete der Arzt vom Mundinnern die Geschwulst, aus der sich viel Blut und Eiter entleerte. Die Erscheinungen gingen danach zurück. Während dieser Erkrankung hatte sich aber auch ein Geschwür hinten im l. Unterkiefer in der Gegend der fehlenden hinteren Backzähne entwickelt. Dieses Geschwür kam nicht zur Heilung, sondern nahm stetig an Grösse zu, seine Ränder verhärteten sich, so dass sie bald von aussen durch die Backe als harte Geschwulst gefühlt werden konnten. Der Zustand blieb während der letzten 8 Jahre unverändert, ohne viele Beschwerden zu machen. Nur ab und zu traten Schmerzen und Schwellung ein, beides verlor sich jedesmal nach Behandlung mit heissen Umschlägen. Erst seit 1 Jahr soll sich die Geschwulst vergrössern.

Befund: Mageres schwächlich gebautes, blass aussehendes Mädchen, in abnehmendem Ernährungszustand. Ausgesprochene dextrokonvexe Brustskoliose im unteren Abschnitte mit beginnenden Rippenbuckeln. An den inneren Organen keine Besonderheiten. An der l. unteren Extremität leichtes Genu valgum. Atrophie der Peronaei, paralytischer Klumpfuss, Naevi pigm. und verrucae auf der Bauchhaut. Leichte Störungen im l. Facialis, sonst Hirnnerven ohne Besonderheiten. Psychisch normal. Deutliche Auftreibung der l. Unterkieferseite vom l. Mundwinkel bis zum Ohrläppchen. Der Schwellung entspricht eine unregelmässige Auftreibung der äusseren Knochenlamellen, die zum grössten Teil dem horizontalen Ast angehört, aber auch am aufsteigenden Aste bis dicht unter das Köpfchen reicht. Diese Tumormassen umgreifen den horizontalen Unterkieferast mit ihm ein Ganzes bildend nach innen und erstrecken sich noch in den Mundboden hinein. An der Grenze des Tumors fühlt man hier eine etwa haselnussgrosse, freibewegliche infiltrierte Submentaldrüse. Sonst sind

keinerlei regionäre Lymphdrüsen fühlbar. Die innere Untersuchung des Mundes ergiebt, dass im Unterkiefer links vom zweiten Prämolarzahn an nach hinten alle Zähne fehlen. Der Proc. alveolaris ist als solcher nicht mehr zu erkennen, sondern wird ganz vom Tumor eingenommen, die Schleimhaut ist gerötet und bei Berührung sehr schmerzhaft. An der Stelle, wo die beiden oberen Molarzähne auf die Tumorfläche treffen, ist diese völlig ulceriert und mit weissen Belägen bedeckt. Der untersuchende Finger gelangt hier ohne Weiteres mehrere cm tief in weiche Tumormassen hinein, die den Unterkiefer völlig durchsetzen. Nach dem Mundboden hin ist der Tumor scharf begrenzt. Die Zunge ist nicht mitergriffen und in ihren Bewegungen unbehindert.

Das Röntgenbild (vergl. Taf. IV, Fig. 1) zeigt deutlich den cystischen Charakter der Geschwulst. Viele grössere und kleinere Hohlräume sind durch dünne Knochenlamellen getrennt. Die grösste dieser Cysten liegt vorn nach dem Kinn zu und in ihr sieht man als äussert interessanten Befund deutlich die Umrisse eines Zahnes, dessen Krone in die Cyste hineinragt, während die Wurzel tief im Knochen sitzt und fast die äussere Knochenschicht erreicht. Die Grenzen des Tumor lassen sich nach dem Bild nicht deutlich erkennen, doch sieht man, dass er nach hinten oben bis dicht an das Kiefergelenk, und vorn unten bis nahe an die Mittellinie des Unterkiefers reichen muss.

13. VI. 07 Operation (Prof. Küttner): Aetertropfnarkose. Hautschnitt längs dem unteren Rand des l. Unterkiefers. Stumpfes Vordringen durch die Weichteile bis auf den eigentlichen Tumor. Dann teils stumpfes teils scharfes Vorgehen nach allen Seiten, um die Neubildung freizulegen und nach ihrer Ausdehnung hin zu begrenzen. Dabei zeigt sich, dass der Tumor medial nahezu die Mitte des Mundbodens erreicht, die Submaxillardrüse ist mit ihm verschmolzen. Nach unten erstreckt er sich bis fast an das Os hyoides, in der Tiefe ist er scharf begrenzt und mit den grossen Gefässen nicht verwachsen. Vom Unterkiefer selbst wird der ganze Teil vom l. Eckzahn bis unmittelbar an das l. Kiefergelenk von der Geschwulst eingenommen. Durch diese Ausdehnung wird die Hemiexstirpation des Unterkiefers indiciert. Zu diesem Zwecke wird zunächst der l. Eckzahn extrahiert, danach mit der Giglisäge der horizontale Unterkieferast, etwa 1 cm von der Tumorgrenze entfernt, durchsägt. Nun wird der Tumor im Zusammenhang mit dem Unterkieferknochen und den adhärenten Weichteilen herausgeschält, und die ganze Masse nach Exartikulation des Kiefergelenkes exstirpiert, dabei muss der Nerv. lingualis und der Nerv. mylohyoideus geopfert werden. Nach genauer Vernähung der Mundschleimhaut wird eine Immediatprothese eingelegt. Die Prothese besteht aus einem Stück Draht, das in der Mitte umgebogen wird, so dass es doppelt liegt, das Ganze wird ungefähr in die Krümmung des resecierten Unterkieferteiles gebogen und mit der Umschlagsstelle in die Pfanne eingesetzt, während die beiden freien Enden hakenförmig

gekrümmt in Bohrlöchern an der Sägefläche des Unterkiefers befestigt werden.

In den ersten Tagen Fieber, das langsam abfällt, damit steigendes Wohlbefinden. Pat. steht am dritten Tage auf. Im vorderen Nahtteil bildet sich eine komplette stark secernierende Mundhöhlenfistel aus, die übrige Naht heilt per primam int. Im weiteren Verlauf nimmt die Sekretion aus der Fistel ab. 3 Wochen nach der Operation wird auf der gesunden Seite eine schiefe Ebene eingesetzt, und 10 Tage später eine provisorische Prothese aus Guttapercha mit Zähnen. Kaufunktion gut, selbst feste Speisen können ohne Beschwerden gegessen werden. Am 16. VII. mit der Weisung, sich nach einigen Wochen zur Anfertigung der definitiven Prothese wieder vorzustellen, entlassen.

Es handelte sich also bei der Patientin um einen die ganze l. Unterkieferhälfte einnehmenden cystischen Tumor, dessen erste Anfangserscheinungen schon vor 8 Jahren auftraten, damals aber mehr den Eindruck einer entzündlichen Affektion machten und als solche behandelt wurden, bis die Pat., da keinerlei Besserung eintrat und das Wachstum im letzten Jahr sich beschleunigte, sich in die Klinik aufnehmen liess. Nach dem Befund kam nur die Operation und zwar die Hemiexstirpation des Unterkiefers in Frage, durch die eine radikale Entfernung des Tumors gelang. Es wurde eine Immediatprothese eingelegt, und der Verlauf der Rekonvalescenz war ohne Störung, so dass die Pat. 5 Wochen nach der Operation mit einer provisorischen Guttaperchaprothese entlassen werden konnte.

Das Präparat lässt von normalen Kieferteilen nur noch das Gelenkköpfchen des Unterkiefers erkennen und an der medialen Seite ein etwa 1 cm breites Stück des Ramus horizontalis, das 2 Zähne trägt. Der dazwischen liegende Teil ist vollständig von Tumormassen eingenommen, dieselben lassen den cystischen Charakter auf den ersten Blick erkennen, auf der Aussen- und Innenseite sieht man viele grössere und kleinere halbkugelige Auftreibungen und bei der Palpation fühlt man, dass diese einzelnen Cysten durch scharfe Knochenspangen getrennt sind, die Cystenwände sind sehr dünn und lassen sich leicht eindrücken, nur nach vorn, nach der Sägefläche zu, hat das Ganze mehr das Aussehen eines soliden Tumors, hier sind keine einzelnen Cysten erkennbar und keine Knochenspangen durchzufühlen.

Zur weiteren Untersuchung wird der Tumor sagittal durchsägt (Taf. IV, Fig. 2) und bietet nun auf seiner Sägefläche folgendes Bild. Zunächst fallen grössere und kleinere Hohlräume auf, die eine seröse

Flüssigkeit entleeren. Die grössten dieser Hohlräume liegen an der Unterseite des Tumors, wo sie bis an die äusserste Knochenlamelle heranreichen. Der Teil des Tumors, der dem Alveolarfortsatz entspricht, zeigt einen solideren Charakter und wird nur durch kleine Cysten unterbrochen. In der Partie der Geschwulst, die den anderen Teil des resecierten Stückes bildet, fällt auf den ersten Blick die Durchschnittsfläche eines Zahnes auf. Wie man aus dem Röntgenbild schon deutlich erkennen konnte, sitzt die Wurzel des Zahnes tief in der äusseren Knochenlamelle und erreicht mit einer Wurzelspitze die äusserste Schicht. Die Krone ist umsäumt von einer schmalen Tumorschicht, die sich nach beiden Seiten ausbreitet und ein etwa wallnussgrosses Geschwulststück umfasst, das nach allen Seiten hin ziemlich scharf begrenzt ist und nach unten dicht der von ihm aufgetriebenen Knochenamelle anliegt.

Das Vorhandensein eines Zahnes innerhalb der Geschwulst legt sofort den Gedanken nahe, dass dieser Zahn der Ausgangspunkt der Neubildung ist, dass wir also einen jener odontogenen Kiefertumoren vor uns haben. Nach dem cystischen Bau wäre er zu den multilokulären Kystomen zu rechnen, nach den soliden Teilen zu den gutartigen, centralen Epitheliomen der Kiefer.

Die mikroskopische Untersuchung giebt uns weiteren Aufschluss über die Zusammensetzung des Tumors und über die Beziehungen dieser beiden makroskopisch so verschiedenen Abschnitte zu einander.

Die Schnitte, die von den soliden Teilen des Tumors genommen sind, zeigen Stränge, die aus Epithelzellen bestehen. Sie ziehen in Windungen und alveolarartig durch ein zellarmes Bindegewebe. Der Randsaum der Stränge besteht aus Cylinderepithelien, während das Centrum von einem netzartigen Gewebe eingenommen wird. Diesen Bau und diese Anordnung von Zellformen findet man genau in dem normalen Schmelzorgan eines Fötus, das netzartige Gewebe entspricht der Schmelzpulpa, während die Cylinderzellen der Schmelzmembran entsprechen und den zwischen beiden liegenden Zellen der intermediären Schicht.

In der Litteratur hat fast jeder einzelne Fall dieser seltenen und eigenartigen Tumoren zur Aufstellung von Theorien über ihre Herkunft geführt. Busch vertrat die Ansicht, dass ein bei der Bildung des Kiefers eingestülptes Stück des äusseren Keimblatts der Ausgangspunkt dieser epithelialen Neubildung sei. Dem gegenüber führte Kolaczek und Büchtemann die Herkunft des Epithels auf in die Tiefe gewucherte Mundschleimhaut zurück. Später stellte Falkson

die Vermutung auf, dass der Ursprung der fraglichen Tumoren in Wucherungen der zelligen Elemente des Schmelzorgans zu suchen sei, welcher Ansicht sich Trzebicky anschloss. Nach dieser Theorie wurden die Tumoren Adamantinome genannt. Entscheidend war in der Frage die Arbeit von Malassez. Er wies in der Umgebung der Zähne von Erwachsenen Reste des Schmelzorganes nach (épithéliaux paradentaires) und leitete von diesen den Ursprung der fraglichen Neubildungen ab. Dieser Theorie haben sich die Mehrzahl der späteren Autoren angeschlossen.

Die ausführlichsten Beschreibungen von Adamantinomen verdanken wir Kruse und Benneke. Von weiteren Arbeiten in diesem Sinne sind zu nennen die von Allgayer, Becker, Chibret, Nové-Josserand, Blümm und Leefhelm.

Für unseren Tumor kommt hauptsächlich die Arbeit von Benneke in Betracht. Er beschreibt zwei Unterkiefertumoren: ein multilokuläres Kystom und eine centrale solide Epithel-Geschwulst. Der Bau des zweiten Tumors stimmt genau mit dem Befund der soliden Teile des uns vorliegenden Tumors überein, während der Bau und die Anordnung der Zellen in dem ersten Tumor den cystischen Teilen unserer Neubildung entspricht.

Wir haben also bei der vorliegenden Geschwulst die beiden von Benneke beschriebenen Tumorarten in einem Exemplar vereinigt. Den genetischen Zusammenhang beider Tumorarten hat auch schon Benneke hervorgehoben, denn er schreibt: „So stellt die zweite Geschwulst gewissermassen die niedrigere Entwicklungsstufe dar, die erste den höheren Grad der Ausbildung." Das Entstehen der Cysten erklärt Benneke so, dass die einzelnen kleinen Hohlräume in dem oben beschriebenen netzartigen Gewebe, die ursprünglich intracellulär entstehen, allmählich zu immer grösseren Cysten confluieren und so das dazwischen liegende Bindegewebe zu den Scheidewänden der einzelnen Cysten wird. Man kann diese Entstehungsweise auch in unserem Falle an den Scheidewänden erkennen; denn sie bestehen aus welligem kernarmen Bindegewebe, das eingesäumt wird aus einem epithelialen Belag, also eben aus den oben erwähnten Cylinderzellen. Gleichzeitig bietet unser Tumor, wie schon erwähnt, ein besonderes Interesse dadurch, dass der Zahn, von dessen paradentären Zellresten der Tumor ausgeht, in der Geschwulst selbst eingeschlossen ist und schon auf dem Röntgenbild deutlich zu erkennen war, so dass dadurch von vornherein der Gedanke nahe gelegt wurde, dass es sich hier um einen der ge-

nannten seltenen Fälle handele.

Bei der genannten Erklärung stossen wir jedoch auf einen Widerspruch: denn die dem Zahne zunächst liegenden soliden Tumorteile wären demnach die ältesten, die weiter abliegenden cystischen Teile die jüngsten. Nach dem mikroskopischen Bau und nach der Entstehungstheorie von Benneke müssen aber die ältesten Teile cystisch sein, die jüngsten dagegen solide und erst in ihrem feineren Bau die allmähliche cystische Entartung erkennen lassen.

Nähere makroskopische und mikroskopische Untersuchung erklärt diesen Widerspruch. Der solide, dem Zahn nahe gelegene Teil ist nämlich gegen das umliegende Tumorgewebe an manchen Stellen scharf abgegrenzt, und liegt gleichsam in einer grösseren Cyste eingeschlossen, deren bindegewebige Scheidewand der Zahnkrone auf der Schnittfläche dicht anliegt. Er bildet also wahrscheinlich doch den jüngsten Teil des Tumors, indem er aus weiteren Epithelresten hervorgehend in die Cysten, dieselben ausfüllend, gewachsen ist. Dass diese Abgrenzung nicht überall ganz scharf ist, kann nach dem immerhin doch ziemlich malign sich ausbreitenden und zwischen Nachbargewebe eindringenden Epithelien nicht wundern.

Aus diesen Auseinandersetzungen geht hervor, dass es nicht empfehlenswert ist, in der Einteilung der Unterkiefergeschwülste multilokuläres Kystom und gutartiges centrales Epitheliom der Kiefer zu trennen, sondern dass man in Zukunft, wie es Blümm bereits 1901 vorgeschlagen hat, von einem Adamantinom im Allgemeinen sprechen sollte und bei ausgiebiger Cystenbildung von einem Adamantinoma cysticum im Gegensatz zu einem Adamantinoma solidum.

Litteratur.

Busch, Mitteilungen über einige Geschwülste centraler Epitheliome des Unterkiefers. Berl. klin. Wochenschr. 1877. — Kolaczek, Ein cystisches Adenom des Unterkiefers, entstanden nach dem Typus der fötalen Bildung von Schleimdrüsen. Arch. f. klin. Chir. Bd. 21. 1877. — Büchtemann, Kystom des Unterkiefers, bei dem die Cysten aus Wucherungen des Mundepithels hervorgegangen sind. Arch. f. klin. Chir. Bd. 26. H. 1. — Falkson, Ueber Kiefercysten. Virchow's Arch. Bd. 76. — Trzebiky, Beitrag zur Kenntnis der Kiefergeschwülste. Prager Zeitschr. f. Heilkunde. 1885. — Malassez, Sur le rôle des débris épithéliaux paradentaires. Archiv. de physiol. 1885. Sér. III. — Kruse, Ueber die Entwicklung cystischer Geschwülste im Unterkiefer. Virchow's Arch. Bd. 124. — Benneke, Beiträge zur Kenntnis der centralen epithelialen Kiefergeschwülste. Deutsche Zeit-

schr. f. Chir. 42. — Allgayer, Ueber centrale Epithelialgeschwülste des Unterkiefers. Diese Beiträge Bd. 2. 1886. — Becker, E., Zur Lehre von den gutartigen centralen Epithelialgeschwülsten der Kieferknochen. Arch. f. klin. Chir. Bd. 47. — Chibret, Contribution à l'étude anatomo-pathologique des épithéliomes adamantins. Archives de méd. expér. et d'anat. pathol. Sér. I. 1894. — Nové-Josserand et Bérard, Sur une variété de tumeur solide des maxillares d'origine paradentaire. Revue de chir. 1894. Nr. 6. — Blümm, Ueber ein Adamantinom des Oberkiefers. In.-Diss. Würzburg 1901. — Leefhelm, Ein Fall von Epitheliom des Unterkiefers nebst Bemerkungen über die Epitheliome der Kiefer im Allgemeinen. In.-Diss. Kiel 1902. — Perthes, Die Verletzungen und Krankheiten der Kiefer. Deutsche Chirurgie. Lief. 33a. 1907.

VII.

AUS DER

CHIRURGISCHEN KLINIK ZU BRESLAU.

DIREKTOR: PROF. DR. H. KÜTTNER.

Ueber kongenitale Bauchmuskeldefekte und Hernia ventralis incarcerata.

Von

Dr. **Richard Levy.**

Assistenzarzt der Klinik.

(Mit 1 Abbildung.)

Stellen die angeborenen Defekte der Bauchmuskeln im Vergleich zu denen anderer Körpermuskeln an sich schon ein überaus seltenes Krankheitsbild dar, so existiert in der Litteratur, soweit ich sie übersehe, überhaupt noch keine Mitteilung über eingeklemmte Bauchhernien als Folgen kongenitaler Muskeldefekte. Die bekannten Fälle von angeborenen Bauchmuskeldefekten hat Stumme[1]) in einer Arbeit aus der Breslauer Klinik vor wenigen Jahren zusammengestellt und eingehend referiert. Davon gehören nur zwei der deutschen, fünf der englischen, bezw. amerikanischen Litteratur an, denen er als achten Fall eine eigene Beobachtung hinzufügt. Unter Hinweis auf diese Arbeit kann ich mir eine Rekapitulation des Inhalts der verschiedenen Publikationen erlassen. Nicht erwähnt bei Stumme ist jedoch ein Fall von Wyss[2]), in welchem es sich um ein zehnmonatliches Kind mit verschiedenen angeborenen Missbildungen und Defekten und einer seitlichen Bauchhernie gehandelt

1) Mitteil. aus den Grenzgebieten der Med. und Chir. Bd. 11. 1903.

2) Wyss, Festschrift für Th. Billroth. 1892.

hat. Bei der Sektion fehlten die platten, seitlichen Bauchmuskeln in mehr oder weniger grosser Ausdehnung, ausserdem die zwölfte Rippe auf der gleichen Seite; die Wirbelsäule wies verschiedene Verbildungen auf.

Zunächst möchte ich die Krankengeschichte eines weiteren mir von meinem Chef, Herrn Prof. Dr. Küttner, gütigst überlassenen Falles mitteilen, der sich durch seinen Verlauf von allen früheren wesentlich unterscheidet.

Gotthilf W., 70j. Maurer aus Z. Aufgen. am 2. VIII. 05.

Der Vater starb an unbekannter Krankheit, die Mutter an Gehirnschlag; ein Bruder lebt und ist gesund, eine Schwester starb an Lungenschwindsucht, eine zweite Schwester an unbekannter Krankheit. Diese letztere hatte an doppelseitigem Leistenbruch gelitten, der jedoch erst nach der Verheiratung auftrat. In der Familie keinerlei Missbildungen bekannt. Pat. ist verheiratet, hat keine Kinder. Er war in seiner Jugend nie ernstlich krank. Erst nachdem er die Schule verlassen hatte, im Alter von 13½ Jahren, will er eine etwa handtellergrosse Schwellung in der rechten Unterbauchgegend bemerkt haben, die langsam grösser wurde. Mit 29 Jahren Typhus, sonst stets gesund. Mit 30 Jahren Brucheinklemmung rechts, die durch heisse Umschläge spontan zurückging. Mit 50 Jahren einmal starke Schmerzen in der rechten Bauchseite, die Verwölbung trat noch stärker hervor, man konnte deutliche Buckel fühlen und sehen; dabei kein Stuhlgang, keine Winde, Erbrechen. Der Arzt drückte die Schwellung zurück; darauf sofort Besserung. — Die Schwellung war seit dem 14. Lebensjahre langsam bis zur doppelten Grösse gewachsen, wuchs auch in den folgenden Jahren nur langsam. Auf der linken Seite war nichts. Die Einklemmungserscheinungen traten öfters auf, doch liessen sie sich durch heisse Umschläge immer beseitigen. Niemals Urinbeschwerden. — In den letzten Jahren ist die Schwellung der rechten Seite rapide gewachsen, fast um das Doppelte ihrer Grösse. Seit 4 Jahren bemerkt Pat. die Schwellung auf der linken Seite; sie wird langsam grösser. Niemals Einklemmungen an dieser Stelle.

Am 31. VII. 05 abends bekam der Pat. ohne besondere Veranlassung starke Schmerzen in der linken Bauchseite und bemerkte, dass hier die Schwellung bedeutend grösser war als sonst. Pat. hatte noch etwas Stuhlgang, aber unter starken Schmerzen, die sehr zunahmen. Nachher erfolgte weder Stuhl, noch gingen Winde ab. Dreimal Erbrechen während der Nacht. Der zugezogene Arzt schickt den Pat. in die Klinik. Unterwegs noch starke Schmerzen.

Status: Grosser, wohlgenährter Mann. Temp. 38,4°. Puls 110, regelmässig. Urin zeigt beim Kochen leichte Trübung. Thorax: Das Corpus

sterni ist in seinem unteren Teil stark eingezogen, so dass eine deutliche Konkavität nach vorne besteht. Die unteren Rippen erscheinen lateralwärts stark ausgeladen und der ganze Thorax nach unten gesunken, so dass man in der mittleren Axillarlinie zwischen Darmbeinkamm und Rippenbogen rechts knapp 1 Finger, links zwei Finger legen kann.

Abdomen: Die rechte Seite des Abdomens zeigt drei Vorwölbungen. Die erste, fast das ganze Gebiet des M. obliquus externus einnehmend, überragt beim Liegen des Pat. dessen seitliche Thoraxwand um ca. 4 Querfingerbreite. Sie springt ballonartig in längsovaler Form nach vorn hervor, ist weich elastisch. Peristaltik nicht zu sehen. Man fühlt die Darmschlingen leidlich deutlich hindurch, dabei Gurren des Darminhalts. Am inneren unteren Ende dieser Vorwölbung sitzt eine zweite, etwa

gänseeigrosse, die sich leicht durch den deutlich fühlbaren, bequem für 2—3 Querfinger durchgängigen Leistenkanal reponieren lässt, um sofort wieder hervorzutreten. Unterhalb dieser sitzt eine dritte, kleinere, in der man den im Scrotalsack fehlenden Hoden fühlt. Die linke Bauchseite zeigt eine in der Lage der grossen rechtsseitigen Vorwölbung symmetrische, jedoch bedeutend kleinere Vorwölbung, in welche Pat. seine Schmerzen verlegt. Beim Druck auf dieselbe hört man lautes Darmgurren, man fühlt deutlich unter dem Finger fortgleitende Darmschlingen. Bei der Manipulation an dieser schmerzhaften Stelle verschwinden plötzlich unter lautem Gurren die vorher ganz deutlich fühlbaren Darmschlingen; damit hören die Schmerzen sofort auf; man fühlt ca. 2 Querfinger oberhalb des

äusseren Leistenrings einen schräg von oben aussen nach innen unten verlaufenden Spalt in der Tiefe der Bauchdecken. Ein grosser Teil der Vorwölbung bleibt auch nach Reposition der incarcerierten Darmschlingen bestehen. Am inneren unteren Rande dieser Vorwölbung findet sich eine zweite, mannsfaustgrosse, in der man deutlich den im Scrotum fehlenden Hoden fühlt. Dem Hoden sitzt eine derbe Geschwulst auf. Aus dem für 1—2 Finger durchgängigen Leistenkanal kommen Baucheingeweide nicht heraus.

Das Scrotum ist normal gebildet, jedoch leer infolge Hochstand der Hoden. Gegenüber den beiden seitlichen Vorwölbungen erscheint die mittlere Bauchgegend wie eingesunken. Die obere Rectusgegend zeigt in der Haut querverlaufende narbenähnliche Falten, die stärkste vom Nabel selbst ausgehend. In der Horizontalebene liegt die obere Rectusgegend höher als die untere. — Fordert man den Pat. auf, sich aus liegender Stellung ohne Zuhilfenahme der Arme aufzurichten, so vermag er den Oberkörper etwa um 4 cm zu heben, um dann bald wieder zurückzusinken. Bei dieser Bemühung des Pat. fühlt man deutlich die obere Hälfte beider Recti sich anspannen, beziehungsweise vorwölben. Auch die untere Hälfte der Bauchdecken neben der Mittellinie fühlt sich straff an, es treten aber keine Muskelvorwölbungen auf.

Bücken und Aufrichten im Stehen gut. Elektrische Untersuchung (Dr. Schröder, Nervenklinik). Faradisch sind reizbar: 1) die oberen Hälften beider Recti bis abwärts in Nabelhöhe. Gute schnelle Kontraktionen. 2) Auf beiden Seiten Faserzüge, die von den untersten Rippen schräg nach vorn abwärts parallel dem Poupart'schen Bande verlaufen. (M. obliquus extern., dabei möglicherweise auch Anteile des M. obliquus int.) Dieser Faserzug ist rechts kräftiger, als links. 3) Auf der linken Seite spannen sich unter dem Rippenbogen einige Faserzüge an, die in transversaler Richtung unterm Rippenbogen vor nach der Mittellinie ziehen (M. transversus). Rechts nichts davon zu sehen.

Es fehlen also anscheinend: untere Hälfte beider Recti, die grösseren oberen Partien beider Mm. obliqui externi. Ueber die Mm. obliqui int. giebt die elektrische Untersuchung keine sicheren Anhaltspunkte. Jedenfalls aber sind schräg von aussen unten nach innen oben ziehende Fasern elektrisch nicht erregbar. Vom M. transversus, der sonst unter den Mm. obliqui versteckt ist, scheinen links in der oberen Partie einige Bündel vorhanden zu sein.

2. VIII. Seit der gestrigen Reposition sind die Schmerzen geschwunden. Auf Einlauf erfolgten gestern noch mehrmals Stuhl und Winde. Temperatur normal. Im Urin leichte Eiweisstrübung. — 3. VIII. Abgang von Winden, jedoch kein Stuhl. — 4. VIII. Spontan Stuhlgang. — 9. VIII. Cystoskopie (Dr. Gottstein) ergiebt völlig normalen Befund. Zunächst lassen sich, da Pat. presst, nur 50 cc Flüssigkeit in die Blase leiten. Nachher lassen sich 250 cc einfüllen. Geringe Andeutung

von Balkenblase. Kein Zeichen von etwa vorhandenem Urachusrest. Ureterenmündungen deutlich zu sehen, secernieren. — 11. VIII. Mit gutsitzender Bauchbandage entlassen.

Mitte September 07 kam der Pat. zur Nachuntersuchung in die Klinik: Anamnestisch war festzustellen, dass seit dem Verlassen der Klinik vor 2 Jahren sich keinerlei Einklemmungserscheinungen mehr bemerkbar gemacht haben. Der Pat. hat immer die Bauchbinde getragen. Seine einzige Beschwerde, die man wohl mit Bestimmtheit auf die abnorme Beschaffenheit der Bauchdecken beziehen muss, besteht in hartnäckiger Obstipation, und er ist gezwungen, täglich Abführmittel einzunehmen, da sonst keine Stuhlentleerung erfolgt. Das Abdomen zeigt äusserlich kaum eine Veränderung gegenüber dem Zustand vor 2 Jahren. Im Gegensatz zu damals gelingt es aber nun dem Pat., sich aus dem Liegen ohne Unterstützung der Arme fast vollkommen aufzurichten.

Die elektrische Untersuchung (Dr. Kramer, Nervenklinik) ergab: Beide Recti im oberen Teil erhalten, fehlen im unteren Teil. Obliquus externus links erhalten, es fehlen höchstens die obersten Partien, rechter Obliquus externus nicht sicher zu bekommen, dagegen rechter Obliquus int. gut erhalten. Transversus fraglich.

Dieser Befund stellt ein im Wesentlichen dem früheren gleiches Bild dar, und man muss bedenken, dass es bei den sich deckenden platten Bauchmuskeln sehr schwer wird, durch die elektrische Untersuchung eine genaue Darstellung aller etwa erhaltenen Fasern der einzelnen Schichten zu erzielen.

Es ist eine auffallende Erscheinung, dass alle bis jetzt beobachteten Patienten mit angeborenen Bauchmuskeldefekten dem männlichen Geschlechte angehören. Unser Fall hat ferner mit den meisten übrigen die Einziehung am unteren Teil des Sternum gemein, wie auch die starke seitliche Ausladung der unteren Thoraxpartien. Man wird wohl nicht fehl gehen, diese Veränderungen mit den abnormen mechanischen Verhältnissen der Bauchpresse in Zusammenhang zu bringen, und ich glaube, dass durch die stärkere Inanspruchnahme des Zwerchfells hauptsächlich sich die Deformität des Thorax erklärt. Dazu kommt noch, dass der Obliquus externus ganz oder teilweise fehlt und so dem Ausweichen der untersten Rippen gar kein Widerstand von aussen entgegengesetzt wird. Auch wird durch die eintretende Enteroptose eine Senkung des Zwerchfells herbeigeführt und somit dessen Ansatz- und Zugpunkte verlegt.

Was die Verteilung der Defekte der einzelnen Muskelpartien angeht, so ergiebt sich bei den nunmehr bekannten

10 Fällen folgende Uebersicht[1]):

A. M. Rectus abdominis:
   1) von der 1. Linea transversa an: Parker,
   2) „ „ 2. „ „ „ : Ammon (?) Guthrie,
   3) vom Nabel abwärts: Henderson, Osler, Stumme, unser Fall.

B. M. obliquus abdominis externus:
   1) nahezu fehlend: Fröhlich, unser Fall (rechte Seite),
   2) rudimentär oder schwach: Parker, Guthrie, Osler, Stumme, Wyss, unser Fall (linke Seite?),

C. M. obliquus abdominis internus:
   1) ganz fehlend: Stumme (?),
   2) nahezu fehlend: Fröhlich,
   3) vielleicht fehlend: Platt, unser Fall (linke Seite),
   4) rudimentär: Parker, Guthrie, Osler, Wyss (?)

D. M. transversus abdominis:
   1) ganz fehlend: Parker, Platt,
   2) nahezu fehlend: Fröhlich,
   3) rudimentär: Guthrie, Osler, Stumme, Wyss (?), unser Fall (?).

Stimmt unser Fall also in der Anordnung der Defekte und den daraus resultierenden Deformitäten am Thorax mit einem Teil der übrigen überein, so weist er doch in der Entstehung des Krankheitsbildes und in dessen Verlauf erhebliche Unterschiede ihnen gegenüber auf. Vor allem ist er der einzige, bei dem die herniös vorgebuchtete Bauchwand Darmeinklemmungen herbeiführte. Er beweist gleichzeitig, dass die Behauptung Borchardt's, es handele sich bei den Vorbuchtungen der Abdominalwunde infolge Muskeldefektes nicht um wirkliche Hernien, sondern um „Pseudohernien", da ein Bruchring eigentlich nicht vorhanden wäre, für alle Fälle nicht zutrifft. Denn wir konnten links einen deutlichen Spalt in den Bauchdecken nachweisen, durch den sich die Darmschlingen vorgedrängt hatten. Ausserdem spricht schon die Einklemmung an sich dafür, dass keine Pseudohernie vorliegt.

Ferner erscheint bemerkenswert, dass unser Patient bis zum 70. Lebensjahr, abgesehen von den leichten wiederholten Einklemmungserscheinungen, ohne erhebliche Beschwerden und ohne eine Leibbinde zu tragen, das schwere Maurerhandwerk hat ausüben

1) Ich lege hier die Zusammenstellung von Stumme meiner Uebersicht zu Grunde und verweise bezüglich der Litteraturangaben der älteren Fälle auf dessen Arbeit.

können, während mit Ausnahme des Falles von Henderson, bei dem es sich um einen 60jährigen Mann handelte, über dessen Erwerbsfähigkeit eine nähere Mitteilung fehlt, diese Defekte sich nur bei Kindern im frühesten Alter oder um immerhin recht jugendliche Individuen mit meist sehr erheblichen Beschwerden fanden.

Darf unser Fall nun wirklich als ein kongenitales Leiden angesehen werden? Diese Frage erscheint hier besonders berechtigt, da der Patient erst im Alter von 13 Jahren eine Vorbuchtung am Bauch bemerkt und das jetzige groteske Aussehen sich erst in einer langen Reihe von Jahren entwickelt hat. Wäre es nicht möglich, dass das ganze Krankheitsbild auf eine spinale oder myopathische Muskelatrophie zurückzuführen ist, dass also das Fehlen der Muskeln nichts Genuines, sondern den Effekt eines allmählichen Muskelschwundes darstellt?

Erb[1]) suchte durch Probeexcision bei einem Fall von ausgedehntem Cucullarisdefekt mikroskopisch festzustellen, ob es sich nicht bei diesem und somit vielleicht noch bei anderen als angeboren betrachteten Muskeldefekten um eine stationär gewordene Form der progressiven Muskeldystrophie handelt. Während die genaue histologische Untersuchung im Falle Erb's eine definitive Entscheidung der vorliegenden Frage nicht zu liefern vermochte, konnte Damsch[2]) auf dem 10. Kongress für innere Medicin in Wiesbaden Präparate eines Falles von kongenitalen Muskeldefekten vorlegen, die ihn zu dem Schluss veranlassten, dass er es mit dem Endstadium einer frühzeitig zum Stillstand gekommenen Dystrophie zu thun hatte. Gleichzeitig stellte er einen Patienten vor mit seit früher Kindheit unverändert gebliebenen Defektbildungen solcher Muskeln, die mit Vorliebe von der progressiven Muskeldystrophie befallen werden. Dagegen ergaben weder die Untersuchungen von Schlesinger[3]), noch von Bing[4]) eine Stütze für die Erb'sche Vermutung. Und wenn Bing auf Grund seiner umfangreichen kasuistischen Zusammenstellung sagt, „dass die kongenitalen Muskeldefekte am häufigsten einige derjenigen Muskeln betreffen, die häufig und frühzeitig bei Dystrophia musculorum progressiva zu Grunde zu gehen pflegen", so darf man ihm gewiss im Allgemeinen nicht widersprechen; für die Defekte der

1) Neurologisches Centralbl. 1889. Bd. 8.
2) Verhandl. des 10. Kongresses f. innere Medicin. 1891. Wiesbaden.
3) Wiener klin. Wochenschr. 1900. Bd. 13.
4) Virchow's Arch. 1902. Bd. 170.

Bauchmuskeln jedoch können wir diese Aetiologie nicht annehmen, da diese bei der Erb'schen Dystrophie so gut wie nie miterkranken.

Wie ich oben erwähnte, dachte man auch an eine spinale Ursache für das Fehlen von Muskeln. Ein einwandfreier Nachweis von Erkrankung der Vorderhörner konnte aber durch die ausserdem sehr spärlichen Untersuchungen nicht erbracht werden. Ganz anders steht es natürlich mit Bauchmuskeldefekten, die als Folgen von Poliomyelitis anterior acuta aufzufassen sind. Zu diesen gehören hauptsächlich die seitlichen Bauchhernien, die lateral von der Linea Spigelii austreten. Hier lässt sich anamnetisch leicht die akute Erkrankung feststellen, wie in den Fällen von Baracz's[1]), dem von Blauel[2]) u. A.; es findet sich ausserdem meist noch die Lähmung einer unteren Extremität, so dass über die Aetiologie in diesen Fällen ein Zweifel schwerlich besteht. Es kann auch nach Poliomyelitis acuta eine isolierte, partielle Bauchmuskellähmung vorkommen, wie in dem von Strasburger[3]) beschriebenen Falle, bei welchem eine Hernienbildung allerdings nicht auftrat.

Bei unserem Falle schliessen wir also ätiologisch aus: die Dystrophia musculorum progressiva aus obenerwähnten Gründen, die Poliomyelitis anterior acuta, weil für deren Annahme weder anamnestisch etwas Verwertbares zu eruieren, noch eine Lähmung einer Extremität vorhanden ist. Für eine periphere Neuritis spricht ebenfalls nichts. Somit müssen wir die Defekte als kongenital ansehen, obwohl die erste Wahrnehmung einer Vorwölbung erst im 13. Lebensjahr vom Patienten gemacht worden ist. Da die Ausbuchtung zu dieser Zeit jedoch bereits Handtellergrösse erreicht hatte, muss sie füglich schon länger bestanden haben. Dass sie nicht früher bemerkt wurde, ist bei der Indolenz der Landbewohner begreiflich; ferner mag damals nach Verlassen der Schule die Aufnahme schwererer Arbeit eine zu grosse Anforderung an die schon vorher schwachen Bauchdecken gestellt haben, so dass sie nun nicht gegen den von dem intakten Teil der Bauchpresse ausgeübten Druck weiter Widerstand leisten konnten. Sicherlich bestand auch links von jeher eine Schwäche oder vielmehr eine nur teilweise Anlage der Mm. obliqui externi und interni, die anfangs noch Widerstand zu leisten vermochten, schliesslich aber im vorgerückten Alter, wo die Bauch-

1) Arch. f. klin. Chir. Bd. 68.
2) Diese Beiträge Bd. 54.
3) Deutsche Zeitschr. f. Nervenheilkunde. Bd. 31.

decken auch normaler Weise schlaffer werden, dem Druck der Bauchpresse nachgaben und zu den herniösen Vorwölbungen führten.

Der Hochstand beider Hoden, wie er fast bei allen ähnlichen, zweifellos auf angeborenen Ursachen gegründeten Bauchmuskeldefekten ebenfalls beschrieben ist, lässt sich als weiterer Beweis dafür anführen, dass wir bei unserem Fall eine richtige Aetiologie angenommen haben.

Schwieriger gestaltet sich die Erklärung der intrauterinen Entstehung von kongenitalen Bauchmuskeldefekten. Stumme[1]) nimmt für die Fälle mit Rectusdefekt, zu denen ja auch der unserige gehört, folgendes Zustandekommen der pathologischen Veränderungen an: „Infolge eines in verhältnismässig später Embryonalzeit eingetretenen Harnröhrenverschlusses kam es zur Harnstauung, auf welche die Blase mit Hypertrophie und Dilatation und weiterhin in gleicher Weise die Ureteren reagierten. Durch Druck der hochgradig dilatierten Harnblase entstand eine Atrophie des Rectus abdominis in grösserem Umfang, oder wenigstens des ganzen subumbilikalen Teiles; ausserdem eine Dehnung der andern Bauchmuskeln, welche wohl auch mit durch den Druck der dilatierten Ureteren und zwar symmetrisch auf beiden Seiten atrophierten".

„Die Erweiterung der Blase führte zur Verlötung des Scheitels mit dem Nabel, eventuell zur Bildung eines Urachus. Ferner bewirkte sie durch Druck auf die Nabelgefässe einerseits geringere Blutzufuhr und dadurch mangelhafte Ernährung des Embryos, andererseits verhinderte sie den Blutrückfluss, wodurch die Möglichkeit eines Ascites gegeben war und dadurch eine weitere Erhöhung der Spannung im Abdomen. Schliesslich verhinderte sie durch Vorlagerung vor den Leistenkanal das Herantreten des Hodens zum Processus vaginalis und den Abstieg ins Scrotum".

Diese Theorie der Entstehungsart der Rectus- und seitlichen Bauchmuskeldefekte kann angesichts unseres Falles keinen ferneren Bestand haben. Zunächst lagen bei unserem Patienten — im Gegensatz zu den Fällen von Stumme, Parker, Guthrie und Osler — niemals Urinbeschwerden vor, dann hatte die genaue cystoskopische Untersuchung einen vollkommenen normalen Blasenbefund ergeben, denn eine Andeutung von Balkenblase dürfen wir bei einem 70jährigen Mann für physiologisch halten. Es war vor allem auch kein Urachusrest vorhanden.

Die von anderer Seite gemachte Annahme, dass mangelhafte

1) l. c.

Gefässbildung die Ursache kongenitaler Muskeldefekte abgeben könnte, hat ebenfalls einer genaueren Untersuchung nicht Stand gehalten. Der Gedanke an fötale Erkrankung liegt nahe, aber über die Art dieser Erkrankung sich ein greifbares Bild zu machen, mag schwer gelingen. Meines Erachtens spielen sich bei der Entwickelung der Bauchmuskeln unter bestimmten Verhältnissen Vorgänge ab, die uns dauernd unerklärt bleiben werden. Ein Gegenstück zu unserem Fall mag das zeigen. Ich habe während meiner Thätigkeit am Heidelberger anatomischen Institut Gelegenheit gehabt, an einer Leiche einen Muskel darzustellen, der sich beiderseits zwischen dem M. obliquus externus und internus befand und mit jenen zwar die gemeinsame Aponeurose, jedoch eine ganz steile, vollkommen von den andern verschiedene Faserrichtung hatte[1]). Die Merkwürdigkeit einer solchen Abnormität liegt darin, dass in der ganzen Säugetierreihe eine auch nur verwandte Anordnung der seitlichen Bauchmuskeln und damit wohl auch eine entwickelungsgeschichtliche Erklärung fehlt.

Und ebenso müssen wir auch zunächst noch die Frage über das Zustandekommen der Defekte der Bauchmuskeln, wenn sie angeboren sind, mit einem „non scimus" beantworten.

Die therapeutischen Massnahmen bei Bauchhernien infolge von Muskeldefekten bestehen, wenn weitere Erscheinungen fehlen, in der Verordnung gut sitzender Leibbinden. Hierdurch hemmt man die mit dem zunehmenden Alter eintretende Vergrösserung und beugt vor Allem der gefahrdrohenden Komplikation der Einklemmung vor, die von den bis jetzt bekannten Fällen unser Patient als einziger gezeigt hat.

Meinem Chef, Herrn Prof. Küttner, der mir gütigst die Bearbeitung des Falles überlassen hat, danke ich auch hier.

Litteratur.

v. Baracz, Arch. f. klin. Chir. Bd. 68. — Bing, Virchow's Archiv Bd. 170. — Blauel, Diese Beiträge Bd. 54. — Damsch, 10. Kongress f. innere Medicin zu Wiesbaden. — Erb, Neurologisches Centralblatt. 1889. Bd. 8. — Schlesinger, Wiener klin. Wochenschr. Bd. 13. — Strasburger, Deutsche Zeitschr. f. Nervenheilkunde. Bd. 31. — Stumme, Mitteil. aus den Grenzgebieten der Med. und Chir. Bd. 11. — Wyss, Festschrift für Th. Billroth. 1892.

1) Testut (Anomalies musculaires) hielt frühere ähnliche Befunde für Kunstprodukte bei der Präparation; hiergegen spricht bei meiner Beobachtung die Symmetrie, die andere Faserrichtung und das Vorhandensein einer besonderen, trennenden Fascie.

VIII.

AUS DER

CHIRURGISCHEN KLINIK ZU BRESLAU.

DIREKTOR: PROF. DR. H. KÜTTNER.

Ueber den sogenannten Wringverschluss des Darmes.

Von

Dr. **Alfred Peiser,**
Assistent der Klinik.

(Hierzu 1 Abbildung und Taf. V.)

Unter einem Wringverschluss des Darmes versteht Wilms[1]) eine Knickung und Drehung des Darmes um die Darmachse, d. h. um die Längsachse des Darmes im Gegensatz zur Drehung um die Mesenterialachse. Er schlägt diese Bezeichnung vor, weil die Drehung des Darmes gleich ist der Bewegung beim Auswringen der Wäsche. Wilms wendet sich zugleich gegen die bisher übliche Einteilung der Achsendrehungen des Darmes.

Rokitansky stellte folgende, später auch fast allgemein angenommene Einteilung auf: a) ein Darmstück macht $^1/_2$ oder eine ganze Drehung um seine Längsachse; durch die dabei erfolgende Annäherung der Wände wird das Lumen verschlossen, b) das ganze Mesenterium oder eine Abteilung desselben dreht sich mit den dazu gehörigen Darmschlingen $^1/_2$ oder 1 mal oder mehrere Male um seine Achse, hier erfolgt die Drehung um die Mesenterialachse, c) eine Darmpartie samt ihrem Gekröse giebt die Achse ab, um die sich eine andere Darmschlinge mit ihrem Mesenterium herumschlägt.

1) Wilms, Der Ileus. Deutsche Chirurgie. Lief. 46 g. 1906.

Wilms lehnt die unter c angeführte Gruppe mit Recht als nicht zum Volvulus gehörig ab mit dem Hinweis, dass es sich dabei um eine Knotenbildung handelt, bei der eine Drehung um die Mesenterialachse durchaus nicht notwendig ist. Aber auch die Gruppe a möchte Wilms mit Rücksicht auf den klinischen wie den pathologisch-anatomischen Befund in solchen Fällen aus dem Kapitel Volvulus streichen und dem Darmverschluss durch Knickung zurechnen.

Der Wringverschluss des Darmes kommt nach Wilms in folgender Weise zu Stande: „Denken wir uns (Figur), dass ein Darm von a—b fixiert ist, so wird bei geringer Füllung des zuführenden Schenkels die Darmschlinge in der Lage c d liegen können. Bei starker Füllung des Darmrohres aber schlängelt sich der am Mesenterium fixierte Darm und macht Windungen, die um so stärker werden, je reichlicher die Füllung ist. Es kann also vorkommen, dass der zuführende Schenkel c d bei anderer hochgradigerer Füllung durch Gas oder flüssigen Inhalt seine Stellung ändert und die Lage e f einnimmt. Damit trifft e f spitzwinklig bei b mit dem Schenkel ab zusammen, und es entsteht dann eine Knickung mit ventilartigem Verschluss. Bei solcher Dehnung erfolgt zugleich eine Drehung des Darmes um seine Darmachse im Sinne des Wringverschlusses, es gesellt sich zur Knickung dann auch noch die Drehung und verschliesst somit das Lumen völlig".

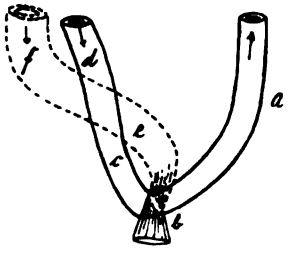

Wringverschluss des Darmes nach Wilms.

Wilms setzt also für diese Fälle voraus, dass der Darm an der Stelle des später eintretenden Verschlusses normalerweise oder infolge pathologischer Processe (z. B. Adhäsionen) fixiert ist. Für die Dünndarmschlingen kann nur letzteres in Frage kommen. Beim Wringverschluss des Dünndarmes müsste demnach primär eine Fixation der Schlinge vorhanden sein, bei starker Füllung des zuführenden Schenkels kommt es dann leicht zur Knickung an der Fixationsstelle, der zuführende Schenkel wird gedehnt, dadurch der Darm verlängert und da das Mesenterium der Verlängerung einen Widerstand entgegensetzt, kommt es zur Schlängelung des Darmes, mit der eine Drehung desselben um seine Längsachse verbunden ist. Durch diese Drehung wird, wie Wilms darlegt, die Knickung verstärkt und die Passage ganz verlegt. Primär also die Knickung

des Darmes als Hauptmoment für den Verschluss, sekundär die Drehung, die den Verschluss vervollständigt.

Es erhebt sich die Frage: Kommt ein Wringverschluss des Darmes, der durch Abknickung und Drehung um die Längsachse charakterisiert ist, nur auf diese Weise zu Stande oder kann seiner Entstehung auch ein anderer Mechanismus zu Grunde liegen? Wilms selbst erwähnt z. B. noch, dass postoperative Darmlähmung ein grundlegendes Moment für das Zustandekommen des Wringverschlusses sein kann. Sie schafft die Möglichkeit der starken Füllung des Darmes und gestattet die ungünstige Knickung. Für die vorliegende Frage ist ein Fall von Interesse, über den ich, bevor ich auf weitere Erörterungen eingehe, ausführlich berichten will. Für die Ueberlassung dieses Falles, den ich im September vorigen Jahres zu operieren Gelegenheit hatte, möchte ich auch an dieser Stelle meinem Chef, Hrn. Prof. Küttner, meinen Dank sagen.

43j. Gärtnersfrau. Familienanamnese ohne Belang. Von früheren Krankheiten weiss sie nur anzugeben, dass sie vor 15 Jahren, als sie 3 Tage nach der Geburt eines Kindes aufgestanden war und zu arbeiten begann, sogleich Schmerzen im Leibe bekommen hätte. Stuhl und Winde gingen 3 Tage lang nicht ab, später aber so reichlich, dass sie sie nicht halten konnte. Vor 8 Jahren hat sie eine puerperale Mastitis durchgemacht. In den letzten 2 Jahren bestand mitunter Uebelkeit und Erbrechen nach dem Essen. Doch dauerten diese Beschwerden immer nur einen Tag lang. Ihre jetzige Krankheit begann, nachdem sie vorher keinerlei Beschwerden im Leibe und täglich normalen Stuhl gehabt hatte, am 1. IX. 07 nachmittags mit starken Schmerzen in der rechten Unterbauchgegend und Erbrechen. Schon vormittags hatte sie Magenbeschwerden gehabt, ass aber dennoch zu Mittag eine Portion gebratenes Entenblut, ein angeblich sehr schwer verdauliches Gericht. Die Schmerzen traten anfallsweise auf, Winde gingen nicht ab, sondern fingen sich in der Blasengegend, Erbrechen hörte zunächst auf, der letzte Stuhl erfolgte dünnbreiig am 3. IX. Seit dem 4. IX. unter grossen Schmerzen Kollern im Leibe, allmähliche Auftreibung desselben, täglich Erbrechen auch ohne Nahrungsaufnahme. In den letzten Tagen hat das Erbrochene kotig ausgesehen. In der ganzen Zeit bestand Hitzegefühl und beim Versuche aufzustehen Frost. Der behandelnde Arzt (Dr. Hampel) verordnete anfangs Opium und Umschläge, worauf Besserung eintrat, Atropin und hohe Einläufe blieben ohne Erfolg. Deshalb am 12. IX. Transport in die Klinik, wo Pat. 3½ h Nachm. eintrifft.

Status: Frau in mässigem Ernährungs- und leidlichem Kräftezustand.

Puls 100, regelmässig, weich, Temperatur 36,6, Atmung 20. Sensorium frei. Zunge belegt, etwas trocken, Foetor ex ore. Herz und Lungen o. B. Urin wird spontan entleert, frei von abnormen Bestandteilen. Abdomen ist stark aufgetrieben und gespannt. Die Auftreibung ist am stärksten um den Nabel herum, wo man auch wiederholt nach Palpation kräftige Peristaltik von Darmschlingen sieht. Die Bauchdecken sind zwar dünn, doch ist die Palpation durch die Spannung erschwert. Eine deutliche Resistenz ist nirgends zu fühlen, es besteht Druckempfindlichkeit in der Ileocoecalgegend. Erguss ist nicht nachweisbar, überall heller, tympanitischer Schall. Leber und Milz sind nicht vergrössert. In den oberen und mittleren Partien des Leibes sind deutlich Darmgeräusche zu hören. Mit Einsetzen sichtbarer Peristaltik treten heftige Schmerzen in der rechten Unterbauchgegend auf. Die Untersuchung per rectum und per vaginam ergiebt keinen Befund, die Bruchpforten sind frei. Von Wassereingiessung und Aufblähung des Dickdarmes wurde mit Rücksicht auf den geschwächten Allgemeinzustand der Patientin abgesehen.

Die Diagnose lautete auf akuten, vollkommenen Darmverschluss, Obturationsileus ohne Peritonitis, in den unteren Darmabschnitten. Mit Rücksicht auf die Angabe des Ehemannes, dass seine Frau in den letzten Monaten stark abgemagert wäre, wurde in erster Linie an ein bisher latent gebliebenes Darmcarcinom gedacht.

Ausheberung des Magens ergiebt gelblich gefärbte, kotig aussehende Massen.

Operation 4 h nachm.: In ungestörter Aethernarkose. ca 12 cm langer Schnitt in der Medianlinie vom Nabel abwärts. Nach Eröffnung des Peritoneums drängen sich stark geblähte Dünndarmschlingen hervor, sie sind hochrot, die Gefässe stark injiciert, die Serosa jedoch überall glatt und glänzend. Mit der eingeführten Hand wird das Colon descendens abgetastet, ohne dass ein Tumor nachweisbar ist. Der Schnitt wird um einige Centimeter nach oben verlängert und das Netz mit dem Colon transversum hervorgeholt. Letzteres ist im Gegensatz zu den Dünndarmschlingen vollständig kollabiert. Es werden nun einige der geblähten Dünndarmschlingen eventriert und in warme, feuchte Tücher gehüllt. Jetzt sieht man in der rechten Unterbauchgegend kollabierten Dünndarm. Unter Leitung des Auges wird die Uebergangsstelle von geblähtem und kollabiertem Dünndarm aufgesucht. Sie liegt etwa 3 Querfinger breit rechts oberhalb des Promontoriums. Man sieht hier eine aus der rechten Bauchseite von oben herabkommende, hochgradig geblähte Dünndarmschlinge, die ammonshornartig gekrümmt plötzlich unter dem cylindertörmig aufgerollten Mesenterium des ihre Fortsetzung bildenden Darmstückes verschwindet. Dieser selbst ist auf eine kurze Strecke völlig verdeckt und kommt dann völlig kollabiert unter dem aufgerollten Mesenterium hervor. Es sieht aus, als wäre die zuführende, geblähte

Dünndarmschlinge in das aufgerollte Mesenterium des ihre Fortsetzung bildenden Darmstückes invaginiert. Die Hinterfläche des Mesenteriums der zu führenden Schlinge sieht nach links. Die Aufrollung des Mesenteriums lässt sofort erkennen, dass es sich um eine Drehung des zugehörigen Darmstückes um seine Längsachse handeln muss. Das aufgerollte Mesenterium verläuft fast quer in einer Länge von etwa 8 cm von rechts nach links, so dass eine Abknickung der von rechts oben herunterkommenden, zuführenden Schlinge zu Stande gekommen sein musste. Es bedarf nur geringen Zuges, um das gedrehte, von seinem eigenen Mesenterium bedeckte Darmstück hervorzuziehen. Man hat beim Ziehen den Eindruck, als wäre die Drehung vielleicht etwas stärker als 90°. Das Hervortreten des gedrehten Darmes beim Herausziehen geschieht deutlich in einer Spirale. Sofort nach Befreiung des Darmes gleitet dünnbreiiger Darminhalt ohne Hindernis aus der geblähten Darmschlinge in den abführenden Darmteil. Eine Schnürfurche ist nicht vorhanden. Dagegen findet sich an der dem Mesenterialansatz gegenüberliegenden Seite des Darmes ein fast markstückgrosser, etwa 2 mm dicker, frischer Fibrinbelag, dem an der Hinterfläche des zugehörigen Mesenteriums eine ebensogrosse, leicht gerötete und mit ganz kleinen Fibrinflöckchen belegte, etwa 2 Querfinger breit vom Mesenterialansatz am Darm entfernte Stelle entspricht. Nirgends finden sich, hier oder sonst im Abdomen, Stränge, Narben, Verwachsungen oder Tumoren. Die Stelle des Ileus liegt etwa 80 cm oberhalb der Ileocoecalklappe.

Durch leichtes Schütteln des Darmes wird ein Teil des Darminhalts aus den geblähten Schlingen nach abwärts befördert. Darauf Reposition der Darmschlingen, Naht der Bauchdecken in 3 Etagen. Aseptischer Verband.

Pat. übersteht den knapp 30 Minuten dauernden Eingriff gut. Völlig fieberfreier Verlauf. Heilung der Wunde per primam. Am folgenden Tage auf Ricinus und Einlauf zunächst kein Stuhl, erst am übernächsten Tage erfolgt solcher spontan. In den nächsten Tagen sehr reichlicher Stuhl, der sich zu Diarrhoen steigert, so dass Pat. mehrmals Opium erhält. Kein Blut im Stuhl. Vom 7. Tage ab täglich 1 mal geformter Stuhl. Pat. steht nach 12 Tagen auf und wird nach 17 Tagen geheilt entlassen.

Wenn ich zunächst kurz die Diagnose in diesem Falle erörtern soll, so war mit voller Sicherheit ein Obturationsverschluss des Darmes anzunehmen. Die charakteristischen Symptome der Obturation: starke, sichtbare Peristaltik der Darmschlingen, anfallsweise erfolgend, jedesmal von heftigen Schmerzen begleitet, Meteorismus in mässigen Grenzen, ein für die Dauer der Krankheit (12 Tage) verhältnismässig guter Allgemeinzustand, erst

einige Tage nach der Erkrankung einsetzendes und dann anhaltendes Erbrechen waren vorhanden. Das Erbrechen am ersten Tage war zweifellos nur eine Abwehrreaktion des mit einem schweren Gericht überfüllten Magens, kein reflektorisches Erbrechen, wie es bei Strangulation des Darmes infolge des starken Reizes der Darmnerven im Momente der Einklemmung beobachtet wird. Zweifelhaft waren wie gewöhnlich die anatomischen Veränderungen, die dem Obturationsileus zu Grunde lagen. Ein Volvulus der Flexura sigmoidea, bei dem bekanntlich zuweilen die Symptome der Strangulation nicht so scharf ausgesprochen sind, war bei dem Mangel jedes sonst für ihn sprechenden Zeichens und bei der Dauer der Krankheit auszuschliessen. In Frage kommen konnten Tumorbildung, Adhäsionen, Invagination. Die letztere liess sich mit grosser Wahrscheinlichkeit ausschliessen. Es war keinerlei Resistenz zu palpieren, blutige oder blutig-schleimige Entleerungen waren nicht beobachtet worden, irgend welche Symptome der Strangulation, wie sie bei stärkerer Mitbeteiligung des Mesenteriums in die Erscheinung treten, waren nicht vorhanden. Abknickung des Darmes durch Adhäsionen war mit Rücksicht auf die Angaben in der Anamnese nicht ganz von der Hand zu weisen. Für einen Tumor sprach die angeblich in den letzten Monaten beobachtete Abmagerung, schliesslich auch das Alter der Patientin. Ein Gallensteinileus war mangels jeglicher anamnestischer Hinweise auszuschliessen.

Der Ort der Undurchgängigkeit des Darmes war mit Sicherheit in die unteren Darmabschnitte zu verlegen. Dafür sprach vor Allem der für die Dauer der Krankheit gutartige Verlauf derselben. Ein Verschluss in den oberen Darmpartien hätte viel stürmischere Erscheinungen und raschen Collaps herbeigeführt. Die Lokalisation des Hindernisses in der Bauchhöhle deutete nach den Angaben, dass die Winde sich in der Blasengegend gefangen hätten und die Schmerzen in der rechten Unterbauchgegend aufgetreten wären, auf die Regio ileocoecalis. Bei dem Fehlen jeglicher Zeichen für eine Appendicitis wurde der Operationsschnitt in der Medianlinie unterhalb des Nabels angelegt.

Betrachten wir den pathologisch-anatomischen Befund, der allein dem Falle Interesse verleiht, so finden wir mit Sicherheit eine Drehung eines kleinen Darmstückes um seine Längsachse. Dasselbe war dem Auge durch das eigene Mesenterium, dessen hinterer d. h. der hinteren Bauchwand zugekehrter Fläche es durch eine frische Fibrinschicht fixiert auflag,

verborgen. Am Uebergange des zuführenden Darmschenkels in die gedrehte Partie war der Darm abgeknickt, da der zuführende, hochgradig geblähte Darm von rechts oben nach unten herunterkam, um in die fast quer liegende gedrehte Partie überzugehen. Die Hinterfläche des Mesenteriums der zuführenden Schlinge sah nach links, so dass man, wenn man will, von einer beginnenden Drehung dieser Schlinge um ihre Mesenterialachse sprechen kann. Wenn wir uns schliesslich fragen, wie eine derartige Lageveränderung des Darmes zu Stande kommen kann, so lässt sich natürlich eine sichere Antwort nicht geben. Indessen glaube ich, dass man im Gegensatz zu der oben dargelegten Schilderung der Entstehung des Wringverschlusses nach Wilms in diesem Fall die Drehung des Darmes um die Längsachse als das Primäre, die Abknickung nach erfolgter Fixation durch die Fibrinmembran als das Sekundäre annehmen muss. Die Drehung um die Längsachse ist als das wahrscheinlich auslösende Moment auch stärker ausgesprochen als in dem von Wilms geschilderten Bilde. Und so kann man Zweifel hegen, ob man den bezeichnenden Namen Wringverschluss überhaupt für unseren Fall anwenden darf und ob man nicht besser einfach von einer Drehung des Darmes um seine Längsachse mit folgender Abknickung spricht.

Jede Drehung eines Darmstückes um seine Längsachse ist, wie man sich leicht überzeugen kann, mit einer mehr oder weniger starken spiraligen Drehung der zu- und abführenden Darmteile verbunden. Diese Spiraldrehung ist aber das Charakteristikum der Bewegung des Auswringens, sie war auch, wie oben erwähnt, bei meinem Fall deutlich vorhanden. Ich glaube also, dass man die Bezeichnung Wringverschluss auch für ihn anwenden darf, nur muss man danach annehmen, dass der Wringverschluss des Darmes auf zweierlei Weise entstehen kann. Einmal im Sinne von Wilms mit primärer Abknickung und folgender Drehung um die Längsachse, sodann, meinem Falle entsprechend, mit primärer Drehung und sekundärer Abknickung.

Ich möchte darauf hinweisen, dass man beim Obturationsileus bei Erwägung der anatomischen Veränderungen, die ihm zu Grunde liegen können, differentialdiagnostisch diese Art des Wringverschlusses mit berücksichtigen muss. Für den operativen Eingriff gehört sie sicher zu den dankbarsten Formen des Ileus.

Ich habe in der Litteratur nach gleichen oder ähnlichen Fällen gesucht. Ich habe nur 3 Fälle gefunden, die mehrfach gemeinsam

citiert werden. Merkwürdigerweise handelt es sich in allen 3 Fällen um neugeborene Kinder. Ich gebe im Folgenden einen kurzen Auszug aus den Berichten.

1. Streubel[1]). Kind beginnt 12 Stunden nach der Geburt zu brechen. Leib gleichmässig aufgetrieben. Stuhl nicht zu erzielen. Anlegung eines künstlichen Afters von den Eltern abgelehnt. Tod des Kindes nach 40 Stunden. Bei der Sektion drängte sich nach Eröffnung der Bauchhöhle eine dicke, braunrote, mit Mekonium gefüllte Darmschlinge vor; die Parietalfläche des Bauchfells war nicht entzündet. Bei der näheren Untersuchung stellte es sich heraus, dass die gedachte Schlinge dem Ileum angehörte; etwa 3" über dem Coecum hatte das Ileum eine halbe Drehung in seiner Längsachse erlitten, und es hatte sich der Dünndarm über der Drehung in eine Schlinge mit grossem Bogen gesenkt, welche über dem Coecum und dem untersten Teile des Colon ascendens lag. Unterhalb der Drehung war der Darm leer, so dass der Dickdarm höchstens die Breite eines kleinen Fingers zeigte. Nach Reposition der Drehung liess sich Darminhalt von oben nach unten drücken. An der Drehungsstelle war der Peritonealüberzug des Darmes gefaltet, mit einer dünnen Exsudatschicht bedeckt; nach Aufschneidung des Darmes zeigte sich die Schleimhaut dunkel gerötet, sammetartig.

Dieser Fall ist dem oben von mir beschriebenen Falle ausserordentlich ähnlich.

2. Mac Callum[2]). Kind, das am 5. Tage nach der Geburt stirbt. Diese bot grosse Schwierigkeiten, da der Leib ungewöhnlich ausgedehnt war. Es erfolgte kein Stuhl, allmählich trat Koterbrechen auf. Bei der Autopsie erschien der Leib stark aufgetrieben, bei Bewegung des Leichnams floss stinkende fäcale Masse aus Nase und Mund. Die Bauchwände waren mit der vorderen Fläche des Dick- und eines Teils des Dünndarmes fest verlötet. Aus den Därmen entleerte sich beim Einschnitt eine grosse Menge stinkender Faeces. Der Dickdarm besonders war stark erweitert, verdickt, dunkel und an einzelnen Stellen selbst schwarz verfärbt; sie boten den Anschein einer intensiven, lange bestehenden Entzündung dar. Das Mesenterium war verdickt, kongestioniert. Im Dünndarm war die Entzündung von kürzerer Dauer, wie die frischen Adhäsionen und die ergossene Lymphe bewiesen. 6—8 Zoll vor der Ileocoecalklappe zog quer durch den Darm ein dichtes Band und bildete einen fast undurchgängigen Abschnitt; gleichzeitig fand sich der Darm an der Einschnürungsstelle um einen Viertelkreis um

1) Streubel, Fall von Achsendrehung am unteren Ende des Dünndarms etc. Schmidt's Jahrb. 1859. S. 325.

2) Callum cit. nach Jungklaus, Fötale Peritonitis. In.-Diss. Marburg 1898. S. 42.

sich selbst gedreht, so dass kaum eine feine Sonde sein Lumen passieren konnte.

Dieser Fall wird in der Litteratur als Fall von fötaler Peritonitis geführt, der folgende zeigte kongenitale multiple Atresien und Stenosen des Darmes.

3. Gärtner[1]). 6 Tage altes Kind. Da kein Stuhl erfolgt und fäkulentes Erbrechen besteht, Anlegung eines künstlichen Afters. Bald darauf Exitus letalis. Eine wörtliche Wiedergabe des Sektionsprotokolls verbietet sich durch seine Länge. Ich hebe nur das Wichtigste heraus: Der Darm verengt sich an einer etwa 30 cm vom Pylorus entfernten Stelle plötzlich in unaufgeschnittenem Zustande auf einen Querdurchmesser von 12 mm, während letzterer noch unmittelbar vor dieser Stelle 30 mm und hinter ihr 15 mm beträgt. Verfolgt man in dieser Gegend die Ansatzlinie des Mesenteriums, so zeigt sich, dass dieselbe in einer Länge von ca. 4—5 cm eine ausgezogene, unregelmässige Spiraltour beschreibt, der Darm also in der Gegend dieser ersten Verengerung gewissermassen eine Drehung um seine Längsachse erleidet, wodurch einerseits blinde Buchten zwischen Mesenterium und Darm entstehen, andererseits letzterer den überwiegenden Teil seines Hohlraums alternierend in Form convexer Ausbuchtungen bald nach vorn, bald nach hinten wendet. Im Uebrigen fanden sich 2 Atresien des Dünndarms, doppelte Abschnürung des Dickdarms etc.

Das Vorkommen der Drehung des Dünndarms um seine Längsachse ist vielfach in Zweifel gezogen worden. Schon Streubel[2]) bemerkt zu seinem Falle: Die Verdrehung der beweglichen Dünndärme um die Längsachse wird von vielen als nicht wohl möglich erachtet. Anhäufung von Mekonium an der Drehungsstelle mag auch in diesem Falle, und zwar nicht lange vor der Geburt, die Drehung herbeigeführt haben. Kuliga[3]) bespricht diese Fälle mit dem gleichen Zweifel: „Diese beiden Fälle (Callum, Gärtner) sind somit trotz der grossen Unwahrscheinlichkeit eines Vorkommens dieser Art Achsendrehung nicht klar zu stellen. Ganz merkwürdig ist aber erst der Fall Streubel's ..... Die Drehung um die Längsachse des Darmes ist aber trotz der Gärtner'schen Angabe, dass das Mesenterium sich in Gestalt einer Spirale am Darm angesetzt habe, so

1) Gärtner, Multiple Atresien und Stenosen des Darmes etc. Jahrb. f. Kinderheilkunde. N. F. 20. 1883. S. 403.

2) Streubel l. c.

3) Kuliga, Zur Genese der kongenital. Dünndarmstenosen. Ziegler's Beiträge zur path. Anat. XXXIII. S. 491.

unwahrscheinlich, dass wir auch sie wohl als Ursache zur Entstehung der Atresien zurückweisen dürfen."

Nach einer so einwandsfreien Beobachtung, wie sie mein Fall darstellt, sind solche Zweifel hinfällig. Wenn diese Fälle von Drehung des Darmes um seine Längsachse, die ja gewiss an und für sich selten sein mögen, so spärlich in der Litteratur vertreten sind, so liegt dies, wie ich glaube, an der Technik, in der die Mehrzahl der Operateure den Ileus operiert. Der leitende Gesichtspunkt ist die mehr oder weniger grosse Furcht vor Eventration der Därme. Schon auf dem deutschen Chirurgenkongress im Jahre 1887 hat Madelung sehr eingehend und treffend diese Frage besprochen. Nach Treves[1]) soll das Aufsuchen des Hindernisses mit der durch die Laparotomiewunde eingeführten Hand unter Zurückhaltung der Därme im Abdomen vorgenommen werden. Mikulicz[2]) lässt von einem Assistenten die erste beste, ausgedehnte Darmschlinge erfassen, in der Bauchwunde festhalten und zieht, von dieser Stelle angefangen, in einer und derselben Richtung immer weiter Darmschlingen vor, die der Assistent gleich wieder in die Bauchhöhle zurückdrängt. Kümmel[3]) empfiehlt einen möglichst langen Schnitt, eventuell von der Symphyse bis zum Processus ensiformis, dann Auspacken der gesamten Darmmassen in ein heisses Tuch, rasches Suchen nach dem Ende des aufgeblähten und dem Anfang des contrahierten Darmteiles. Madelung[4]) betont, dass man nach Treves' Vorschlag verfahrend in der grösseren Zahl der Fälle, nach Mikulicz immer noch in einer sehr grossen Anzahl durch die Laparotomie nicht einmal zur Diagnose des Sitzes der Obstruktion kommt. Madelung verlangt mit Recht die Kontrolle der Beseitigung des Hindernisses mit dem Auge. Und das ist auch nach Verlängerung des Schnittes in unserem Falle geschehen. Hätte ich dies nicht gethan, sondern den Darm unter allmählichem Hervorziehen abgesucht, so hätte ich wahrscheinlich, ohne es zu merken, das Hindernis beseitigt und als einzige objektive Veränderung die Fibrinmembran auf dem Darm und vielleicht auch die entsprechende, leicht veränderte Stelle am Mesenterium gefunden. Ein richtiges Bild des Verschlusses hätte man sich danach nicht mehr machen können und der Fall wäre in die gar

1) Treves, Darmobstruktion. Deutsch von Pollak. Leipzig 1886.

2) Mikulicz cit. nach Madelung, Verhandlungen der Deutschen Gesellschaft f. Chirurgie. 16. Kongress II. 45.

3) Kümmel cit. nach Madelung.

4) Madelung s. o.

nicht geringe Zahl von Ileusfällen eingereiht worden, in deren Operationsbericht es nachher heisst: Der Fall war auch bei der Operation nicht klar zu stellen. Das ist nicht nur vom Standpunkt der Diagnostik, sondern auch für den Patienten nicht gleichgültig, da das unbemerkte Beseitigen des Hindernisses weiter nach einem solchen suchen lässt und damit der operative Eingriff beträchlich verlängert wird. Die Lösung eines solchen Wringverschlusses, wie er in dem beschriebenen Falle vorgelegen hat, gelingt so leicht und bedarf eines so geringen Zuges am zuführenden Darm, dass ich wohl die Vermutung aussprechen darf, es liegt vielleicht einer nicht geringen Anzahl von ungeklärten Ileusfällen ein derartiger Wringverschluss zu Grunde.

Ich resumiere kurz dahin:

1) Wir verstehen nach Wilms unter einem Wringverschluss des Darmes eine Knickung und Drehung des Darmes um seine Längsachse.

2) Bei der Entstehung des Wringverschlusses kann sowohl die Knickung primär, die Drehung des Darmes sekundär, wie umgekehrt die Drehung primär, die Knickung sekundär sein.

3) Die Lösung des Verschlusses gelingt so leicht, dass, wenn man sie nicht unter Leitung des Auges vornimmt, sie leicht übersehen werden kann. Darin liegt vielleicht die Erklärung für manchen ungeklärten Ileusfall.

Erklärung der Abbildung
auf Taf. V.

Das Bild ist nach einem Präparat des menschlichen Darmes gezeichnet, der in die dem Operationsbefunde entsprechende Lage gebracht worden war. Es entspricht dem Anblick, der sich dem auf der rechten Seite des Kranken stehenden Operateur beim Blick in die rechte Unterbauchseite bot. Die geblähte, zuführende Schlinge (1) kommt von rechts oben. Man sieht die vordere Fläche ihres Mesenteriums (2). Hinter diesem, auf dem Bilde also nicht sichtbar, liegt das um seine Längsachse gedrehte Darmstück. An der Stelle des Kreuzes (+) etwa liegt die Fixationsstelle durch die Fibrinmembran. Das abführende Darmstück (3) ist vollständig kollabiert und zeigt noch einen Rest spiraliger Drehung. Es ist zur Verdeutlichung des Bildes mit seinem Mesenterium (4), dessen hintere Fläche man sieht, etwas ausgebreitet. In Wirklichkeit lag das abführende Darmstück mit seinen kollabierten Teilen so geschichtet, dass von seinem Mesenterium nichts zu sehen war. Der verhältnismässig straffe Bogen (5), unter welchem der zuführende Darm verschwindet, ist offenbar dadurch zu Stande gekommen, dass das Mesenterium durch die heftige Peristaltik sehr stark herübergezogen wurde. Die Vertiefung unter dem Bogen ist im Bilde übertrieben. Der zuführende Darm lag ihm in Wirklichkeit wie invaginiert an.

IX.

AUS DEM

STÄDTISCHEN KRANKENHAUS HEILBRONN.

CHIRURG. ABTEILUNG: CHEFARZT DR. MANDRY.

Rhinoplastik mittels direkter Einpflanzung eines Hautperiostknochenlappens aus der Schlüsselbein-Schultergegend.

Von

Dr. **Gustav Mandry.**

(Mit 11 Abbildungen.)

Bei einer Lupuskranken, bei welcher im Laufe der Jahre die ganze häutige und knorpelige Nase verloren gegangen und die anschliessende Wangenpartie zum Teil narbig geworden war, habe ich eine neue Nase aus dem Schlüsselbein und der Brust- und Schulterhaut in folgender Weise gebildet:

1. Es wurde zuerst ein Haut-Unterhautlappen umschnitten (Fig. 1), dessen 5 cm breite Spitze nach aussen vom linken Schlüsselbein-Brustbeingelenk sich befand und der sich gegen seinen auf der linken Schulter gelegenen Stil allmählich auf etwa das Doppelte verbreiterte; die Mitte des Lappens in der Längsrichtung befand sich über dem linken Schlüsselbein. Der Lappen wurde im Unterhautfettgewebe abpräpariert, seine Mitte aber im Zusammenhang mit dem Schlüsselbein gelassen und aus letzterem eine etwa $^1/_2$ cm dicke, ungefähr einem Viertel des Schlüsselbeinumfangs entsprechende Knochenspange in einer Länge von 4,5 cm mit der Drahtsäge ausgesägt und in das mediane Ende der Knochenspange 2 feine neben-

einander befindliche Löcher gebohrt; dann wurde aus der Mitte des Brust-Schulterlappens ein 3 cm breites, 6 cm langes Stück ausgeschnitten, dessen Stil über dem seitlichen Ende der Knochenspange, dessen freies Ende gegen die Schulter hin lag. Dieser kleine, nur aus Haut und Unterhaut bestehende Lappen wurde, nachdem der grosse Lappen nach links umgeklappt war, an seinem Stil um 180 Grad gedreht, mit seiner Unterhautseite auf die Sägefläche der Knochenspange gelegt und durch einige feine Nähte so fixiert, dass

Fig. 1.

sein freies Ende das mediane Ende der Knochenspange noch etwas überragte und diese so völlig in Haut eingewickelt war (Fig. 2—4). Das dadurch in der Mitte des grossen Lappens entstandene Längsfenster wurde durch quere Nähte geschlossen, der ganze Lappen wieder auf seinen Defekt über dem Brustbein gelegt. Nach 4 Tagen, als sich die Unterfütterung reaktionslos erwies, wurde auf die beiden Wundflächen zu beiden Seiten des unterfütterten Strei-

fens nach Thiersch transplantiert und nach 21 Tagen der Stil auf der Schulter gegen den Rücken hin verlängert.

2. 4 Wochen nach dem ersten Eingriff wurde der auf der Aussenseite von normaler Haut, auf der Innenseite teils von normaler, teils von aus Thiersch'schen Läppchen stammender Haut bedeckte Lappen in den Nasendefekt eingenäht, indem dieser an und seitlich von den Nasenbeinen angefrischt und das durch einen kleinen Ein-

Lappenschnittführung.
Fig. 2.

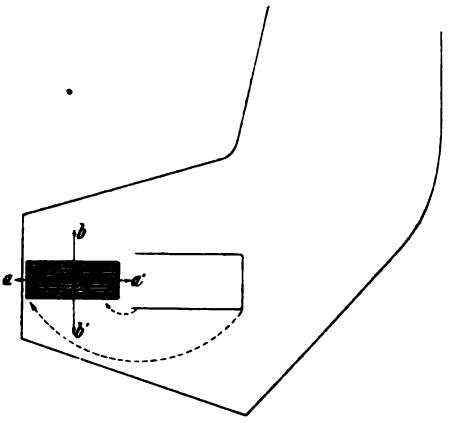

Schematische Schnitte.

Fig. 3. a—a' längs

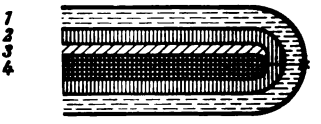

Fig. 4. b—b' quer

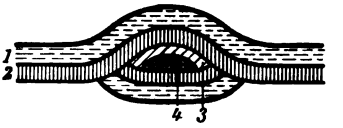

1 Haut 2 Unterhaut 3 Beinhaut 4 Knochen

schnitt freigelegte mediane Ende der Knochenspange unter die Nasenbeine geschoben und durch 2 Silberdrähte dort fixiert wurde. Die dazu nötige Haltung des Kopfes nach links und abwärts wurde in der ersten Zeit durch eine Haube, deren Bänder gegen die linke Schulter angezogen wurden[1]), gesichert (Fig. 5); die Kranke gewöhnte sich übrigens rasch an die Haltung, die Nahrungsaufnahme war schon nach den ersten Tagen kaum mehr behindert.

1) In der Abbildung Fig. 5 durch Pfeile angedeutet.

3. Nach 14 Tagen wurde mit seitlichen Einkerbungen der Brücke begonnen und ganz allmählich in 14 Tagen die Trennung durchgeführt. Der Defekt auf der Schulter liess sich durch Wiederauflegen der entbehrlich gewordenen Brücke wieder verkleinern, das Schlüsselbein wurde durch Transplantationen gedeckt; die gesamten bisherigen Massnahmen beanspruchten 2 Monate.

4. Nach einer mehrwöchentlichen Pause wurden in mehreren

Fig. 5.

kurzen Sitzungen die Nasenflügel, die sich von selbst etwas eingerollt hatten, seitlich angenäht und bei dieser Gelegenheit ein kaum $^1/_2$ cm langes, nekrotisch gewordenes Stückchen aus dem Ende der Knochenspange abgekniffen, ein dünnes Septum zur Hälfte aus der Innenfläche der neuen Nase, zur Hälfte aus der Oberlippe gebildet und schliesslich durch Ausschneiden einer kleinen Ellipse auf und rechts von der Nasenwurzel die übrigens nur geringe Abweichung

der Nasenspitze nach links zu beseitigen gesucht.

Ueber das Aussehen der Nase vor der Plastik und 4 Monate nach derselben geben die Photographien Aufschluss (Fig. 6—10). Im Röntgenbild (Fig. 11) sieht man deutlich die Knochenspange, zwar in Verbindung mit dem Nasenbein stehend, aber nicht in ihrer geraden Verlängerung, sondern mehr frontal liegend. Da die neue Nase aussen und innen von Haut bedeckt ist, so wird angenommen werden dürfen, dass die noch nachträglich eintretende Schrumpfung keine erhebliche und das jetzige, in kosmetischer Hinsicht durchaus befriedigende Ergebnis von Dauer sein wird.

Fig. 6.

Fig. 7.

In der Litteratur, soweit mir dieselbe zugänglich war, habe ich ein analoges Vorgehen nicht beschrieben gefunden. Steinthal[1]) hat als „Rhinoplastik aus der Brusthaut" einen Fall veröffentlicht, wo ein blosser Weichteillappen aus der Brusthaut erst auf den Arm und dann in die Nase überpflanzt wurde.

Unter den v. Eiselsberg'schen Fällen, über welche jüngst Leischner[2]) berichtet hat, finden sich 3 Brusthautplastiken.

Von diesen hat einer (Fall 15 der Leischner'schen Publikation) das mit meinem Fall gemeinsam, dass ebenfalls ein Hautperiostlappen

1) Diese Beiträge Bd. 29. H. 3.

2) Erfahrungen über Rhinoplastik. Arch. f. klin. Chir. Bd. 84. H. 1. 1907.

Fig. 8.

Fig. 9.

Fig. 10.

Fig. 11.

aus dem rechten Schlüsselbein gebildet wurde; der Stil befand sich sternalwärts; die 3 cm lange, 1 cm breite Knochenlamelle aus dem Schlüsselbein wurde mit Unterhautzellgewebe übernäht und der Lappen innerhalb von 14 Tagen auf den linken Vorderarm, nahe dem Handgelenk, verpflanzt; 2½ Monate später erfolgte die Uebertragung an die Nasenwurzel, nach 2 Wochen wurde der ernährende Stil am Arm allmählich durchtrennt, der transplantierte Lappen blieb gut erhalten.

Dies ist der einzige Fall von Verwendung des Schlüsselbeins zur Rhinoplastik, der mir nachträglich bekannt geworden ist; über die Rhinoplastik aus der Brust äussert Leischner sich dahin: „Wir würden einen Hautperiostknochenlappen aus der Sternal- oder Claviculargegend für das geeignetste Material halten. Im Vergleich zu der jetzt üblichen Rhinoplastik aus dem Unterarm aber weist sie wohl keine Vorteile auf, ja sie ist komplicierter, länger dauernd und auch für den Patienten infolge zweimaliger Fixierung des Armes am Thorax und Gesicht unangenehmer. Weiter muss die doppelte Ueberpflanzung des Lappens als lebensgefährdend für das plastische Material angesehen werden. Dass die Haut am Thorax derber als am Arm ist, was Steinthal als besonderen Vorzug geltend macht, kommt bei Mitverwendung des uns unerlässlich erscheinenden Stützgerüstes nicht in Betracht, auch trifft dies nicht bei jungen und schwächlichen Leuten zu, und die bei manchen Individuen vorhandene stärkere Behaarung der Brustgegend schränkt das Verfahren noch mehr ein. Alle diese Umstände dürften wohl genügen, die Rhinoplastik vom Arm bei gleicher Leistungsfähigkeit diesem Verfahren vorzuziehen."

Ich kann Leischner gegenüber nur betonen, dass der zweimalige Ortswechsel eine unnötige Komplikation darstellt; ich habe mich an der Leiche überzeugt, dass bei einer genügenden Verlängerung des Stils über die Schulter auf den Rücken und bei entsprechender Kopfhaltung die Entfernung zwischen Nase und Schulter unschwer zu überbrücken ist. Da der auf der Rückseite der Schulter gelegene Stil breit gehalten werden kann, dürfte die Ernährung in der Regel eine genügende sein; in meinem Fall betrug die ganze Länge des Lappens von der Spitze bis zur Basis des Stils 25—30 cm und nur ein minimales Stückchen am äusseren Ende der Knochenspange durchstach die Unterfütterung und wurde nekrotisch.

An der Leiche habe ich eine bis 7 cm lange Spange aus dem Schlüsselbein mit der Draht- oder Laubsäge ausgesägt, welche in ihrem natürlichen Zusammenhang mit Beinhaut und Haut belassen

werden konnte; bei noch längeren Stücken kann sich die Krümmung des Schlüsselbeins geltend machen, so dass auch eine gekrümmte Spange resultiert; sollte die Unterfütterung dieser längeren Spange allein von der Schulter her Schwierigkeiten machen, so könnte die mediane Hälfte durch einen Hautlappen über dem Brustbein unterfüttert werden.

Ich halte darnach die Methode auch für anwendbar bei totaler Rhinoplastik, d. h. dem Fehlen der ganzen Nase einschliesslich der Nasenbeine; die Schlüsselbeinspange wäre dann ungefähr um die Länge der Nasenbeine länger zu nehmen, um sie im Naseneinschnitt des Stirnbeins fixieren zu können; eine etwa nötig werdende Hebung der Profilhöhe liesse sich später in der Weise ausführen, dass die Spange an der Grenze des äusseren und mittleren Drittels subkutan quer durchtrennt, spitzwinklig abgebogen und am Oberkiefer fixiert würde, wodurch gleichzeitig ein Septum hergestellt wäre.

Da der Lappen so lange in seiner natürlichen Lage über dem Schlüsselbein belassen werden kann, bis auch seine Unterfläche völlig mit Haut sich bedeckt hat, so ist eine Infektion der Nachbarschaft (schwerer Augenbindehautkatarrh) durch ihn oder ein totales Misslingen der Plastik kaum zu befürchten; das Absterben eines kleinen Teils der Knochenspange beeinträchtigt den Erfolg nicht, wenigstens wenn die Spange von Anfang an gross genug genommen wird (wohl nicht unter 4 cm); sollte übrigens die Plastik aus einem besonderen Grunde doch fehlschlagen, so könnte sie aus der andern Seite wiederholt werden; die Defekte am Schlüsselbein und auf der Schulter sind teils durch Thiersch'sche Hautüberpflanzung, teils durch die entbehrlich werdende Brücke wieder zu decken und bedingen wohl kaum je dauernde Funktionsstörung.

So scheint die Methode der direkten Einpflanzung einer hautunterfütterten Schlüsselbeinspange mit Schulterhautbrücke in den Nasendefekt ein neuer rhinoplastischer Weg zu sein, der gegenüber den Wangen- und Stirnmethoden den Vorteil des Wegfalls neuer entstellender Narben, gegenüber den bisherigen italienischen Methoden den Vorzug des Ausbleibens von Funktionsstörungen am Orte der Lappenentnahme und von geringerer Belästigung für den Kranken, gegenüber beiden Methoden verhältnismässige Kürze und Einfachheit voraus hat. Ich halte mich deshalb für berechtigt, ihn zur Anwendung in geeigneten Fällen zu empfehlen.

X.

AUS DER

CHIRURGISCHEN KLINIK ZU GRAZ.

VORSTAND: **PROF. DR. v. HACKER.**

Ein sehr junger maligner Mammatumor.

Zugleich ein Beitrag zur Kenntnis der Heilungsvorgänge beim Carcinom.

Von

Dr. Günther Freiherr v. Saar,
Assistent der Klinik.

(Hierzu Taf. VI—VII.)

Gelegentlich der Untersuchung einer grösseren Anzahl weiblicher Brustdrüsen auf specifische Altersveränderungen geriet mir zufällig ein offenbar noch sehr junger maligner Tumor in die Hände, dessen genaue Beschreibung in Hinblick auf die merkwürdigen histologischen Details vielleicht nicht ohne Interesse sein dürfte[1]).

Die untersuchte Brustdrüse entstammte einer 48j. Frau, A. Sch., die am 13. II. 07 von Privatdocent Dr. Störck obduciert worden war. Die Sektion erwies gemäss der klinischen Diagnose eine ausgedehnte Embolie im Verzweigungsgebiet der Art. carotis int. sin. (merkwürdigerweise mit Freilassung der Art. fossae Sylvii) mit konsekutiver Erweichung im

1) Die folgende Arbeit hatte ich noch in Wien als Operationszögling der I. chirurg. Universitätsklinik (Hofrat v. Eiselsberg) begonnen; die untersuchten Brustdrüsen entstammten dem pathologisch-anatomischen Institut des Herrn Hofrates Weichselbaum. Die Vollendung der Arbeit inklusive Herstellung der farbigen Mikrophotogramme gehört der Grazer chirurgischen Klinik an.

Bereich der Stammganglien der l. Hemisphäre, ausgehend von einem schweren Herzklappenfehler. Die gleiche Aetiologie hatte ein älterer, ca. 4/5 der Milz einnehmender Infarkt. Daneben fanden sich noch einzelne lobulär-pneumonische Herde in den Unterlappen beider Lungen und alte Pleurasynechien beiderseits. In den übrigen Organen fanden sich nur geringe Stauungsveränderungen.

Die Frau war vor ihrem Tode auf der medicinischen Abteilung von Prof. Kovacs in Behandlung gestanden. Die freundlichst von dort zur Verfügung gestellte Krankengeschichte ergab keine weiteren bemerkenswerten Daten. Irgend ein Anhaltspunkt etwa für die Vermutung eines anderweitigen Primärtumors konnte nicht gefunden werden und ist auch aus dem Sektionsprotokoll mit Sicherheit auszuschliessen. Sie hat nie geboren und ist angeblich nie gravid gewesen. Die untersuchte Mamma zeigte makroskopisch eine dem Alter der Frau entsprechende Grösse und Form. Das Drüsenparenchym war stark reduciert, zu einigen gröberen Strängen und Balken zusammengeschmolzen, die durch mässig viel Fettgewebe von einander geschieden waren. Die Brustwarze zeigte weder von aussen noch auch am Durchschnitt irgend eine Besonderheit.

Bei der in sagittaler Richtung vorgenommenen Lamellierung in ca. 1 cm dicke Scheiben fand sich einige cm peripher von der Mamilla an einem der Stränge ein ca. linsengrosses Knötchen, das wie der narbig geschrumpfte Kreuzungspunkt einiger Bindegewebs- resp. Parenchymstränge aussah. Nach Fixierung in 4% Formalin und Nachhärtung in Alkohol von steigender Koncentration wurden Scheibchen sowohl von dem Knötchen als auch vom übrigen Mammaparenchym in Paraffin eingebettet, geschnitten, und mit Hämatoxylin-Eosin, nach van Gieson und auf elastische Fasern nach Weigert gefärbt. Von den Resten des ursprünglich halbierten Knötchens wurden nachträglich noch Serienschnitte angefertigt, sodass es nahezu vollständig untersucht wurde.

Die mikroskopische Untersuchung ergab Folgendes:

In den Parenchymsträngen finden sich noch relativ viele recht gut erhaltene Drüsenläppchen, welche in ein feinwelliges, mässig kernreiches Bindegewebe eingelagert sind. An anderen Stellen ist das Bindegewebe grobfasriger, kernärmer und enthält kleine, reducierte, in Involution befindliche Läppchen. Weitere da und dort auftretende Parenchymformationen, welche man wohl ebenfalls dem Involutionsprocess zurechnen muss, bestehen z. B. darin, dass einem Ausführungsgang knospenartig halbkugelige Erweiterungen aufsitzen, so dass das Ganze rein äusserlich den Eindruck eines Blütenquerschnitts macht. Es dürfte sich hier um die Reste von Läppchen handeln, deren periphere Bestandteile bereits geschwunden sind, während die centralen Anteile mit dem Ausführungsgang verschmelzen; die verschiedenen Bilder dieser Art lassen sich ungezwungen dieser Deutung einfügen.

Es entspricht wohl auch der kompensatorischen Fettwucherung in

der atrophierenden Drüse, wenn an einigen Stellen Drüsenläppchen fast oder ganz ohne alles umgebende Bindegewebe mitten im Fettgewebe gefunden werden; doch zeigen diese stets deutlich ihre Anordnung und Struktur, sodass eine Verwechslung mit einigen später zu beschreibenden Tumor-Elementen nicht statthaben kann.

Die Ausführungsgänge zeigen hie und da eine Annäherung und streckenweise auch Verklebung der gegenüberliegenden Wände, sodass sie an solchen Stellen ein septiertes, knotiges Aussehen gewinnen; dieser Eindruck wird noch vermehrt durch den Umstand, dass die offen gebliebenen Stellen sich manchenorts cystisch erweitern oder hyaline, rote Schollen als Inhalt beherbergen. Es sind dies Veränderungen, die wir besonders bei den fibroepithelialen Tumoren des öfteren finden.

Neben diesen unbedeutenden cystischen Veränderungen findet sich an einer Stelle (weit abseits vom Tumor) auch eine grössere, ca. 3 mm im Durchmesser haltende kreisrunde Cyste, deren Wandung spärliche Reste eines einschichtigen Epithelbelages aufweist; ihr Inhalt wird durch eine schaumige, strukturlose, farblose Masse gebildet. Knapp neben dieser Cyste finden sich an einer Stelle noch mehrere kleinere, ähnlich beschaffene Cystchen mit deutlich erhaltenem einreihigem Epithelbelag; ihre Gestalt und Anordnung macht ihre Entstehung aus einem einzigen Drüsenläppchen sehr wahrscheinlich. Einige dieser Cystchen fallen durch das abweichende Verhalten ihres Epithels auf; die einzelnen Zellen sind bedeutend grösser und blasser gefärbt und zeigen die Tendenz, sich zu kleinen (falschen) Zotten und Leisten zu erheben oder anastomosierende Balken zu bilden. Ich habe diese Epithelformation schon in einer früheren Arbeit genauer beschrieben und verweise bezüglich ihrer Kenntnis und mutmasslichen Bedeutung auf diese. In dieser Gegend ist das Bindegewebe etwas mehr von vereinzelten Wanderzellen durchsetzt, doch keineswegs in einer Art, dass man daraus weitergehende Schlüsse zu ziehen vermöchte.

Auch in anderen Läppchen begegnet man stellenweise leichter cystischer Entartung. An einer anderen Stelle zeigt das Bindegewebe um einige Parenchymbestandteile herum auffallend koncentrische Schichtung, sodass man diese Stellen als typisches Fibroadenoma pericanaliculare bezeichnen möchte. Doch ist diese Stelle so klein und begrenzt, dass man ihr keinen diagnostischen Einfluss zuerkennen kann.

Und nun zum Tumor selbst. Der etwa linsengrosse Knoten stellt sich dar als ein unregelmässig begrenztes polyedrisches Gebilde, von dem als Mittelpunkt einige 1—2 mm breite Stränge abzweigen. Diese, sowie der Knoten selbst bestehen — anscheinend — aus einer Grundlage kernarmen, teils scholligen, teils streifigen Bindegewebes, von dem späterhin noch mehr die Rede sein wird. Eingebettet in diese Grundlage finden sich z. T. zusammenhängende Spalt- und Hohlräume von sehr verschiedener, unregelmässiger Gestalt, die von dichter oder lockerer angeord-

neten Epithelzellen in wirrer Regellosigkeit ganz oder zum Teil ausgefüllt sind. Ein begrenzender, die Innenwand auskleidender Epithelsaum ist nicht deutlich nachweisbar; ebensowenig eine der Membrana propria entsprechende Bildung. Wenden wir zunächst den Epithelien unsere Aufmerksamkeit zu. Da fällt uns auf, dass ein allmählicher Uebergang zwischen der Peripherie und dem Centrum des Knötchens zu konstatieren ist insoferne, als sowohl der Kontur als auch die Struktur der Läppchen und insbesondere deren Acini peripher meist gut erhalten und deutlich zu erkennen ist; je mehr wir aber centralwärts vorschreiten, desto atypischer werden die Konturen der einzelnen Läppchen und desto mehr verwischt sich die Zeichnung der einzelnen Acini; zuerst im Centrum des Läppchens, dann auch in dessen Peripherie; hier bleiben die Acini noch am längsten kenntlich. Es hat — rein äusserlich gesprochen — den Anschein, als ob die bindegewebigen Scheiden der einzelnen Acini successive aufgelöst würden und die freiwerdenden Epithelzellen im Bereich des Läppchens sich in wirrer Regellosigkeit ausbreiteten. Es wäre dies gerade der gegenteilige Process von Ribberts bekannter Ansicht über die Lösung des regulären Verbandes epithelialer Zellen durch eine primäre Wucherung des Bindegewebes — hier scheint das Bindegewebe aufgelöst zu werden. In vereinzelten Epithelkomplexen gewahrt man in den blassen Zellen feinkörniges braunes Pigment.

In und neben den vom Knötchen abzweigenden Strängen sieht man epitheliale Komplexe von eigentümlicher Form und Anordnung. Sie stellen zumeist längliche oder lange schmale Züge dar, die gar nicht oder nur sehr wenig bindegewebig umscheidet sind und ganz oder teilweise vom Fettgewebe direkt umgeben sind. Sie folgen anscheinend Lymphspalten im Fettgewebe oder finden zumindest sehr wenig Widerstand darin; so kann man beobachten, dass sie immer schmäler werdend entweder aufhören, oder sich in Gestalt kleiner epithelialer cystischer Häufchen inselförmig ins Fettgewebe weiter fortsetzen. Die langen schmalen Komplexe sind meist nicht solid von Epithelzellen ausgefüllt; die Epithelzellen finden sich mehr am Rande angehäuft, entweder regellos, oder zeigen noch mehr oder minder deutlich ihre Entstehung aus Acinis oder aber sie bilden ein unregelmässiges Netz- und Balkenwerk im Innern. Auffallend ist jedoch, dass gerade die kleinen inselförmigen Vorposten wieder sehr deutlich in Ringform mit centralem Lumen sich präsentieren und solange sie klein sind, täuschend die Gestalt der Acini imitieren.

An einer Stelle sieht man einen schräg getroffenen grösseren Nervenstamm, in dessen Endoneurium sich einige typische cystische kleine Hohlräume finden, welche einen einschichtigen Epithelbelag zeigen und stellenweise etwas strukturlosen roten Detritus im Lumen aufweisen. Diese Epithelräume sind mitten im Nerven gelegen, dessen ernährende Gefässe an anderer Stelle verlaufen, sodass eine etwaige Verwechslung mit Lymphgefässen oder -räumen wohl ausgeschlossen ist. Ernst hat auf

diesen Verbreitungsweg bösartiger Geschwülste besonders hingewiesen.

Wir wollen nunmehr die „bindegewebige" Grundlage etwas genauer betrachten. Schon bei Betrachtung der nach van Gieson gefärbten Schnitte mit freiem Auge sieht man, dass hier nicht typisches kollagenes Bindegewebe vorliegt, das sich bekanntlich dunkelrot färbt, sondern ein anderes Gewebe von gelbgrünlicher Farbenreaktion. Die Vermutung, dass es sich um elastisches Gewebe handle, wird zur Gewissheit erhoben durch die specifische Elasticafärbung (nach Pranter, Gegenfärbung mit Methylenblau). Makroskopisch schon sieht man ganze Flächen und Bänder von tiefblauer Farbe, die sich unter dem Mikroskop als Gewirre elastischer Fasern von ungeahnter Mächtigkeit erweisen. Bei schwacher Vergrösserung erkennt man, dass die Menge der elastischen Fasern von der Peripherie gegen das Centrum des Knotens rasch zunimmt und im Knoten selbst fast unvermittelt eine so excessive Ausbildung erfährt, dass hier nur zwei Gewebsarten vorherrschen: Epithel und elastisches Gewebe. Einige wenige Bündel hyalinen Bindegewebes spielen eine so untergeordnete Rolle, dass man erst genau zusehen muss, um sie zu finden. Entweder schliessen sich diese spärlichen Bindegewebsbündel an Epithelkomplexe an einer Seite in sehr geringer Ausdehnung an, oder sie bilden als dünne, fast kernlose Lage da und dort einen schmalen Saum, der sich zwischen Epithel und elastisches Gewebe wie eine Grenzmembran einschiebt. Ob man diesen Saum als einen Rest der Membrana propria, die wir hier überall vollkommen vermissen, betrachten soll, lasse ich dahingestellt. Nach Borst soll sie ja in Adenomen häufig nur recht mangelhaft entwickelt sein. Besser als jede Beschreibung werden die Abbildungen auf Taf. VI—VII diese Verhältnisse klarmachen. Selbst bei schwächerer Vergrösserung kann man unschwer ein ganzes Gesichtsfeld einstellen, das fast nur aus diesen elastischen Fasermassen besteht. Bei stärkerer Vergrösserung kann man erkennen, dass diese elastischen Felder und Flächen keine gleichmässige Zusammensetzung aufweisen. Ihre Peripherie wird nämlich meist von dickeren und gröberen, anscheinend aus Verklumpung feinerer Fasern hervorgegangenen Gebilden eingenommen, die einen kräftigen, dunklen Farbenton angenommen haben. Die centralen Partien hingegen zeigen feinere, lichter gefärbte Fasern, vielfach sogar eine Auflösung in feine, zart gefärbte Körner, die ihrerseits wieder verklumpen können, sodass stellenweise gar keine bestimmten Konturen mehr wahrgenommen werden können, sondern nur mehr eine streifigschollige Struktur überbleibt.

Jene oben erwähnten Cystenräume im Endoneurium des Nervenstammes zeigen gar keine elastischen Fasern. Auch die eingangs erwähnten schmalen epithelialen Ausläufer ins Fettgewebe und die inselartigen Vorposten in ebendemselben entbehren meist vollkommen einer elastischen Umscheidung. Erst nahe gegen das Knötchen zu sieht man in den cystischen epithelerfüllten Räumen dort, wo noch Konturen von

Acinis erkennbar sind, ganz dünne elastische Ringe um dieselben und um die Cystenräume.

Am Knötchen selbst kann man ferner ungezwungen zwei beinahe gleich grosse Partien unterscheiden. Eine Partie, in der das Epithel vorherrscht und eine andere, in deren Bereich die elastischen Fasern derart überwiegen, dass nur an ganz wenigen Stellen sehr spärliche Reste von specifischem Drüsenparenchym (meist eines Ausführungsganges) zu entdecken sind. Man hat hier unwillkürlich den Eindruck, dass die epithelialen Elemente an dieser Stelle von dem mächtig überwucherten elastischen Gewebe erdrückt und vernichtet wurden.

Fassen wir den beschriebenen Fall zusammen, so finden wir in der Mamma einer Frau jenseits des Klimakteriums, die nie geboren hat, beginnende Involution, Cystenbildung und einen Tumor, den wir wegen seines Eindringens in fremde Gewebe (Fett- und Endoneurium) sowie seiner morphologischen Eigenschaften wegen als Carcinom bezeichnen müssen. Gleichzeitig konstatieren wir eine kolossale Wucherung des elastischen Gewebes im Bereich des Carcinoms stellenweise bis zum Untergang epithelialer Gebilde führend nebst degenerativen Erscheinungen im elastischen Gewebe. Mangel einer scharfen Grenze zwischen malignem Tumor und normalem Mammaparenchym.

Versuchen wir einmal, das sonderbare Nebeneinandersein all dieser eben beschriebenen Processe zu analysieren.

In der früher erwähnten Arbeit „über Cystadenoma mammae etc." habe ich in Uebereinstimmung mit anderen Autoren (Tietze u. A.) versucht darzulegen, dass wir eine ansteigende Stufenleiter aufstellen können, die mit den physiologischen Involutionsprocessen beginnt und ohne scharfe Grenzen über die Etappen des soliden und des papillären Cystadenoms zum Carcinom führt. Die einzelnen Etappen, die wir sonst als selbständige Krankheitsbilder an verschiedenen Individuen zu finden gewohnt sind, sehen wir hier gewissermassen zeitlich und örtlich zusammengedrängt in einen kleinen Tumor einer Mamma einer Person. Ich glaube, diesen Fall als eine Stütze einerseits für die Richtigkeit des eben erwähnten Zusammenhanges der einzelnen Krankheitsbilder ansprechen zu können, andererseits für die nahe Verwandtschaft der fibroepithelialen Tumoren überhaupt (Morris Wolf u. A.). Besonderes Interesse erheischt jedoch in diesem Fall das Verhalten der elastischen Fasern, welches uns folgende Fragen nahelegt:

1. Ist diese Erscheinung eine vereinzelt dastehende, oder kön-

nen wir sie an anderen Organen oder bei anderen Affektionen auch beobachten?

2. In welchem Verhältnis steht sie zur Epithelwucherung?

Ad. 1. Erst im letzten Jahrzehnt hat das Verhalten der elastischen Fasern bei krankhaften Veränderungen der Organe eingehendere Berücksichtigung gefunden. So hat z. B. Pick nachgewiesen, dass in der Gebärmutter Hand in Hand mit einer stärkeren Atrophie der Muskulatur eine kompensatorische Vermehrung des elastischen Gewebes stattfindet, wodurch bis zu einer gewissen Grenze ein funktioneller Ausgleich herbeigeführt wird. Zu ähnlichen Ergebnissen kommt Melnikow-Raswedenkow bei seinen ausgedehnten Untersuchungen. Er findet, dass im Alter das elastische Gewebe im umgekehrten Verhältnis zum Schwund der specifischen Organelemente zunimmt; in dem Maasse ferner, in dem die Kontraktilität abnimmt (Gefässe!), nimmt auch das elastische Gewebe zu. Wenn derselbe Autor aber in Bezug auf Geschwülste behauptet, dass solche Tumoren arm an elastischen Fasern seien, deren Auftreten für den Organismus nur schädlich sei, so muss dem sowohl in Bezug auf die Thatsachen als auch in Besug auf die teleologische Fassung entschieden widersprochen werden. Finden wir doch, um nur bei der Mamma zu bleiben, gerade bei scirrhösen Carcinomen derselben oft eine sehr starke Entwicklung des elastischen Gewebes (Morris Wolf, Orth, Brauet, Scheel etc.). Weniger bekannt dürfte es vielleicht sein, dass auch beim Cystadenom und verwandten Zuständen in der Brustdrüse die elastischen Fasern oft eine sehr starke Entwicklung zeigen (Morris Wolf), die sogar soweit gehen kann, dass um zu Grunde gehende oder zu Grunde gegangene Cysten oder Ausführungsgänge dicke Mäntel von Elastin sich anhäufen, die das Lumen des epithelialen Hohlraumes bei weitem übertreffen (siehe Verf. l. c.). Dass ferner in der alternden Mamma eine allerdings individuell sehr verschieden hochgradige Vermehrung des elastischen Stützgerüstes stattfinde, haben die Untersuchungen von Melnikow-Raswedenkow, Bierich, Morris Wolf u. A. ergeben. Was endlich das Vorkommen von Elastin in Geschwülsten anbelangt, so ist durch die Arbeiten von Bindi, Collina, Melnikow-Raswedenkow u. A. sowie besonders durch B. Fischer's systematische Untersuchungen festgestellt, dass abgesehen von geringen Einlagerungen elastischer Fasern im Stützgewebe fast aller Arten von Geschwülsten besonders in manchen Mammacarcinomen beson-

ders noch in Geschwülsten des Hodens und der Speicheldrüsen bisweilen ganz enorme Massen von Elastin vorkommen, sodass er vorschlägt, solche Geschwülste als Elasto-Carcinome, Elasto-Sarkome etc. zu bezeichnen. Auch in der Haut sind solche „Elastome" als Pseudoxanthoma elasticum beschrieben, so jüngst von Dohi und Juliusberg. Auch die eigentümliche körnige Degeneration der elastischen Fasern, die wir bei unserem Tumor konstatieren konnten, hat er gesehen und beschrieben. Auch M. B. Schmidt hat in alternder Haut ähnliche Degenerationsprocesse beobachtet. Ferner hat Geipel in einem Fibroneurom der kleinen Magenkurvatur reichlich elastische Fasern nachweisen können.

Die lokale Hypertrophie elastischer Fasern stellt also keine vereinzelte Erscheinung dar, sondern scheint bei recht verschiedenen Processen vorzukommen. Durch welche Ereignisse sie ausgelöst wird, ist vorderhand wohl noch nicht mit Sicherheit zu bestimmen. Ob die Theorie der „altersverschiedenen Zellen" von Rössle oder die ebendahinzielende Theorie der „Ueberernährung" einzelner alternder Gewebsarten von Parkes Weber sich hier bewähren wird, lasse ich einstweilen dahingestellt. All den genannten Processen ist jedoch gemeinsam, dass es bei ihnen zu einem partiellen Untergang des specifischen Parenchyms kommt, in dessen Umgebung eben diese Elasticawucherung auftritt. Damit kommen wir von selbst zu der Frage, welche Wertigkeit wir dem Process beimessen wollen. Zu einer massgebenden Beantwortung dieser Frage liegt wohl noch zu wenig kritisch gesichtetes Material vor; vielleicht, dass wir in Zukunft, wenn mehr auf diese Vorgänge geachtet und daraufhin untersucht wird, reichlicheres Thatsachenmaterial sammeln können. Einstweilen möchte ich nur auf den merkwürdigen Antagonismus hinweisen, der zwischen dem Epithel und dem elastischen Gewebe besteht: dass nämlich dort, wo das Epithel entschieden die Oberhand gewinnt, das elastische Gewebe in gleichem Masse zurücktritt und reduciert wird; und umgekehrt, dass dort, wo die elastischen Fasern die Oberhand gewinnen, das Epithel keinen guten Nährboden findet und zu Grunde geht.

Der im Vorstehenden beschriebene Mammatumor zeigt diese Verhältnisse in ganz exquisitem Masse. Naheliegender ist vielleicht die Vermutung, dass der durch das Zugrundegehen der Membrana propria sowie der Stern- und Spindelzellen, die wir ja als epitheliale Muskelzellen auffassen müssen, bedingte Elasticitätsverlust

durch eine Wucherung des elastischen Stützgerüstes bis zu einem gewissen Grade wenigstens kompensiert würde, wobei dann freilich manchmal weit über das Ziel hinausgeschossen wird.

Eine an diese Verhältnisse erinnernde Beobachtung hat W. Zahn schon vor längerer Zeit gemacht, indem er bei einem beginnenden Pyloruscarcinom eine starke Hypertrophie des umgebenden Muskelgewebes fand und diese als Reaktion gegen das Eindringen der Krebszellen auffasste.

Ad 2. Die Beantwortung der Frage, in welchem Verhältnis Epithelwucherung und Elasticahypertrophie zu einander stehen, welche als Ursache und welche als Wirkung zu betrachten sei oder ob beides koordinierte Processe vorstellen, erscheint mir derzeit noch nicht gut möglich. Wir würden uns damit in das heiss umstrittene Gebiet der Histiogenese der Tumoren begeben, in dem auch heute noch lange keine Einigung erzielt ist. Sieht doch Hauser das Primum movens in einer oberflächlichen Epithelwucherung, die eventuell durch eine Entdifferenzierung oder Anaplasie des Epithels (v. Hansemann) unterstützt wird, während Ribbert die alte Cohnheim'sche Theorie der versprengten embryonalen Keime in modificierter Form vertritt und das Hauptgewicht weniger auf den embryonalen Charakter als vielmehr auf die Loslösung der Zellkomplexe aus dem organischen Verband verlegt und den Beginn der Geschwulstentwicklung in einer selbständigen Wucherung des subepithelialen Bindegewebes erblickt. Im Hinblick auf den Umstand, dass in der alternden Mamma ähnlich wie in manchen anderen Organen schon physiologisch die Reduktion des specifischen Epithels mit einer Zunahme des bindegewebigen Skelettes (Fett, Bindegewebe und elastische Fasern) Hand in Hand geht, möchte ich mit aller Reserve diese für das zeitlich vorangehende halten, welche sekundär erst die Veränderungen am Epithel nach sich zieht. Ich glaube, dass bei diesen physiologischen histologischen Umlagerungen reichlich Gelegenheit geboten ist, dass das normale Verhältnis zwischen Epithel und Bindegewebe wesentlich gestört und damit der Anstoss zur Geschwulstentwicklung im Sinne Ribbert's gegeben wird. Durch welche Umstände die mächtigen pathologischen Wucherungen speciell des elastischen Gewebes, wie wir sie hier beschrieben haben, ausgelöst werden, vermögen wir nach dem geringen Thatsachenmaterial, das bisher vorliegt, nicht zu beurteilen. Als eine typische Reaktion des elastischen Gewebes gegen die Krebszellen können wir diese Elasticawucherung nicht betrachten, da wir sie dann viel regel-

mässiger bei allen Mammacarcinomen finden müssten, was eben nicht der Fall ist. Auch hier müssen wir der Zukunft des Rätsels Lösung überlassen.

Interessant ist jedenfalls, dass im Bereiche solcher elastischer Hypertrophien die epithelialen Elemente vollkommen zu Grunde gehen können, so dass eine, wenn auch sehr beschränkte Ausheilung resp. Eliminierung eines epithelialen Wucherungsprocesses zu Stande kommen kann. Dass diese zu einer Heilung im klinischen Sinne führen muss, ist damit noch lange nicht gesagt; im Gegenteil glaube ich, dass diese Erscheinungen am elastisch-kollagenen Skelett viel zu geringfügig sind, als dass sie einen nachweisbaren Erfolg gegenüber einer energischen epithelialen Wucherung zu verzeichnen hätten. Immerhin möchte ich die beschriebenen Erscheinungen jenen Thatsachen anreihen, die wir als „Heilungsvorgänge" beim Carcinom zu bezeichnen gewohnt sind. Ich erinnere hier nur an die Bildung von Riesenzellen und riesenzellenhaltigem Granulationsgewebe, wie es Becher und besonders Petersen und Borrmann beschrieben haben, ferner an die Bildung von vernarbendem Granulationsgewebe, wie es erst kürzlich von Jacobsthal geschildert wurde, an die Verkalkung, auf die von Denecke, Stieda u. A. hingewiesen wurde und endlich an die ganzen Erscheinungen der Cytolyse etc., auf die ich hier nicht näher eingehen kann. Diesen eben genannten Vorgängen stellt sich die Elasticahypertrophie als gleichwertig an die Seite. Sie ist meist gewiss ebensowenig wie die eben genannten Vorgänge im Stande, das Wachstum eines malignen Tumors vollkommen aufzuhalten, solange dessen Proliferationsfähigkeit ungeschwächt fortbesteht. Besonders Borrmann bezweifelt, dass die Riesenzellenbildung eine Bedeutung für die Rückbildung des Tumors habe, da diese Fremdkörperriesenzellen nicht die Fähigkeit haben sollen, lebendiges Material (Krebszellen) durch Phagocytose zu zerstören, sondern nur totes. Aber vielleicht vermag sie gleichwie die anderen Vorgänge in seltenen Fällen einmal einen Tumor mit geschwächter Wachstumsenergie aufzuhalten oder gar unschädlich zu machen. Dass so etwas vorkommen kann, beweisen die Fälle von Petersen und Jacobsthal, während Hirschberg's, Reichel's und Mohr's Fälle einer strengen Kritik nicht Stand halten. Dass der Organismus vielleicht öfter als man meint, wenigstens den Versuch macht, einen Tumor unschädlich zu machen, das soll der hier beschriebene Fall demonstrieren. Ueber die Histogenese (Ribbert,

Borrmann) des Tumors eine bestimmte Ansicht zu äussern, halte ich für unthunlich. Immerhin möchte ich die Vermutung nicht ganz von der Hand weisen, dass hier eine Auflösung des interacinösen Bindegewebes eine gewisse Rolle spielt. Weitere Beobachtungen müssen zeigen, ob dem thatsächlich so ist.

In histologischer Beziehung dokumentiert der Fall u. A. aufs Neue, dass in einem einzigen Tumor die verschiedensten Diagnosen gestellt werden könnten, sobald man nur eine einzige Stelle berücksichtigt. So wäre es hier sehr leicht möglich gewesen, bei ungünstiger Schnittrichtung das Carcinom zu übersehen. Er fordert aufs Neue dazu auf, bei Probeexcisionen aus der Mamma sich sehr skeptisch bezüglich der Benignität auszusprechen. Die schlechten Erfahrungen, die wir und Andere mit solchen Probeexcisionen gemacht haben, mahnen zu grösster Vorsicht (Merkens u. A. m.).

In operativer Hinsicht zeigt auch dieser Fall, wie sehr man dem Fettgewebe in der Umgebung anscheinend benigner sowie maligner Tumoren misstrauen muss, da schon sehr frühzeitig eine ausgedehnte Infiltration desselben durch Tumorelemente zu Stande kommt.

In klinischer Beziehung zeigt sich neuerdings die nahe Verwandtschaft zwischen den Involutionsprocessen der Drüse und dem Auftreten fibroepithelialer Tumoren. Auch in die Entstehungsweise des Carcinoms auf dem Boden solcher Veränderungen sehen wir hier einiges Licht kommen.

Zusammenfassung:

Bei manchen epithelialen Wucherungsprocessen kommt es in der Mamma zu einer lokalen Hypertrophie elastischer Fasern, die bisweilen mit einem Untergang epithelialer Komplexe in engem Zusammenhang steht.

Mit diesem Vorgang kann stellenweise in beschränktem Ausmaass eine Heilung maligner Processe angebahnt werden.

Litteratur.

Becher, Ueber Riesenzellenbildung in Cancroiden. Virchow's Arch. Bd. 156. 1899. S. 62. — Billroth, Die Krankheiten der Brustdrüse. Deutsche Chirurgie. Lief. 41. 1880. — J. C. Bierich, Untersuchungen über das elastische Gewebe der Brustdrüsen in normalen Verhältnissen und bei Geschwülsten. In.-Diss. Königsberg. 1900. — Bindi, Du tissu élastique dans les tumeurs. Revue de chir. 1905. Nr. 7. — Ders., Contributo allo studio del tessuto

elastico nei tumori. La Puglia medica. 1901. Nr. 1. — Bloodgood, Senile parenchymatous Hypertrophy of female breast, its relation to cyst formation and Carcinoma. Surgery, Gynécologie and Obstétrics etc. Vol. III. Nr. 6. December 06. p. 721 u. ff. — R. Borrmann, Das Wachstum und die Verbreitungswege des Magencarcinoms etc. Mitteil. aus den Grenzgeb. der Med. und Chir. 1. Suppl.-Bd. 1901. — Ders, Entstehung des Carcinoms. Münch. med. Wochenschr. 1905. Nr. 42. — Ders., Zur Frage der spontanen Heilung des Krebses. Deutsche med. Wochenschr. 1904. Nr. 35. — Borst, Die Lehre von den Geschwülsten. 1902. Bd. 2. — Ders., Ueber atypische Epithelwucherungen und Krebs. Verhandl. der Deutschen path. Ges. 1904. Erg.-H. zum 15. Bd. der Ziegler'schen Beitr. 1904. S. 110. — Brault, Cornil et Ranvier, Manuel d'Histologie pathol. I. p. 513. 1901. — Brosch, Theoretische und experiment. Untersuchungen zur Pathogenesis und Histogenesis der malignen Geschwülste. Virch. Arch. Bd. 162. 1900. H. 1. — Collina, Le fibre elastiche nei tumori. Il Morgagni. 1901. Nr. 6. — Dohi, Pseudoxanthoma elasticum und über kolloide Degeneration der Haut. Arch. f. Derm. u. Syph. Bd. 84 u. 85 (für Neisser). — Ernst, Ueber die Verbreitung des Krebses in den Lymphbahnen der Nerven. Ziegler's Beitr. 7 und Korr.-Bl. f. Schweizer Aerzte. 1905. Nr. 15. — B. Fischer, Ueber Neubildung von Elastin in Geschwülsten. Virchow's Arch. Bd. 176. 1904. S. 169. — F. Friedmann, Grundriss einer Lehre von der Altersinvolution in ihren Beziehungen zur Physiologie, Pathologie und Therapie. — P. Geipel, Ueber das elastische Gewebe beim Embryo und in Geschwülsten. Centralbl. f. path. Anat. etc. 1906. Nr. 14. S. 561. — Gassert, Ueber Adenom und Carcinom derselben Mamma. In.-Diss. Würzburg 1898. — Goldmann, Anatomische Untersuchungen über die Verbreitungswege bösartiger Geschwülste. Diese Beiträge Bd. 18. S. 595. — Hamilton, On the presence of new elastic fibres in tumours. The journ. of exper. med. 1900. oct. 25. — Hansen, Ueber Bildung und Rückbildung elastischer Fasern. Virchow's Arch. Bd. 137. — Hansemann, Diskussion zu dem Vortrag von L. Jores, Ueber die Regeneration des elastischen Gewebes. Verhandl. der Deutschen path. Ges. 3. Tagung. Aachen 1900. S. 9 u. 10. — Hauser, Nochmals über Ribbert's Theorie von der Histogenese des Krebses. Virch. Arch. 1895. Bd. 141. H. 3. — Hirschberg, Heilung eines Hautepithelioms. Berl. klin. Wochenschr. 1905. Nr. 41. — L. Jores, Siehe oben. — H. Jacobsthal, Zur Histologie der spontanen Heilung des Hautkrebses. Arch. f. klin. Chir. Bd. 84. H. 2. S. 325. — Juliusberg, Ueber das Pseudoxanthoma elasticum (Elastom der Haut). Arch. f. Derm. u. Syph. Bd. 84 u. 85 (für Neisser). — Kromayer, Elastische Fasern, ihre Regeneration und Widerstandsfähigkeit. Monatshefte f. prakt. Dermatol. Bd. 19. 1894. S. 117. — Langhans, Zur pathol. Anat. der weibl. Brustdrüse. Virchow's Arch. Bd. 58. S. 132. — Liebert, Zur Frage des peripheren Wachstums der Carcinome. Diese Beiträge. 1900. Bd. 29. H. 1. — Lubarsch, Diskussion zu dem Vortrage von E. Ziegler, Ueber das elastische Gewebe etc. Verhandl. der Deutschen path. Ges., 2. Tagung, München. 1899. S. 237 u. 238. — Morestin, Deux cancers distincts sur le même sein. Arch. générale. 1903. Nr. 16. (Ref. Hildebrand's Jahrb. 1903. (IX) p. 469. Citat.) — Melnikow-Raswedenkow, Histologische Untersuchungen über das elastische Gewebe etc. Ziegler's Beitr. 1899. Bd. 26.

S. 546. — W. Merkens, Zur Krebsfrage. Nach Beobachtungen an Mammatumoren. Deutsche Zeitschr. f. Chir. LXVI. 1 u. 2. S. 101. 1902. — Möller, Carcinom-Entwicklung in versprengten Brustdrüsenkeimen. In.-Diss. Leipzig 1903. — Mohr, Ueber spontane Heilungsvorgänge beim Carcinom. Therapeutische Monatshefte 1903. H. 11 u. 12. — Makai, Ueber Entstehung der elastischen Fasern im Organismus etc. Virchow's Arch. Bd. 182. 1905. — Markwalder, Ueber die Entstehung und das Wachstum des Mammacarcinoms. In.-Diss. 1896. — J. Orth, Lehrbuch der speciellen pathol. Anat. Berlin 1893. — W. Petersen, Beiträge zur Lehre vom Carcinom. Diese Beiträge. 1902. XXXIV. S. 682. — Ders., Ueber Heilungsvorgänge beim Carcinom. Münch. med. Wochenschr. 1902. Nr. 37. — Pick, Ueber das elastische Gewebe in der normalen und pathologisch veränderten Gebärmutter. v. Volkmann's Sammlung klin. Vortr. Nr. 283. 1900. — Reichel, Spontanheilung von Geschwülsten. Med. Ges. Chemnitz. Münch. med. Wochenschr. 1902. Nr. 47. — Ribbert, Experim. Erzeugung von Epithel- und Dermoidcysten. Deutsche Zeitschr. f. Chir. 1898. Bd. 47. H. 5 u. 6. — Ders., Ueber Rückbildung von Zellen und Geweben und über die Entstehung von Geschwülsten. Bibliotheca medica, H. IX. — Ders., Ueber die Entstehung der Geschwülste. Deutsche med. Wochenschr. 1895. Nr. I—IV. — C. Ritter, Die „verschleppten" Zellen in den Drüsengängen keim Mammacarcinom etc. Ziegler's Beitr. XXXI. 3. S. 513. 1902. — Rössle, Die Rolle der Hyperämie und des Alters in der Geschwulstentwicklung. Münch. med. Wochenschr. LI. 1904. Nr. 30—32. — v. Saar, Ueber Cystadenoma mammae und Mastitis chron. cyst. Arch. f. klin. Chir. Bd. 84. H. 1. 1907. — Olaf Scheel, Ueber Neubildung des elastischen Gewebes in Carcinomen, besonders der Mamma. Ziegler's Beitr. Bd. 39. H. 1. 1906. — Schmidt, Die Verbreitungswege des Carcinoms etc. Festschr. f. Recklinghausen. Jena 1903. — M. B. Schmidt, Ueber die Altersveränderungen der elastischen Fasern in der Haut. Virchow's Arch. CXXV. H. 1. S. 239. 1891. — Ders., Ueber Krebszellembolien in den Lungenarterien. Verhandl. der Ges. d. Naturf. u. Aerzte. 1898. S. 11. — Tietze, Ueber Epithelveränderungen in der senilen weibl. Mamma. Deutsche Zeitschr. f. Chir. 1904. Bd. 75. S. 117. — Ders., Ueber das Cystadenoma mammae etc. Deutsche Zeitschr. f. Chir. 1900. Bd. 56. S. 512. — F. Parkes Weber, Die indurativen Vorgänge an inneren Organen und ihre Beziehung zur relativen Ueberernährung. Zeitschr. f. phys. und diätet. Therapie. Bd. 10. H. 7 u. 8. — Weis, Ueber Umwandlungen gutartiger Neubildungen in bösartige. In.-Diss. München 1906. — Wohlsecker, Ueber einen Fall von Adenofibroma peri- et intracanaliculare obliterans mammae. In.-Diss. Würzburg 1901. — Morris Wolf, Beitrag zur Kenntnis der Tumoren der Mamma etc. In.-Diss. Rostock 1899. — W. Zahn, Beiträge zur Histiogenese der Carcinome. Virchow's Arch. Bd. 117. S. 209. 1889. — Ziegler, Siehe Lubarsch.

Erklärung der Abbildungen
auf Taf. VI—VII.

Die 4 Abbildungen sind farbige Mikrophotogramme[1]), hergestellt nach dem Verfahren von Lumière. Mikrophotographischer Apparat von Zeiss mit elektrischer Bogenlampe von 30 Ampère.

Fig. 1. Obj. 35 mm, kein Ocular, 1½' Expos. Vergr. 1 : 15 lin. Haematoxylin-Eosinfärbung.

Fig. 2. Obj. 35 mm, kein Ocular, 1½' Expos. Vergr. 1 : 15 lin. Elasticafärbung mit Orcein nach Pranter und Gegenfärbung mit Methylenblau (dasselbe Gesichtsfeld).
Die Bilder zeigen übersichtlich den ganzen Tumor mitsamt den Ansätzen der ausstrahlenden Bindegewebszüge und dem umgebenden Fettgewebe.
a) Vorherrschende Elasticawucherung.
b) Vorherrschende Epithelwucherung, stellenweise mit Cystenbildung.
c) Nerv mit eingewucherten Tumorcysten (unabhängig vom Gefäss-Lymphapparat).
d) Epithelerfüllte und -ausgekleidete Cystenräume mitten im Fett (von sehr spärlichen Bindegewebsfasern umscheidet).
e) Bindegewebiger Ausläufer, in dem sich epitheliale Komplexe befinden, welche teils durch ihre typische Lagerung, teils durch stellenweise erhaltene Acinuskonturen ihre Herkunft aus Läppchen dokumentieren.

Fig. 3. Zeiss Apochromat 8 mm, Compens. Ocular 6. Expos. 24'. Vergr. 1 : 115 lin.
Randpartie des Tumors.
a) Tumorrand mit soliden Carcinomnestern.
b) Randpartie einer grösseren Cyste mit epithelialem mehrschichtigen Wandbelag, serösem Inhalt und sehr dürftiger bindegewebiger Umscheidung. Daneben
c) kleinere cystische Epithelkomplexe z. T. ganz ohne bindegewebige Umscheidung mitten im Fett.
d) Cystische Epithelkomplexe mit braunem körnigen Pigment in den Epithelien und zahlreichen Septen im Innern, anscheinend aus einem einzigen Läppchen hervorgegangen.

1) Die Mikrophotogramme wurden auf der Universitäts-Augenklinik des Herrn Prof. Dimmer hergestellt und bin ich ihm sowie insbesondere seinem Assistenten Dr. Robert Hesse für seine werkthätige Unterstützung hiebei zu besonderem Dank verpflichtet.

e) Ebensolche Komplexe ohne Pigment; unscharfe Begrenzung gegen das Fettgewebe.
f) Nerv mit einwachsendem Epithelstrang.
g) Gegen den Tumor convergierende Epithelkomplexe, an denen man peripher noch die Andeutung der Struktur von Läppchen mit Acinis sieht und tumorwärts die Tendenz zur Bildung solider Epithelnester wahrnimmt.

Fig. 4. Zeiss Obj. A., kein Ocular, Expos. 8'. Vergr. 1 : 40 lin.
Partie aus dem Tumor in Pranter's Orceinfärbung; Gegenfärbung mit Methylenblau.
a) Mächtige Massen elastischer Fasern mit körnigem Zerfall im Centrum.
b) Epitheliale Komplexe im Zugrundegehen begriffen mit hyalinbindegewebigem Randsaum.
c) Konturen und spärliche epitheliale Reste eines zugrundegehenden Läppchens.
d) Epitheliale (carcinomatöse) Stränge.

XI.

AUS DER

CHIRURGISCHEN KLINIK ZU HEIDELBERG.

DIREKTOR: GEH. HOFRAT PROF. DR. NARATH.

Zur Indikationsstellung für die verschiedenen Anästhesierungsverfahren.

Von

Dr. **Otto Roith,**
Assistent.

Wenn ich mir erlaube, an Hand der im Wintersemester 1906 bis 1907 und Sommersemester 1907 in der Heidelberger chirurgischen Klinik ausgeführten Narkosen einen Versuch zur Indikationsstellung der Anwendung der verschiedenen Anästhesierungsverfahren zu machen, bin ich mir der Schwierigkeit dieses Versuches wohl bewusst. Ich halte aber eine solche Betrachtung für berechtigt und zeitgemäss, besonders wenn sie die Verhältnisse der Praxis berücksichtigt. Zeigen doch die Veröffentlichungen über Lumbalanästhesie, die ausserordentlich verschiedene Wertschätzung, welcher sich diese Methode erfreut. Dasselbe gilt von allen anderen Anästhesierungsverfahren. Jedes Anästheticum ist ein Gift und hat seine Gefahren.

Eine strenge Indikationsstellung für die einzelnen Anästhesierungsverfahren wird sich wohl kaum aufstellen lassen, dazu sind die individuellen, für die Anästhesierung in Betracht kommenden Momente bei den einzelnen Kranken zu verschieden. Als Richtschnur in der Wertschätzung der verschiedenen Methoden, glaube ich, müssen uns nicht so sehr die Vorteile als die Nachteile und Gefahren dienen. Diese negativen Momente müssen auf ein Mini-

mum reduciert werden, ebenso wie die Fehlerquellen bei der Aufrechterhaltung der Asepsis. Jeder, der sich mit Anästhesierung praktisch und theoretisch eingehend beschäftigt hat, kommt zur Erkenntnis, dass sich die operative Seite der Chirurgie rascher vervollkommnet hat, als die Kunst der Schmerzstillung. Bei vielen chirurgischen Eingriffen involviert die Anästhesie zweifellos grössere Gefahren, als der Eingriff selbst. Ich verweise auf die Zusammenstellungen von Narkosetodesfällen von Kappeler[1]), Lucke[2]) u. A. Allenthalben sehen wir, dass bei Narkosen wegen kleiner Eingriffe, z. B. Zahnextraktion, Mastdarmfisteln, Hämorrhoiden u. s. f. mit Chloroform, Aether, deren Mischungen, Chloräthyl und Bromäther Todesfälle aufgetreten sind, und Viele von uns verfügen über eigene derartige Erfahrungen. Nicht minder deprimierend sind die postnarkotischen so bedenklichen Pneumonien und die in letzter Zeit immer häufiger beobachteten, genetisch wahrscheinlich in dieselbe Kategorie gehörigen Spättodesfälle nach Narkosen infolge parenchymatöser Degeneration der grossen drüsigen Organe (Leber, Niere) und des Herzens, besonders nach Chloroform [Guthrie[3]), Gulecke[4]), Heinz[5])] und chloroformhaltigen Gemischen (Schenk[6]), nach Narkose mit Billrothmischung). Diese Todesfälle, die häufig sonst gesunde Menschen betrafen, sind deshalb um so schrecklicher.

Aber auch die lumbale und lokale Anästhesie blieben nicht von solchen Misserfolgen verschont [vgl. die Sammelreferate von Venus[7]) und Bosse[8])], die Zahl der Cocainvergiftungen nach lokaler Applikation auf die Schleimhäute ist nicht gering. Die Sauerstoff-Chloroformnarkose, die Scopolamin-Morphinnarkose haben Opfer gefordert.

Im Folgenden will ich mich bemühen, die Vor- und Nachteile der drei Hauptanästhesierungsgruppen, allgemeine, lumbale und lokale Anästhesie, für Patient und Arzt zu erläutern.

Ich lasse unsere Anästhesien nach Art und Zahl geordnet

1) Kappeler, Deutsche Chirurgie. Lief. 22.

2) Lucke, 22 fatalities which have occured under ethylchloride. Lancet 1906. 5. Mai.

3) Guthrie, Lancet 1894. 24. Jan. Ibid. 1903. 4. Juli.

4) Gulecke, Arch. f. klin. Chir. Bd. 83.

5) Heinz, Der protrahierte Chloroformtod. In.-Diss. Freiburg 1896.

6) Schenk, Zeitschr. f. Heilk. Bd. 19. H. 2 u. 3.

7) Venus, Wien. klin. Wochenschr. 1907. Nr. 72.

8) Bosse, Wiener Klinik. 33. Jahrg. H. 5 u. 6.

unter Berücksichtigung der damit ausgeführten Operationen tabellarisch folgen:

Art der Operationen	Art der Anästhesien: Allgemeinnarkose	lumbale Anästhesie	lokale Anästhesie
Bauchoperationen incl. transvesic. Prostatektomien	254	16	20
Extremitätenoperationen	152	15	28
Hernien (+ Hydro- u. Varicocelen)	109	42	31
Rectumoperationen	2	10	11
Operat. am Hals	81	—	53
„ „ Kopf	39	—	22
„ an Thorax und Wirbelsäule	39	—	11
„ an den Nieren	21	—	—
„ bei Kindern (1—15 Jahre)	151	—	—
Varia, darunter Operationen an den Harn- und Geschlechtsorganen, 1 perineale Prostatektomie, Incisionen, Exkochl. u. ä.	43	17	46
Bei 20 missglückten lumbalen und 3 lokalen Anästhesien	23 Zusatznarkosen		
Zur Unterstützung von 13 nur z. T. genügenden lumbalen und 3 lokalen Anästhesien, ferner hauptsächlich bei kurzen schmerzhaften Eingriffen: Reposition von Frakturen, Spaltung von Phlegmonen u. ä.	97 Aetherräusche		
	1011	100	222

Unter den 1011 Allgemeinnarkosen finden sich

Reine Chloroform-Narkosen	86
Billrothgemisch-Narkosen	428
Aetherräusche	97
Aethertropfnarkosen	103
Mit Chloroform oder Billrothmischung begonnene und mit Aether weitergeführte Narkosen	297
	1011

Es stellen demnach die Allgemeinanästhesien 76,0%, die lumbalen 7,4% und die lokalen 16,6% der sämtlichen Anästhesien dar. Nach Abzug der Kinder bis 15 Jahren, die wir nur in Allgemeinnarkose operieren, und der Zusatznarkosen verschiebt sich das Verhältnis etwas zu Gunsten der beiden letzten Zahlen. Es ist dann das procentuale Verhältnis 72,6 : 8,2 : 19,2. Verfolgt man die Monats-

statistik, so ergiebt sich, dass die lokalen Anästhesien im Zunehmen, die lumbalen im Abnehmen begriffen sind. Daraus ergiebt sich, dass letztere uns weniger befriedigt, als erstere, worauf später näher eingegangen werden soll. Ein Moment möchte ich noch hervorheben, das bei der Uebereinstimmung der Resultate den Wert der Statistik erhöht, dass nämlich die verschiedenen Anästhesien von vielen und nicht nur von einigen ausgeführt wurden, dass also die Resultate nicht etwa durch die reichen Erfahrungen eines Narkosespecialisten als individuelle aufzufassen sind.

Ich gehe nun über zur Besprechung unserer Erfahrungen mit den verschiedenen Anästhesierungsverfahren und beginne mit der

I. Allgemeinnarkose.

Dieselbe gilt immer noch, wie aus unseren Zahlen hervorgeht, bei allen grösseren Eingriffen als Normalverfahren, weil es das sicherste, zuverlässigste und nicht in letzter Linie, weil es das humanste ist. Ich sehe davon ab, Zahlen über den Verbrauch an Narcoticum zu bringen, dafür ist die hier zu Grunde liegende Zahl der Narkosen zu klein. Der Verbrauch an Narcoticum ist auch zu sehr abhängig von der individuellen Technik des Operateurs und Narkotiseurs, so ist es z. B. von grossem Einfluss auf den Verbrauch bei Laparotomienarkosen, die das Hauptkontingent unserer Narkosen darstellen, (254 Laparotomien bei Erwachsenen), ob man die Narkose mit Beendigung des intraabdominellen Eingriffs beendet und die Laparotomiewunde mit einigen dicken durchgreifenden Nähten verschliesst oder etagenweise, wie es hier zu geschehen pflegt, mit feinster Seide näht. In diesem Falle muss der Patient länger in tiefster Narkose gehalten werden und ist ein Erbrechen gegen Ende der Operation viel störender, als im ersteren, infolge dessen auch der durchschnittliche Verbrauch an Narcoticum ein grösserer.

Die einfachsten Verhältnisse zeigen die Narkosen bei Kindern. Wir bedienten uns zu derselben sehr häufig des Aethers in Form der Tropfnarkose. Derselbe wurde ausgezeichnet vertragen. Es kam zu keinerlei ernstlichen Zwischenfällen nach der Narkose, ein einziges Mal unter 152 Narkosen nach einer Hernienoperation eines 2jährigen Kindes zeigte sich eine kurzdauernde Pneumonie, die ohne Nachteil rasch abheilte. Chloroform und chloroformhaltige Gemische werden bei Kindern am besten ganz vermieden, da sie die Gefahr des späten Chloroformtodes, hauptsächlich in Form der

gelben Leberatrophie in sich schliessen. Guthrie[1]) allein berichtet über 14 derartige Fälle.

Die Narkosen bei Erwachsenen möchte ich in 2 Gruppen trennen nach Art der ausgeführten Operationen. Die erste Gruppe, Narkosen bei Operationen an den Abdominalorganen (inkl. Hernien), am Hals und in der Rachenhöhle, die zweite Gruppe, Narkosen bei Operationen an Extremitäten, Gürtel, Kopf, Thorax, Wirbelsäule, den Harnwegen und männlichen Genitalien. Erstere stellt viel höhere Anforderungen als die letztere und liefert viel mehr schlechte Resultate und unangenehme Zufälle.

Am grössten ist der Unterschied in der Qualität der Narkose bei grossen Bauchoperationen und bei Extremitätenoperationen unter Esmarch'scher Blutleere. Ich glaube, der Unterschied rührt daher, dass im ersteren Falle dem Centralnervensystem viel mehr Reize zugeleitet werden, als in letzterem, wo die Leitung vom Operationsgebiet centralwärts durch die bestehende Blutleere bedeutend vermindert oder gar aufgehoben ist. Diese Leitungsunterbrechung hat einen doppelten Vorteil: erstens ermöglicht sie ein Operieren in oberflächlicher Narkose, zweitens fallen mit der Verminderung der zugeleiteten Reize auch eine Anzahl von Reflexen weg, die z. T. in die Kategorie der zweckmässigen Abwehrreflexe fallen, für den speciellen Fall der Narkose aber ihre Zweckmässigkeit eingebüsst haben. Diese Reflexe verlaufen aber nicht nur im cerebrospinalen Gebiet, sondern sie greifen auch über auf die autonomen Systeme (die Vasomotoren, die motorischen Centren der glatten Eingeweidemuskulatur u. s. w.). Am längsten und besten bekannt sind die Reflexe, welche sich nach Hautreizen, besonders in bestimmten Regionen, als Kontraktionen des Uterus dokumentieren (ich[2]) habe mich a. O. damit befasst), ferner der Einfluss von auf der Haut ausgelösten Schmerzempfindungen auf die Herzthätigkeit, Pulsfrequenz u. s. w.[3]). Manche Fälle von kurzem momentanen Herzstillstand, Pulsverschlechterung, Blässe u. a. dem autonomen Nervensystem unterstehender Erscheinungen bei oberflächlicher Narkose sind wohl auf diese Weise zu erklären. Das Schwinden dieser Reflexe in der

1) Guthrie l. c.

2) Roith, Monatsschr. f. Gebh. Bd. 25. H. 1. Arch. f. Gynäk. Bd. 81. H. 3.

3) Crile und Cushing haben bewiesen, dass die Injektion von Anästheticis die Shokwirkung, welche sich sonst bei Nervendurchschneidung im plötzlichen Sinken des Blutdrucks kundthut, verhütet. Journ. of the americ. med. assoc. 1902. Febr. — Annals of Surgery. 1900. Jan. — John Hopkins Hosp. Bull. 1900. März.

Narkose scheint auch vielmehr individuell zu schwanken, als das der spinalen Reflexe. Auf diese Weise ist auch der gute Verlauf von Narkosen bei unvollständigen lumbalen und lokalen Anästhesien zu erklären, worauf ich später nochmals zurückkomme. Endlich ist noch in Erwägung zu ziehen, dass bei grossen intraabdominellen Eingriffen eine ausgiebige mechanische Reizung des peripheren Anteils der autonomen Systeme statthat. Das klassische Beispiel der Folgen solcher Reize ist der Goltz'sche Klopfversuch.

Nach alledem darf es uns nicht wundern, dass uns die Narkosen bei grossen intraabdominellen Eingriffen die schlechtesten Resultate und die meisten Komplikationen lieferten, und diesen die Operationen an den nervenreichen Gebieten des Halses und seiner Organe folgten, während die Narkosen bei Extremitäten- und Knochenoperationen viel glatter verliefen.

Als Narcotica kamen in Verwendung: Choroform, Billrothmischung (100 Chloroform + 30 Aether + 30 Alkohol abs.), und Aether.

Da wir zu Anfang des Wintersemesters bei einer kleinen Operation (Verschluss eines Anus praeternaturalis) zu Beginn der Narkose mit reinem Chloroform einen Todesfall erlebten, ersetzten wir dasselbe durch die Billroth'sche Mischung. Ernste Zufälle haben wir mit dieser Methode nicht erlebt, jedoch auffallend häufig schlechte Atmung, kurze Respirationsstillstände und Blässe. Durch diese Mischung scheint die Atmung etwas nachteiliger beeinflusst zu werden, wie durch reines Chloroform oder reinen Aether. Eine Erfahrung, die mit ähnlichen Gemischen von anderen Autoren, z. B. den Gemischen des englischen Chloroformkomites, den sog. A. E. C. [1])-gemischen, dem Schleich'schen Siedegemisch ebenfalls gemacht wurde (Luria, Stone, Hewith nach Wendel [2]) cit.).

Besonders häufig erlebten wir diese Zwischenfälle nach vorausgeschickter Morphiuminjektion. Auf Grund dieser Erfahrungen wurden daher nach Möglichkeit nach erreichtem Toleranzstadium die Narkosen mit Aether fortgeführt, z. T. auch ganz nach den Witzel'schen [3]) Vorschriften narkotisiert. Die Resultate waren so sicher besser. Immerhin muss dabei erwähnt werden, dass die letztere Kategorie von Narkosen in die besseren Jahreszeiten fallen.

1) Mitteil. des engl. Chloroformcomités. Lancet 7. Dec. 1872.

2) Wendel, Münch. med. Wochenschr. 1906.

3) Witzel, Schmerzverhütung in der Chirurgie. München, Lehmann 1906. Münch. med. Wochenschr. 1902. Nr. 48.

Ein Faktor, der für die unmittelbaren Resultate der Narkose von nicht geringer Bedeutung ist, wovon ich mich nicht nur durch die vorliegenden, sondern auch durch viel umfangreichere, jahrelange Beobachtungen überzeugt habe, und was nach unseren physikalischen Vorstellungen über das Wesen der Narkose ohne weiteres plausibel erscheint. Eastes[1]) kommt auf Grund einer kritischen Sichtung von 21 000 vom englischen Chloroformkomitee gesammelten Narkosen zu demselben Resultat.

Ein theoretisches Bedenken ist gegen die Billrothmischung zu erheben. Es ist nämlich der Verbrauch an Narcoticum ein grosser, 80 cm^3 durchschnittlich pro Stunde, häufig noch mehr, 100, 120, 150 cm^3, was einer Chloroformmenge von 50, resp. 60, 75, 90 entspricht. Es sind dadurch sicher die Gefahren des protrahierten Chloroformtodes gesteigert. Dass derselbe durch die Billrothmischung verursacht werden kann, beweisen die Beobachtungen Schenk's[2]). Hieher gehört auch ein Fall von hämorhagischer Nephritis nach Billrothnarkose, die einen 18jährigen Mann mit bereits bestehender geringer Nephritis betraf. Der Verbrauch war 50 cm^3 Billrothmischung. Ich will diesen Fall jedoch nicht der Billrothmischung zur Last legen. Die Komplikation wäre wohl jeder andern Allgemeinnarkose auch gefolgt.

Um nun die Verbrauchsquantität einzuschränken, prüfte ich zur Unterstützung der Billroth-Gemischnarkose bei den nicht befriedigenden Erfahrungen, die wir mit der Kombination mit Morphium allein gemacht hatten, die Kombination mit Morphium-Atropin. Diese Kombination hat sich zur Unterstützung der Chloroform- und Aethernarkose mehreren Autoren glänzend bewährt [Dastre[3]), Riedel, Reinhard[4]), Arnd[5])]. Das Atropin vermag, wie aus den Untersuchungen Volmer's[6]) hervorgeht, bei Morphiumvergiftung die reducierte Atemgrösse deutlich zu steigern. Eine weitere für die Narkose ausserordentlich schätzenswerte Eigenschaft ist die Hemmung der Sekretion aller Drüsen, also auch der der Speicheldrüsen und der Drüsen der oberen Luftwege, die die Narkose oft in

---

1) Eastes, Brit. med. Journ. 13. Febr. 1901.

2) Schenk l. c.

3) Dastre, Riedel cit. nach Dumont, Handbuch der Narkose.

4) Reinhard, Centralbl. f. Chir. 1901. S. 299, 560. Rushmore. Ann. of Surg. Okt. 1898.

5) Arnd, Korr.-Bl. f. Schweizer Aerzte. 37. Jahrg. Nr. 12.

6) Volmer cit. nach Schmiedeberg.

recht unangenehmer Weise komplicieren, die Steigerung des Blutdrucks und die Lähmung der herzhemmenden Vagusfasern. Auch das Erbrechen während der Narkose fehlt fast vollkommen, das nach der Narkose ist in hohem Masse verringert. Ob diese Erscheinung auch als Vaguswirkung anzusprechen ist, ist nicht erwiesen. Als einzige Nachteile kann ich erwähnen, dass man bisweilen keine völlige Erschlaffung und abnorm hohe Pulsfrequenz erzielt. Doch steht dieser nur bisweilen auftretende Nachteil in keinem Verhältnis zu den grossen Vorteilen dieser Narkose, die sicher auch die postnarkotischen Komplikationen von Seite der Luftwege vermindert. Die angewandten Dosen waren 0,01—0,02 Morph. und 0,0005—0,0008 Atropin. Und zwar kann die Injektion noch kurz vor Narkosebeginn (5—10′) ohne jeden Nachteil gegeben werden, was gewiss ein grosser Vorteil ist. Für Morphium allein sind eine so späte Verabreichung und Dosen von 0,02 Morph. gefährlich. Im Sommersemester 06 ereignete sich an der Klinik ein Todesfall. welcher einen kräftigen jungen Mann betraf, der vor der Narkose 0,02 Morphium erhalten hatte und 6 Stunden post op. starb, und mit allergrösster Wahrscheinlichkeit als Morphiumtod anzusprechen ist. Auf die gleiche Dosis reagierte ein zweiter Patient mit einer mehrere Stunden dauernden schweren Respirationsstörung, jedoch ohne weiteren Nachteil. Besonders ist die Kombination von Morphium mit Chloroform und chloroformhaltigen Gemischen bedenklich, weniger die mit Aether, was aus den guten Erfahrungen Witzel's, der grosse Morphiumdosen verwendet, erhellt. Die Verminderung des Verbrauchs an Narcoticium scheint durch die Verabreichung von Morphium-Atropin eine recht wesentliche zu sein.

Als weiteres Unterstützungsmittel der Narkose wurde auch Veronal gebraucht. Schon früher hatte sich mir dasselbe für diesen Zweck brauchbar erwiesen [1]), von anderer Seite wurde dieselbe Beobachtung gemacht [Kreuter [2]), Strauch [3]), Dünnwald [4])]. Durch ausserordentlich zahlreiche klinische Versuche ist festgestellt, dass durch dasselbe die Erregbarkeit des Nervensystems herabgesetzt wird, und dass durch die gebräuchlichen Dosen weder die Blutbeschaffenheit, noch die Atmung, noch der Blutdruck und die Nierenfunktionen

1) Roith, Monatsschr. f. Gebh. und Gyn. Bd. 26. H. 1.
2) Kreuter, Münch. med. Wochenschr. 1907. Nr. 9.
3) Strauch, Centralbl. f. Chir. 1907. S. 233.
4) Dünnwald, Deutsche med. Wochenschr. 1906. Nr. 48.

geschädigt werden [Bartolow[1]), Kleist[2]), von Kaan[3])], und dass die toxische Dosis ausserordentlich gross ist [Umber[4])]. Bei seiner Verabreichung ist darauf zu achten, dass sich seine Wirksamkeit vor allem in gelöstem Zustand entfaltet, während seine Wirksamkeit in Pulverform viel geringer ist. Es ist dies eine für alle Hypnotica gültige Regel, die zuerst von Kast für die Sulfoverbindungen der Fettreihe (Sulfonal, Trional) festgestellt wurde. Die von Pisarski empfohlene subkutane Darreichung alkoholischer Lösungen wirkt wohl ausserordentlich rasch und prompt und hat sich bei einigen Versuchen sehr bewährt, doch ist sie schmerzhaft und ruft bisweilen Gewebereizung an der Injektionsstelle hervor, wurde daher wieder aufgegeben. Am besten empfiehlt es sich, Veronal am Abend vor der Operation in Dosen von 0,5—1,0 in heissem Thee oder Alkohollösung und am folgenden Morgen 1,0—2,0 zu verabreichen. Es hat dies den Vorteil, dass man auf diese Weise nach der ersten Dosis beobachten kann, wie sich der Patient dem Veronal gegenüber verhält, und die zweite entsprechend variieren kann. Nachteilige Folgen hat man bei dieser Dosierung nicht zu gewärtigen. Es ist zu bemerken, dass nach den Untersuchungen Fränkel's und Wolfram's und nach den Erfahrungen Strauch's die Kombination mit Morphium sehr wirksam und unschädlich ist, da das Veronal z. T. die unangenehmen Nebenwirkungen des Morphiums paralysiert. Was die sedative Wirkung betrifft, entspricht 1,0 Veronal ca. 0,015 Morph., dagegen kommt ersterem in dieser Dosis keine schmerzstillende Wirkung zu. Jedenfalls können wir das Veronal zur Unterstützung der Narkose auf Grund unserer Erfahrungen empfehlen, wenn unsere Versuche auch noch nicht abgeschlossen sind.

Der Scopolamin-Morphiumnarkose haben wir uns wenig bedient, nicht etwa weil wir ungünstige Erfahrungen damit machten, sondern weil bei ausgedehnter Anwendung der Methode wegen unseres zu knapp bemessenen Aerztepersonals eine ärztliche Ueberwachung der Injektionen nicht immer möglich ist, und wir Bedenken tragen, sie dem Pflegepersonal zu überlassen. Bezüglich der Dosierung sind wir nach den Empfehlungen Pusnig's und Kümmel's zur einmaligen Darreichung 0,01 Morph. und 0,0005 Scop. ca. 1 h vor der Operation übergegangen. Unsere Erfahrungen, den Alkohol als Adju-

1) Bartolow, New-York. med. Journ. 19. Sept. 03.
2) Kleist, Therapie der Gegenwart. Aug. 04.
3) v. Kaan, Ther. Monatshefte 04. IX.
4) Umber, Med. Klinik. 06. Nr. 48.

vans der Narkose zu benützen, sind gering, doch ermutigen sie zu weiteren Versuchen.

Von vielen Seiten wird gegen die kombinierten Narkosen der Einwand erhoben, die Einverleibung verschiedener Gifte erhöhe die Gefahr der Narkose. Ich halte diesen Einwand auf Grund des vorliegenden Materials und auf Grund ausgedehnter früherer Erfahrung weder praktisch gerechtfertigt, noch kann ich ihn auch vom theoretischen Standpunkt anerkennen. Diesen Standpunkt vertritt auch Witzel und Wenzel. Von Honigmann, Lépine und Kisch ist die Ansicht begründet, dass, wenn man indifferente Dosen von wirksamen, differenten Arzneimitteln kombiniert, sie ebenso oder noch besser wirken als eine grosse Gabe eines einzigen Mittels. Die gegenteilige Behauptung, dass bei der gleichzeitigen Anwendung mehrerer Mittel durch Kumulation ihrer Wirkung eine Gefahr entstehe, ist durch praktische Erfahrungen widerlegt.

Ich möchte die Vorteile derselben dahin zusammenfassen: Durch die kombinierte Narkose wird die psychische Erregung auf ein Minimum reduciert, und dadurch ein nicht zu unterschätzender Nachteil umgegangen. Den nachteiligen Einfluss psychischer Alteration auf die Kreislauforgane lehrt die oft ausserordentlich schlechte Beschaffenheit des Pulses sonst gesunder Individuen vor der Operation. Auch ist das Verfahren sehr human, und der Dämmerzustand bringt den Patienten besser über die Situation weg als der oft recht minderwertige tröstende Zuspruch des Narkotiseurs. Die Allgemeinnarkose wird meist in einem Zustand verminderter Reflexerregbarkeit eingeleitet, wodurch die Gefahr des Reflextodes zu Beginn der Narkose (Ictus laryngeus u. s. w.) wesentlich vermindert wird, der Verbrauch der Narcotica wird in hohem Grad herabgesetzt, also die Gefahr des späten Chloroformtodes vermindert, ebenso die postnarkotischen Beschwerden und Gefahren. Endlich verläuft die Narkose im Allgemeinen viel ruhiger. Als das harmloseste Unterstützungsmittel der Narkose erscheint uns das Veronal und eventuell der Alkohol.

Was die Vorbereitung zur Narkose anbetrifft, so erfolgt bei Herzkranken und schwachen Individuen eine Verabreichung von Digitalispräparaten 1—2 Tage vor der Operation, wie dies Witzel und Feilchenfeld empfahlen, bisweilen werden auch Kochsalzinfusionen verabreicht, den guten Einfluss derselben auf die Narkose (Burckhard) können wir bestätigen. Bei Herzkranken wurde Chloroform vermieden. Apparate werden nur für Narkosen bei Operationen an Gesicht, Mundhöhle und Luftwegen benützt.

Ein ausgedehnter Gebrauch wurde vom Sudeck'schen[1]) Aetherrausch sowohl in der ursprünglichen Form als auch in der später empfohlenen Modifikation gemacht. Er hat sich für kurze Eingriffe, die zur lokalen Anästhesie ungeeignet sind: Phlegmonenincisionen u. s. w., gut bewährt, wir sahen keinen Nachteil; oft wurde in die Aethernarkose übergegangen, und wir haben dabei die Erfahrung gemacht, dass die Aethernarkose mit der Juillard'schen Maske nicht so zu perhorrescieren ist, wie Viele annehmen. Auch haben wir dabei keinerlei postnarkotische Komplikationen zu verzeichnen, was ja mit den Erfahrungen Krönlein's[2]) [Gunning[3])] übereinstimmt, der trotz dieses Verfahrens die geringste Zahl postoperativer Pneumonien zu verzeichnen hat. Dieselbe stellt jedoch nur einen Notbehelf dar und kann sich mit der Witzel'schen Narkose in keiner Weise messen.

Für das erstere Verfahren ist Morphium-Atropin vor der Narkose besonders zu empfehlen, da hiedurch die durch den Aether bedingte Sekretionssteigerung paralysiert wird.

Die Zusatznarkosen bei teilweisen Versagern der lumbalen oder lokalen Anästhesie zeichneten sich durch einen ausserordentlich geringen Verbrauch an Narcoticum aus, so konnte eine doppelseitige Hernienoperation bei einem kräftigen Mann mit 50 cm^3 Aether als Zusatz zur lokalen Anästhesie schmerzlos zu Ende geführt werden, man kommt hiebei meist mit dem Stadium der Schmerzlosigkeit bei erhaltenem oder wenig gestörtem Bewusstsein, das der Excitation vorausgeht, aus. Als einen treuen Anhänger dieses kombinierten Verfahrens selbst für die grössten intraabdominellen Eingriffe bekennt sich Bakes[4]). Wir haben nur der Not gehorchend davon Gebrauch gemacht, die Resultate waren meist sehr befriedigend.

II. Lokale Anästhesien.

(Siehe Tabelle S. 257.)

Nächst der Allgemeinnarkose wurde von der Lokalanästhesie am meisten Gebrauch gemacht. Wir bedienten uns ausschliesslich des Novocaïn-Suprarenins in Tablettenform in stets frischer Lösung und zwar in $^1/_2$—1% Koncentration. Als Lösungsmittel diente nur physiologische Kochsalzlösung, da die Injektion isotonischer Lösungen

1) Sudeck, Münch. med. Wochenschr. 1906. S. 2006.
2) Krönlein, Verhandl. der Deutschen Ges. f. Chir. 1905.
3) Gunning, Diese Beiträge Bd. 28. H. 1.
4) Bakes, Arch. f. klin. Chir. Bd. 76. H. 4.

Zahl	Art der Operation	
20	Bauchoperat. incl. ventrale Blasenoperationen	10 Gastrostomien, 1 Jejunostomie, 5 Probelaparotomien, 1 Verschluss einer Colostomie, 2 subkutane Omentopexien (Talma-Narath), 1 Blasenbauchdeckenfistel.
28	Extremitätenop.	Exartikulationen von Fingern, Zehen, Metacarpal- und Tarsalknochen, Sehnennähte, Entfernung von Hygromen, Sequestern, Sehenscheidenfungen, Exstirpationen der Vena saphena.
31	Hernien, Hydro- und Variocelen	nur kleinere Leisten- und Schenkelhernien, vornehmlich incarcerierte.
11	Rectumoper.	10 mal Spaltung und Kauterisation von Analfisteln, 1 Exkochleation und Kauterisation eines inoperablen Rectumcarcinoms.
53	Oper. am Hals	20 Strumen (5 Enukleationen, 15 Resektionen), 30 Lymphdrüsengeschwülste (Exstirpationen), 1 Tracheotomie, 2 Hautcarcinome.
22	Oper. am Kopf	6 Trepanationen, 10 z. T. sehr ausgedehnte Exstirpationen von Carcinomen der Kopf- und Gesichtshaut mit daran anschliessenden Plastiken, 3 Unterlippencarcinome mit Entfernung der regionären Lymphdrüsen, 1 Zungencarcinom, 1 Stirnhöhlenempyem.
11	Oper. am Thorax	7 Rippenresektionen, 1 einfache Mammaamputation, 2 Exstirpationen von Fibroadenomen der Mamma, 1 Resektion des Sterno-clavicular gelenks.
46	Oper. an den Genitalien, Sekundärnähte u. s. w.	8 Kastrationen, 2 Hodenresektionen, 1 Phimose, 1 Penisamputation, 1 grosse Plastik bei Hypospadie, 1 Urethralfistel, Sekundärnähte, Incisionen, Exkochleationen.
222		

Von diesen 222 Operationen waren 205 schmerzfrei oder nach Aussage der Patienten mit geringem Unbehagen verbunden, 11 mit deutlichen kurzen, aber erträglichen Schmerzempfindungen verbunden, 6 mal wurde Narkose verlangt und gemacht, doch war sie nur für kurze Zeit nötig und der Verbrauch an Narcoticum gering. Es handelte sich stets um Operationen an entzündlichem Gewebe, Rippenresektionen oder Kastrationen.

das Gewebe kaum schädigt und schmerzlos ist. In der speciellen Technik folgten wir den Vorschriften Braun's[1]) und Hackenbruch's. Bei ängstlichen Individuen hat sich eine vorherige Verab-

1) Braun, Die Lokalanästhesie. Leipzig 1905.

reichung von Morphium ev. mit Scopolamin kombiniert, Veronal u. ä. ebenfalls sehr bewährt. Bei sehr empfindlichen Patienten wurde die Einstichstelle vorher mit Chloräthyl anästhesiert. Wir gingen oft bis zu 0,5 und 0,6 Novocaïn, ohne den geringsten Nachteil davon gesehen zu haben. Auch ergab sich keinerlei Störung im Wundverlauf, der auf die Anästhesierung zu beziehen wäre. Eine Schädigung der Nieren war nicht festzustellen. Ein völliger Versager der Anästhesie kam nicht vor. Wenn es in 6% der Fälle zu vorübergehenden Schmerzäusserungen kam und in 3% zur Narkose geschritten wurde, so lag dies z. T. an technischen Fehlern, z. T. stellte sich der nötige Eingriff während der Operation als grösser heraus als angenommen wurde, endlich, und das waren die meisten ungünstigen Fälle, handelte es sich meist um Operationen an entzündlichen Geweben, die für die lokale Anästhesie ein ungünstiges Objekt abgeben, ausgenommen, es gelingt leicht die Leitungsanästhesie im Gesunden auszuführen, wie dies bei Panaritien, Unguis incarnatus u. ä. der Fall ist. Sehr ängstliche Individuen soll man nur nach Verabreichung von Sedativis bei grösseren Eingriffen einer lokalen Anästhesie unterwerfen. Ein Teil der Patienten zeigt während der Operation Schmerzensäusserungen, erkundigt man sich jedoch genauer nach dem Grund ihres Schreiens, so gaben sie meistens zu, keinen Schmerz, sondern nur Tastempfindungen gehabt zu haben, und motivierten ihr Geschrei mit der Angst.

Was die Art der Operationen anbetrifft, so haben sich viele Operationen am Hals sehr gut für die lokale Anästhesie geeignet. Wir haben auf diese Weise schwere und langdauernde Kropfoperationen ausgeführt, ohne den Patienten damit nennenswerte Schmerzen verursacht zu haben. Eine alte Frau mit einer kolossalen Struma, 56 cm Umfang, die vor der Operation Veronal erhalten hatte, verschlief den grössten Teil der Operation. Ebenso wurden fast alle Fälle von Lymphomen, sowohl am Hals als auch an andern Stellen in lokaler Anästhesie operiert. Sehr gut waren die Anästhesien bei Hydro- und Varicocelenoperationen, Penisamputation und Kastration. Im letzten Fall haben wir meist die Basis des ganzen Scrotums umspritzt. Endlich wurden auch sämtliche Analfisteln in lokaler Anästhesie operiert, auch die Exkochleation und Kauterisation eines inoperablen Rectumcarcinoms vorgenommen. Während zu Probelaparotomien und Gastrostomien die Anästhesien stets genügten, gelang es fast nie, beim Mann die Leistenhernie schmerzfrei zu operieren, die Ablösung des Samenstrangs wurde stets mehr minder

unangenehm empfunden, trotzdem Zug und stumpfes Arbeiten nach Möglichkeit vermieden wurde. Schenkel- und Nabelhernien dagegen können gut anästhesiert werden. Wir haben uns der Methode hauptsächlich bei incarcerierten Hernien bedient[1]). Sehr gut hat sich dagegen das Anästhesierungsverfahren bei Operationen am Gesicht und Kopf bewährt. Lippen- und Hautcarcinome, darunter ein weit über handtellergrosses der Stirn- und Kopfhaut, Stirnhöhlenempyemeröffnungen und 6 Probetrepanationen wurden völlig schmerzfrei ausgeführt.

Auch alle Rippenresektionen und Tumoren im Bereich der Mamma reservieren wir der Lokalanästhesie.

Ueber die Kombination von lokaler Anästhesie mit Allgemeinnarkose, wie sie in neuerer Zeit von Kocher für Hernien und Trepanation (Heidenhain), besonders von Bakes für alle Laparotomien empfohlen wird, haben wir wenige Erfahrungen, und auch diese haben wir z. T. unfreiwillig gesammelt. Wir verdanken sie Fehlern, die wir in der Technik und Indikationsstellung der Lokalanästhesie machten, oder unvorhergesehenen Zwischenfällen bei der Operation. Immerhin können wir sagen, dass diese Kombination eine wesentliche Verminderung der Narkosendauer und des Verbrauches an Narcoticum bedingt, und dass sie weiterer Nachprüfung wert ist. Sie ist bei der langen Dauer der Anästhesie auch für grosse Eingriffe anwendbar. Es erscheint mir ein sehr plausibler Vorteil, wenn bei ausgedehnten abdominalen Operationen die Inhalationsnarkose nur auf die schmerzhaften meist im Anfang der Operation stattfindenden Manipulationen beschränkt wird, während die Darmnaht und die Naht der Bauchdecken, die, insoferne sie etagenweise mit feinstem Material vorgenommen wird, doch auch eine ansehnliche Zeit in Anspruch nimmt, in lokaler Anästhesie ohne Belästigung des Patienten ausgeführt wird. Die Fälle sind nicht so selten, wo der Operierte einige Stunden post operationem stirbt, und ich kann mich nicht damit zufrieden geben, dass der Mann eben im Collaps starb, sondern ich hatte stets bei der Epikrise solcher Fälle

1) Nachtrag während der Korrektur: In letzter Zeit operieren wir fast alle Leistenhernien, auch sehr grosse, in lokaler Anästhesie. Nur ausgedehnte Verwachsungen zwischen Bruchinhalt und Bruchsack geben eine Kontraindikation ab. Dadurch, dass wir grössere Bruchsäcke zurück lassen, gelingt die Operation fast stets schmerzlos. Bei grossen Hernien empfiehlt es sich, die Infiltration etappenweise vorzunehmen. Das Geheimnis des guten Erfolges ist die persönliche Erfahrung.

das Empfinden, ob nicht die stundenlange Narkose die Todesursache war. Dabei braucht die Schuld nicht den ohnehin gewohnheitsmässig viel geschmähten Narkotiseur zu treffen, sondern die, welche die Anästhesierungsmethode für den Fall auswählten. Wenn es gelingt, auf diese Weise die Gefahren zu vermindern, wäre es sicher für die meisten Fälle angenehmer, als eine zweizeitige Operation. Man hat meist vergessen, dass der durch die fortschreitende chirurgische Technik sich ständig erweiternden Indikationsstellung eine entsprechende gleichzeitige Verbesserung der Anästhesierungsmethoden hauptsächlich quoad Gefahrlosigkeit nicht folgte, vor Allem deshalb, weil die Narkose vielfach in ihrer Ausübung allmählich eine niedrige chirurgische Funktion geworden ist, die sich vielfach nicht einmal mehr in ärztlicher Hand befindet. Gerade aber die ebengenannten kombinierten Methoden werden, insoferne sie sich bewähren, oder überhaupt weitere Beachtung finden werden, erhöhte Ansprüche an den Narkotiseur stellen.

Die ausgedehnteste Anwendung erfuhr die Lokalanästhesie in der Ambulanz besonders für Operationen an Finger und Zehen, Hand und Fuss. Für die Incision grosser phlegmonöser Processe u. ä. bedienten wir uns nicht der lokalen Anästhesie, sondern hier trat vornehmlich der Aetherrausch in sein Recht.

Ueble Zufälle nach Lokalanästhesie haben wir nicht erlebt, trotzdem wir dreist hohe Novocaïndosen geben. Auch mittelbare Nachteile der Novocaïnsuprareninanästhesie haben wir nicht gesehen, wie z. B. Nephritis, die ich nach einem Selbstversuch mit Stovaïn 0,2 an mir selbst erlebte; dieselbe war gering, es fanden sich jedoch 48 Stunden post injectionem Spuren von Eiweiss und vereinzelte Cylinder. Intensive Nachschmerzen fanden sich nach Operation von Leistenhernien, während ich sie sonst nie beobachten konnte. Sicher waren die Wundverläufe nicht schlechter als sonst, eher besser. Bei zwei Leistenbruchoperationen mit bestehender Bronchitis erfuhr dieselbe trotz lokaler Anästhesie eine mehrtägige Verschlimmerung mit Fieber bis 39° C bei glattem Wundverlauf. Dass die Lokalanästhesie die postoperativen Lungenkomplikationen nicht zu beseitigen vermag, hat schon Mikulicz hervorgehoben, dass sie aber erheblich vermindert werden, geht aus unserm Material hervor; unter 20 Bauchoperationen, darunter 10 Gastrostomien, ist keine ernste Lungenkomplikation im postoperativen Verlauf aufgetreten, wogegen eine in Narkose operierte, und dies war nicht der schlechteste Fall, einer postoperativen Pneumonie erlag.

Die für jeden Fall frisch aus Tabletten bereitete Lösung hat uns die besten Dienste gethan. Man darf nicht vergessen, dass Soda, z. B. beim Auskochen in der Spritze gebliebene Lösung, die Novocaïnwirkung sehr beeinträchtigt.

Was nun die Indikationen der Lokalanästhesie angeht, so muss hiebei in Rücksicht auf den Patienten und auf die Wertschätzung der an und für sich ausgezeichneten Methode, vor Allem die psychische Verfassung des Patienten, mit in Betracht gezogen werden. Bei vielen Patienten und bei kurzen Eingriffen kommt man mit der einfachen Anästhesie aus. Nicht wenige verlangen den Eingriff mit lokaler Betäubung. Bei grossen Eingriffen und ängstlichen Patienten empfiehlt sich die Kombination mit einer Morphiumdosis, oder noch besser mit einer Morphiumscopolamindosis (0,01+0,0005) ca. 1 h vorher, wie dies zuerst von Kochmann empfohlen und in Kombination mit der Lumbalanästhesie von vielen andern Autoren nachgeprüft und gut befunden wurde. Bei abnorm alterierten Personen, z. B. bei Basedowkranken, haben wir Veronal 0,5—1,0 abends vor der Operation und ev. am folgenden Morgen wiederholt mit bestem Erfolg gegeben. Diese Dosen sind absolut unschädlich und in vielen Fällen von grossem Wert, z. B. auch bei Alkoholisten, bei denen es nach den Erfahrungen Umber's die Rolle eines Prophylacticums gegen das drohende Delirium mit grosser Wahrscheinlichkeit zu spielen scheint. Wer Lokalanästhesie in grossem Umfang treiben will, muss die Braun'sche Monographie, die Hackenbruch'sche Arbeit u. A. gründlich kennen und muss Verständnis für das körperliche und seelische Missbehagen haben, das ein chirurgischer Eingriff einem Menschen verursachen kann. Bei grossen Eingriffen, z. B. bei grossen Leistenhernien, muss man etappenweise anästhesieren. Bei Eingriffen an der Blase, den unteren Harnwegen und dem Rectum darf die Anästhesierung der Schleimhaut nicht vergessen werden. Sie ist ebenso wichtig wie die Anästhesierung der äusseren Haut. In den Händen eines rücksichtsvollen Arztes ist das Verfahren das ungefährlichste für den Patienten, für den Arzt aber ist es das unbequemste, da die Technik oft kompliciert und ein vorsichtiges Operieren erforderlich ist. Die Lokalanästhesie eignet sich nicht für „Rekordoperateure", sondern nur für solche, die bei der Operation nur das Wohl des Kranken im Auge haben und diesem zu liebe manche Unbequemlichkeit bei der Arbeit mit in Kauf nehmen wollen und können. In den Händen dieser wird sie aber eine immer weiter sich ausdehnende Anwendung finden.

III. Lumbale Anästhesien (s. Tab. S. 263).

Die Anwendung derselben wird in letzter Zeit immer mehr eingeschränkt, daran sind 3 Faktoren schuld: 1) die Unzuverlässigkeit dieses Anästhesierungsverfahrens; 2) die nicht geringere Gefährlichkeit als die der Allgemeinnarkose; 3) die unangenehmen Nachwirkungen. Wir bedienen uns derselben bei Eingriffen von der Leistengegend abwärts, wenn eine Allgemeinnarkose kontraïndiciert erscheint. Solche Kontraindikationen sind uns Altersschwäche, intensivere Erkrankungen der Luftwege und Kreislauforgane besonders im Alter. Wie leicht man sich aber in der Indikationsstellung für die Anästhesierung täuscht, sahen wir selbst wiederholt: es hatte die lumbale Anästhesie ganz oder teilweise versagt, man musste narkotisieren, und der Patient hatte von der Narkose weniger Schaden als von der Lumbalanästhesie.

Wir bedienten uns des Stovaïns und Tropacocaïns, dieses hauptsächlich in letzter Zeit. Bezüglich der näheren Details verweise ich auf die Diskussionsbemerkung von Baisch [1]).

Die Resultate waren für beide Anästhetica ziemlich gleich. Wir hatten nur 52% ganz befriedigende Anästhesien, 15% mit kurzen geringen Schmerzempfindungen, in 13% mussten wir mit Aetherrausch nachhelfen und in 20% waren Narkosen zur Weiterführung der Operation nötig, z. T. weil die Anästhesie völlig versagte trotz richtiger Technik, z. T. weil die Anästhesie zu kurz war oder nicht hoch genug hinaufreichte; 2mal gelang es nicht Liquor zu bekommen, 2mal bestand Hyperästhesie, einmal bei Tropacocaïn, einmal bei Stovaïn und zwar in der Dammgegend, im letzteren Fall bei bestehender Parese des Sphincter ani. Im Allgemeinen dürfen wir sagen, dass unsere unmittelbaren Resultate recht wenig befriedigende waren. Wenn man noch bedenkt, dass ca. $^1/_3$ aller Lumbalanästhesierten recht beträchtlich unter den Folgen der Lumbalanästhesie zu leiden hatten, so wird dieser Eindruck nur noch verstärkt. Ernstere Collapse haben wir nicht erlebt, die meisten folgten der Punktion unmittelbar und sind mit grösster Wahrscheinlichkeit dieser und nicht der Wirkung des Anästheticums in die Schuhe zu schieben, da sie nach der diagnostischen Lumbalpunktion ebenso häufig vorkommen (Schönborn). Collapse im späteren Verlauf der Anästhesie, die mit bulbären Lähmungserscheinungen einhergehen, haben wir nicht erlebt, wohl aber Sym-

1) Baisch, Deutsche med. Wochenschr. 1907. Nr. 41. S. 1711.

Zahl der Operat.	Art der Operationen	I. sehr gute Anästh.	II. gute Anästh.	III. kurzer Aetherrausch nötig wegen vorübergehender starker Schmerzen	IV. keine oder so geringe An., dass von Beginn der Op. ab volle Narkose nötig war.
17	Prostatektomien, 16 suprapubische, 1 perineale	8	2	3	4
10	Operationen am Rectum	3	2	3	2
15	Op. an der unteren Extremität	11	1	2	1
42	Hernien	18	10	5	9
10	Eingriffe an den Geschlechts- und Harnorganen (6 Urethrotomien, 1 Penisamputation, 1 Sectio alta, 1 Cystoskopie, 1 Blasenscheidenfisteloper.)	8	—	—	2
4	Oper. am Damm, 3 Plastiken wegen Rectumprolaps, 1 ausgedehnte Mastdarmfisteloperat.	4	—	—	—
2	Punktionen des Wirbelkanals ohne Liquor zu erhalten	—	—	—	2
100		52	15	13	20

ptome, wie Pulsverlangsamung. die auf ein Hinaufsteigen des Anästheticums bis zu den Cervicalsegmenten, nämlich eine Lähmung der Accelerantes cordis hinweisen. Auch Nephritisfälle nach Stovaïn haben wir wiederholt beobachtet.

Demnach schliessen wir uns jenen Autoren an, die für eine Einschränkung der lumbalen Anästhesie plädieren. Wenn auch zu hoffen ist, dass wir mit Versuchen der stets frisch bereiteten Tropacocaïnlösungen bessere Resultate bekommen, so können wir schon in Anbetracht ihrer oft nur kurzen Dauer, ihre Anwendung nur in jenen Fällen gerechtfertigt finden, in denen eine Allgemeinnarkose strikte contraïndiciert und eine lokale Anästhesie unzulänglich ist und zwar nur für Eingriffe von der Leistengegend abwärts mit

Aufrechterhaltung der allgemein gültigen Contraindikationen für Lumbalanästhesie, wie Sepsis, Nephritis, Alter unter 15 Jahren, abnorme Aengstlichkeit u. s. f. Hiebei fällt besonders die Abgrenzung gegenüber der Lokalanästhesie schwer. Unter unsern Fällen befinden sich viele, die wir jetzt wahrscheinlich mit lokaler Anästhesie operieren würden. Das sind die Fälle von Sectio alta (1), Lymphomata inguinalia (1), Blasenscheidenfistel (1), Penisamputation (1), Analfistel (1), Cystoskopie (1), Uretrotomien (6) und eine grosse Zahl der Hernien.

In neuerer Zeit hat Payr empfohlen auch Prostatektomien unter Lokalanästhesie auszuführen, indem man die Blase mit einer Novocaïnlösung füllt und die Sectio alta unter Lokalanästhesie ausführt, die Anästhesie sei völlig ausreichend. Wir haben darüber noch keine Erfahrung. Ueber den Wert der Lumbalanästhesie für die Operation des Rectumcarcinoms hört man verschiedene Urteile. Rotter, ein in dieser Frage sehr erfahrener Autor, hat sie verlassen und zieht die Morphium-Scopolamin-Aethernarkose hiefür vor. Auch nach unseren Erfahrungen scheint die Lumbalanästhesie für die Operation des Rectumcarcinoms nicht die Methode der Wahl zu sein. Wir operieren nach Gussenbauer und legen den Patienten in Steissrückenlage und mässige Beckenhochlagerung. Selbst wenn die Anästhesie für die Dauer der Operation ausreicht, was nicht immer der Fall ist, so kann die Lage allein für den Patienten eine schwere Tortur sein.

Wenn wir nun nach unserm Grundsatz, nichts in lumbaler Anästhesie operieren, was in lokaler ebensogut gemacht werden kann (wie Operationen am Anus, Damm, Genitalien, Hernien), so bliebe die lumbale nur für grosse, verwachsene Leistenhernien und grössere Operationen an den unteren Extremitäten reserviert, und auch dies letztere Gebiet kann durch Crile's Anästhesierungsverfahren, die Anästhesierung der freigelegten grossen Nervenstämme, eingeschränkt werden. Vielleicht verdient die lumbale Anästhesie den Vorzug bei Ileusfällen. Unsere verstorbenen Fälle zeigten in der Mehrzahl Aspirationspneumonien, die zum Tode führten, 1 Fall ist an Aspiration erstickt. Die Gefahr der Aspiration wäre wohl bei erhaltenem Bewusstsein sehr gering. Leider fehlen uns eigene diesbezügliche Erfahrungen. Gewiss ist die Lumbalanästhesie das einfachste und bequemste Anästhesierungsverfahren. Aber ich glaube, dass auf sie das Kocher'sche Wort passt, dass gegenüber dem

schablonenmässigen Vorgehen des Routinieroperateurs das Individualisieren den gebildeten Arzt charakterisiert.

Vielleicht darf ich mir erlauben, auf Grund des Vorstehenden nochmal unsern Standpunkt zu präcisieren, um die Wege zu skizzieren, auf denen eine Verbesserung der verschiedenen Anästhesierungsverfahren möglich erscheint: Zunächst erscheint uns immer noch die Allgemeinnarkose als das beste, sicherste und allgemein brauchbarste Verfahren. Gleichviel aber welches Anästhesierungsverfahren man einschlägt, stets ist es zweckmässig, die Anästhesierung an einem Individuum vorzunehmen, das sich im Zustand einer verminderten Erregbarkeit befindet. Wie man dieselbe am besten hervorruft, durch Morphium allein oder in Verbindungen mit Körpern der Tropëinreihe (Atropin, Scopolamin), mit Alkohol, mit den Hypnoticis der Fettreihe, vor allem mit dem vielversprechenden Veronal und mit Kombinationen der genannten Mittel, das ist noch nicht allgemein entschieden. Eine solche langsam eingeleitete Anästhesierung ist wohl unbequem, sie gewährt uns aber den Vorteil der ruhigen Narkose und mindert so die Gefahren, schränkt den Verbrauch an Narcoticum erheblich ein und gestattet uns vor allem das Chloroform und die chloroformhaltigen Gemische zu Gunsten der sowohl für die Narkose als den postnarkotischen Verlauf viel ungefährlicheren Aethertropfnarkose wesentlich einzuschränken.

Für die lumbale Anästhesie können wir nur die grossen incarcerierten und verwachsenen Leistenhernien, Prostatectomien und eventuell dringliche Operationen an der unteren Extremität bei Contraindikation der Allgemeinnarkose reservieren. Dass jedoch die beiden letztgenannten Operationen auch in lokaler Anästhesie, die die zuverlässigere und länger anhaltende ist, ausgeführt werden können, habe ich bereits erwähnt, ebenso, dass es uns nicht berechtigt erscheint, Operationen, die man in lokaler Anästhesie ausführen kann, in lumbaler auszuführen.

Dagegen ist die lokale Anästhesie (mit Novocain) nach Möglichkeit auszudehnen, umsomehr als die Kombination mit Inhalationsnarkose eine sehr vorteilhafte ist. Für die Lokalanästhesie ist die Vorbehandlung mit Sedativis in demselben Masse erwünscht, wie für die Allgemeinnarkose. Was die Würdigung der Kombination von Hypnoticis und Sedativis mit der Narkose anbetrifft, so ist hiebei vor allem in Betracht zu ziehen, dass wir durch diese Methode die Respirationsorgane wesentlich entlasten, denen ja bei der reinen

Inhalationsnarkose, neben ihren lebenswichtigen Funktionen auch die Ein- und Ausfuhr des Narcoticums zufällt, woraus eine nicht unbeträchtliche Gefährdung der oft schon durch den operativen Eingriff und postoperativen Verlauf bedrohten Lunge entsteht. Es ist daher sehr wertvoll, einen Teil des Narcoticums auf einem andern Weg dem Körper einzuverleiben. Es wurde der orale, rectale, intravenöse und subkutane beschritten. Die beiden letzten Wege scheinen die sichersten zu sein, der letzte am ungefährlichsten. Aber gerade dieser wurde bisher für die Narcotica der Fettreihe noch am wenigsten begangen. Vom theoretischen Standpunkt aus erscheinen diesbezügliche Versuche nicht a priori aussichtslos, da aus den Versuchen Schwenkebecher's klar hervorgeht, dass selbst durch die intakte Haut in Wasser gelöste Narcotica in solchen Quantitäten durchgehen, als zur Erreichung einer tiefen Narkose nötig sind. Ueber meine eigenen diesbezüglichen Versuche werde ich demnächst an anderem Orte berichten.

XII.

AUS DER

CHIRURGISCHEN KLINIK ZU HEIDELBERG.

DIREKTOR: GEH. HOFRAT PROF. DR. NARATH.

Ein Fall von ungewöhnlich grossem Divertikelstein der Harnröhre.

Von

Dr. **Otto Roith,**
Assistent.

(Mit 4 Abbildungen.)

Die Kasuistik über grosse Divertikelsteine der Harnröhre ist eine noch sehr kleine, so dass weitere diesbezügliche kasuistische Mitteilungen berechtigt erscheinen. Hiebei muss der Begriff des Divertikels in dem Sinne festgehalten werden, dass als solcher nur jene Erweiterung der Harnröhre bezeichnet werden darf, deren Wand aus allen oder doch wenigstens aus einzelnen Schichten der Harnröhrenwand besteht. Das sicherste Mittel, dies zu entscheiden, ist die mikroskopische Untersuchung des Sackes, da bei langem Bestand von sekundären Taschen sich dieselben mit einer Membran auskleiden, welche einer Schleimhaut gleichen kann. Diese Untersuchung wurde bei den bisher beschriebenen Fällen nur ganz vereinzelt vorgenommen.

Englisch[1]) hat sämtliche bis zum Jahre 1904 publicierte Fälle von eingelagerten und eingesackten Steinen der Harnröhre

1) Englisch, Arch. f. klin. Chir. Bd. 72. Daselbst ausführliches Litteraturverzeichnis.

gesammelt. Er hat 405 Fälle zusammengestellt, davon waren 41 in der Fossa navicularis, 68 in der Pars pendula, 50 in der Pars scrotalis, 68 in der Pars bulbosa, 149 in der Pars membranacea, bei 44 ist der genauere Ort nicht angegeben. Davon treffen 92 aufs erste Dezennium, 57 aufs zweite, 41 aufs dritte, 39 aufs vierte, 50 aufs fünfte, 23 aufs sechste, 16 aufs siebte, 6 aufs achte. Bei 81 Fällen ist das Alter nicht angegeben.

Gering ist die Zahl der in vorgebildete Säcke eingelagerten Steine i. e. der Divertikelsteine. Englisch hat 32 derartige Fälle zusammengestellt. Als ätiologische Momente werden angeführt: 5mal Striktur, 3mal starke Phimose, 5mal Trauma, 3mal vorangegangene Operationen an der Harnröhre, 3mal scheint der Stein kongenital zu sein, 7mal fanden sich im Sack starke entzündliche Veränderungen z. T. auf gonorrhoischer, z. T. auf anderer bakterieller Basis mit Abscessbildung und Fisteln.

Ueber das causale Verhältnis zwischen Stein und Divertikel sind sich die Autoren nicht einig. Während die Einen, wie Voillemier, annehmen, dass die Säcke an das Vorhandensein der Steine gebunden seien, sind Andere, wie Porta, Karewsky der Ansicht, dass die Säcke immer präformiert seien. Voillemier, Chopart und Civiale stimmen bezüglich der Häufigkeit der Steine und Divertikel in der Pars perinealis der Harnröhre überein, die meisten Autoren messen den Strikturen ein bedeutendes ätiologisches Moment für die Steinbildung bei, doch sollen sich solche Divertikel sehr bald entzündlich verändern. Diese Annahme wird durch die Thatsache bestätigt, dass, wenn es bei vorhandener Verengerung zur Einlagerung eines Steines kommt, viel leichter Fisteln entstehen. Die entzündliche Reizung hinter der Verengerung kann auch die rasche Entwickelung grosser Säcke erklären, ohne dass ein Stein eingelagert war (Smith, Brodie, Demarquay).

Was die Lokalisation der Divertikelsteine angeht, so fand Englisch in der gesamten Litteratur:

10 in der Pars pendula, davon 4 primäre, 6 sekundäre,
8 „ „ „ bulbosa, „ 5 „ 3 „
14 „ „ „ membranacea, „ 1 „ 13 „

Es verhalten sich also die primären Divertikel der Harnröhre zu den sekundären wie 10 : 22.

Die Zahl der Steine, welche auf einmal in einer Harnröhre vorkommen, schwankt ausserordentlich, es wurden bis 182 beobachtet (Grube).

Gewicht und Grösse unterliegen ebenso grossen Schwankungen. Es sind Steine bis 1050 gr beschrieben, jedoch nur 8 über 100 gr schwere. Der schwerste Divertikelstein ist 65 gr schwer (Lieblein). Von einigen Autoren wurden auch zerbrochene Steine in der Harnröhre vorgefunden, doch ist dieses Vorkommnis selten beschrieben.

Ich gehe über zu dem von uns beobachteten Fall.

Es handelte sich um einen 36j. sonst stets gesunden Mann. Er war klein, zeigte Symptome einer überstandenen Rhachitis. Die inneren Organe waren gesund, es bestand kein Fieber. Seine auf das Leiden bezügliche Anamnese lautete dahin, dass er seit seiner frühesten Jugend auf der Unterseite des Penis eine harte Anschwellung bemerkte, früher machte ihm dieselbe keinerlei Beschwerden. Entsprechend dem allgemeinen Wachstum soll sich auch die Anschwellung am Penis ver-

Fig. 1.

Fig. 2.

grössert haben. Seit dem 20. Jahre aber sei die Anschwellung stationär geblieben. Pat. ist verheiratet und hat 6 gesunde Kinder gezeugt. Bei der Kohabitation wurde er durch die Anschwellung in keiner Weise gehindert. Seit 2 Jahren empfand er jedoch bisweilen spontan Schmerzen an der Geschwulst, die sich besonders in den letzten Wochen steigerten, zugleich wurde bemerkt, dass bisweilen einige Tropfen Urin unwillkürlich abgingen. Sonst hat Pat. nichts Auffälliges an seinem Urogenitalsystem bemerkt, wie Störungen bei der Miction, Priapismus.

Der Befund an den Harn- und Geschlechtsorganen war folgender. Die Glans, das Präputium und die Pars pendula des Penis waren ohne Besonderheiten. Aus dem Orificium urethrae liessen sich einige Tropfen einer etwas trüben alkalisch reagierenden Flüssigkeit ausdrücken. Kein Zeichen einer bestehenden Urethritis. Das Scrotum war straff und setzte

sich weit nach vorne auf den Penis fort. An der Stelle, wo die Skrotalhaut sich am Penis ansetzte, schien im Penis und denselben nach unten und den Seiten hin überragend ein ca. Billardkugel grosser Körper zu sitzen (Fig. 1. u. 2). Derselbe fühlte sich hart an, war nicht schmerzhaft und liess sich etwas gegen den Penis verschieben. Nach dem Tastbefund hatte man den Eindruck, als ob er im Penis und zwar im Corpus cavernosum urethrae sitze. Hinter dem Körper war durch die Skrotalhaut die normale Pars bulbosa zu fühlen. Der Katheterismus mit einem dicken weichen Katheter ging ohne Hindernis und Schmerzen vor sich, es entleerte sich reiner Urin von saurer Reaktion, ohne irgendwelche pathologische Bestandteile, ebenso wie nach befohlener Miction. Die Sondierung mit einem starken Dittelbougie (Nr. 20) war an einer Stelle, die ungefähr der Mitte der Anschwellung entsprach, ziemlich schmerzhaft, man fühlte, dass man

Fig. 3.



über einen kugeligen ganz mit Schleimhaut bedeckten Körper, der die Harnröhre etwas nach oben vorwölbte und von den Seiten umschloss, hinweg musste, auf der Dorsalseite des Penis war kein Hindernis zu fühlen, die Harnröhre war nicht verengt. Die Geschwulst machte den Eindruck einer einheitlichen Kugel. Ihr grösster Umfang + Penis betrug 21 cm.

Um die Topographie festzustellen, wurde bei in der Harnröhre liegender Steinsonde eine Aufnahme gemacht (s. Fig. 3). Dieselbe entsprach dem Befund: ca. Billardkugel grosser Körper in der Mitte des Penis, die untere Cirkumferenz der Harnröhre umgebend. Der Schatten war völlig homogen und wies auf einen völlig undurchlässigen Körper hin, so dass die Diagnose Urethralstein nunmehr gesichert war. Nach der Anamnese,

die von einem allmählichen Wachsen des Steines berichtete, das auch mit dem abgeschlossenen Körperwachstum zu Ende war, erschien uns anfangs diese Diagnose etwas zweifelhaft.

Die unter guter Novocaïn-Suprarenin-Lokalanästhesie ausgeführte Operation ergab einen 125 g schweren, fast runden, ziemlich glatten

Fig. 4 a.

Fig. 4 b.

Stein, der in seiner Form dadurch auffällt, dass entsprechend der Stelle, wo der Penis auflag, eine fast 2 Finger breit und 1 cm tiefe Rinne sich befindet, die ohne Zweifel als das Produkt des ständigen Druckes der Corpora cavernosa penis anzusprechen ist. Die Masse der Durchmesser sind 6 : 5,5 : 4,5. Der Stein (Fig. 4) war in 3 Stücke zersprungen, von denen

das grössere fast genau die Hälfte, die beiden kleineren fast mit derselben Genauigkeit je ein Viertel des Steines darstellen. Die Bruchflächen sind ganz glatt, zeigen nur in der Peripherie eine kaum sichtbare Schichtung und passen völlig aufeinander, ein Kern konnte auf denselben nicht gefunden werden.

Zur Gewinnung von Material wurde die Bruchfläche des grösseren Teils kegelförmig ausgehöhlt; danach ergiebt sich ein nicht genau in der Mitte gelegener weicher poröser Kern, der von koncentrischen Schichten härteren Materials umgeben ist.

Die chemische Analyse des Steines, die ich dem Oberapotheker des Krankenhauses Herrn Dr. Weiss verdanke, ergiebt: der central gelegene weisse, poröse Teil des Steines besteht aus Magnesiumphosphat, der übrige, weitaus grössere, aufgelagerte Teil aus Calcium- und Magnesiumphosphat mit nur sehr geringer Untermischung von Epithelien und Zellresten. Die Harnröhrensteine bestehen in 27 % aus Phosphaten. Da unser Stein keine Urate und Oxalate enthält, so ist sein Ursprungsort unsicher. Denn Urat und Oxalatsteine kommen sicher nur aus der Blase. Englisch glaubt auch, dass die Phosphatsteine mit Urat- oder Oxalatkern Blasensteine seien. Die Phosphatauflagerung geht wohl in der Harnröhre vor sich. Die chemische Beschaffenheit ergibt also einen Anhaltspunkt dafür, dass wir es mit einem primären autochthonen Divertikelstein zu thun haben.

Der Sack, in dem sich der Stein befand, war innen völlig glatt, er kommunicierte durch eine ca. 2 mm kreisrunde Oeffnung mit der Harnröhre, er war vom Stein völlig ausgefüllt und enthielt nur einige Tropfen trüben ammoniakalisch riechenden Urin. Das Corpus cavernosum urethrae war in der Umgebung des Divertikels ausserordentlich rareficiert. Der Divertikel wurde exstirpiert, die Harnröhrenwunde vernäht. Die Heilung verlief ohne Fieber, es bildete sich aber eine kleine Harnfistel. Während der Rekonvalescenz trat einmal eine linksseitige einige Stunden dauernde Nierenkolik auf, deren Ursache nicht sicher festgestellt werden konnte.

Von Wichtigkeit ist nun der Befund am excidierten Divertikel, derselbe stand in keinerlei Beziehung zur Scrotalhaut, er war vielmehr überall über demselben verschieblich. Die Wanddicke betrug 2—3 mm, die Innenfläche war glatt und glänzend und ging an der ca. 6 cm vom Orificium urethrae entfernten Kommunikationsöffnung mit der Harnröhre, ohne irgend merkbaren Unterschied, in dieselbe über. Der Divertikel sass dem Corpus cavernosum urethrae breit auf und war nur scharf von der Fascie desselben ablösbar, an dieser Stelle war das Corpus cavernosum fast völlig rareficiert. Die Ränder der Kommunikationsöffnung waren derb und abgerundet. Der Sack lag dem Stein dicht an, zeigte ausser einigen Tropfen Urin keinerlei Inhalt.

Die mikroskopische Untersuchung ergiebt: Der schon makroskopisch allseitig innen glatt und glänzend aussehende Sack ist nach dem mikroskopischen Bild allerseits mit einem hohen geschichteten Plattenepithelsaum

ausgekleidet; während die basalen Zellen kubischen Charakter haben, flachen die oberflächlichen immer mehr ab und verlieren ihre Färbbarkeit, zeigen kleine Kerne. Die obersten Schichten sind vollständig verhornt. Das Epithel ruht auf einer starken, locker gefügten Bindegewebsschicht, welche bisweilen als Papille in das Epithel hineinreicht. Doch sind die Papillen gering an der Zahl und sehr niedrig. Allenthalben fanden sich zahlreiche elastische Fasern und glatte Muskelfasern. Entzündliche Veränderungen wurden nirgends beobachtet, ebensowenig Drüsen. Auch kavernöses Gewebe wurde im Divertikel nicht gefunden.

Nach diesem Befund handelt es sich wohl ohne Zweifel um einen echten Harnröhrendivertikel. Dass derselbe von Plattenepithel ausgekleidet ist, obwohl er aus einem einschichtiges Cylinderepithel tragenden Abschnitt der Harnröhre stammt, lässt sich wohl nur durch die Annahme einer Metaplasie erklären.

Der Mangel jeder Entzündung weist darauf hin, dass wohl nie eine Striktur bestand oder ein Trauma vorausging. Da sich in einem solchen Fall stets entzündliche Veränderungen kranial der Striktur nachweisen lassen.

Es legen demnach der klinische und anatomische Befund die Annahme eines kongenitalen Divertikels nahe.

Betrachten wir den Fall noch einmal kurz, so ergiebt sich, mit Berücksichtigung der Litteratur, dass das Vorkommen derartig grosser Solitärsteine in einem primären Harnröhrendivertikel an der Grenze der Pars pendula und bulbosa zu den grossen Raritäten gehört. Als primären müssen wir den Divertikel wohl bezeichnen, da keinerlei Striktur oder entzündliche Veränderung in der Harnröhre und dem Divertikel nachzuweisen war und auch anamnestisch nichts von einem Trauma bekannt wurde. Nach der Anamnese scheint es sich am ehesten um einen kongenitalen Divertikelstein zu handeln. Ob die zufällig beobachtete Nierenkolik in einem ursächlichen Zusammenhang zu dem Harnröhrenstein steht, lässt sich schwer entscheiden. Dass schon in den frühesten Lebensjahren ein aus den oberen Harnwegen herabgekommener Stein sich in einer Tasche oder einem Divertikel der Harnröhre verfing, lässt sich zwar nicht strikte widerlegen, aber es ist in hohem Grade unwahrscheinlich, da Patient doch sonst sicher in den 36 Jahren seines Lebens wieder ähnliche Anfälle bekommen hätte. Andrerseits liegt die Möglichkeit nahe, dass es sich um einen aufsteigenden Process handle, doch haben wir keinen sicheren Anhaltspunkt dafür, da keine Cystitis und Urethritis und keine Harnstauung bestand, und

auch die diesbezügliche Anamnese im Stich lässt, jedoch darf letzterer kein allzugrosses Gewicht beigemessen werden, da der Patient sehr indolent war und einen höchst mangelhaften Intellekt besass, was daraus hervorgeht, dass er den Stein fast ein Menschenalter mit sich herumtrug. Immerhin ist es möglich, dass die Beschwerden vor der Operation, die vom Patienten ausschliesslich als vom Harnröhrenstein ausgehend gedeutet wurden, z. T. von der Niere ausgehende Schmerzen waren.

Wenn auch diese gewiss wesentlichen Punkte nicht klarzulegen sind, so erschien mir doch der Fall mitteilenswert.

XIII.

AUS DER

CHIRURGISCHEN KLINIK ZU STRASSBURG.

DIREKTOR: **PROF. DR. MADELUNG.**

Ueber Dauererfolge bei Behandlung der Fusswurzeltuberkulose durch Resektion mit vorderem und hinterem Querschnitt.

Von

Dr. **E. Ohse,**
Oberarzt im 5. Garde-Regiment zu Fuss,
früher kommandiert zur Klinik.

(Hierzu Taf. VIII.)

In der Strassburger chirurgischen Klinik wurden während der letzten 13 Jahre, — seitdem Prof. Madelung die Leitung des Instituts übernommen hat, — wenn bei Fusswurzeltuberkulose Resektion angezeigt erschien, fast ausschliesslich die Methoden des vorderen (dorsalen Lappenschnitts) und hinteren Querschnitts benutzt.

Die Zahl der so Operierten ist recht gross.

Es erschien nützlich, durch Nachuntersuchung derselben festzustellen, inwieweit der Zweck der ausgeführten Operationen — die dauernde Ausheilung der tuberkulösen Fusswurzelerkrankung bei Erhaltung eines gehfähigen Gliedes — erreicht worden sei.

Die von uns geübte operative Technik gestaltete sich folgendermassen: Wenn der vordere Querschnitt zur Anwendung kam, wurde so, wie es Bardenheuer (1886) beschrieben hat, verfahren. Durch Bildung eines mehr rechtwinkligen oder zungenförmigen dor-

salen Hautsehnenlappens, dessen Basis in Höhe des Sprunggelenks lag und dessen vordere Begrenzung bis zum Lisfranc'schen Gelenk reichte, wurde der Tarsus mit seinem komplicierten Gelenkapparat freigelegt und alles Kranke unter Führung des Auges entfernt. Eine Wiedervereinigung der quer durchtrennten Strecksehnen durch Naht unterblieb.

Bei Ausführung des hinteren Querschnitts wurde der Hautschnitt von der Spitze des einen Malleolus zu der des anderen geführt; im Bereiche der Achillessehne drang man sogleich bis auf den Knochen vor. Wurden nun die Wundränder kräftig auseinandergezogen, so wurden die mitten zwischen medialem Achillessehnenrand und innerem Knöchel verlaufenden Nerven und Gefässe sichtbar. Nachdem die hinter beiden Knöcheln gelegenen Sehnen aus ihren Sehnenscheiden freigemacht waren, wurden sie durch stumpfe Haken mitsamt den Gefässen medialwärts resp. lateralwärts gezogen. Das Sprunggelenk und das obere Calcaneusgelenk lagen dann frei.

Eine Vereinigung der Achillessehne unterblieb auch hier grundsätzlich.

Ob im einzelnen Falle der vordere oder hintere Querschnitt gemacht wurde, dafür war vor Allem bestimmend die Lage und Ausdehnung der Weichteiltuberkulose, erst in zweiter Linie die Ausdehnung der Knochenerkrankung. So wurde z. B., wenn tuberkulöser Fungus in der Umgebung der Achillessehne vorhanden war, stets der hintere Schnitt benutzt. Immer wurde strengstens an dem Grundsatz festgehalten, das Krankheitsgebiet und seine Umgebung vollständig frei zu legen, rücksichtslos alle Teile, die krank waren oder krank sein konnten, auszuschneiden, dann, so gut es eben ging, die erhaltenen Teile von Fuss und Unterschenkel aneinander zu passen, damit ein zum Gehen möglichst brauchbares Glied entstehe.

Uebersicht des Materials.

Die Zahl der vom Oktober 1894 bis zum Dezember 1906 in der Strassburger Klinik mit Resektion bei Anwendung des vorderen und hinteren Querschnitts behandelten Fälle von Fusswurzeltuberkulose betrug 115.

65 = 57% unserer Operierten waren männlichen und 50 = 43% weiblichen Geschlechts.

Dem Alter nach verteilten sich unsere Kranken auf die einzelnen Lebensabschnitte folgendermassen:

Im	1.— 5.	Lebensjahr	stand	1	Pat.	und	zwar:		1	weibl.
„	6.—10.	„	standen	22	„	„	„	12	männl. 10	„
„	11.—15.	„	„	18	„	„	„	9	„ 9	„
„	16.—20.	„	„	24	„	„	„	17	„ 7	„
„	21.—30.	„	„	17	„	„	„	8	„ 9	„
„	31.—40.	„	„	9	„	„	„	3	„ 6	„
„	41.—50.	„	„	9	„	„	„	8	„ 1	„
„	51.—60.	„	„	11	„	„	„	6	„ 5	„
„	61.—70.	„	„	4	„	„	„	2	„ 2	„

Wir ersehen aus dieser Zusammenstellung, dass in den ersten 5 Lebensjahren die Operation nur einmal ausgeführt wurde, dass der grösste Teil der Resecierten der zweiten Hälfte des ersten, sowie dem zweiten und dritten Lebensdecennium angehörten und dass Menschen in höherem Lebensalter seltener von uns reseciert wurden.

Beim Vergleich der beiden Körperseiten stellte es sich heraus, dass der rechte Fuss in 52%, der linke in 45% unserer Fälle ergriffen war. Bei 4 Patienten = 3% war die Erkrankung doppelseitig.

In den Krankengeschichten fand ich erwähnt, dass 6 mal der Vater, 5 mal die Mutter, 1 mal der Grossvater an Schwindsucht gestorben waren. Bei diesem letztgenannten Fall litt eine Schwester ebenfalls an Fusstuberkulose. 9 mal war angegeben, dass ein Lungenleiden bei zur Zeit noch lebenden näheren Familienangehörigen bestand.

Zweifellos war aber die hereditäre Belastung unserer Operierten grösser, als man nach diesen Zahlen schliessen könnte; denn häufig erfuhr ich bei der Nachuntersuchung solcher Patienten, bei denen in der Krankengeschichte nichts von Tuberkulose bei Verwandten verzeichnet war, dass ein Familienmitglied in der Zwischenzeit an Tuberkulose erkrankt oder gestorben war. Leider habe ich es unterlassen, mir darüber Aufzeichnungen zu machen, um zahlenmässig dieses Mehr nachweisen zu können.

In demselben Masse wie die anamnestischen Angaben der Patienten über hereditäre Verhältnisse unzuverlässig sind, ebenso vorsichtig sind selbstverständlich ihre Aussagen über den ursächlichen Zusammenhang der Erkrankung mit einem Trauma aufzunehmen. Von unseren Kranken führten 40 = 35% ihr Leiden mit einiger Wahrscheinlichkeit auf eine vorausgegangene Fussverletzung zurück. In 30 Fällen handelte es sich um Traumen, die als „Distorsion" zu bezeichnen waren; nur 10 mal wurde eine „Kontusion" als Ursache

für das Fussleiden verantwortlich gemacht. Im allgemeinen waren es also leichte Verletzungen, in deren Folge sich die Tuberkulose entwickelt haben sollte. Bei 35 Patienten sollte sich entweder unmittelbar, oder doch einige Tage nach der Verletzung Schwellung des betroffenen Gelenkes eingestellt haben, die häufig im weiteren Verlaufe in ihrer Intensität wechselte, aber niemals vollkommen verschwand und meist mit schmerzhaften Sensationen vergesellschaftet war.

Es sei erwähnt, dass 5 Operierte ihre Krankheit auf Traumen zurückführen zu müssen glaubten, die sie längere Zeit, bevor sich die ersten Zeichen ihres Fussleidens bemerkbar machten, erlitten haben wollten.

Bei einer grossen Zahl unserer Resecierten (51 = 44%) bestanden ausser dem Fussleiden tuberkulöse Erkrankungen noch an einer anderen oder an mehreren anderen Körperstellen.

Bei 20 Patienten war ein Lungenleiden vorhanden, das meist nur auf eine Spitze beschränkt war; von diesen 20 Kranken hatten aber 7 noch weitere tuberkulöse Erkrankungen, und zwar fand sich 2 mal allgemeine Skrophulose, 2 mal Ellenbogentuberkulose, ebenso oft Hautlupus und 1 mal Fusstuberkulose der anderen Seite verzeichnet.

Bei 3 Fällen wurde ausser dem Fussleiden Lupus, bei 4 Fällen Ellenbogentuberkulose, bei 2 Fällen Ellenbogen- und Handtuberkulose, bei 5 Fällen Handtuberkulose, bei 2 Fällen Kniegelenkstuberkulose, bei 1 Patienten Hand- und Kniegelenkstuberkulose festgestellt. Bei 10 Kranken bestanden fistelnde Lymphdrüsenschwellungen; bei 2 Kranken liess sich eine tuberkulöse Wirbelerkrankung, bei je einem Kranken tuberkulöse Hüftgelenksentzündung und tuberkulöse Brustdrüsenentzündung nachweisen.

Ich versuchte in jedem einzelnen Falle den Sitz der tuberkulösen Erkrankung im Fuss festzustellen, unter besonderer Berücksichtigung der Frage, ob es sich um eine primär ossale Tuberkulose oder um eine primär synoviale Gelenktuberkulose handelte. Dabei war ich mir wohl bewusst, wie grosse Schwierigkeiten solche Feststellungen haben, ja dass sie oft unmöglich sind. König hat ja genügend nachgewiesen, wie einmal der primäre Knochenherd so klein sein kann, dass er beim späteren Uebergreifen des Krankheitsprocesses auf das Gelenk selbst in den Hintergrund tritt, andererseits wie die primär synoviale Form durch allmähliche Zerstörung und Einschmelzung der Gelenkflächen zu Defekten führen kann, die sich in ihrer Form und Grösse in nichts von den als primär ossal

angesehenen Herden unterscheiden. Einigen Anspruch auf Richtigkeit mögen unsere Feststellungen aber doch schon deshalb haben, weil die entfernten Knochen- und Gelenkteile fast ausnahmslos dem hiesigen pathologischen Institut zur Untersuchung überwiesen worden waren.

Isolierte Knochenerkrankungen ohne Beteiligung von Gelenken kamen bei unsern Resecierten nicht vor, stets waren in mehr oder weniger ausgesprochener Weise näher oder ferner liegende Gelenke mit ergriffen.

Insgesamt waren bei 54 Kranken, also in 47% aller Fälle, primäre Knochenherde nachweisbar, die bei 12 von ihnen zwei Knochen, in einem sogar 3 Knochen betrafen. Bei den 54 Operierten fanden sich also zusammen 68 Knochenherde, die sich der Häufigkeit ihrer Lokalisation in den verschiedenen Knochen nach folgendermassen anordneten:

Calcaneus	war	22 mal	primär	erkrankt	= 33%
Talus	„	17 „	„	„	= 25%
Tibia	„	14 „	„	„	= 21%
Fibula	„	6 „	„	„	= 8%
Naviculare	„	4 „	„	„	= 6%
Cuboid	„	3 „	„	„	= 4%
Cuneiforme I	„	2 „	„	„	= 3%

Multiple Herde fanden sich bei unseren Resecierten zu gleicher Zeit

im	Calcaneus und Talus . . .	5 mal
„	Tibia und Fibula	2 „
„	Talus und Tibia	2 „
„	Talus und Fibula	1 „
„	Talus und Cuboid	1 „
„	Naviculare und Cuboid . . .	1 „
„	Tibia, Fibula und Calcaneus . .	1 „

Bei einfachen Knochenherden scheint demnach der Calcaneus an erster Stelle zu rangieren, und bei den multiplen Herden der Talus am häufigsten mitbeteiligt zu sein.

Bei 56 Fällen = 49% handelte es sich um primär synoviale Tuberkulosen; bei vielen von ihnen waren Knochen- und Knorpeldefekte vorhanden, die jedoch nach ihrer Beschaffenheit, Lage und Grösse nicht als Ausgangspunkt, sondern als sekundär angesehen wurden.

Bei 5 Kranken, d. i. in 4% aller Fälle, fand sich eine käsige

Erweichung der ganzen Fusswurzel und fungöse Erkrankung aller Fusswurzelgelenke. Hier wurde die Entscheidung, ob primär ossal, oder primär synovial offen gelassen.

Es schien mir nicht ohne praktisches Interesse zu sein, nachzuprüfen, ob sich eine gewisse Regelmässigkeit der Durchbruchsrichtung nach bestimmten Gelenken bei gewissen primären Knochenherden feststellen liess.

Falls eine solche vorhanden wäre, könnte damit dem Operateur ein Fingerzeig gegeben werden, auf welche Gelenke er besonders achten muss, wenn er bei der Operation in einem bestimmten Knochen einen Knochenherd findet.

Für die Entscheidung dieser Frage können nur Fälle Berücksichtigung finden, bei welchen die Gelenkerkrankung noch keinen grösseren Umfang angenommen hat. Unter unserem Material waren dies verhältnismässig wenige.

Bei den Herderkrankungen im Calcaneus war die Tuberkulose 6 mal nach dem Sprunggelenk, 4 mal nach dem Talo-Calcaneus-Gelenk durchgebrochen. Wenn sich in dem vorderen Abschnitt des Calcaneus (Processus anterior) Herde entwickelten, so zeigte die Tuberkulose grosse Neigung, die kleinen distalen Fusswurzelgelenke in Mitleidenschaft zu ziehen.

In den Fällen, wo sich im Talus ein Herd fand, war 3 mal das Talo-Calcaneus-Gelenk, ebenso oft das Tibio-Tarsal-Gelenk erkrankt; 2 mal waren beide Gelenke inficiert.

Bei 6 Tibiaherden hatte ein Durchbruch nach dem Sprunggelenk stattgefunden: 1 mal war ausserdem das Talo-Calcaneus-Gelenk miterkrankt.

Die Herde der distalen Fusswurzelknochen zeigten keine Bevorzugung einer bestimmten Durchbruchsrichtung.

Für die Beurteilung der Schwere eines Falles von Knochen- und Gelenktuberkulose und die Prognose ist es bekanntlich von grosser Bedeutung, ob es sich um nicht eiternde oder eiternde, und bei diesen wiederum um geschlossene oder offene Tuberkulosen handelt.

Bei keinem unserer Operierten fehlte Eiterbildung. Mit Fistelbildung einher gingen 67 Fälle = 59%, und zwar waren bei der grösseren Zahl der Patienten mehrfache Fisteln vorhanden.

Das im Vorstehenden Aufgeführte giebt ein Bild von der Schwere der Fälle, die zur Operation kamen, und zeigt die weiten Grenzen, die für uns bei der Indikationsstellung zur Resektion massgebend

waren. Ob es berechtigt war, so vorzugehen, will ich später erörtern.

Sekundär Amputierte.

30mal, d. i. in 26% der Fälle, sah man sich gezwungen, bei Menschen, an denen Fussresektion vorgenommen war, sekundäre Amputation auszuführen. Die Resektion war 18mal mit vorderem, 12mal mit hinterem Querschnitt gemacht worden.

Ich will kurz auf einige Punkte eingehen, die den Misserfolg der Resektionsbehandlung in diesen Fällen zum Teil erklären können.

Mit ganz geringen Ausnahmen waren grosse atypische Fussresektionen gemacht worden, lagen eben Fälle vor, die manchen Chirurgen veranlasst haben würden, sofort zu amputieren.

Wichtig ist ferner, dass die sekundäre Amputation verhältnismässig sehr oft bei Menschen in höherem Lebensalter notwendig wurde. In den ersten 15 Lebensjahren macht die Zahl der sekundär Amputierten (8) 19% der sämtlichen in derselben Altersperiode Resecierten aus, in der Zeit vom 16.—30. Lebensjahr (5) 12%, vom 31.—40. Jahre (9) 44%, vom 41.—50. Jahre (6) 67%, vom 51.—60. Jahre (4) 36% und vom 61.—70. Jahre (3) 75%.

Nicht ohne Bedeutung ist weiter, dass die synoviale Tuberkulose häufiger als die ossale Form zur sekundären Amputation zwang.

Während bei Berücksichtigung aller Resecierten bei 47% der Fälle Knochenherde als Ausgangspunkt nachgewiesen wurden, fanden sich solche nur in 7 Fällen, d. i. 23%, der sekundär Amputierten. Dabei sind 2 Fälle eingerechnet, bei welchen nach der Resektion irrtümlich primär synoviale Tuberkulose angenommen war, bei der Nachuntersuchung des abgesetzten Gliedes aber Knochenherde hoch oben in der Tibia, beziehungsweise im Talus festgestellt wurden. In diesen beiden Fällen war also die Resektion aus dem Grunde erfolglos gewesen, weil sie die eigentliche Ursache nicht mit entfernt hatte.

Besonders häufig zwang die synoviale Tuberkulose, die ihren Sitz in den kleinen distalen Fusswurzelgelenken hatte, zur späteren Amputation. Die Malignität dieser Krankheitsform ist leicht verständlich, wenn man den komplicierten Bau der Gelenke dieser Gegend berücksichtigt.

Die Zeit, welche zwischen Resektion und Amputation lag, war verschieden gross. In 5 Fällen zwang eine in den ersten Tagen nach der Operation einsetzende und schnell fortschreitende Phleg-

mone zur Amputation. In den ersten drei Monaten nach der Resektion wurden 10 Patienten amputiert. Im Verlaufe des zweiten Vierteljahres post resectionem gaben fortbestehende, stärkere Eiterung oder ungünstige Wundverhältnisse bei Abnahme des Körpergewichts in 9 Fällen Grund zur Absetzung des Gliedes. Bei 5 Patienten, bei denen die Amputation ein Jahr nach der Resektion ausgeführt wurde, war durch mehrmals vorgenommene ausgiebige Exkochleation und Kauterisation der vergebliche Versuch gemacht worden, dem Fortschreiten des Leidens Einhalt zu thun. Der späteste Termin, in welchem es nach der ersten Operation noch zur Amputation kam, war 2 Jahre. Hier handelte es sich um eine 50jährige Frau, bei welcher die Resektionsnarbe 2 Jahre lang fest geschlossen geblieben war. Die Patientin hatte einen Schienenstiefel getragen und hatte mehrere Stunden des Tages umher gehen können. Nach dieser Zeit liess sie den Stiefel fort. Sie zog sich dann eine Distorsion des Fusses zu; darnach kam das Leiden von neuem zum Ausbruch.

Die beiden Geschlechter sind unter den sekundär Amputierten in einem Verhältnis von 2 : 1 vertreten. Worauf diese Mehrbelastung des männlichen Geschlechts, abgesehen von einer geringen absolut grösseren Krankheitszahl bei Männern, zurückzuführen ist, vermag ich nicht zu entscheiden; vielleicht spielen hier soziale Verhältnisse eine Rolle.

Hereditäre Belastung oder sonstige tuberkulöse Erkrankung fand sich bei 16 (13 + 3) unserer nachträglich Amputierten, also in etwa 50%, einer Zahl, die hinter jener zurückbleibt, welche sich bei Berücksichtigung aller unserer Resecierten ergiebt, und die nicht ohne weiteres für Aufstellung der Regel verwertet werden kann, dass Menschen, die ausser an Fusswurzeltuberkulose noch an einer weiteren tuberkulösen Organerkrankung leiden, von der Resektion auszuschliessen seien.

Gestorbene.

Die Nachuntersuchung ergab, dass von 115 Menschen, die mit Resektion behandelt worden waren, 23 (19%) in der seit der Resektion verflossenen Zeit gestorben waren.

Während des Aufenthaltes in der Klinik starb von unseren Resecierten im Anschluss an die Operation keiner. Niemals kam es also zu Wundkomplikationen, die unmittelbar zu tödlichem Ausgang führten. Inwiefern der Operation als solcher im übrigen bei

unseren Gestorbenen ein schädigender Einfluss zuzuschreiben war, vermochte ich nach den Krankengeschichten nicht zu entscheiden.

Zwei Kranke, bei denen sich im Anschluss an die Operation eine schnell fortschreitende Lungenphthise entwickelte, litten schon zur Zeit der Operation an tuberkulöser Analfistel resp. Halsdrüsenfisteln. Man darf wohl annehmen, dass auch die Lungenerkrankung schon vorhanden war.

Im	Alter	von	1—15	Jahren	standen	10	Pat.	= 24%	aller	Resecierten
„	„	„	16—30	„	„	6	„	= 15%	„	„
„	„	„	31—40	„	„	4	„	= 44%	„	„
„	„	„	51—60	„	„	2	„	= 50%	„	„

Bemerkenswert, wenn auch leicht verständlich, ist es, in wie ungünstiger Weise die Prognose der Fusswurzelresektion quoad vitam beeinflusst wird, wenn ausser dem Fussleiden noch sonstige tuberkulöse Erkrankungen bestehen.

Nur 5 von unsern gestorbenen Resecierten waren frei von Tuberkulose anderer Organe; alle übrigen litten gleichzeitig noch an anderweitiger Tuberkulose. Von den oben erwähnten 5 Patienten waren erwiesenermassen 3 hereditär stark belastet.

Nicht unerwähnt mag sein, dass 10 der gestorbenen Patienten sich kurze Zeit nach der Operation der weiteren Behandlung entzogen und teilweise wahrscheinlich ein Opfer der fehlenden sachgemässen Nachbehandlung wurden.

Ohne Bedeutung für die Mortalität erwies sich nach meinen Zahlen die Ausdehnung der Resektion.

Ich habe es absichtlich unterlassen, nachträglich festzustellen, in welchem Zustande bei unsern Gestorbenen sich das resecierte Glied zur Zeit des Todes befand, da ich hier doch nur auf sehr unzuverlässige Angaben angewiesen wäre. Ueber einzelne Gestorbene erfuhr ich, dass die Fussresektionswunde bis zum Tode vollkommen geheilt blieb.

Keinesfalls darf die Gesamtzahl der Gestorbenen ohne Weiteres zu der Zahl der Misserfolge quoad sanationem der Fusstuberkulose durch Resektion gerechnet werden.

Nachuntersuchte.

Eine Besprechung der Frühresultate, d. h. der Ergebnisse der Operation beim Abschluss der klinischen Behandlung, ist deshalb unterlassen worden, weil sie nicht geeignet erschien, einen Massstab

für die Leistungsfähigkeit der von uns geübten Operationsmethoden abzugeben. Um so grösserer Wert wurde deshalb auf die Spätresultate gelegt. Nur sie lassen erkennen, ob es zur wirklichen Ausheilung des ursprünglichen Krankheitsherdes kam, ob dabei durch die Operation ein gebrauchsfähiges Glied erzielt wurde, ohne dass man durch dieselbe für den Organismus Schaden stiftete.

Diese Gesichtspunkte sind denn auch für die Nachprüfung massgebend gewesen.

Nach Abzug von den (30) sekundär Amputierten und den (23) seit der Resektion Gestorbenen galt es nun für mich, 62 Menschen nachzuuntersuchen und bei ihnen den Erfolg der Behandlung festzustellen. Diese Nachuntersuchung gelang in verhältnismässig guter Weise. 7 Personen standen noch in regelmässiger ambulatorischer Behandlung der Klinik; demnach war ihr Zustand ohne Weiteres bekannt. Von den Uebriggebliebenen kamen 46 auf briefliche Bestellung zur Klinik und wurden von mir untersucht. Bei 2 Patienten, die an der Reise verhindert waren, wurde auf meine Bitte die Untersuchung durch auswärtige Aerzte vorgenommen und mir durch Beantwortung ausführlicher Fragebogen Auskunft gegeben. Es blieben nur 7 Patienten übrig, deren Aufenthaltsort nicht ausfindig gemacht werden konnte.

Im Nachfolgenden werde ich über den Heilerfolg der 48 nicht mehr in Behandlung befindlichen Resecierten berichten.

Zur Zeit der Nachuntersuchung (Sommer 1907) war bei diesen 48 Operierten seit der Resektion verstrichen

1—3 Jahre	in 15 Fällen	7— 9 Jahre	in 12 Fällen
4—6 „	„ 16 „	10—12 „	„ 5 „

Bei der Beurteilung des örtlichen Heilerfolges sollen unterschieden werden: 1) völlig ausgeheilte, 2) solche, deren völlige Ausheilung in kurzer Zeit zu erwarten steht, und 3) ungeheilte.

Völlig ausgeheilt war die Fusswurzeltuberkulose in 42 Fällen. Schwellung, Druckempfindlichkeit in der Gegend des Operationsgebietes, selbstverständlich Fisteln waren bei diesen nicht vorhanden.

Oberflächliche, nicht auf Knochen führende Fisteln fanden sich bei 5 Operierten. Sie alle standen noch in jugendlichem Alter, gehörten sämtlich zu den verhältnismässig frisch Resecierten. Durch nochmalige Exkochleation, Bäder- oder Stauungsbehandlung war mit ziemlicher Bestimmtheit in Kürze Ausheilung zu erwarten.

Nebenbei bemerkt war bei den eben Genannten die Gebrauchsfähigkeit des Gliedes sehr gut oder doch nur wenig beeinträchtigt.

Als ungeheilt musste eine Patientin bezeichnet werden. Unter dem Auftreten eines schweren lokalen Recidivs hatte sich das Allgemeinbefinden verschlechtert. Eine ausserdem vorhandene Ellenbogentuberkulose war trotz Resektion nicht zur Ausheilung gekommen.

Bei Prüfung des funktionellen Heilerfolges suchte ich zunächst festzustellen, welche Art der Wiedervereinigung der resecierten Knochenflächen, die knöcherne oder die bindegewebige, in den Fällen, wo das Fussgelenk selbst reseciert worden war — mochte nun nur die Gelenkfläche der Tibia, Fibula und des Talus oder dieser selbst mit anderen Knochen der Fusswurzel entfernt worden sein — häufiger eintrat und welche die leistungsfähigere war.

Bei 15 Patienten war es zu einer knöchernen Ankylose zwischen den Resektionsflächen von Unterschenkel und Fuss gekommen. Hierbei stand der Vorderfuss 12 mal rechtwinklig zum Unterschenkel, 3 mal war eine leichte Spitzfussstellung eingetreten.

In den 19 Fällen, bei welchen bindegewebige Vereinigung eingetreten war, kam nur 1 mal die erreichte Bewegungsfähigkeit der normalen gleich, 7 mal war sie gut, und ebenso oft ziemlich gut. Bei allen diesen Patienten war keine Spur einer seitlichen Beweglichkeit zwischen den vereinigten Knochen, weder aktiv noch passiv, nachweisbar.

4 mal fand sich Schlottergelenk. 2 mal war dasselbe derartig gering, dass bei aktiven Bewegungen des vom Boden erhobenen Fusses eine seitliche Abweichung nicht nachweisbar war; diese trat erst beim Versuch zu gehen in die Erscheinung. In beiden anderen Fällen handelte es sich um ganz lockere, schlotternde Verbindung zwischen Unterschenkel und Rest des Fusses.

Bei den Operierten mit knöcherner Ankylose hatte sich in annähernd der Hälfte aller Fälle eine entsprechend grössere Beweglichkeit in den distalen Fusswurzelgelenken entwickelt. Bei der bindegewebigen Vereinigung war, selbst wenn die erlangte Bewegungsfähigkeit eine geringe war, dies nicht in entsprechender Weise vorhanden.

In den 14 Fällen, bei welchen Teile der Fusswurzel mit Erhaltung des Tibia-Tarsal-Gelenkes reseciert waren, war kein einziges Mal eine knöcherne Verbindung zwischen den Knochenflächen der erhaltenen Fusswurzelknochen eingetreten.

Es sei schon hier bemerkt, dass bei den 15 Patienten mit An-

kylosierung zwischen Unterschenkel und Fuss die erzielte Gehfähigkeit

9 mal sehr gut	1 mal mässig
2 „ gut	3 „ schlecht

war.

In den 19 Fällen mit bindegewebiger Vereinigung war die Gehfähigkeit

10 mal sehr gut	1 mal mässig
3 „ gut	5 „ schlecht.

Die verhältnismässig hohe Zahl schlechter Gehfähigkeit bei den letztgenannten war dadurch bedingt, dass hierbei die 4 mit Schlottergelenk Behafteten eingerechnet wurden; die schlechte Gebrauchsfähigkeit bei den 3 Fällen mit knöcherner Vereinigung dadurch, dass die Konsolidierung infolge fehlender Nachbehandlung in ungünstiger Stellung eingetreten war.

Im allgemeinen wird man nach diesem Ergebnis sagen dürfen, dass es für die spätere Gehfähigkeit nicht von wesentlicher Bedeutung ist, welche Art der Vereinigung zwischen den Fussknochen nach Resektion eintritt. Jedenfalls aber ist der Bildung eines Schlottergelenks durch möglichst langdauernde Fixierung entgegenzuarbeiten.

Als „sehr gut" bezeichnete ich die Gehfähigkeit in solchen Fällen, bei denen sich der Gang kaum von dem eines nicht Operierten unterschied. Das Prädikat „gut" kam zur Anwendung, wenn ein wenig auffallender Defekt beim Gehen bestand, wie leichtes, schmerzloses Hinken oder mässiges Stampfen. Als „mässig" mochte der erzielte Erfolg gelten bei stärkerem Hinken, das mit Schmerzen verbunden war.

Bei Berücksichtigung aller unserer Resecierten war der Gang bei unbeschuhtem Fuss

in 16 Fällen „sehr gut"	in 3 Fällen „mässig"
„ 21 „ „gut"	„ 8 „ „schlecht".

Günstiger gestaltete sich das Ergebnis, sobald ich die Prüfung mit beschuhtem Fuss vornahm und diejenigen Operierten, bei welchen das Gehvermögen mit „mässig" oder „schlecht" bezeichnet wurde, mit Schienenstiefel, Schienenhülsen, an die sie gewöhnt waren, oder mit Stock gehen liess. Diejenigen von mir Untersuchten, deren Gang „sehr gut" oder „gut" genannt wurde, trugen durchweg einfache Schnürstiefel, die nur in vereinzelten Fällen mit versteifter Kappe, erhöhter Hacke oder Hackeneinlage versehen waren.

Hierbei fand ich dann

28 Fälle mit „sehr gutem“ Gehvermögen
12 „ „ „gutem“ „
6 „ „ „mässigem“ „
2 „ „ „schlechtem“ „

Dass bei den beiden letztgenannten Menschen das Gehvermögen durch Hilfsmittel nicht gebessert wurde, hatte wohl zum grossen Teil seinen Grund darin, dass der eine eine Unfallrente von 75 M. monatlich bezog, die er um keinen Preis verlieren mochte, trotzdem der in guter Stellung konsolidierte Fuss äusserlich einen vollkommen ausgeheilten Eindruck machte, und dass der andere durch Fernbleiben von der Klinik nach erster Entlassung sich jeder weiteren Nachbehandlung entzogen hatte. Der Fuss war in ausgesprochener Equino-Varus-Stellung angeheilt.

Von den 6 Operierten, deren Gang als „mässig“ bezeichnet wurde, bezogen 4 Unfallrenten in Höhe von 15—33 M. monatlich. Der Form und Stellung nach unterschieden sich gerade bei diesen Fällen die operierten Füsse nicht oder doch nur wenig von solchen, deren Glied vollkommen gebrauchsfähig war.

Was nun die Leistungsfähigkeit unserer Nachuntersuchten anlangt, so waren 22 im Stande, vollkommen den Ansprüchen, die das tägliche Leben an sie stellt, zu genügen. Darunter befanden sich mehrere, die den Tag über stehend ihr Tagewerk verrichteten, auch solche, die Tagestouren im Gebirge bis zu 30 km ausgeführt hatten.

14 Operierte vermochten einen halben Tag stehend oder gehend zuzubringen; bei weiterer Beanspruchung des Gliedes trat dann Ermüdung ein. Einer unter diesen, der infolge seiner sitzenden Lebensweise als Schuhmacher eine geringere Leistungsfähigkeit im Gehen aufwies, ertrug auf dem Knie des Beines, an welchem resseciert war, das mit der Ausübung seines Berufes verbundene Klopfen des Leders ohne Beschwerden.

In 2 Fällen trat nach einstündigem, ebenso oft nach halbstündigem schmerzlosem Gehen Ermüdung ein, die nach einer kurzen Ruhepause wieder verschwand und weiteres Gehen ermöglichte.

3 Operierte bedurften zu längerem Gehen eines Stockes zur Stütze, 4 waren auch unter Benützung von Stöcken und 1 unter Verwendung von Krücken nur im Stande, kurze Wegstrecken zurückzulegen. Unter diesen beiden letztgenannten Kategorien befanden sich aber 4 Rentenempfänger.

Die öfter geäusserte Ansicht, dass die Leistungsfähigkeit nach

sehr grossen atypischen Resektionen am Fuss eine geringe sei, bestätigte sich bei meiner Nachuntersuchung nicht. Fanden sich doch unter den „sehr gut" Leistungsfähigen Personen, bei denen die ganze Fusswurzel, mit Ausnahme des Calcaneus, entfernt worden war.

Hingegen zeigte sich, was mir sehr wichtig erscheint, dass gute Gebrauchsfähigkeit nur in verschwindend wenigen Fällen bei Personen höheren Alters eintrat, auch wenn es bei ihnen zur völligen Ausheilung der Tuberkulose gekommen war.

Es standen von den Operierten mit „sehr guter" Leistungsfähigkeit

im Alter von 7—15 Jahren 13 Fälle,
im Alter von 16—32 Jahren 9 Fälle.

Von den Nachuntersuchten, die einen halben Tag gehfähig waren, waren

9—15 Jahre alt 5 Fälle,
16—30 Jahre alt 7 Fälle,
58 Jahre alt 2 Fälle.

Unter den übrigen (12) mit geringerer Gehleistung war die Hälfte älter als 40 Jahre.

Form und Stellung des Fusses zum Unterschenkel war bei den von mir Nachuntersuchten fast durchweg gut, zum Teil sehr gut.

Einen Fuss, der sich seiner Form und Stellung nach kaum von dem nicht operierten unterschied[1]), hatten 15 Operierte aufzuweisen. Abgesehen von der vorhandenen Verkürzung des Fusses selbst fand sich bei diesen Fällen meist nur eine unbedeutende Verbreiterung der Fusssohle und ein ganz geringer Grad von Pronationsstellung. Es waren dies meist Personen, bei denen Fussgelenksresektionen mit Talusexstirpation und Abtragung von Teilen benachbarter Gelenkflächen gemacht worden waren. In einem Fall war ausserdem auch der ganze Calcaneus herausgenommen worden.

Ein gutes Resultat, was Form und Stellung betrifft, wurde bei 25 Fällen festgestellt. Bei 3 von ihnen hatte sich ein mässig starker Hohlfuss entwickelt, bei den übrigen leichtere Plattfussbildung, die in etwa der Hälfte der Fälle mit geringer Pronationsstellung vergesellschaftet war.

Mässig gut war die Fussform bei 4 Resecierten. Bei diesen handelte es sich um sehr ausgedehnte Resektionen, bei denen von

1) Siehe Abbildungen.

vorne herein auf eine vollkommene Wiederherstellung der ursprünglichen Form verzichtet werden musste. Hier fand sich starker Breit- und Plattfuss in 2 Fällen mit Supination, ebenso oft mit Pronation verbunden.

Bei 4 Operierten war nur ein mit dem Unterschenkel in losem Zusammenhange stehendes, fussähnliches Gebilde vorhanden.

Die durch die Resektion bedingte Verkürzung des Beins betrug

in	2	Fällen	0 cm	in	9	Fällen	4 cm
„	4	„	1 „	„	5	„	5 „
„	11	„	2 „	„	6	„	6 „
„	10	„	3 „	„	1	„	11 „

Bei dem Letztaufgeführten ist die unverhältnismässig grosse Verkürzung dadurch entstanden, dass wegen eines hochhinaufreichenden Tibiaherdes 7 cm von der Tibia und Fibula geopfert werden mussten.

Im Uebrigen geht aus diesen Zahlen hervor, dass die entstandenen Verkürzungen im Allgemeinen nicht gross waren, trotzdem in der Mehrzahl der Fälle vor Abschluss der Wachstumsperiode operiert wurde, was wohl nur so zu erklären ist, dass die distalen Unterschenkelepiphysen beim Längenwachstum dieser Knochen weniger beteiligt sind als die proximalen.

Ziemlich erheblich waren die durch die Operation gesetzten Fussverkürzungen. So war der Fuss der operierten Seite kürzer

um	1	cm	in	2	Fällen	um	5	cm	in 4 Fällen
„	2	„	„	7	„	„	6	„	„ 4 „
„	3	„	„	15	„	„	7	„	„ 3 „
„	4	„	„	12	„	„	8	„	„ 1 Fall.

Der Differenzunterschied im Umfang der Wadenmuskulatur des gesunden gegen das operierte Bein schwankte zwischen 1—8 cm und betrug

in	2	Fällen	1 cm	in	6	Fällen	5 cm
„	8	„	2 „	„	3	„	6 „
„	15	„	3 „	„	2	„	7 „
„	11	„	4 „	„	1	Fall	8 „

Dass die Volumenabnahme der Wadenmuskulatur an sich Verminderung der Leistungsfähigkeit des Gliedes nicht bedingt, zeigt die Thatsache, dass ein Resecierter mit 8 cm Umfangsdifferenz zur Zeit als Laufbursche thätig ist und dass 2 ehemalige Patienten

mit 6 cm Umfangsdifferenz „sehr gut“ zu Fuss sind.

Es ist leicht verständlich, dass die Atrophie bei den mit Ankylose geheilten Fällen besonders stark ausgebildet war.

Bei Prüfung der Bewegungsfähigkeit der Zehen ergab sich, dass dieselbe nach vorderem Querschnitt, wo also die Sehnen auf dem Fussrücken quer durchtrennt und durch Naht nicht wieder vereinigt wurden, nicht schlechter als bei hinterem Querschnitt war. So waren bei Anwendung des vorderen Querschnitts die Zehen

11 mal „gut“	9 mal „mässig“
5 „ „ziemlich gut“	2 „ „ungenügend“

beweglich.

Bei den 21 Untersuchten mit hinterem Querschnitt fand sich

11 mal „gute“	5 mal „mässige“
4 „ „ziemlich gute“	1 „ „ungenügende“

Bewegungsfähigkeit der Zehen.

Ein günstiger Einfluss der Resektion auf das Allgemeinbefinden war bei den meisten Nachuntersuchten nicht zu verkennen.

Bei 11 Resecierten, bei welchen zur Zeit der Operation ausser am Fuss noch anderweitige tuberkulöse Herderkrankungen bestanden, waren dieselben bei der Wiedervorstellung entweder zur Ausheilung gelangt oder doch beträchtlich gebessert.

So hatten sich 3 mal Fisteln bei Hals- und Achseldrüsen-Tuberkulose geschlossen, 2 mal war Lupus zur Ausheilung gekommen, 3 mal war eine vor der Resektion festgestellte Lungenspitzenaffektion bei der Nachuntersuchung nicht mehr nachweisbar, 1 mal war eine Knietuberkulose, ebenso oft eine Ellenbogengelenkstuberkulose ausgeheilt. In 1 Fall, wo doppelseitige Fusstuberkulose bestand, war nach Resektion der schwerer kranken Fusswurzel die anderseitige Erkrankung zur Ausheilung gekommen und eine gleichzeitig bestehende Spondylitis tuberculosa thoracalis hatte sich konsolidiert.

Nur bei einer der nachuntersuchten Personen verschlimmerte sich, wie bereits oben erwähnt, trotz Resektion eine bestehende Ellenbogentuberkulose; bei einer anderen bedurfte es zur Ausheilung einer bestehenden Knochen- und Weichteiltuberkulose an der Hand der Exartikulation eines Fingers und ausgiebiger Weichteilspaltung.

Bei den übrigen sich zur Nachuntersuchung Stellenden waren Allgemeinbefinden, Aussehen und Ernährungszustand ausnahmslos gut.

Aus der im Vorstehenden gegebenen Uebersicht über die in unserer Klinik der Resektion unterzogenen Fälle von Fusswurzeltuberkulose wird schon ersichtlich geworden sein, wann solche Operationen hier angezeigt erschienen. Die Indikationen der Resektion zu besprechen, versparte ich mir absichtlich bis zum Schluss meiner Arbeit, um zugleich kritisch die bisher in der Strassburger Klinik geltenden zu besprechen. Es versteht sich, dass nur für einen Teil der der Klinik zugegangenen Kranken mit Fusswurzeltuberkulose die Resektion überhaupt in Betracht gekommen war; allerdings war dieser Teil ein verhältnismässig grosser.

Die primäre Amputation im Unterschenkel kam nur in denjenigen Fällen zur Anwendung, wo zu grosse Ausdehnung des cariösen Processes und gleichzeitig schlechter Allgemeinzustand vorhanden waren. Eine stärkere Beteiligung des Vorderfusses an der tuberkulösen Erkrankung schloss natürlich die Resektion aus.

Die konservative Behandlung galt für Patienten in jugendlichem Alter als die regelmässige. Hier wurde fast immer der Versuch gemacht, durch Ruhigstellung, Jodoforminjektionen und Bier'sche Stauung ohne Resektion auszukommen.

In den ersten fünf Lebensjahren wurde, wie oben erwähnt, nur 1mal, d. h. im äussersten Notfalle, reseciert, und auch in den ersten Jahren der zweiten Hälfte des ersten Lebensdezenniums nur dann, wenn durch weniger eingreifende Operationen (Exkochleationen, Kauterisationen u. s. w.) es nicht gelungen war, Heilung zu erzielen.

Für Personen mittleren und höheren Alters kam hingegen die konservative Behandlung nur in vereinzelten Fällen und unter besonderen Umständen in Betracht. So waren von allen unsern Resecierten, die älter als 30 Jahre waren, nur 4 zunächst konservativ behandelt worden.

Es wurde nicht ohne weiteres als Contraindikation gegen die Resektion angesehen, wenn ausser am Fuss an einer anderen Stelle des Körpers tuberkulöse Herde bestanden. Vielmehr kamen hier vor allem der Allgemeinzustand und das Stadium in Betracht, in welchem sich die begleitende Tuberkulose und die Fusstuberkulose selbst befanden.

Ebenso gab es keine feststehende obere Altersgrenze, jenseits welcher die Resektion nicht mehr ausgeführt wurde.

In grossen Zügen waren es diese Gesichtspunkte, die uns bei der Behandlung der Fusswurzeltuberkulose leiteten.

Die berichteten Ergebnisse lassen erkennen, dass die Indika-

tionsstellung zur Resektion, wie sie bei uns bisher geübt wurde, im Allgemeinen die richtige war; sind doch bei einer grossen Zahl unserer Resecierten, trotzdem in der Mehrzahl grössere atypische Resektionen ausgeführt waren, die erzielten Erfolge bei dieser prognostisch so ungünstigen Erkrankung überraschend gute gewesen. Indessen dürfte es sich bei den mässigen funktionellen Erfolgen und der verhältnismässig rasch zunehmenden Zahl von notwendig werdenden sekundären Amputationen bei Menschen in höherem Lebensalter empfehlen, bei älteren Leuten die Grenzen der Indikation zur Resektion nicht allzuweit zu stecken. Hier wird der Allgemeinzustand ganz besonders zu berücksichtigen und eine etwa vorhandene anderweitige tuberkulöse Erkrankung als Contraindikation zur Resektion anzusehen sein.

Die bei Rentenempfängern in unserem Material besonders auffällige schlechte Gehfähigkeit bei ausgeheilter Tuberkulose mahnt, solchen Kranken besondere Aufmerksamkeit zu widmen. Vielleicht empfiehlt es sich, solche Menschen durch eine auf möglichst lange Zeit ausgedehnte Anstaltsbehandlung beim Gehen von allen Hilfsmitteln, wie wir sie sonst zu benützen pflegen, frei zu machen.

Erklärung der Abbildungen

auf Taf. VIII.

Fig. 1. 2. 3 zeigen einen Fuss, bei welchem das Fussgelenk reseciert, der Talus und das Naviculare exstirpiert worden war.

Fig. 4 u. 5.: Fussgelenksresektion mit Talusexstirpation und Resektion der oberen Gelenkfläche des Calcaneus.

Fig. 6 u. 7: Fussgelenksresektion mit Talus-, Calcaneus-, Naviculare- und Cuboid-Exstirpation.

Fig. 8: Fussgelenksresektion mit Talus- und Calcaneus-Exstirpation.

XIV.

AUS DEM

STÄDTISCHEN KRANKENHAUSE
ZU NÜRNBERG.

CHIRURG. ABTEILUNG: HOFRAT DR. GÖSCHEL.

Zur Lehre von der Hernia epigastrica.

Von

Dr. **Lindenstein.**

In der Lehre von den Hernien verdienen die Brüche der Linea alba, gewöhnlich bezeichnet als Herniae epigastricae, grosses Interesse wegen ihres immerhin seltenen Vorkommens und der grossen und mannigfachen Beschwerden, die von diesen kleinen, fast unscheinbaren und deshalb oft übersehenen Gebilden ausgelöst werden.

Bereits A. G. Richter charakterisiert sie 1778 in seiner klassischen Abhandlung über die Brüche in treffender Weise: „Es werden diese Brüche ungemein oft nicht entdeckt, und die Zufälle, die sie erregen, anderen Ursachen zugeschrieben. Und dieser Irrtum kostet dem Kranken gemeiniglich die Gesundheit, ja wohl gar das Leben. So nötig ist es bei allen Krankheiten und Beschwerden des Darmkanals jedesmal vor Allem andern wohl zu untersuchen, ob ein verborgener Bruch die Ursache ist. Es ist unglaublich, wie mancherlei unerklärbare, hartnäckige, unheilbare Zufälle und Beschwerden aus dieser Ursache entstehen, die leicht zu erklären und zu heilen, sobald man ihre Ursache, den verborgenen Bruch, entdeckt"; und knüpft daran die Mahnung: „jederzeit den ganzen Umfang des Unterleibes mit der grössten Genauigkeit zu untersuchen".

Ueber die Häufigkeit dieser Bruchform, wobei von den Vorlagerungen, die durch Diastase der M. recti entstehen, abzusehen ist, gehen die Meinungen noch weit auseinander.

Kuttner fand sie unter 5300 poliklinischen Patienten 12 mal und glaubt die ihm gering erscheinende Zahl dadurch erklären zu müssen, dass sein Material sich meist aus Frauen und Kindern rekrutiert; ebenso Friedmann, der an der Poliklinik des Britzer Krankenhauses unter 2850 Patienten 5 epigastrische Hernien sah. Dagegen fand er in seiner Privatpraxis bei 300 Patienten, die ihn wegen Magenbeschwerden konsultierten, 21 Fälle. Bohland fand unter 3420 Kranken 33 mit epigastrischen Hernien = 1%.

Mir erscheinen diese Zahlen sehr gross, wenn ich sie in Verhältnis zu unseren Erfahrungen bringe. In den letzten 5 Jahren 1903—07 sind auf der chirurgischen Abteilung insgesamt 13 634 Patienten verpflegt worden. Davon wurden 850 an Hernien überhaupt operiert und unter diesen waren 13 epigastrische Hernien. Bezogen auf die Zahl der überhaupt behandelten Kranken finde ich also die Häufigkeit der Hernia epigastrica in 1‰ unseres Krankenmaterials. Damit stimmen eher überein die Angaben Fillipini's, der unter 2156 Bruchoperationen 12 epigastrische Hernien hat, und Friedrich's, der unter 5500 Patienten 54 Fälle von epigastrischen Hernien findet. Berger berechnet ihr Vorkommen auf 1% aller Bruchformen. Hahn hat unter 290 Bruchoperationen 4 epigastrische Hernien operiert.

Bezüglich des Geschlechtes und Alters herrscht grössere Uebereinstimmung. Jedenfalls ist man von der früheren, sicher falschen oder auf einem Missverständnis beruhenden Angabe, wegen Verwechslung mit der Diastase der Recti, infolge von vorausgegangenen Geburten, sie öfters beim weiblichen Geschlecht zu finden, abgekommen. Sie findet sich in weitaus der Mehrzahl der Fälle im kräftigsten Mannesalter bei der meist schwer arbeitenden Bevölkerungsklasse. In unserem Material stehen 11 Männern 2 Frauen gegenüber. Die Patienten hatten alle körperlich anstrengende Beschäftigungen. Die Mehrzahl (6) stand im Alter zwischen 30. und 40. Lebensjahr.

Im Kindesalter sind nur wenige Fälle bekannt geworden. Klausner stellt gelegentlich der Mitteilung zweier Fälle von angeborner Hernie in der Linea alba bei Kindern die in der Litteratur niedergelegten Fälle von Le Page, Malgaigne und Walter zusammen. Weitere Angaben hierüber finde ich bei Hagentorn, der 2 Fälle

eigener Beobachtung anführt. Eine grosse Rolle spielt der von Astley Cooper mitgeteilte Fall, der mit grösster Regelmässigkeit in allen diesbezüglichen Veröffentlichungen wiederkehrt und den ich deshalb auch anführen möchte. Der Autor führt seine Beobachtung, in der er drei Brüche in der Linea alba sah, auf eine Missbildung zurück und glaubt, dass die Geschwulst von 4 Zoll Länge und $1^1/_2$ Zoll Breite, die vom Nabel bis dahin reichte, wo die Nabelvene zur Leber geht, durch den Mangel jenes Stückes in der Linea alba ohne entsprechenden Mangel in der Haut entstanden sei. Nähere entwicklungsgeschichtliche Daten, die eine Erklärung für diese Missbildung geben, konnte ich in den mir zugänglichen Spezialwerken nicht finden.

Als Inhalt des Bruches findet sich in den meisten Fällen Netz. Die Ansicht, dass der Magen Bruchinhalt sei, und die zu der Bezeichnung „Gastrocele; Hernie de l'estomac" geführt hatte, bestand sicher zu Unrecht. Wenigstens ist kein einwandsfreier und sicherer Fall dafür bekannt geworden. Der Magen wird nach Richter per consensum in Mitleidenschaft gezogen. In seltenen Fällen fand sich Darm, so bei einer eingeklemmten Hernie, die Wiesinger veröffentlicht und bei der es zu einer Perforation an der Einklemmungsstelle gekommen war. Mehr Bedeutung verdient das Vorkommen der zuweilen nicht obliterierten Nabelvene als Bruchinhalt.

Sitz und Grösse der Hernie findet ihre Erklärung in den anatomischen Verhältnissen der Linea alba. Nach den grösseren anatomischen Lehrbüchern von Gegenbauer, Hyrtl, Merkel stellt die Linea alba ein fibröses Gewebe dar, das durch die Aponeurose der breiten Bauchmuskeln gebildet wird, die sich in der Mittellinie durchflechten. Sie zieht in der vorderen Mittellinie der Bauchwand vom Schwertfortsatz bis zur Schambein-Symphyse herab. Sie steht in nächster räumlicher Beziehung zu den geraden Bauchmuskeln, deren Scheide unmittelbar an sie angrenzt. Ihre Breite erstreckt sich von dem medialen Rand des einen M. rectus zu dem des andern. Sie wechselt individuell und örtlich nicht unerheblich. In der Regio epigastrica kann ihre Breite weniger als einen und mehr als zwei Centimeter betragen, in der Nabelgegend nimmt die Breite immer noch etwas zu, unter derselben fällt sie rasch ab, so dass sie in der Nähe der Symphyse nur noch 2 mm beträgt. Die Dicke der Linea alba verhält sich umgekehrt wie die Breite; oben am geringsten wächst sie unten immer mehr. Daraus folgt denn auch, dass sich die Hernien meist oberhalb des Nabels befinden und zwar haben dieselben 3 Prädilektionsstellen. Sie entstehen 1) dicht unter dem

Proc. xyphoideus, 2) dicht oberhalb des Nabels, 3) etwa in der Mitte dieser Entfernung entsprechend einer Inscriptio tendinea. Für gewöhnlich sitzen sie genau in der Mitte, in wenigen Fällen fand sich eine geringe Abweichung öfters nach links als nach rechts. In unseren Fällen fand sich die Lokalisation 9 mal dicht über dem Nabel, 4 mal in der Mitte, 10 mal sass die Geschwulst genau in der Mitte, nur 1 mal fand sich eine Abweichung nach links vor.

Meist handelt es sich um kleine kaum bohnen- bis haselnussgrosse Gebilde. Nur in seltenen Ausnahmefällen sind grössere Brüche aufgetreten. Die Bruchpforte ist meist rhombisch begrenzt infolge des Faserverlaufes in der Linea alba. Dieser ist ein gekreuzter, wie dies die Verlaufsrichtung der zu ihrer Herstellung beitragenden Aponeurosen es mit sich bringt. Natürlich liegen die queren (Transversus) Fasern hinten, die schiefen (Obliquus) vorn zahlreicher. Und zwar gehen die Bündel der Aponeurose des Obliquus ext. der einen Seite in die des Obliquus int. der anderen Seite direkt über. Dabei muss eine Durchflechtung in der Art stattfinden, dass die vorn liegenden Sehnenbündel des Obliquus ext. nach hinten gelangen und umgekehrt. Auch der Transversus sendet seine Bündel von hinten her zwischen die des Obliquus int. hinein. Diese innige Durchflechtung erhöht die Festigkeit und Widerstandskraft der Linie ungemein. Da sich in der Linea alba die Fasern in der beschriebenen Weise kreuzen, so sind die zahlreichen Löcher, welche sie für den Durchtritt der Gefässe zeigt, nicht rund, sondern rhombisch begrenzt. Die begrenzenden Fasern, welche wie die Finger gefalteter Hände ineinander stecken, können sich wie diese auch auseinanderziehen, wenn eine andringende Gewalt dies verursacht. Und so sieht man denn in der That, dass kleine subseröse Lipome sich zu diesen Oeffnungen herausdrängen, sie erweitern und schliesslich zu Bruchpforten umwandeln.

Es ist dies eines der zumeist anerkannten ursächlichen Momente für die Entstehung epigastrischer Hernien, und thatsächlich findet man bei der Operation oft die Kombination von subserösem Lipom und Bruchsack. Unter unserem Operationsmaterial ist 5 mal diese Form der Bruchbildung verzeichnet. In vielen Fällen ist die Isolierung von Lipom und Bruchsack ausserordentlich schwierig wegen der zarten Beschaffenheit der Bruchsackhüllen und der Verwachsungen, die sich zwischen Lipom und Bruchsack bald einzustellen pflegen. Bei den kleinen Gebilden, um die es sich dabei in der Regel handelt, lässt sich daher auch trotz sorgfältigstem Präparieren

bei der Operation nicht immer ein klarer Ueberblick gewinnen. Bei einem unserer letzten Fälle gelang es mir bei der Operation nicht, einen wirklichen Bruchsack von dem vorhandenen Lipom zu trennen, und ich war trotzdem am Schluss der Operation nicht sicher, ob in dem unterbundenen Stil nicht doch ein kleiner Peritonealzipfel enthalten war. Jedenfalls spielen diese Lipome eine hervorragende Rolle in der Genese der epigastrischen Hernien, und ich glaube, dass auch in den Fällen, in denen sich bei der Autopsie in vivo kein sicherer Bruchsack nachweisen lässt, oft die Annahme einer wirklichen epigastrischen Hernie gerechtfertigt erscheint, zumal auch die Erscheinungen, die diese sogen. isolierten Lipome auslösen, von denen der wahren Hernien der Linea alba nicht zu trennen sind. Alle nach dieser Richtung angegebenen Merkmale sind unsicher und nicht eindeutig. Die Perkussion ist bei den kleinen Geschwülsten, um die es sich in der Mehrzahl der Fälle handelt, nicht zu verwenden, giebt ausserdem gegenüber Netzhernien keinen Unterschied. Die Palpation lässt vollständig im Stich, und die Art der Beschwerden ist ohne Unterschied, da ja auch die Lipome durch einen Stil mit der Bauchhöhle in Verbindung stehen. Eine gewisse Bedeutung kommt vielleicht dem Umstand zu, dass beim Husten und Pressen sich wohl die wirklichen Brüche vergrössern und ihre Form verändern können, während bei den reinen Lipomen dies ausgeschlossen erscheint. Allein der Mangel eines peritonealen Ueberzugs könnte sie von den wirklichen Hernien unterscheiden, und diese Trennung lässt sich selbst auf dem Operationstisch nicht immer mit Sicherheit treffen. Dittmer hält sogar für die Fälle, in denen sich ein Bruchsack nicht isolieren lässt, die Umwandlung eines primär gebildeten Bruchsackes in eine Fettgeschwulst für möglich.

In seltenen Fällen findet sich die Bruchform kongenital durch mangelhaften Verschluss der Bauchhöhle. Es sind dies die als Missbildungen aufzufassenden Fälle, wohin in erster Linie das von Astley Cooper angeführte Präparat rechnet.

Eine weit grössere Wichtigkeit in der Aetiologie ja meiner Ansicht nach die grösste Bedeutung verdient die angeborene Schwäche der Fascie und Bauchwandung, wie sie auch für die Entstehung anderer Unterleibsbrüche in Anspruch genommen wird. Ihre thatsächliche Begründung findet diese Annahme in dem häufig beobachteten gleichzeitigen Vorkommen der uns beschäftigenden Hernienart mit anderen Unterleibsbrüchen und dem oft multiplen

Auftreten der Brüche. Die mehrfache Bruchbildung dicht neben einander findet sich in unserem Material 3 mal. In der Litteratur ist sie von allen Beobachtern vermerkt. Die Kombination mit anderen Hernien habe ich in 5 Fällen gesehen. Malgaigne giebt an, unter 18 Fällen noch 14 mal andere Hernien gleichzeitig gesehen zu haben. Hahn hat bei seinen 4 epigastrischen Hernien gleichzeitig 2 mal doppelseitige Leistenbrüche operiert.

Es sind dies auch zwei Faktoren, die gegen die Annahme einer traumatischen Entstehung der Hernien geltend gemacht werden müssen. Witzel nimmt das Trauma für 50% aller Fälle in Anspruch. In vielen Krankengeschichten finden wir die Entstehung der Hernien resp. das Auftreten der durch sie ausgelösten Beschwerden im Anschluss an einen Sturz, an Ueberheben, übermässige Anstrengung besonders bei rückwärts gebeugtem Körper verzeichnet. Ich selbst finde unter meinen Krankengeschichten 3 mal ein Trauma in der Anamnese angegeben. Ich glaube, dass schon mit Rücksicht auf die durch die traumatische Genese sich ergebenden Weiterungen in Bezug auf die Unfallsansprüche an die Berufsgenossenschaften diese Theorie einer wesentlichen Modifikation und Einschränkung bedarf. Zum wenigsten sollten die seitens des Reichsversicherungsamtes für die traumatische Entstehung der Leistenbrüche aufgestellten Forderungen — plötzlich auftretender intensiver Schmerz, sofortige Arbeitsunmöglichkeit und Notwendigkeit ärztlicher Intervention — auch auf die epigastrischen Hernien ausgedehnt werden. Mit Recht weisen wir in der Aetiologie der Leistenbrüche die von den Patienten in der Mehrzahl aller Fälle gemachten Angaben wie Ueberheben, Ueberanstrengung bei der Arbeit zurück, da die Operationsbefunde uns gezeigt haben, dass in vielen dieser Fälle sich ein offener Proc. vaginalis fand, der für das Angeborensein des Bruches beweisend war. Aber auch ohne diesen Befund ist das doppelseitige Auftreten fast aller Leistenbrüche wohl ein genügender Beweis für die angeborene Schwäche der Bauchwandung. Seit über einem Jahr operieren wir unsere Leistenbrüche fast ausnahmslos doppelseitig und haben dabei die Beobachtung gemacht, dass sich in allen Fällen, auch wenn klinisch nur eine geringe Erweiterung des Leistenringes nachzuweisen war und der eindringende Finger nichts von dem Anschlagen der Eingeweide beim Husten und Pressen wahrnehmen konnte, doch bei der Operation an der medialen Seite des Samenstranges eine deutliche trichterförmige Ausstülpung des Peritoneums auffinden liess. Die Berechtigung zu der doppelseitigen Ope-

ration schliesse ich weiter aus den Fällen, in denen wir aus äusseren Gründen uns bei der Operation auf die eine Seite beschränkten, z. B. bei Incarceration, und in welchen die Patienten später wiederkamen, um sich auf der anderen Seite operieren zu lassen, da sich jetzt hier eine Hervorwölbung zu bilden begann. Der Vorgang ist ja mechanisch leicht verständlich. So lange auf der einen Seite eine sehr weite Bruchpforte mit ausgebildetem Bruchsack besteht, drängen die Eingeweide dem geringsten Widerstande folgend aus dieser weiten und bequemen Lücke heraus. Findet sich dieser Weg durch die Operation verschlossen, dann drängen sie gegen die schon schwache und nachgiebigere andere Seite und machen aus der Bruchanlage, der weichen Leiste, einen ausgebildeten und vollentwickelten Bruch.

Um nach dieser Abschweifung zu unserem eigentlichen Thema zurückzukommen, lassen sich die Verhältnisse, wie ich sie für die Leistenbrüche skiziert habe, mutatis mutandis auch auf die epigastrischen Hernien übertragen. Wie dort, sicher ohne dolus, die Entstehung auf ein Trauma zurückgeführt wird, da durch dasselbe der bis dahin vielleicht latente Bruch sich stärker mit Netz oder Eingeweiden füllte und dadurch in sichtbare Erscheinung tritt, so treten auch hier die vielfach variierenden Beschwerden oft nach einem Trauma ein, sei es dass durch dasselbe ebenfalls eine stärkere Füllung des Bruchsackes erfolgt oder gar derselbe durch die Gewalteinwirkung eine vorübergehende Einklemmung erfahren hat. Gegen diese Entstehung des Bruches durch das Trauma selbst spricht ferner, dass sich in keiner der angeführten Krankengeschichten eine Anmerkung über eine sichtbare Veränderung der Bauchdecken, etwa durch einen Bluterguss, findet. Trotzdem die Fälle vielfach sofort oder kurz nach der einwirkenden Gewalt in ärztliche Behandlung kamen, ist dieser Vorgang nicht beobachtet, obwohl doch zugegeben werden muss, dass bei einem Trauma, das mächtig genug ist, das Maschennetz der Linea alba zu sprengen, eine, wenn auch geringe Blutung erwartet werden darf. Ebenso ist in keinem der erwähnten Operationsbefunde, die zum Teil bald nach der angeblichen Entstehung der Hernien erhoben wurden, etwas von den Resten einer Blutung an der Fascie oder in der Muskulatur verzeichnet. Merkwürdig bleibt auch die kleine Lücke in der Linea alba, die wir für gewöhnlich bei den Hernien finden, wenn dieselben traumatischen Ursprunges wären. In 2 Fällen unserer Beobachtung, die auf Trauma zurückgeführt wurden, konnte bereits acht Tage nach der stattgehabten Gewalteinwirkung die Operation ausgeführt

werden. Bei derselben liessen sich keinerlei Veränderungen auffinden, wie wir sie nach der gewaltsamen Zerreissung in der Linea alba erwarten müssten.

Eine gewiss nur untergeordnete Bedeutung in der Aetiologie gewinnt die Angabe, dass die Brüche bei starker Abmagerung infolge konstitutioneller Schwächezustände durch starken Husten und häufiges Erbrechen entständen. Es soll dabei das Fett aus dem Maschenwerk der Linea alba zum Verschwinden kommen und durch starke Würg- und Pressbewegungen sich Peritoneum in die freigewordenen Lücken vorstülpen. Es ist dieser Vorgang nicht recht wahrscheinlich, sonst müssten sich die Hernien in weit grösserer Anzahl bei progressen Phthisikern und vorgeschrittenen Carcinomen besonders des Magen- und Darmkanals, die zu Erbrechen führen, finden, während in Wirklichkeit meist Männer der arbeitenden Bevölkerungsklasse im besten Alter und mitten aus voller Gesundheit heraus davon betroffen werden.

Wir müssen nach alldem daran festhalten als wichtigsten Faktor bei der Entstehung, die angeborene Schwäche der Linea alba zu betrachten, die sowohl für das Entstehen der reinen Hernien als der mit einem subserösen Lipom komplicierten Fälle Disposition und Anlage schafft. Das öfters beobachtete hereditäre Vorkommen der Bruchform spricht gleichfalls für diese Genese. Wir konnten von unseren Kranken keine diesbezüglichen Angaben erlangen.

In der Symptomatologie müssen wir unterscheiden zwischen den schleichend sich entwickelnden und sich steigernden Beschwerden und den plötzlich unter Incarcerationserscheinungen auftretenden Formen. Oft bleiben die Brüche lange Zeit latent ohne alle Beschwerden, bis sie plötzlich meist im Anschluss an eine stärkere Anstrengung in Erscheinung treten und Beschwerden verursachen. In einer unserer Beobachtungen war die kleine Geschwulst bereits 11 Jahre bevor sie Beschwerden auslöste, gelegentlich einer anderweitigen Konsultation entdeckt worden. Die Patientin hatte die ganze Zeit über keinerlei Belästigung von dem Leiden, die sie veranlasst hätte, ärztliche Hilfe nachzusuchen. In den meisten Fällen ist der Hergang jedoch gerade umgekehrt. Die Patienten leiden Jahre lang unter mehr oder weniger heftigen Krankheitserscheinungen, ehe die Hernie als deren auslösendes Moment entdeckt wird.

Ich erinnere mich lebhaft einer Vorlesung von Bergmann,

in der er auf dieses Thema zu sprechen kam und uns mitteilte, dass er während seines Würzburger Aufenthaltes wiederholt zu Konsilien nach Kissingen berufen wurde und den Grund der Magen- und Darmleiden, gegen die Jahre lang die renommiertesten Badekuren gebraucht waren, in einer epigastrischen Hernie fand.

Roth bringt in seinen Mitteilungen zu dieser Frage zwei nach dieser Richtung typische Krankengeschichten. Ein Offizier, dessen Hernie nach dem Springen über eine hohe Leine, wobei er falsch absprang, in Erscheinung trat, hatte ganze Aktenstösse von Gutachten über seine vermeintliche Magenerkrankung gesammelt und war nach erfolglosen Kuren und Behandlung bei allen möglichen Autoritäten nahe daran, seinen Abschied zu nehmen, als er in der Bergmann'schen Klinik Diagnose und Heilung fand.

Der 2. Fall betraf eine Kunstreiterin, die seit einem Sturz von beträchtlicher Höhe erkrankt war, und auf ihren sie weit herumführenden Reisen alle Kapacitäten des Kontinents konsultiert hatte, ohne Linderung ihrer Leiden zu finden und infolgedessen gezwungen war, ihren Beruf aufzugeben. Auch ihre Erkrankung wurde in der Bergmann'schen Klinik richtig erkannt und geheilt.

Ich verfüge über einen ähnlichen Fall: der Pat., der 8 Jahre an den von der Hernie ausgelösten Beschwerden litt, war wiederholt in medicinischen Kliniken zur Beobachtung und Behandlung, ohne dass die wahre Natur seiner Erkrankung erkannt oder gewürdigt worden wäre.

Die meisten Beschwerden, die in Erscheinung treten, und den Patienten veranlassen, ärztliche Hilfe nachzusuchen, betreffen Störungen des Magen- und Darmkanals und dessen Funktionen, sodass weitaus die meisten epigastrischen Hernien unter der Diagnose einer Magenerkrankung angefangen von der Gastralgie und Magenneurose bis zum Magencarcinom lange Zeit geführt werden.

Die Schmerzen stellen sich meistens anfallsweise ein und zwar fällt die Steigerung mit irgend welchen Anstrengungen evtl. der Nahrungsaufnahme zusammen, erfolgt aber auch ohne Zusammenhang damit. Die Schmerzen erfahren durch Druck eine wesentliche Steigerung und gehen meist von einer ganz bestimmten dem Bruch entsprechenden Stelle aus und ziehen entweder nur nach dem Magen hin oder nehmen einen nach den verschiedensten Richtungen, der Wirbelsäule, den Schulterblättern, der Blase hin ausstrahlenden Charakter an. Eigentümlich und charakteristisch zugleich ist diesen Schmerzanfällen, dass ihre Intensität sich mit dem Lagewechsel des Patienten ändert. So lassen dieselben in der Rückenlage gewöhn-

lich nach, während sie beim Bücken, dem Aufrichten des Körpers, Strammstehen sich steigern. Auf der Höhe des Anfalls erfolgt häufig Erbrechen, ja sogar Blutbrechen wird beobachtet. Während des Anfalls wird jede Nahrungsaufnahme verweigert. Nicht zu selten werden sogar gewisse Störungen des Allgemeinbefindens berichtet, die von einfacher Gleichgültigkeit und Teilnahmslosigkeit bis zur Hypochondrie und ausgesprochenem Stupor ansteigen. Nach mehr oder weniger langer Ruhe und Rückenlage lassen die Beschwerden wieder nach, und die Patienten können ihrer Beschäftigung wieder nachgehen. Bemerkenswert ist, dass dem ersten solchen Kolikanfall mit Bestimmtheit weitere Anfälle folgen. Dadurch ist die Verwechslung der Erkrankung mit Gallenstein- und Nierensteinkoliken gegeben. Bei wirklichen Incarcerationen, die nur selten beobachtet werden, kommt es zu peritonealen Reizerscheinungen. Der Kranke wälzt sich vor Schmerz im Bett herum, fühlt sich kalt an, ist schweissbedeckt und ist cyanotisch. Der Puls ist klein und frequent, die Atmung beschleunigt und oberflächlich, der Leib ist gespannt und äusserst druckempfindlich. Im Gegensatz zu diesen schweren Formen stehen die nicht anfallsweise verlaufenden Erkrankungen, bei denen mehr dauernde aber nicht so heftige Beschwerden: Schmerzen im Leib, Appetitlosigkeit, Aufstossen, Uebelkeit, Erbrechen, Stuhlverstopfung und Flatulenz vorhanden sind, die zur Abmagerung und Kachexie führen können.

Die Diagnose der Erkrankung ist leicht, sobald man daran denkt und bei der Untersuchung sein Augenmerk darauf richtet. Insbesondere ist es die leider oft noch zu sehr vernachlässigte Inspektion und Palpation, die uns wichtige Anhaltspunkte liefert. Zuweilen kann man bereits an den typischen Stellen der Linea alba eine deutliche von normaler Haut bedeckte Hervorwölbung sehen, die sich beim Husten und Pressen vergrössert. Wichtiger, weil auch in der Mehrzahl der Fälle vorhanden, ist der palpatorische Nachweis des Tumors. Dazu ist aber die Untersuchung in verschiedener Körperhaltung und zu verschiedenen Zeiten notwendig. In der Ruhelage, in aufrechter Stellung und bei zurückgebeugtem Oberkörper, vor und nach den Hauptmahlzeiten müssen wir systematische Untersuchungen vornehmen und uns nicht mit einem einmaligen negativen Befund zufrieden geben. Wichtig ist ferner die lokalisierte Druckempfindlichkeit der Geschwulst. Zuweilen gelingt es auch den Tumor ganz oder teilweise zu reponieren. Charakteristisch und pathognomonisch für die Hernia epigastrica soll das von

Lennhof angegebene dem Hydatitenschwirren ähnliche Spritzphänomen nach Litten sein. Bei horizontaler Lagerung des Kranken mit leicht erhöhtem Kopf sollen die Fingerspitzen der rechten Hand leicht auf die Stelle der Hernie aufgelegt werden. Nach kurzen aber kräftigen Hustenstössen soll unter mehr oder weniger kräftigem Anprall der Bruch grösser und härter werden, zugleich aber hat man dabei die Empfindung, als ob durch eine feine Oeffnung Wasser gegen die Hand gespritzt würde. Dasselbe kann man auch in weniger deutlicher Weise im Stehen nachweisen. Dieses Spritzgefühl ist ausserordentlich ähnlich dem Hydatitenschwirren und auch thatsächlich nach Lennhof zuerst mit diesem verwechselt worden. Später soll es sich in allen Fällen von epigastrischer Hernie ausgeprägt gefunden haben. Zur Erklärung muss man annehmen, dass bei dem Hustenstoss der Darm durch den engen Schlitz der Bauchaponeurose hindurchgepresst wird, und damit Darmflüssigkeit gegen den Bruchsack gespritzt wird. Ich selbst habe keine persönliche Erfahrung in Bezug auf dieses Phänomen und möchte deshalb auch keine Kritik an seiner Richtigkeit üben. Lennhof hat zur Begründung seiner Ansicht einen komplicierten Versuch angestellt, der seiner theoretischen Annahme thatsächlichen Untergrund verschaffen soll.

Die Perkussion und Auskultation ergiebt keine einwandfreien Resultate, um von ihnen eine besondere Förderung der Diagnose erwarten zu können. Die in Rede stehenden Brüche sind zu klein, als dass man bei ihnen durch diese Untersuchungsmethoden ein sicheres Urteil über ihren Inhalt ob Darm oder Netz gewinnen könnte.

Die Untersuchung des erbrochenen oder ausgeheberten Mageninhalts ergiebt meist normale Verhältnisse, zuweilen Hyperacidität. Die motorische Thätigkeit des Magens ist öfters herabgesetzt durch Atonie. Anderweitige organische oder funktionelle Magenerkrankungen sind als Komplikation der Hernie aufzufassen und wohl auch zuweilen beobachtet.

Differenzialdiagnostisch kommen in Betracht: Ulcus ventriculi, Carcinoma ventriculi, Gastritis, Gastrectasie, Gastralgie, Cholelithiasis, Nephrolithiasis, Neuralgien.

Ulcus ventriculi ist zumeist eine Erkrankung des jugendlichen Alters. Anfallsweises Auftreten der Schmerzen und längere Pausen zwischen zwei Anfällen, beim Fehlen aller dyspeptischen Beschwerden sprechen für Hernia epigastrica. Beim Carcinoma ventriculi

finden sich mehr diffuse Schmerzen und ein rapiderer Verlauf der Erkrankung. Einen weiteren Anhaltspunkt bietet die Untersuchung des Mageninhalts. Bei Gastritis chronica und Gastrectasie finden sich die bekannten Störungen in der Magenfunktion, die durch systematische physikalische Untersuchungen evtl. mit Zuhilfenahme der Röntgenstrahlen nachgewiesen werden können.

Die Diagnose auf Gastralgie kann nur per exclusionem gestellt werden. Durch sorgfältige Untersuchung muss jede andere Möglichkeit ausgeschaltet sein und sich gleichzeitig andere nervöse Symptome finden. Bei Cholelithiasis finden sich Druckempfindlichkeit der Gallenblase und Icterus oder doch der Nachweis von Gallenfarbstoff oder dessen Vorstufen im Urin. Für Nephrolithiasis spricht das Ausstrahlen der Schmerzen nach dem Hoden; der Nachweis von roten Blutkörperchen oder Blutschatten im Urin. Bei Intercostalneuralgie muss das Auffinden typischer Schmerzpunkte und der Nutzen des elektrischen Stromes Aufschluss geben.

Die Prognose der Erkrankung ist, sobald die Diagnose einmal gestellt ist, gut. Ernstere Gefahren drohen durch die Incarceration.

Bezüglich der Therapie kommt nur die operative Behandlung in Frage. Die in früherer Zeit versuchte Behandlung mit Bandagen ist ohne jeden Erfolg und nur mit Unbequemlichkeiten verknüpft. Abgesehen von den incarcerierten Fällen, bei denen die Operation eine Indicatio vitalis erfüllt, sollte jede epigastrische Hernie, die auch nur geringe Beschwerden macht, der Radikaloperation unterzogen werden. Der Eingriff ist klein und ungefährlich. Er kann wenigstens bei den dicht über dem Nabel sitzenden Formen gut in Lumbalanästhesie ausgeführt werden. Die Operation ist für den Chirurgen ausserordentlich dankbar und lohnend. Bei keiner anderen Radikaloperation erreicht man ein so gutes Resultat mit der Beseitigung der Hernie und macht den Patienten das Leben wieder lebenswert, da durch die Operation mit einem Schlag alle oft Jahre lang in quälender Weise bestandenen Beschwerden verschwinden.

Als Operationsmethode wählte man früher allgemein einen Längsschnitt über die Höhe der Geschwulst. Nach Freilegung und Eröffnung des Bruchsackes sowie Lösung aller Verwachsungen auch nach innen von der Bruchpforte wurde die Bruchsacköffnung verschlossen und der Stumpf in die Bauchhöhle versenkt. Darüber folgte eine schichtweite genaue Naht der Bauchdecken. Für wich-

tig wurde es schon immer gehalten, den Bruchsack zu eröffnen, da auch bei kleinen Hernien sich oft adhärente Netzstränge finden.

Gersuny führte die Spaltung der Rectusscheiden in einer die Bruchpforte nach oben und unten um etwa 2 cm überragenden Länge und deren sorgfältige Vereinigung mittelst Knopfnähten ein.

Seit etwa einem halben Jahr operieren wir die epigastrischen Hernien in Anlehnung an die Operationsmethode, die Graser für die grossen Bauchbrüche angegeben hat, in folgender Weise: Nach 6—8 cm langem Hautfascienquerschnitt über die Höhe der Geschwulst wird auch die Rectusscheide in querer Richtung eröffnet und in geringer Ausdehnung vom Muskel abpräpariert. Der Bruchsack evtl. mit dem ihm anhaftenden Lipom wird sorgfältig isoliert. Darauf wird der Bruchsack in jedem Falle eröffnet, der Inhalt reponiert oder Verwachsungen auch nach innen vom Bruchring gelöst. Hierauf wird der Bruchsack entweder mittels Schnürnaht verschlossen und der Stumpf versenkt oder die Oeffnung durch fortlaufende Peritonealnaht, wobei gleichzeitig das hintere Blatt der Rectusscheide mitgefasst wird, zur Vereinigung gebracht. Die Mm. recti werden durch 3—5 Catgutknopfnähte einander genähert. Darüber wird die vordere Rectusscheide, die Fascie und Haut schichtweise durch Seidennähte vereinigt.

Die Isolierung der Rectusscheide verlängert den Eingriff nicht wesentlich und glaube ich doch, dass auch die Muskelnaht wesentlich zur Verstärkung eines sicheren Verschlusses beitragen wird. Wir haben bis jetzt vier Fälle in dieser Weise mit gutem Erfolg operiert. Im Ganzen haben wir uns bei der Operation 5 mal des Längsschnittes und 8 mal des Querschnittes bedient. Die Heilung erfolgte in allen Fällen ohne jede Komplikation p. p. i. Die Patienten waren sämtlich nach der Operation von ihren mehr oder minder starken Beschwerden befreit und konnten nach vierzehntägiger Bettruhe geheilt entlassen werden.

Ich habe es mir ferner angelegen sein lassen, mich über das weitere Schicksal unserer Patienten zu unterrichten. Von den 13 operierten Fällen konnte ich noch 12 ermitteln, einer war inzwischen verzogen und der Aufenthaltsort nicht in Erfahrung zu bringen. Von diesen 12 durch Operation geheilten Fällen konnte ich 11 im Laufe des Januar persönlich nachuntersuchen. Ueber eine Frau, die seit längerer Zeit wegen hysterischen Irreseins in der Kreisirrenanstalt Ansbach untergebracht ist, wurde mir durch Herrn Dr. Herfeld, Kgl. Direktor der Anstalt, in liebenswürdigster Weise

Auskunft erteilt, wofür ich auch an dieser Stelle verbindlichst danken möchte.

Seit der Operation war bei diesen Patienten ein Zeitraum von 5 Jahren bis 6 Wochen verstrichen. Alle Patienten waren seit der Operation vollständig beschwerdefrei geblieben, hatten über keinerlei Störung der Magen- und Darmfunktion zu klagen und waren in teils schweren Berufen vollständig arbeitsfähig und erfreuten sich eines guten Allgemeinbefindens. Die Narbe war in allen Fällen glatt und blass und zeigte keinerlei Empfindlichkeit. In zwei Fällen hatte sich ein Recidiv an der Stelle des ehemaligen Bruches entwickelt, das aber ohne jede Störung für ihre Träger bestand und von dessen Vorhandensein den Patienten nichts bekannt war. Ich hatte keine Veranlassung, sie hierüber aufzuklären, da beim Fehlen aller Beschwerden eine Recidivoperation wohl nicht angebracht ist, die beim Auftreten damit zusammenhängender Störungen des Befindens berechtigt erscheint. Diese Recidive bilden ein unliebsames Vorkommnis, dürfen aber die Operation nicht in Misskredit bringen, zumal auch von anderer Seite berichtet wird, dass diese Recidive meist vollständig beschwerdefrei verlaufen. Wir haben ausserdem die Hoffnung, dass durch die von uns jetzt geübte Operationsmethode diesem Ereignis besser vorgebeugt wird. Die Recidivgefahr wird von allen Autoren anerkannt und darüber in mehr oder minder grösserer Häufigkeit berichtet. Pott berechnet für Bauchbrüche überhaupt eine Höhe von 50%, Vulpius fand unter 41 operierten epigastrischen Hernien 6 Recidive. Roth und Lindner sahen keine auftreten. Hahn dagegen fand bei 3 nachuntersuchten Patienten ein Recidiv. Le Page stellt 13 Dauerheilungen 3 Recidive gegenüber. Witzel erlebte nach 25 Operationen 5 mal Recidive, bei denen die alten Beschwerden, nachdem sie nach der ersten Operation völlig verschwunden waren, sich wieder eingestellt hatten. Zwei von diesen Fällen hat Witzel aufs neue operiert und dabei gefunden, dass das Netz an der alten Bruchstelle wieder adhärent geworden war und da hatte sich auch die neue Hernie ausgebildet.

Krankengeschichten.

1903.

1. Bäcker H. Sch., 26 J. Hernia epigastrica.

Pat. giebt an, seit 6 Wochen einen drückenden Schmerz in der Mittellinie zwischen Brustbein und Nabel an umschriebener Stelle zu verspüren. Er führt die Beschwerden auf ein Magenleiden zurück. In

letzter Zeit trat Stuhlverstopfung ein. — Die Untersuchung des sonst gesunden Mannes ergiebt, dass man in der Mitte zwischen Nabel und Processus xiphoideus einen kirschkerngrossen, weichen sehr empfindlichen Tumor fühlt.

Operation in Narkose: Nach einer Incision in der Mittellinie findet sich eine Hernie der Linea alba. Der Bruchsack ist sehr klein, kaum kleinfingerkuppengross. Er erweist sich nach der Eröffnung vollkommen leer. Verschluss durch Naht. Der Bruchsack wird in die Bauchhöhle versenkt. Die Fascie wird angefrischt und genäht. Hautnaht. Primäre Wundheilung.

Bei der Entlassung vollständig beschwerdefrei.

Nachuntersuchung: Appetit gut; Stuhlgang regelmässig; vollkommen arbeitsfähig, keinerlei Störung des Allgemeinbefindens. Zwischen Nabel und Proc. xiphoid. eine 8 cm lange, längsverlaufende, glatte, zarte, blasse Narbe, verschieblich und ohne Empfindlichkeit. Keine Diastase; keine Hervorwölbung beim Husten und Pressen, sowie Aufrichten des Körpers.

1904.

2. Lakierer P. L., 41 J. Hernia epigastrica et inguinalis mob. s.

Pat. geht zu mit der Angabe, seit einem Jahr beständiges Drücken und Unbehagen in der Magengegend zu spüren; er habe jedoch nur selten Erbrechen, im allgemeinen guten Appetit, Stuhlgang in Ordnung.

Die Untersuchung der Magenfunktion ergiebt sowohl in chemischer wie motorischer Hinsicht keine Abweichung von der Norm. Dagegen findet sich eine fingerkuppengrosse, epigastrische Hernie, 2 Querfinger oberhalb des Nabels. Auch besteht ein linksseitiger, reponibler, indirekter Leistenbruch.

Operation in Chloroform-Narkose: Schnitt in der Linea alba, links vom Nabel vorbei. Es zeigt sich in der Linea alba eine Ausstülpung des Peritoneums, dasselbe wird eröffnet. Kein Bruchinhalt. Das Peritoneum wird durch Naht wieder geschlossen. Fasciennaht; Hautnaht. Die Leistenhernie wird in typischer Weise ohne Komplikation nach Bassini operiert. Primäre Wundheilung. Bei der Entlassung vollständig beschwerde- und schmerzfrei; verträgt alle Speisen.

Nachuntersuchung: Keinerlei Beschwerden, verträgt alles, fühlt sich vollständig wohl; vollkommen arbeitsfähig. In der Linea alba eine 6 cm lange, längsverlaufende Narbe, zart und blass. Beim Husten etwa erbsengrosse Hervorwölbung an der früheren Bruchstelle; man fühlt daselbst auch eine kleine Lücke. Das Recidiv macht keinerlei Reschwerden. Gleichzeitig operierte Leistenhernie zeigt eine glatte Narbe. Kein Recidiv.

1905.

3. Metzger W. S., 38 J. Hernia epigastrica.

Im Jahre 1897 im Anschluss an das Heben einer schweren Last

Schmerzen unter dem rechten Rippenbogen verspürt. Seitdem traten diese Schmerzen nach der Einnahme von Mahlzeiten in wechselnder Stärke auf. Magenkrämpfe oder sonstige Beschwerden hat Pat. nie bemerkt. Auch das Hervortreten einer Geschwulst bemerkt Pat. erst seit er vor 2 Jahren vom Arzt darauf aufmerksam gemacht wurde. Stuhlgang regelmässig; Erbrechen selten. Auch beim Gehen machen sich heftige Schmerzen bemerkbar.

In der Linea alba ziemlich genau in der Mitte zwischen Proc. ensiformis und Nabel ist eine kleine Lücke, in die man eben die Fingerkuppe hineinlegen kann. Beim Husten wölbt sich hier eine gut haselnussgrosse Geschwulst hervor, die sich leicht wieder reponieren lässt. Die Manipulationen an der Bruchpforte werden vom Pat. unangenehm und schmerzhaft empfunden. Innere Organe gesund. Pat. bisher sonst nie ernstlich krank; ganz schwere Speisen konnte er nicht vertragen.

Operation in Narkose: 10 cm langer Schnitt in der Linea alba über die Höhe der Bruchgeschwulst. Nach Freilegung der Fascie gewahrt man an der oben beschriebenen Stelle zwei dicht übereinander liegende, durch eine kaum 1/2 cm breite Brücke getrennte je etwa erbsengrosse Lücken in derselben. Aus diesen beiden Lücken drängt sich je ein über haselnussgrosses, dem peritoneal. Fettgewebe angehörendes Lipom hervor, deren jedes im Grunde einen kleinen Peritonealtrichter mit vorzieht. Abtragung des Fettgewebes, Abbinden und Versenken des Peritonealtrichters. Die Bruchringe in der Fascie sind von einem leicht verdickten Rand eingefasst; sodass die Anfrischung zweckmässig erscheint. Die zwischen beiden Bruchpforten bestehende Brücke wird durchtrennt, wodurch ein nahezu 10 Pfennigstückgrosser Defekt in der Fascie entsteht. Dieser wird teils in der Längs-, teils in der Querrichtung durch Seidenknopfnähte geschlossen. Hautnaht. Primäre Wundheilung. Bei der Entlassung ohne alle Beschwerden.

Nachuntersuchung: Keine vom Bruch ausgehenden Beschwerden. Infolge eines späteren Unfalls Kopfschmerzen, Schwindel und Stechen auf der Brust. 6 cm lange längsverlaufende glatte, blasse Narbe. Keine Diastase oder Hervorwölbung beim Husten und Pressen; sowie Aufrichten des Körpers.

4. Taglöhner K. Sch., 51 J. Hernia epigastrica et inguinalis.

Pat. giebt an, vor 8 Tagen mit einem Korb Kohlen die Treppe heruntergefallen zu sein und sich an der linken Seite des Brustkorbes verletzt zu haben.

Am Brustkorb und im Pleuraraum nichts nachweisbar. Dagegen ist in der Linea alba zwischen Proc. ensiformis und Nabel der unteren Grenze des oberen Drittels dieses Abschnittes entsprechend eine haselnussgrosse Hernie nachzuweisen, die angeblich keine Beschwerden verursacht. Vom Bestehen dieses Bruches weiss Pat. nichts. Ausserdem besteht eine gut

hühnereigrosse, reponibele Scrotalhernie.

Operation in Narkose: Schnitt in der Linea alba über die Höhe der Bruchgeschwulst. Es sind zwei je erbsengrosse Fascienlücken vorhanden, durch die sich etwa haselnussgrosse Lipome hindurchdrängen. Dieselben haben einen kleinen Peritonealtrichter vorgezogen. Derselbe wird abgebunden. Die Fascienbrücke zwischen beiden Lücken wird eingeschnitten und der dadurch entstehende Defekt in der Querrichtung durch Seidennähte vereinigt. Hautnaht. — Die Leistenhernie wird nach Bassini operiert. Bruchsack derb; Isolierung schwierig. Es handelt sich um eine angeborene Hernie. Primäre Wundheilung. Bei der Entlassung ohne alle Beschwerden.

5. Dienstmädchen M. F., 37 J. Hernia epigastrica.

Pat. hat mit 21 Jahren eine Frühgeburt durchgemacht. Im Febr. und Oktob. 04 stand sie wegen Unterleibsbeschwerden in der Frauenklinik Erlangen in Behandlung. Seit 3 Wochen neuerdings wegen heftiger Schmerzen im Unterleib in ärztlicher Behandlung. Periode stets regelmässig.

Schwächliche Frau in reduciertem Ernährungszustand. An Lunge und Herz keine krankhaften Erscheinungen nachweisbar. Das Abdomen weich; in der Unterbauchgegend etwas druckempfindlich. Uterus ist anteflektiert; schwer beweglich. Beim Vorziehen gegen die Symphyse spannen sich im Douglas straffe Stränge. Die Parametrien sind beiderseits gegen Druck etwas empfindlich. Untersuchung in Narkose: Uterus klein, relativ gut beweglich. Parametritische Stränge im Douglas fühlbar; im übrigen sind die Parametrien frei und weich. Tuben und Ovarien leicht tastbar; nicht vergrössert. Epigastrische Hernie dicht oberhalb des Nabels, die leicht zu reponieren ist.

Operation in Narkose: Schnitt in der Mittellinie über die Geschwulst. In dem kleinen Bruchsack findet sich etwas adhärentes Netz, das abgebunden und versenkt wird. Schluss des Bruchsackes durch Seidenknopfnähte; darüber 1. Fasciennaht mit Seide und 2. fortlaufende Naht mit Catgut. Hautnaht. Primäre Wundheilung.

Nachuntersuchung: Bericht der Kgl. Direktion der Kreisirrenanstalt Ansbach. Es besteht eine kaum sichtbare, bei genauem Zusehen als feine blasse Linie erscheinende Narbe. Verdickung der Bauchwand an dieser Stelle oder Klaffen ist nicht zu konstatieren. Ein Recidiv ist nicht aufgetreten. Klagen über Magenbeschwerden bestehen nicht.

6. Taglöhner J. M., 59 J. Hernia epigastrica.

Seit 1/2 Jahr Schmerzen im Magen, die krampfartig auftreten, jedoch von der Einnahme der Mahlzeiten unabhängig sind. Appetit gut, selten Erbrechen, aber ständig Aufstossen. Keine Kopfschmerzen oder Müdigkeit. Stuhlgang geregelt ohne Nachhilfe und ohne Beschwerde. Früher stets gesund; nie Beschwerden von Seiten des Magens. In den letzten 14 Tagen haben die Beschwerden sehr zugenommen.

In der Linea alba in der Mitte zwischen Nabel und Schwertfortsatz findet sich eine Lücke, in die man eben die Kuppe des kleinen Fingers legen kann. Dicht darüber findet sich eine 2. Lücke, etwa erbsengross. An beiden Stellen wölbt sich beim Husten und Pressen eine kleine Geschwulst vor. Die Palpation dieser Stelle ist sehr schmerzhaft.

Operation in Narkose: Schnitt in der Linea alba. Es sind in der Linea alba zwei Fascienlücken, je etwa erbsengross, aus denen sich eine je etwa über haselnussgrosse Fettgeschwulst hervordrängt, die einen kleinen Peritonealtrichter nach sich zieht. Etwas links seitlich von der unteren Lücke findet sich ein dritter schmaler Spalt, durch welchen sich eine ca. kirschkerngrosse Fettgeschwulst hervordrängt, hinter welcher ein Peritonealtrichter nicht gefunden wird. Abbinden der drei Fettgeschwülste; sorgfältige Vernähung der Fascienlücken ohne Anfrischung. Hautnaht mit Klammern. Primäre Wundheilung. Bei der Entlassung ist Pat. vollkommen beschwerdefrei; fühlt sich ganz wohl und gesund.

Nachuntersuchung: Vollständiges Wohlbefinden, Pat. verträgt alles, keinerlei Klagen; vollständig arbeitsfähig. Zwischen Nabel und Proc. xiphoideus eine 8 cm lange, längsverlaufende, glatte, zarte, blasse Narbe. Keinerlei Diastase; keine Hervorwölbung beim Husten, Pressen und Aufrichten.

1906.

7. Arbeiter J. Ph., 41 J. Hernia epigastrica.

Pat. klagt seit etwa 1/2 Jahr über Magenbeschwerden; häufigeres Erbrechen und unregelmässigen Stuhlgang. Weiss keine Veranlassung dafür; früher angeblich gesund.

Mittelgrosser Mann in mässig gutem Ernährungszustand. Innere Organe o. B. Dicht über dem Nabel etwas links von der Mittellinie eine haselnussgrosse Hernie, die sich reponieren lässt.

Operation in Narkose: Querschnitt über die Höhe der Geschwulst. Isolierung des Bruchsackes, der in Fett eingebettet ist. Kein adhärenter Inhalt. Verschluss durch Catgutnaht. Fascien-Seidennaht. Hautnaht. Primäre Wundheilung. Bei der Entlassung vollständig beschwerdefrei.

Nachuntersuchung: Vollständiges Wohlbefinden. Keine Schmerzen; kein Erbrechen, vollkommen arbeitsfähig. Fingerbreit über dem Nabel eine 8 cm lange, querverlaufende, feine, zarte, blasse Narbe. Beim Aufrichten des Körpers in der Mitte der Narbe geringe Diastase ohne merkliche Hervorwölbung.

8. Maschinenformer M. Z., 36 J. Hernia epigastrica.

Seit 7—8 Wochen verspürt Pat. unterhalb der Magengrube Schmerzen, die in ihrer Heftigkeit wechseln, besonders sind die Schmerzen stärker, wenn Stuhlverhaltung vorhanden ist, auch sind zu dieser Zeit die Schmerzen über den ganzen Leib ausgebreitet. Als Pat. die schmerzhafte Stelle befühlte und besah, merkte er daselbst eine querverlaufende Hervor-

wölbung, die zeitweise grösser oder kleiner, weicher oder härter sein soll. Anfallsweise sind die Schmerzen nicht aufgetreten.

Unterhalb der Magengrube, etwa der 1. Inscriptio tendinea entsprechend eine transversale nach beiden Seiten von der Mittellinie gleichweit sich ausbreitende (3 cm) Hervorwölbung, die sich etwas durch Druck verkleinern lässt. Beim Husten fühlt man von der Bauchhöhle her anscheinend Darm gegen den Boden der Geschwulst anprallen. Ganz reponibel ist die Geschwulst nicht. Diagnose: Lipom mit epigastrischer Hernie.

Operation in Narkose: Querschnitt über die Höhe der Geschwulst. Excision eines Lipoms. In der Mitte des Bodens desselben ist die Bauchdeckenfascie in der Grösse eines 10 Pfennigstücks auseinander getreten und stülpt sich hier ein Bruchsack vor. Abtragung desselben. Vernähen der Bruchpforte. Verschluss der Bauchdeckenwunde. Primäre Wundheilung. Beschwerdefrei entlassen.

Nachuntersuchung: Bei schwerer Arbeit, besonders beim Heben geringe Schmerzen an der Narbe. Magenfunktion ungestört. Allgemeinbefinden gut. 4 Fingerbreit über dem Nabel eine 9 cm lange, querlaufende, glatte, blasse, zarte Narbe. Keine Diastase; keine Hervorwölbung.

1907.

9. Werkstättengehilfe G. H., 33 J. Hernia epigastrica.

Pat. klagt seit 1/4 Jahr über Schmerzen an einer Stelle dicht oberhalb des Nabels in der Mittellinie. Schon seit einigen Jahren magenleidend und auch deshalb in Behandlung. Häufiges Erbrechen besonders bei anstrengender Arbeit. In den letzten Jahren ständig an Körpergewicht abgenommen. Letztes Erbrechen vor 4 Wochen; angeblich Blut, in den letzten Wochen vorsichtige Diät. Stuhlgang regelmässig.

Sehr anämischer, schlecht genährter Mann. Haut schlaff und welk. Abdomen weich. 2 Querfinger oberhalb des Nabels in der Mittellinie eine epigastrische Hernie. Man fühlt eine cirkumskripte Geschwulst, die Netz oder Lipom ist. Palpation schmerzhaft. Magengegend sonst unempfindlich.

Operation in Lumbalanästhesie: Schnitt oberhalb des Nabels in querer Richtung, über die Höhe des Bruches. Isolieren des Bruchsackes und Abbinden desselben nach Eröffnung, wobei er sich frei von adhärentem Inhalt erweist. Verschluss der Wunde durch Etagennähte. Wundheilung p. pr. Bei der Entlassung vollständig beschwerdefrei.

Nachuntersuchung: Vollständiges Wohlbefinden. Appetit gut; kein Erbrechen. Fingerbreit über dem Nabel eine 7 cm lange, querverlaufende, glatte, blasse, unempfindliche Narbe. Keine Diastase; keine Hervorwölbung.

10. Friseurgehilfe J. Sch., 25 J. Hernia epigastrica.

Pat. bemerkt seit einigen Wochen eine Hervorwölbung am Nabel besonders beim Husten und Pressen. Seit längerer Zeit nach dem Essen Drücken und öfters auch Erbrechen. Sonst früher gesund.

Gracil gebauter, anämischer Mann in leicht unterernährtem Zustand. Herz und Lunge o. B. Leib weich. Beim Husten und Pressen wölbt sich dicht oberhalb des Nabels in der Mittellinie eine haselnussgrosse Geschwulst hervor, die leicht reponiert werden kann. Mit der Spitze des Fingers kommt man in eine entsprechende Lücke.

Operation in Rückenmarks-Anästhesie: Querschnitt über die Höhe der Geschwulst durch Haut und Fascie, Spaltung der Rectusscheide in der gleichen Richtung. Der Bruchsack wird hervorgezogen, isoliert und nach Eröffnung, wobei er sich als leer erweist, abgebunden. Naht der Rectusscheide, des Muskels, der Fascie und Haut. Primäre Wundheilung. Bei der Entlassung beschwerdefrei.

Nachuntersuchung: Vollständig beschwerdefrei, Appetit gut, Stuhlgang in Ordnung. Fingerbreit über dem Nabel eine 7 cm lange, querverlaufende, unempfindliche Narbe, ohne Diastase oder Hervorwölbung. Dagegen ist die Entwicklung eines Nabelbruches zu konstatieren. Nabelgrube verstrichen, beim Husten und Pressen geringe Hervorwölbung.

11. Kinderwärterin K. K., 56 J. Hernia epigastrica.

Im Jahre 1896 wurde gelegentlich einer Konsultation wegen Endometritis durch den behandelnden Arzt eine kleine Fettgeschwulst in der Magengegend gefunden. In den letzten Monaten zunehmende Schmerzen in der Magengegend, besonders nach dem Essen, zeitweise Erbrechen. Appetit ziemlich gut. Keine merkliche Abmagerung.

Mittelmässig genährte Frau, gering entwickeltes Fettpolster. Herz und Lungen o. B. Leib überall weich; nirgends druckempfindlich. In der Mittellinie zwei Querfinger über dem Nabel fühlt man eine Lücke in den Bauchdecken. Beim Pressen tritt eine etwa kirschgrosse, weiche Geschwulst an dieser Stelle heraus. Die Stelle ist schmerzhaft, besonders nach dem Essen und auf Druck. Die chemische Untersuchung des Mageninhaltes nach Probefrühstück ergiebt keine Abweichung von der Norm. Die Salolreaktion tritt $^1/_2$ Stunde nach der Einnahme des Mittels im Urin auf; Jodkali wird nach 10 Minuten im Speichel nachgewiesen.

Operation in Lumbalanästhesie: Querschnitt über die Höhe des Bruches. Der Bruchsack wird leicht isoliert, ist etwa taubeneigross. Als Inhalt findet sich Netz. Nach Abschneiden des Bruchsackes Vernähung des Spaltes in der Längsrichtung. Diastase der Recti gering, dieselben werden nach der Mitte gezogen und durch Knopfnähte vereinigt. Fasciennaht, tiefe und oberflächliche. Hautnaht. Primäre Wundheilung. Bei der Entlassung ohne Beschwerden.

Nachuntersuchung: Vollständiges Wohlbefinden. Appetit gut; keinerlei Störung. Fingerbreit über dem Nabel 6 cm lange, querverlaufende, glatte, unempfindliche Narbe. Keine Diastase; keine Vorwölbung.

12. Schlosser O. E., 37 J. Hernia epigastrica. H. ing. dupl.

Pat. hat seit $^1/_4$ Jahr Magenschmerzen nach dem Essen; keinen

ordentlichen Appetit und etwas angehaltenen Stuhl. Zu Beginn der Erkrankung 2 mal Blutbrechen. Die Schmerzen treten meist nach dem Essen auf und verschwinden nach einigen Stunden wieder; zum Erbrechen kommt es nicht. Angeblich 28 Pfund an Körpergewicht abgenommen.

Kräftig gebauter und entwickelter Mann in reduc. Ernährungszustand, ohne Fettpolster. Herz und Lungen o. B. Leib flach und weich. Dicht über dem Nabel fühlt man in der Mittellinie eine kleine Vertiefung, an Grösse etwa der Kuppe des kleinen Fingers entsprechend. Beim Pressen und Aufrichten des Körpers nimmt man an dieser Stelle eine kleine Hervorwölbung wahr. Die Berührung wird schmerzhaft empfunden. Unterhalb des Nabels in der Mittellinie ein erbsengrosses Knötchen, ohne dass an dieser Stelle eine Lücke nachweisbar wäre. Die Leistenringe auf beiden Seiten sind ziemlich gleichmässig, stark erweitert. Der eindringende Finger hat die Empfindung anschlagender Eingeweide beim Husten. Das Austreten eines Bruches kann noch nicht beobachtet werden.

Operation in Rückenmarks-Anästhesie: Querschnitt über die Mitte der Vertiefung, Spaltung der Fascie und Rectusscheide in gleicher Richtung und Ausdehnung. Isolierung des Bruchsackes, der mit einem kleinen Lipom in Zusammenhang steht. Eröffnung des Bruchsackes, in dem sich kein adhärenter Inhalt findet, auch nicht im Innern der Bauchhöhle. Schluss der Bauchhöhle durch Catgut. Peritonealnaht, die auch das hintere Blatt der Rectusscheide mitfasst. Muskel-Catgutnähte. Naht des vorderen Blattes der Rectusscheide, der Fascie und Haut mit Seide. Primäre Heilung. Bei der Entlassung vollständig beschwerdefrei.

Nachuntersuchung: Subjektiv vollständiges Wohlbefinden. Narbe glatt und unempfindlich; keine Hervorwölbung. Keine Gewichtszunahme.

13. Schutzmann J. K., 31 J. Hernia epigastrica.

Pat. hat seit 8 Tagen Schmerzen in der Magengegend, die anfallsweise auftreten und mit Erbrechen einhergehen. Dabei bemerkt Pat. dicht über dem Nabel eine kleine Geschwulst. Die Schmerzen traten zum ersten Mal nach einem Fall auf, wobei Pat. sich durch krampfhaft angestrengtes Rückwärtsbeugen des Oberkörpers in der Höhe halten wollte. Früher stets gesund, war 6 Jahre beim Militär.

Kräftig gebauter, gut genährter und entwickelter Mann. Leib weich. Dicht über dem Nabel in der Mittellinie findet sich eine kleine Delle, entsprechend der Spitze des kleinen Fingers und daselbst eine ganz kleine Geschwulst, die sich auf Husten und Pressen hin nicht wesentlich verändert. Die Palpation ist sehr empfindlich.

Operation in Lumbal-Anästhesie: Fingerbreit über dem Nabel Querschnitt durch Haut und Fascie. Die kleine Geschwulst repräsentiert sich als ein Fettklümpchen und zieht an einem dünnen Stiel in die Bauchhöhle. Nach genügender Isolierung wird der Stiel unterbunden und der Stumpf in die Bauchhöhle versenkt. Eigentliche Bruchsackhüllen haben

sich nicht isolieren lassen. Verschluss der kleinen Bruchpforte durch Catgut-Knopfnähte. Fasciennaht mit Seide. Hautnaht. Primäre Wundheilung. Bei der Entlassung vollständig beschwerdefrei.

Nachuntersuchung: Subjektiv vollkommenes Wohlbefinden. Narbe glatt und unempfindlich, fest und derb, ohne irgend welche Nachgiebigkeit.

Nachtrag.

Als Nachtrag möchte ich einer Beobachtung Erwähnung thun, die wir dieser Tage machen mussten und die geeignet ist zu zeigen, dass gelegentlich auch einmal durch die Anwesenheit einer epigastrischen Hernie ein schwereres Krankheitsbild verdeckt werden kann.

Der unter Nr. 12 unserer Krankengeschichten angeführte Patient, dessen Beschwerden nach der Operation beseitigt waren, und der auch bei der Nachuntersuchung beschwerdefrei befunden wurde, kam Mitte Februar wieder zur Aufnahme mit heftigen Schmerzen im Leib und einem unter unseren Augen sich entwickelnden starken Icterus. Da die Schmerzen auch bei Bettruhe, Diät und Kataplasmen nicht nachliessen und ein vollständiger Gallenabschluss sich ausbildete, entschlossen wir uns, in der Annahme, dass es sich um eine Gallensteinerkrankung handle, zur Operation. Bei der Laparotomie fand sich ein wohl von den Gallenwegen ausgehendes Carcinom, das bereits auf Magen und Colon übergegriffen hatte. Es fanden sich auch schon metastatische Knötchen in der Leber, und auch das bei der 1. Aufnahme (s. Krankengeschichte) konstatierte Knötchen unterhalb des Nabels entsprach einer Krebsmetastase.

Litteratur.

Richter, Göttingen 1785. — C. Walter, Dissert. Bonn 1850. — Roth, Arch. f. klin. Chir. 1891. — Kuttner, Grenzgebiete der Med. u. Chir. Bd. I. — Rehn, Deutsche Klinik. — Friedmann, Zeitschr. f. ärztl. Fortbildung. 1906. — Chailloux, Thèse de Paris 1894. — Dittmer, Dissert. Bonn 1889. — Hagentorn, Dissert. Dorpat 1902. — Le Page, Thèse de Paris 1888. — Witzel, Volkmann's Sammlung klin. Vorträge. 1890. Nr. 10. — Arx, Deutsche Zeitschr. f. Chir. Bd. 87. — Wiesinger, Berl. klin. Wochenschr. 1897. — Klausner, Münch. med. Wochenschr. 1906. — Lennhof, Berl. klin. Wochenschr. 1894. — Bohland, Ebenda. — Friedrich, Wiener klin. Wochenschr. 1903. — Pott, Deutsche Zeitschr. f. Chir. Bd. 70. — Fillipini, Ref. Centralbl. f. Chir. 1907. — Hahn, Deutsche Zeitschr. f. Chir. Bd. 74. — Gegenbauer, Hyrtl, Merkel, Lehrbücher der Anatomie.

XV.

AUS DEM

STÄDTISCHEN KRANKENHAUSE

ZU FRANKFURT a. M.

CHIRURG. ABTEILUNG: PROF. DR. L. REHN.

Operation eines Aneurysma embolo-mycoticum einer Mesenterialarterie.

Von

Karl Stern.

An die Namen Ponfick und Eppinger knüpft sich das grosse Verdienst, in klassischen Arbeiten auf eine Veränderung der Arterien aufmerksam gemacht zu haben, die im Gefolge einer mykotischen Endocarditis auftretend, eine unheilvolle Komplikation dieses an sich schon schweren Krankheitsbildes bedeutet. Es handelt sich dabei um eine Erweiterung des Gefässrohrs, die alle Charakteristiken eines Aneurysmas darbietet, und zu einem solchen in einer ganz bestimmten Weise durch das Festsetzen eines mykotischen Embolus und dadurch erzeugten Entzündungsvorgangs an der betreffenden Stelle der Arterienwand führt.

Diese Gefässveränderungen nennt Ponfick embolische, Eppinger mykotisch-embolische Aneurysmen.

Wenn auch schon vor Ponfick verschiedentlich, besonders von englischen Autoren (Church, Joliffe, Ogle u. A.) die Entstehung mancher Formen von Aneurysmen durch Embolie und den durch sie gesetzten Veränderungen der Gefässwand in Verbindung gebracht worden war, gebührt Ponfick das Verdienst.

den pathologischen Vorgang genauer studiert zu haben; er hat auch als erster durch die Bezeichnung „embolische Aneurysmen" der Erkenntnis von der Entstehung dieser Gefässwandveränderungen Ausdruck verliehen.

Besteht darüber auch kein Zweifel mehr, dass diese Aneurysmen embolischen Ursprungs sind, so gehen die Ansichten über die Natur der Emboli und die Art ihrer Einwirkung auf die Gefässwand auseinander. Der rein mechanisch-embolischen Theorie Ponfick's steht die mykotisch-embolische Eppinger's gegenüber.

Drei Momente sind es besonders, die Ponfick bestimmt haben, diese Aneurysmen als unter dem mechanischen Einfluss eines Embolus entstanden zu erklären. Im Verlaufe eines endokarditischen Processes wird „ein meist verkalktes" Stückchen von dem der Klappe aufsitzenden thrombotischen oder entzündlichen Material losgerissen und mit dem Blutstrom fortgeführt, um in einem Arterienast entsprechenden Kalibers stecken zu bleiben. Das eigentümliche physikalische Verhalten des Embolus, nämlich seine Härte und Starrheit und die unregelmässige zackige Beschaffenheit seiner Oberfläche sind die Eigenschaften, die ihn unter dem Einfluss genügender treibender Kräfte befähigen, eine Membran wie die Wand einer Arterie zu durchbohren.

Durch diese Oeffnung in der Arterie bahnt sich das Blut einen Weg nach aussen, und es kommt zur Ausbildung eines Aneurysma spurium in ganz ähnlicher Weise, wie es sich bei den von aussen her erfolgenden Perforationen der Arterienwand, insbesondere den traumatischen, zu entwickeln pflegt. In der „weit kleineren Zahl" von Fällen, in denen keine verkalkten, sondern einfache Embolien angetroffen wurden, liegt jedesmal eine „kalcificierende" Endocarditis zu Grunde, und Ponfick erklärt die Genese in diesen Fällen so: Dass ebenfalls ein kalkiger Pfropf der Urheber der Aussackung gewesen, aber nachträglich „auf irgend eine Weise" — eine nähere Erklärung dafür ist nicht angegeben — verschwunden sei.

Damit ein solcher Embolus zur Bildung eines Aneurysmas führen kann, müssen noch zwei weitere Bedingungen zutreffen, deren bedeutsamste „unter allen Umständen fundamentale" der Sitz des Embolus ist.

Sämtliche Fälle weisen übereinstimmend den Befund auf, dass der Pfropf stets unmittelbar hinter der Teilung einer Arterie seinen Sitz hat. Auf diese Weise bleibt eine völlige Kontinuität bestehen zwischen dem beständig lebhaft weitergehenden Strom im

Nachbarast und dem unvollständig verlegten. So wird der Embolus bei jeder Welle mit Gewalt gegen die Gefässwand an und in sie hineingepresst werden müssen; und während ein besonders ungestümer Anprall der Blutwelle bei einem kalkigen Embolus eine brüske Durchstechung herbeiführen kann, verfällt die Gefässwand bei einem weichen Embolus in einer mehr allmählichen Weise unter dem Druck des gegen sie angedrängten Pfropfes der „dekubitalen Nekrose", und eine leichte Drucksteigerung führt auf dem schon vorbereiteten Boden zum gänzlichen Durchbruch. Dazu kommt als drittes beweisendes Moment für das mechanische Zustandekommen des embolischen Aneurysmas die von Ponfick beobachtete Thatsache, dass ein solches nur in den Organen und Geweben des Körpers sich entwickelt, wo der dem Anprall des Blutstromes von aussen her geleistete Widerstand ein verhältnismässig geringer ist. Deshalb kommt ein embolisches Aneurysma nicht zu Stande beispielsweise in der Niere, „trotz des Vorhandenseins eines Embolus aus verkalkter Masse mit dem Sitz hinter einer Arterienteilungsstelle, dagegen das relativ häufige Vorkommen im lockeren Fettgewebe des Milzhilus oder im Mesenterium und das noch häufigere in der weichen Hirnsubstanz".

Der mechanischen Theorie von der Entstehung der embolischen Aneurysmen steht gegenüber die Erklärung, die Eppinger für die Aetiologie dieser Aneurysmen gegeben hat. Nach ihm ist die Gefässwanderkrankung infolge von Embolien eine akut entzündliche, hervorgerufen durch einen specifischen Reiz, nämlich durch die Anwesenheit parasitärer Organismen.

Zu dieser Anschauung wurde Eppinger veranlasst durch die pathologisch-anatomischen Untersuchungsresultate bei einer Reihe von Individuen, die einer infektiösen Erkrankung erlegen waren.

Das Vorhandensein reichlicher Mikrokokkenballen, die unter und zwischen den den Herzklappen aufgelagerten Fibrinmassen vorgefunden wurden, und der gleichzeitige Nachweis der gleichen Mikrokokkenballen und Haufen sowohl an einander zugekehrten und „wie ausgenagten" Flächen und Grenzpartien des embolischen Thrombus als an der „Belagsplatte" der Aneurysmen, die an Stelle der hier ganz fehlenden Intima getreten ist, liessen ihn auf die Vermutung des engen Zusammenhangs von mykotischer Endocarditis und mykotisch-embolischem Aneurysma kommen.

Der Vorgang der Aneurysmabildung dieser Aetiologie ist folgender: Aus dem Blutstrom lagern sich pathogene Mikrokokken-

ballen auf den Klappen des Endocards ab und ihre Wirkung giebt sich durch Veränderungen auf und in den Klappen zu erkennen. Auf den Klappen kommt es zu schichtweisen Fibrinauflagerungen und zu Niederschlägen von Blutgerinnseln, in den Klappen ausser zu einer Zellanhäufung zu einer Lockerung des Gefüges der Klappen, die an einzelnen Stellen so weit gedeihen kann, dass ihre Resistenzfähigkeit beträchtlich vermindert wird. So kommt es, dass dann Teile der Klappen samt den auf ihnen haftenden mykotisch untermengten Auflagerungen entweder auf einmal oder wahrscheinlicher stückweise abgerissen und die so gearteten Stücke als mykotische Embolie in die Aortenkreislaufbahn geschleudert werden. Von diesen Embolien her rühren dann die mykotisch-embolischen Thrombosen, die an der Stelle, wo sie haften bleiben, alsbald ihre charakteristischen Veränderungen hervorrufen.

Unter dem Einfluss des festgesessenen mykotisch-embolischen Thrombus wird zunächst ein exsudativer, periarteritischer und weiterhin ein mesarteritischer Process ausgelöst, über dem die Intima platzt und mehr oder weniger zerstört wird. Die elastischen Gewebe und ein Teil der muskulösen Elemente der Arterien reissen ein, während der unzerrissene Anteil der Muskulatur samt angrenzender Adventitia seines elastischen Gewebes beraubt durch den anprallenden Blutstrom ausgebuchtet wird. Ein solches Aneurysma kommt demnach zu Stande durch Ausdehnung der resistent gebliebenen Muskulatur und Adventitia zwischen den Rissenden der Elastica und Intima. Der Ausfall der Elastica ist aber zweifelsohne der nächste und wichtigste Grund für die Ausbuchtung der erhaltenen Wandbestandteile.

Diese Wandveränderungen sind nicht Wirkungen der Thrombusbildung als solcher, sondern der infektiösen oder mykotischen Beschaffenheit derselben. Denn gewöhnliche blande Thromben rufen chronische, zur Organisation neigende und geeignete Processe hervor, die an der Gefässwand resp. dem Thrombus selbst vor sich gehen; exsudative Vorgänge dagegen, wie sie sich unter der Einwirkung der in Rede stehenden Embolien abspielen, sind immer bedingt durch Anwesenheit von Mikrokokken, und jedesmal hat die direkte Untersuchung des Thrombus seine mykotische Eigenschaft erwiesen.

Der Vorgang der Entstehung der mykotisch-embolischen Aneurysmen auf die geschilderte Weise ist durch die mit peinlichster Genauigkeit geführten Untersuchungen Eppinger's so sicher ge-

stellt, dass es der Beobachtungen anderer nicht mehr zum Beweise der Richtigkeit bedurfte, sondern diese nur als wertvolle Bestätigungen — auch unser Fall kann als solche dienen — der Angaben Eppinger's zu betrachten sind. Und auch die Beobachtung Thoma's, der Gelegenheit hatte, zwei solche Aneurysmen an den Arterien der Hirnhäute zu beobachten, bei denen er wohl die verkalkten Embolie fand, Mikroorganismen aber nicht nachweisen konnte, widerspricht der mykotischen Aetiologie dieser Aneurysmen nicht.

Dieses Fehlen von mykotischen Elementen ist durchaus nicht beweisend dafür, dass nicht doch in diesen die Ursache für die Veränderungen in der Gefässwand zu suchen ist. Es hat in solchen Fällen die Erkrankung bereits längere Zeit gedauert und ist abgeheilt; sucht man doch auch umsonst nach mykotischen Massen in den fibrösen Verdickungen verkrüppelter Klappen und doch weiss man genau, dass diese Klappenveränderungen Residuen mykotischer Endocarditiden sind.

Mehr als 50 Jahre sind seit den Veröffentlichungen Ponfick's verflossen, aber die Zahl der in der Litteratur niedergelegten Fälle von embolisch-mykotischen Aneurysmen ist eine sehr spärliche geblieben. Bereits Ponfick hat auf ihr seltenes Vorkommen aufmerksam gemacht.

Obwohl dieser Autor, auf die embolische Genese dieser Aneurysmen einmal aufmerksam geworden, seine Sektionen mit besonderer Sorgfalt gerade im Hinblick auf diese Erkrankung machte, konnte er, trotz des reichlichen anatomischen Beobachtungsmaterials des Chariteekrankenhauses nur in 6 Fällen von frischer resp. rekurrierender Endocarditis einen Zusammenhang zwischen dieser Erkrankung und Aneurysmen der genannten Art in einem Zeitraum von zwei Jahren finden. Am relativ häufigsten findet man die Aneurysmen embolisch-mykotischer Aetiologie an den Arterien des Gehirns, während von Funden an den Arterien der Extremitäten und der beiden anderen Körperhöhlen schon bedeutend weniger berichtet wird. Besonders aber besteht von dem Vorkommen an den Mesenterialgefässen auch jetzt noch der Satz Ponfick's zu Recht: „Was speciell die Aneurysmen der Arterien des Mesenteriums betrifft, so können diese als äusserste Raritäten gelten".

Deshalb erscheint es angebracht, eines Falles von mykotisch-embolischem Aneurysma einer Mesenterialarterie Er-

wähnung zu thun, der in der chirurgischen Klinik des städtischen Krankenhauses Frankfurt am Main (Prof. Dr. Rehn) zur Beobachtung kam und der nicht nur wegen des seltenen Sitzes des Aneurysmas an der Arteria mesenterica sup. Interesse verdient, sondern auch besonders in therapeutischer Hinsicht bemerkenswert ist. Zum ersten und bisher einzigen Male wurde ein Aneurysma embolomycoticum einer Mesenterialarterie zum Gegenstand eines erfolgreichen Eingriffs gemacht, erfolgreich insofern, als nach Beseitigung des Aneurysmas in dem subjektiven und objektiven Befinden des Patienten eine bemerkenswerte Wendung zum bessern eintrat, bis eine Komplikation in Gestalt eines Aneurysmas derselben Aetiologie und Lokalisation den Erfolg der ersten Operation illusorisch machte.

Die Krankengeschichte des Patienten ist folgende:

H. H., 20 J., aufgen. 14. I. 06. Mit 9 und mit 12 Jahren Gelenkrheumatismus, seitdem Herzleiden; niemals geschlechtskrank. Im September 1905 ist Pat. in Amerika an „gastrischem Fieber" erkrankt. Ein zweiter konsultierter Arzt erklärte die Erkrankung für „Malaria". Mitte Oktober aus der Behandlung entlassen. Auf der Rückreise nach Europa Ende Oktober wieder Fieber, das immer Nachmittags begann; sonst keine besonderen Beschwerden. Dann vierzehn Tage Behandlung zu Hause, dauernd mässiges Fieber und zuletzt auch starke Leibschmerzen unterhalb des Nabels, zugleich allmählich zunehmende Anschwellung am rechten Unterarm.

Am 29. XI. Aufnahme auf die medicinische Abteilung. Diagnose: Streptokokkensepsis, Aorteninsufficienz.

Die hühnereigrosse Anschwellung am rechten Unterarm ging unter feuchten Verbänden rasch zurück. Im Blut wurden keine Malariaplasmodien festgestellt, jedoch zwei Mal durch Kulturen (am 12. XII. und 2. I.) Streptokokken. Pat. wurde längere Zeit mit Tavel'schem Antistreptokokkenserum behandelt, zugleich erhielt er längere Zeit Chinin. Dauernd Fieber, intermittierend bis 39,7. Am 23. XII. wurde unterhalb des Nabels ein kleiner empfindlicher Tumor festgestellt. Verlegung nach der chirurgischen Station am 14. I. 06.

Der hier erhobene Befund lautete: Sehr blasser, anämisch aussehender Pat. in sehr heruntergekommenem Ernährungs- und Kräftezustand. An den Lungen keine Veränderung. Herz: Spitzenstoss hebend; Grenzen: Herzdämpfung reicht nach links zwei Finger breit über die Mamillarlinie, nach rechts bis zur Mitte des Sternums. Ueber der Aorta diastolisches Geräusch, systolisches über allen Ostien. Der Urin enthält Albumen, kein Sacharum, keine Cylinder. In der Unterbauchgegend etwas rechts von der Mittellinie und etwa zwei Querfinger breit unterhalb des Nabels ein nicht ganz hühnereigrosser, etwas beweglicher cirkumskripter

Tumor in der Tiefe fühlbar. Betastung empfindlich, aber nicht ausgesprochen schmerzhaft. Abdomen sonst weich, leicht eindrückbar, Leber normal, Milzdämpfung vergrössert, Milz unter dem linken Rippenbogen tastbar per rectum nihil. Intermittierendes Fieber, morgens normal, abends bis 39,8.

19. I. 06 Operation in Aethernarkose (Prof. Rehn): Schnitt in der Mittellinie vom Nabel abwärts. Nach Eröffnung des Peritoneums fühlen die eingeführten Finger den Tumor unter den vorgelagerten Dünndarmschlingen. Nachdem dieselben hervorgezogen, präsentiert sich der von aussen gefühlte Tumor als fast kleinapfelgross im Mesenterium gelegen. Er liegt etwa in der Mitte zwischen Wurzel und Darmansatz desselben entsprechend einer Stelle des Ileum, die ungefähr 2 Fuss von der Ileocoecalklappe entfernt ist. Die benachbarten Mesenterialdrüsen sind geschwollen und gerötet. Der Tumor wird zuerst für einen Mesenterialdrüsenabscess gehalten. Die Punktion ergiebt jedoch ca. 7 ccm flüssiges Blut. Incision entsprechend dem Verlauf der Mesenterialgefässe. Der Tumor zeigt sich angefüllt mit zwiebelschalenartig angeordneten alten Blutcoagulis. Nachdem diese ausgeräumt sind, stark spritzende arterielle Blutung aus einem federkieldicken Mesenterialgefäss, das durch eine fast ½ cm grosse ovale Oeffnung mit dem aneurysmatischen Sack in Verbindung steht. Doppelte Unterbindung der Arterien. Die durch die Ausräumung der Coagula entstandene Höhle wird nach Einlegung eines Jodoformgazestreifens durch Catgutknopfnähte geschlossen. Die Därme zeigen völlig normales Aussehen, keine Zeichen entzündlicher Reizung. Schluss des Peritoneums mit fortlaufender Catgutnaht, der Tampon wird aus dem unteren Wundwinkel herausgeleitet. Vereinigung der beiden Recti mit wenigen Catgutknopfnähten, der Fascie mit fortlaufender Catgutnaht. Hautnaht mit Seidenknopfnähten. Kultur der Punktionflüssigkeit negativ.

23. I. Temp. seit der Operation kaum mehr erhöht. Sehr viel Erbrechen. Die Magenausspülungen fördern reichliche Mengen mit schwarzen Flocken vermischter Flüssigkeit zu Tage. Abdomen ziemlich aufgetrieben, unempfindlich, Peristaltik wahrnehmbar, Stuhlgang anfangs nur nach Einläufen, später spontan, dünn, mehrmals täglich. Blutkultur aus einer Armvene: Streptokokken in spärlichen Kolonien. — 28. I. Die Temperatur beginnt wieder höhere abendliche Anstiege zu zeigen. Das Erbrechen hat aufgehört. Appetit zufriedenstellend, Abdomen weich und unempfindlich. Wunde reaktionslos. Tampon ist entfernt, statt dessen dünner Drain eingeführt. Pat. sieht besser aus, Allgemeinbefinden wesentlich gebessert. Der Durchfall hat aufgehört, der Stuhlgang sieht eigentümlich hell, glänzend wie Fettstuhl aus. Mikroskopisch keine Fettsäurenädeln oder Fetttropfen. — Urin: Albumen positiv, mikroskopisch spärliche granulierte Cylinder. Herzbefund wie bei der Aufnahme. — 7. II. Temperatur abends stets über 38°. Pat. klagt seit einigen Tagen über Schmerzen

in der Magengegend unter dem Schwertfortsatz, Betastung dort schmerzhaft, Bauchdecken etwas gespannt. Keine deutliche Resistenz, kein Tumor. Perkussionsschall normal. Stuhlgang breiig, meist hell, glänzend wie Fettstuhl; mikroskopisch kein Fett nachweisbar. Niemals Blut im Stuhl. Wegen der starken epigastrischen Schmerzen sind abends wieder Morphiumspritzen notwendig. Dionin wirkungslos. Appetit und Nahrungsaufnahme leidlich, Aussehen dauernd blass. Kein Erbrechen. Erste Operation per primam geheilt. — 8. II. Pat. klagt bei der Visite über Schmerzen an der Innenseite des linken Oberarms. An der linken Radialis ist kein Puls mehr zu fühlen, er war dort bisher immer sehr kräftig, schnellend, entsprechend der Aorteninsuffizienz vorhanden. An der Innenseite des Oberarms besteht an der Grenze des oberen und mittleren Drittels Empfindlichkeit, unterhalb und an dieser Stelle ist der Puls der Art. brachialis nicht mehr zu fühlen, während er oberhalb davon vorhanden ist.

Diagnose: Embolie der Art. brachialis. — 15. II. Am linken Arm sind keine Oedeme und keinerlei Sensibilitätsstörungen aufgetreten. Motorische Funktion intakt. Vorübergehend bestand angeblich leises Kriebeln und Ameisenlaufen in den Fingern. An der Stelle der anzunehmenden Embolie fühlt man an der Innenseite des linken Oberarms eine schwache Verdickung. Pat. erhält seit einigen Tagen Liq. ars. Fowleri, das ihm gut zu bekommen scheint. Die Schmerzen in der Magengegend scheinen etwas geringer zu sein, dagegen stärkere Schmerzen im Rücken. Urinbefund der gleiche, Diurese leidlich. Keine Oedeme; nur das Gesicht um die Augen herum etwas gedunsen. Leib weich, überall eindrückbar; um die Magengegend etwas empfindlich. Leber normal, Milz etwas vergrösserte Dämpfung, nicht palpabel. An den Lungen keine Veränderung. — 20. II. Pat. klagt in den letzten Tagen über Anfälle von Asthma cardiale artigem Typus, die nach Codein und Digalen besser geworden sind. Herz: Dämpfung noch etwas weiter nach links verbreitert; über zwei Querfinger breit ausserhalb der Mammillarlinie. Lautes diastolisches Geräusch über der Aorta, systolisches über der Mitralis. Sonst Status idem. Aussehen dauernd blass, anämisch, elend, aber nicht schlechter wie bei der Aufnahme, eher etwas besser. Gewichtszunahme. Hauptbeschwerden: dauernde Schmerzen im Rücken zu beiden Seiten der Wirbelsäule den Nieren entsprechend; dauernde Schmerzen in der Magengegend, unterhalb des Schwertfortsatzes. — 27. II. Im Abdomen fühlt man in der linken Oberbauchgegend dicht neben dem Nabel deutlich einen neuen kleinapfelgrossen, gut abgrenzbaren Tumor, der stark pulsiert, und über dem ein lautes, blasendes Geräusch auskultierbar ist. Die Pulsation ist direkt unter den Bauchdecken fühlbar, oberhalb und unterhalb des Tumors ist keine auf die Aorta zu beziehende Pulsation nachweisbar. Betastung schmerzhaft. Pat., der sehr genau auf sich selbst achtet, hat schon seit drei Tagen auf diese Stelle aufmerksam gemacht, doch konnte bisher

nichts sicheres gefühlt werden. Abdomen sonst weich, tief eindrückbar, schmerzlos. Viel Schmerzen im Rücken. — 1. III. Der Tumor ist deutlich gewachsen, er ist faustgross, halbkugelig, gut abgrenzbar. Perkussion über ihm gedämpft. Die Pulsation ist stark schnellend, hebend wie der Radialispuls. Lautes blasendes Geräusch über ihm. An der linken Radialis ist dauernd kein Puls vorhanden. An der Innenseite des Oberarms fühlt man entsprechend der Stelle der angenommenen Embolie, eine ca. daumenstarke Verdickung, die jedoch nicht pulsiert. Am rechten Oberschenkel oberhalb der Kniescheibe einige kleine Petechien. Am Augenhintergrund keine Blutungen. Viel Schmerzen im Rücken und Abdomen entsprechend dem neuen Tumor. Ohne Morphium schreit Pat. laut vor Schmerz. Sonst Status idem. Stuhlgang täglich vorhanden. In den letzten Tagen wieder mehrmals Erbrechen. Temp. kaum erhöht. Am linken Arm keine Cirkulationserscheinungen.

2. III. 06 II. Operation (Prof. Dr. R e h n) in Aethersauerstoffnarkose, wegen des Collaps des Pat. am Ende der Operation weggelassen. Längsschnitt pararectal, in der linken Oberbauchgegend beginnend bis unterhalb des Nabels reichend. Nach Eröffnung des Peritoneums zeigen sich die vorliegenden Dünndarmschlingen an mehreren Stellen verwachsen und durch Adhäsionen miteinander verbunden, offenbar die Folge der ersten Operation. Nach dem Auseinanderziehen und Hervorlagern der Dünndarmschlingen zeigt sich das Mesenterium links neben der Wirbelsäule durch einen prallen faustgrossen Tumor vorgewölbt. An einer Stelle sieht die Oberfläche des Tumors etwas gelblich aus, die Punktion ergiebt flüssiges, hellrotes Blut (Aneurysma). Nach dem Herausziehen der Punktionsnadel spritzt das Blut im Strahl pulsierend aus der Punktionsöffnung. Incision der Serosa, Versuch, dieselbe von dem Aneurysma nach beiden Seiten zurückzuschieben. Der Sack des Aneurysmas reisst dabei ein und es erfolgte eine abundante Blutung. Kompression der Aorta. Versuch, die Oeffnung durch Knopfnähte zu schliessen. Immer wieder Einreissen und erneute Blutung, die durch Kompression der Aorta immer für einige Zeit steht. Da angenommen wird, dass es sich um ein Aneurysma der Bauchaorta handelt, Versuch die Aorta freizulegen, um sie zu unterbinden — Freilegung eines breiten pulsierenden Strangs, der für die Aorta gehalten wird. Unterbindung desselben mittels Deschamps. Die Blutung steht. Tamponade des Aneurysmas mit Vioformgaze. Schluss der Bauchdecken. Pat. ist kollabiert und kommt ca. 15 Min. nach Beendigung der Operation ad exitum.

Die Sektion ergab: „Hochgradige akute Anämie im Anschluss an Unterbindung eines Aneurysma spurium der Art. mes. sup. bei subchronischer verrukoser Endocarditis der Aortenklappen mit Insufficienz. Hochgradige Dilatation beider, besonders des linken Ventrikels. Anämie und beginnende Fettdegeneration des Myocards. Abgeheilte geringgradige fibröse Endocarditis der Mitralis und Aortenklappen. Beginnende verru-

köse Auflagerung der Mitralis. Multiple grosse Infarkte der Milz bei embolischem Verschluss der beiden Hauptarterien. Erweichung eines der Infarkte. Multiple Infarktnarben beider Nieren. Parenchymatöse subchronische Nephritis. Aneurysmenbildung im Verlaufe der Art. brach. sinistra infolge Vereiterung eines Embolus der Arterie. Ueberreste von geringgradiger obliterierender fibröser Pericarditis. Gastritis chronica." 12 cm vom Abgang aus der Aorta entfernt teilt sich die Mes. sup. in drei Aeste. Der mittlere dieser Aeste hört 6 mm von seinem Ursprung gerechnet plötzlich auf und bildet eine in einer apfelgrossen Höhle fluktuierende Membran. Die Höhle selbst ist ungleichmässig ausgebuchtet und wird an einzelnen Stellen ausgekleidet von Resten der Aortenwandung. Es lässt sich jedoch nicht mit Sicherheit sagen, ob an allen Stellen die Wand gebildet wird von Resten der Arterienwandung oder ob sie an gewissen Teilen aus den Geweben des Mesenteriums besteht, in die hinein das Aneurysma sich ein Bett gewühlt hat. An den Wänden der Höhle finden sich braunrote nirgends organisierte Blutgerinnsel. Die vordere Seite der Wand ist sehr dünn und an einer thalergrossen Stelle nach vorn in die freie Peritonealhöhle perforiert. Ein Hauptast der Mes. sup. von 5 mm Lumen ist erfüllt von einem braunroten der Wand lose aufsitzenden Embolus. Die Wand selbst ist an dieser Stelle nicht verändert. Die Operationsstelle des alten Aneurysmas bildet eine kleine tadellose Narbe. Darm und Mesenterium im ganzen Bereich der Art. mes. sup. unverändert.

Die wenigen bis jetzt veröffentlichten Fälle haben nur einen pathologischen Wert, indem bei der Sektion das Aneurysma als zufälliger Befund oder als Ursache des tödlichen Ausgangs aufgefunden wurde. Die einzige Beobachtung eines Aneurysmas der Art. mes. sup., das in vivo festgestellt wurde, ist von Zeri veröffentlicht worden. Es handelte sich um einen Fall Bacelli's, der auf Grund der vorhandenen Symptome: Schmerzen im Epigastrium, die zu Anfällen von grosser Heftigkeit sich steigern, und pulsierende Geschwulst daselbst, ein Aneurysma der Art. mes. sup. vermutete, eine Diagnose, deren Richtigkeit die Laparotomie bestätigte. Es blieb jedoch bei der Eröffnung des Abdomen, da das Aneurysma „wegen seines Verlaufs auf der oberen Fläche der Bauchaorta inoperabel war". So erscheint es berechtigt, wenn v. Schrötter[1]) schreibt: „Von den Aneurysmen der Art. mes. sup. ist es bekannt, dass dieselben keinerlei charakteristische Symptome hervorbringen und erst mit dem Eintritt der tödlichen Blutung zu Tage treten".

Auch in dem Fall, der in der Frankfurter chirurgischen Klinik

1) Nothnagel, Specielle Pathologie und Therapie.

zur Beobachtung gelangte, wurde zunächst die Diagnose auf ein Aneurysma mit Sicherheit nicht gestellt, vielmehr wurde bei dem Fehlen aller sonstigen für ein Aneurysma charakteristischen Symptome ein metastatischer Mesenterialdrüsenabscess als wahrscheinlich in Erwägung gezogen. Allein der Umstand, dass der Tumor im Abdomen starke subjektive Beschwerden machte, versetzte den „sehr auf sich achtenden" Kranken in die Lage, die Lokalisation anzugeben, auf die die Aufmerksamkeit des Untersuchers sich zu koncentrieren habe. Und ferner liess bei unserem Patienten die ungewöhnliche Grösse des Aneurysmas dasselbe der palpierenden Hand als Tumor imponieren, der bei den unerträglichen Beschwerden zu einem operativen Eingriff aufforderte.

So wurde das Aneurysma entdeckt, bevor es zu der tödlichen Blutung geführt hatte und die Operation hatte ausser der Abwendung der unausbleiblichen Ruptur den Erfolg, dass der Patient für eine Reihe von Tagen entfiebert und von den „unerträglichen Schmerzen" befreit war.

Bei der Operation erwies sich das erste erfolgreich operierte Aneurysma als fast kleinapfelgross, das zweite operativ angegriffene als faustgross. Das sind für eine embolische mykotische Gefässerkrankung ganz ungewöhnliche Grössenverhältnisse. Im allgemeinen sind die in Rede stehenden Aneurysmen nur klein. An den feineren Arterien, besonders der Pia mater, bieten sie bezüglich der Grösse Verschiedenheiten dar, die von den mannigfachsten Bedingungen hinsichtlich der Verlaufsweise der Aneurysmen abhängen. So kann es allmählich durch rekurrierende Entzündungen am Eingang oder in der Wand, ferner durch allmähliches Schwinden der Scheidewand und Zusammenfliessen zweier benachbarter Aneurysmen zu einer stärkeren Erweiterung der Gefässwandung kommen, und ferner kommt es, ungehinderte Ausdehnungsfähigkeit und ausbleibende Thrombose vorausgesetzt, auf die Stärke des Blutdrucks und die Länge der Zeit an, welche die vor Allem durch Elastica-Schwund minderwertige Gefässwand dem Andrängen des Blutstroms genügend Widerstand entgegenzusetzen vermag.

Das grösste Aneurysma dieser Art, das Ponfick begegnet war, gehörte ebenfalls der Art. mes. sup. an und war „fast wallnussgross". Die Aneurysmen Eppinger's zeigten durchschnittlich eine Länge von 2,0—2,5 cm, und während ein von Buday beobachtetes mykotisch-embolisches Aneurysma wegen „Wallnussgrösse" als „beachtenswert" beschrieben ist, ist das von Osler, das von

„Billardkugelgrösse" neben drei kirschgrossen am Bogen der Aorta sass, wegen seiner Grösse berühmt.

War das zeitlich erste Aneurysma als solches zwar nicht zu diagnosticieren, aber durch seine Ausdehnung palpierbar und infolge seiner Beschwerden operationsbedürftig, so konnte der zweite Tumor, der im weiteren Verlauf der Krankheit im Abdomen zur Ausbildung gelangte, schon vor der Laparotomie mit Wahrscheinlichkeit als Aneurysma angesprochen werden, nicht nur, dass er sich analog dem ersten erfolgreich operierten Aneurysma, schon bevor es als Tumor zu palpieren war, durch starke Schmerzanfälle angekündigt hatte und rasch an Grösse zunahm, es war auch, was in dem ersten Fall gefehlt hatte, Pulsation über ihm vorhanden und ein stark blasendes Geräusch auskultierbar. Dazu kommt, dass die Erfahrung ein multiples Auftreten der mykotisch-embolischen Aneurysmen lehrt.

Die Multiplizität des Auftretens dieser Aneurysmen in ein und demselben Fall ist eine Thatsache, auf die Eppinger in seiner grundlegenden Arbeit aufmerksam macht. Das parasitäre Aneurysma ist, das lehren uns sämtliche Fälle, durch die Multiplizität seines Vorkommens ausgezeichnet, eine Beobachtung, die geradezu ein Charakteristikum und ein hervorragend wichtiges diagnostisches Hilfsmittel für Aneurysmen embolisch-mykotischen Ursprungs ist, und die in unserem Fall ebenso von Neuem ihre Bestätigung fand wie die weiteren Worte Eppinger's an dieser Stelle: „Was die Diagnose des parasitären Aneurysmas erleichtert, ist der Umstand, dass akute und chronische Formen in ein und demselben Fall beobachtet werden können". Chronisch entstanden war das Aneurysma der Brachialis und das zeitlich als erstes entstandene an der Mesenterialarterie, akut das, das als zweites während der Zeit der Krankenhausbeobachtung an der Mesenterialarterie zur Ausbildung gelangte.

Ebenso charakteristisch und für die Diagnose der embolisch-mykotischen Aneurysmen wichtig wie die Multiplizität des Vorkommens und das Nebeneinanderauftreten von akuten und chronischen Formen ist ein Moment, auf das in Folgendem aufmerksam gemacht sei: Bei Betrachtung sämtlicher in der Litteratur mitgeteilter Fälle von Aneurysmen embolisch-mykotischen Ursprungs begegnet uns „als hervorragendstes Merkmal ihrer Uebereinstimmung die ausnahmslos vorhandene Coincidenz von Aneurysmenbildung und Endocarditis", und auch in unserem Fall fehlt diese nicht, ein Zusammenhang, der nach den früher gemachten Auseinandersetzungen über die Genese

dieser Aneurysmen selbstverständlich erscheinen muss:

Zu einem Aneurysma gehört eine mykotische Thrombose und zu deren Quelle eine bestehende mykotische Endocarditis oder eine solche Klappenerkrankung, die als Ablaufsstadium einer solchen betrachtet werden kann.

Diese Eigenschaften der in Rede stehenden Aneurysmen: ihr gehäuftes Vorkommen in ein und demselben Fall, akute und chronische Formen nebeneinander, ihr Auftreten im Gefolge einer frischen oder rekurrierenden oder überstandenen Erkrankung des Endocards sind für die klinische Erkenntnis der mykotisch-embolischen Gefässerkrankung von dem allergrössten Werte und auch ohne die sonstigen charakteristischen Merkmale eines Aneurysmas ist bei dem Zusammentreffen der genannten Momente der Verdacht auf diese Komplikation stets gerechtfertigt. Mit Sicherheit ist die Diagnose allerdings erst zu stellen, wenn ausser dem Zutreffen der angeführten Thatsachen die sonstigen für eine pathologische Ausdehnung der Gefässwand charakteristischen Symptome vorhanden sind, als deren markanteste sicht- und fühlbare Pulsationen und blasende dem Pulse synchrone Geräusche hervorzuheben sind, Symptome, die an dem zweiten an der Mesenterialarterie zur Ausbildung gelangenden Aneurysma bei unserem Patienten vorhanden waren und die, wie bereits erwähnt, schon vor der Laparotomie die Diagnose auf ein Aneurysma zu stellen erlaubten.

Hinsichtlich des Verlaufs zeigte unser Fall „dasselbe, was gewöhnlich zu beobachten ist".

Die von dem Aneurysma ausgehenden Erscheinungen drängen die schwereren der Grundkrankheit angehörenden in den Hintergrund, um ein gewissermassen ganz selbständiges Krankheitsbild zu erzeugen, dessen Symptome natürlich so wechselnd sind wie der Sitz und die Grösse der Aneurysmen, die Festigkeit ihrer Wandung und Beschaffenheit ihres Inhaltes.

Bei den Patienten der Frankfurter Klinik waren es, bedingt durch Sitz und Grösse des Tumors, wie in dem Falle Bazelli's, „unerträgliche epigastrische Schmerzen", die den Kranken aufschreien machten und gegen die „Dionin" sich als gänzlich machtlos erwies. Bei einem Kranken, den Ponfick zu beobachten und zu obducieren Gelegenheit hatte, liessen sich bei der Sektion am Gehirn ältere Hämorrhagien aus einem Aneurysma embolischer Aetiologie nachweisen. Sie gaben die Erklärung ab für die in vivo wiederholt aufgetretenen leichten apoplektiformen Anfälle und vorübergehende

Paresen, die so lange im Vordergrund des Krankheitsbildes standen, bis eine umfangreichere frische Blutung dem Leben rasch ein Ende gesetzt hatte.

Eine zweite Form des Verlaufes ist die, dass bei der Sektion embolisch-mykotische Aneurysmen gefunden werden, die weder während des Lebens Symptome gemacht, noch durch ihr Vorhandensein den Organismus geschädigt und die auch nicht das auf eine interkurrente oder auf die Grundkrankheit zurückzuführende Ende beschleunigt hatten.

Als Paradigma hierfür diene folgender Fall Ponfick's:

Marie J., 22 J. Klinische Diagnose: Vitium cordis, das zu Kurzatmigkeit und Anschwellung der Füsse geführt hatte. Eine akute, physikalisch genau verfolgbare Pneumonie führte ein halbes Jahr nach Beginn der Erkrankung zum Tode. Die anatomische Untersuchung ergab u. a. rekurrierende verruköse Endocarditis an der Mitralklappe, heilende Embolie eines kleinen Astes der Art. mes. sup., embolisches Aneurysma sacciforme der Art. mes. sup. mit ausgedehnter hämorrhagischer Infiltration des mesenterialen Fettgewebes in der Umgebung. Dabei zeigte das Gebiet der erkrankten Arterie dem reaktionslosen Verhalten intra vitam gemäss keine pathologischen Veränderungen.

Daneben allerdings sind Fälle beschrieben, in denen das Aneurysma zwar einen symptomlos verlaufenen Befund bei der Sektion darstellte, aber keinen gleichgiltigen; kann es doch jeden Augenblick unter dem Einfluss einer akuten Fluktion eine ungewohnte Ausdehnung erfahren und bei der meist so gefährlichen Nachbarschaft wie Gehirn und Bauchhöhle rasch den Tod bedingen.

Ein Beispiel für diesen Verlauf bildet der erste überhaupt beschriebene Fall von mykotisch-embolischen Aneurysmen, der von L. Koch[1]) mitgeteilt ist. Derselbe verdient auch wegen des seltenen Sitzes der Erkrankung, den er mit dem unsrigen gemeinsam hat, besonderes Interesse.

Es handelt sich in dem Falle Koch's um einen 22j. Mann, der unter den Erscheinungen eines Blutergusses in das Cavum peritonei plötzlich zu Grunde gegangen war, bei dem aber eine oft rekurrierende Endocarditis valvulae mitralis als die das Krankheitsbild beherrschende Affektion imponiert hatte. Als Quelle der Hämorrhagie ergab die Sektion ein taubeneigrosses Aneurysma der Art. mes. sup., durch dessen Berstung eine tödliche Blutung in die Bauchhöhle erfolgt war.

1) In.-Diss. Erlangen 1851.

Einen zweiten Fall mit dem gleichen Sitz der Erkrankung und gleichem Ausgang erwähnt Ponfick:

Wilhelm K., 30 J. Klinische Diagnose: Rekurrierende Endocarditis am linken venösen Ostium.

Am Tage vor seinem Tode empfand Pat. plötzlich einen heftigen Schmerz im Leibe, „wie wenn etwas geplatzt wäre". Er kollabierte danach sehr schnell und starb kaum 12 Stunden später. Der anatomische Befund ergab: „Embolie und mehrfache z. T. geplatzte Aneurysmen der Art. mes. sup. mit Perforation des Bauchfellüberzugs und Gekröses. Multiple Hämorrhagien und miliare Infarkte in der Wand des ganzen Darmtractus".

Nun ist es bekannt und in zahlreichen Arbeiten der letzten Jahre sowohl vom klinischen wie pathologisch-anatomischen Standpunkt aus besprochen, dass embolische Verschlüsse der Mesenterialgefässe klinisch sowohl wie pathologisch-anatomisch wohl charakterisierte Symptome machen.

Schon Kussmaul giebt für die klinische Diagnose der Embolie der Mesenterialgefässe folgende Anhaltspunkte: „Man darf ein solches Ereignis dann als eingetreten betrachten, wenn unter Umständen, die die Annahme einer Embolie überhaupt zulassen, Symptome von Darmblutung, Enteritis und selbst Peritonitis auftreten, ohne dass ein anderer Grund für die Entstehung dieser Zufälle gefunden werden kann".

Als wichtiges Symptom gelten akut einsetzende, reichliche, selbst erschöpfende Darmblutungen, die weder aus einer selbständigen Erkrankung der Darmhäute noch aus einer Behinderung der Pfortadercirkulation erklärt werden können. Die neben den Blutungen anfangs vorhandenen Diarrhöen werden bald abgelöst von Ileussymptomen mit vor allem „fauligem antiperistaltischen Erbrechen", das weniger auf die Darmbewegungen rückwärts getriebener Fäkalmassen als vielmehr auf faulige Zersetzung des Inhalts in dem embolisierten Darmabschnitt zurückzuführen ist. Heftige kolikartige Schmerzen, als deren Ursachen die nie ausbleibende Colitis und weiterhin Peritonitis konkurrieren, fehlen bei den typischen Embolien der Mesenterialgefässe ebensowenig wie das von Kussmaul hervorgehobene Symptom: bei Eintritt der Embolie rasches beträchtliches Sinken der Körpertemperatur, die auch später trotz Eintritts der Peritonitis nicht über die Norm steigt. Dazu kommt als seltenes, aber wenn es vorhanden, für die Diagnose ungemein wichtiges Hilfsmittel das Eintreten von Purpuraeruptionen, deren embolische Natur wohl

als ziemlich feststehend zu betrachten ist: auch bei unserem Patienten fehlte ihr Auftreten nicht.

Gegenüber diesen Fällen, wie sie Kussmaul und Gerhardt gezeichnet haben, in denen die Darmblutung die klinische Situation beherrscht, giebt es andere, in denen der akute Darmverschluss im Vordergrunde steht. Damit wird die Aufmerksamkeit in zweifelhaften Fällen von Abdominalaffektionen auf das Vorkommen von Embolien im Organismus gelenkt und Kussmaul hat zuerst mit allem Nachdruck darauf hingewiesen, welch grosse Bedeutung in dem Symptomenkomplex des Verschlusses der Mesenterialarterien gerade die an anderen Körperteilen — in diesem Fall in den Hautgefässen — vor oder gleichzeitig mit den Darmerscheinungen auftretenden etwaigen Embolien haben. Aus allen diesen Symptomen kann aber nur dann mit Sicherheit auf den in Frage stehenden Process im Abdomen geschlossen werden, wenn eine Quelle der Embolie in der Aorta, in den Lungenvenen, vor Allem aber in dem linken Herzen sich nachweisen lässt.

Von den zahlreichen im Laufe der Jahre veröffentlichten Fällen von embolischem Verschluss der Art. mes. möge nur einer, der wegen seines ziemlich charakteristischen Verlaufs als Paradigma gelten kann, Erwähnung finden.

Ein 54 Jahre alter Arbeiter wurde in vollster Gesundheit plötzlich von so heftigen Leibschmerzen befallen, dass man ihn nach Hause tragen musste. An demselben Tage abends und nächsten Morgen hatte er öfters blutige Stuhlentleerungen von heftigen Schmerzen begleitet. Vom zweiten Tag der Erkrankung an sistierten die Stühle und auch Eingiessungen blieben erfolglos. Der Unterleib des Kranken wurde immer mehr aufgetrieben, er erbrach fortwährend, Fieber war nicht vorhanden, die Temperatur war sogar dauernd subnormal. Wegen Verdacht auf innere Einklemmung wurde die Laparatomie ausgeführt; sie stellte eine ausgebreitete Gangrän der Darmschlingen fest, als deren Ursache die Sektion einen 5 cm langen obturierenden wandständigen Thrombus aufdeckte. Die Quelle der Embolie — in vivo nicht diagnosticiert — war vorhanden in der Insufficienz der Bicuspidalklappe und in der Stenose des linken venösen Ostiums.

Diese Gangrän des Darms ist der charakteristische pathologisch-anatomische Befund bei Embolien im Gebiet der Mesenterialarterien; sie umfasst nach den experimentellen Untersuchungen Litten's und den klinischen Beobachtungen Kussmaul's u. A. speciell beim Verschluss der Mes. sup. den Dünndarm, den oberen Teil des

Dickdarms und das untere Querstück des Duodenum.

Darin scheint in Anbetracht der Anastomosen der Mes. sup. mit der Art. pancreatico-duodenalis sowohl als auch mit den Rami colici von der Mes. inf. ein Widerspruch zu bestehen zwischen den anatomischen Verhältnissen einerseits, den klinisch-pathologischen Erfahrungen andererseits. Auf der einen Seite reichliches Vorhandensein von arteriellen Verbindungsbahnen, auf der anderen der konstante Eintritt einer hämorrhagischen Infarcierung mit ihren Konsequenzen für das Leben des betreffenden Darmabschnittes d. h. Ausgang in Nekrose und Gangrän. Für diese merkwürdige Erscheinung existieren verschiedene Erklärungen.

Während Cohnheim behauptet, dass in solchen Fällen nicht nur ein grösserer Ast, sondern auch dessen arterielle Anastomosen verstopft seien und zwar durch Verschleppung von Stücken des primären Embolus, dass es sich also um „multiple Embolien" handle, giebt Faber die Erklärung, dass trotz des Offenbleibens der Kollateralen der Druck in der obturierten Arteria mesenterica null sei gegenüber dem positiven Druck in der Pfortader, von der aus daher der verstopfte Bezirk hämorrhagisch infarciert werde. Diese Erklärung hat Litten unabhängig von Faber experimentell festgestellt und er fasst seine Ergebnisse dahin zusammen, dass die Mesenterialarterien ohne in anatomischem Sinne Endarterien zu sein, doch funktionell als solche aufzufassen seien, indem die Anastomosen, die sie besitzen, bei dem gewöhnlichen Blutdruck nicht genügen, das ganze Verästlungsgebiet jener Arterie vollständig zu versorgen, vielmehr zur raschen Wiederherstellung der Cirkulation im Gebiet der unterbundenen resp. verstopften Meseraica ein Blutdruck gehören würde, wie er unter gewöhnlichen Verhältnissen niemals auch nur annäherungsweise erreicht werden kann.

Einem Hunde, dem die Art. mes. sup. unterbunden worden war, wurde in die linke Carotis indigoschwefelsaures Natrium injiciert, bei einem Druck, wie er dem Aortendruck entspricht (125—150 mm Hg.), war das ganze Tier schön blau injiciert mit alleiniger Ausnahme der Art. mes. sup., d. h. nur Rectum und Duodenum waren gefärbt, während sich in den Gefässen des ganzen übrigen Darms keine Spur von Injektion befand. Erst bei einer Steigerung des Drucks über 300 mm Hg. begann die Injektionsmasse langsam in die grossen Darmgefässe vorzudringen ohne jedoch die kleinen Arterien oder gar die Kapillaren zu füllen.

Somit war die Erklärung für das auffallende Verhalten der Art. mes. sup. als „funktionelle Endarterie" gegeben.

In neuester Zeit sind die experimentellen Forschungen über die Folgen des Verschlusses der Mesenterialarterien von Marek und Niederstein wieder aufgenommen worden; von diesen kommen die Niederstein'schen Ergebnisse der von Faber aufgestellten, oben bereits erwähnten Hypothese am nächsten, während Marek seine Untersuchungsresultate in dem Sinne formuliert: „Die vollständige Absperrung des arteriellen Zuflusses zu irgend einem Gebiet verursacht anämische Gangrän, die Verlegung von Arterien bezw. Venen gesondert oder gleichzeitig bei ungenügendem Kollateralkreis dahingegen hämorrhagischen Infarkt."

Aus der Fülle der in der Litteratur niedergelegten Sektionsbefunde von Darmgangrän infolge Embolie einer Mesenterialarterie seien einige charakteristische zur Illustrierung herausgegriffen.

Oppolzer (Allgem. Wiener med. Zeitung).

50j. Mann mit Mitralstenose; erkrankt mit plötzlichen Unterleibsschmerzen, Kolikanfällen, Erbrechen, nicht zu stillenden Darmblutungen. Die Sektion ergab: neben einer Endocarditis recurrens vollständige Obturation der Mes. sup. durch ein zwei Zoll langes Gerinnsel. Der Darm vom unteren Querstück des Duodenum an bis zur Mitte des Colon transversum in sämtlichen Schichten blutig suffundiert, braunrot bis schwarz.

Gerhardt (Würzburger med. Zeitschrift).

43j. Mann an akutem Gelenkrheumatismus leidend erkrankt unter kolikartigen Schmerzen plötzlich mit Entleerung theerartiger, schwarzer Massen per anum. Tod 56 Stunden nach Eintritt der Darmblutung. Sektion: Frische verruköse Endocarditis. Im Duodenum punktförmige Extravasate; $2^1/_2$ Fuss oberhalb der Ileocoecalklappe beginnen gangränöse Veränderungen, die bis zum After reichen. Der ganze Darmtractus zeigt von aussen blaurotes Aussehen; seine Wände verdickt, gleichmässig mit Blut durchtränkt. Den Inhalt dieses Darmabschnitts bilden theerartige braunschwarze Massen. Die Art. mes. inf. findet sich bei ihrem Abgang aus der Aorta durch einen Embolus verstopft.

Pieper (Allg. med. Centralzeitung).

38j. Mann an akutem Gelenkrheumatismus erkrankt, bekam am 11. Tage seiner Erkrankung Endocarditis, am 17. Tage plötzlich Erbrechen und theerartig blutige Stühle von aashaftem Geruch; unter kolikartigen Schmerzen nehmen die Darmblutungen zu, denen der Pat. am 18. Krankheitstag unter Ileussymptomen erlag. Sektion: Gangrän des Dünndarms, des Colon ascendens, transversum und descendens; embolischer Verschluss der Mes. sup. nahe ihrem Abgang aus der Aorta.

Kussmaul (Würzburger Zeitschrift).

Bei einem 26j. Mann, der wegen Pleuritis aufgenommen im weiteren Verlauf eine Endocarditis bekam, traten am 14. Tag plötzlich profuse Darmblutungen auf, die aashaft rochen; Ileussymptome, bedeutendes Herabsinken der Körperwärme, Exitus letalis nach 36 Stunden. Sektion: Endocarditis; die Art. mes. sup. durch ein Fibringerinnsel verschlossen. Hämorrhagische Peritonitis; Gangrän des Jejunum und Ileum.

Zu keinem dieser für einen Verschluss der genannten Arterie als charakteristisch geschilderten klinischen oder pathologisch-anatomischen Darmsymptomen war es, wie schon angedeutet, weder in unserem noch in einem der dem unsrigen als analog mitgeteilten Fällen von Aneurysma embolo-mycoticum der Art. mes. sup. gekommen, obwohl nach den über die Entstehung dieser Aneurysmen eingangs gemachten Auseinandersetzungen ein embolischer Verschluss vorhanden war.

Wie ist dieser scheinbare Widerspruch zu erklären?

In allen Fällen, in denen es zur Gangrän des entsprechenden Darmabschnittes gekommen war, traten die Erscheinungen der Embolie „plötzlich" auf und führten rapid zum Tode. Der ganze Verlauf, die blutig theerartigen Stühle und der rasche Collaps stimmten genau überein mit den experimentellen bei der Unterbindung der Mesenterialarterie festgestellten Thatsachen Litten's. Sowohl die mitgeteilten Fälle — ihre Zahl liesse sich leicht bedeutend vermehren — als auch die Tierversuche Litten's beweisen, dass bei plötzlicher Obturation des Stammes der Tod früher eintritt als sich ein Kollateralkreislauf gebildet hat.

Die Richtigkeit dieser Beobachtung wird nicht geschmälert durch Fälle, in denen wie in einer Mitteilung Virchow's in seinen „Gesammelten Abhandlungen" die Art. mes. sup. in einen harten und festen Strang verwandelt war, ohne dass konsekutive Darmveränderungen eingetreten waren oder in einem Befund Tiedemann's, der ebenfalls die Art. mes. sup. verwachsen und zu einem bandartigen Strang geschrumpft fand. Denn während Experimente und zahlreiche klinische und pathologisch-anatomische Beobachtungen einwandsfrei beweisen, dass in den Fällen plötzlichen Verschlusses wegen Ausbleibens des Kollateralkreislaufs Gangrän des Darms auftritt, betont Tiedemann in der angeführten Mitteilung ausdrücklich, dass es zu einer kollateralen Erweiterung der Art. pancreatico-duodenalis sowohl als der anstossenden Aeste der unteren Gekrösarterie gekommen war. Damit eine solche Ausbildung

des kollateralen Netzes, das in anderen Stranggebieten sehr schnell eintritt im Gebiet der Mesenterialarterie zu Stande kommt, vergeht, wie Litten in seiner wiederholt citierten Arbeit nachgewiesen, eine viel zu lange Zeit, als dass es der Darm bei plötzlichem Verschluss des ihn ernährenden Gefässes ohne Nachteil ertrüge. Daher muss man in unserem Fall und in den ihm analogen eine so allmähliche Obturation des Mesenterialgefässes annehmen, dass die Anastomosen in ausgiebiger Weise sich zu entwickeln Zeit gefunden hatten. Wäre die Embolie im Gebiet der Mesenterialarterie plötzlich eingetreten, so wäre der hämorrhagische Infarkt die unausbleibliche Folge gewesen. Das Vorhandensein eines Kollateralkreislaufes, veranlasst durch den allmählichen Verschluss der Arterie, erklärt auch die Thatsache, dass bei der ersten von Erfolg gekrönten Operation bei dem Patienten der Frankfurter Klinik die Unterbindung des starken Mesenterialarterienastes zwecks Entfernung des ihr angehörenden Aneurysmas ohne Folgen für den von ihr versorgten Darmabschnitt bleiben konnte.

So ist durch die von Rehn zum ersten Male ausgeführte operative Beseitigung eines Aneurysma embolo-mycoticum einer Mesenterialarterie der Beweis erbracht, dass man ein solches entfernen kann mit Ausschaltung dieser Arterie aus dem Kreislauf, ohne die Folgen, wie sie ein plötzlicher Verschluss im Gefolge hat, befürchten zu müssen. Das allmähliche Entstehen dieser Aneurysmen bietet die Gewähr, dass es zu einem Kollateralkreislauf kommt, bevor die Gefässerweiterung eine solche Grösse erreicht, dass sie subjektive Beschwerden macht und als Tumor in abdomine imponiert.

Es lehrt also der von Rehn operierte Fall die Möglichkeit der glücklichen Entfernung eines Aneurysmas einer Mesenterialarterie mit dem Resultat, dass der Patient von seinen „unerträglichen" Schmerzen befreit und aus der Lebensgefahr, in der er infolge der allzeit drohenden Ruptur des Aneurysmas schwebt, gerettet ist.

Dieser durch die Operation erzielte Erfolg berechtigt in geeigneten Fällen den Versuch einer Operation, trotz der Erwägung, dass neben der Grundkrankheit die Multiplizität des Auftretens dieser Aneurysmen das Leben des Patienten auch weiterhin in beständiger Gefahr schweben lässt; der frische Embolus, der bei der Sektion in einem Seitenaste der Mes. sup. bei unserm Patienten gefunden wurde, würde mit allergrösster Wahrscheinlichkeit zur Bildung eines dritten Aneurysmas im Gebiet der genannten Arterie geführt haben.

Litteratur.

1) Buday, Aneurysmen der Art. iliaca commun. verursacht durch einen septischen Thrombus. Ziegler's Beiträge Bd. 10. — 2) Eppinger, Pathogenese, Histogenese und Aetiologie der Aneurysmen. Arch. f. klin. Chir. Bd. 35. — 3) Keen, W. W., Aneurysmen bei Personen unter 20 Jahren. Americ. med. News. 1887. — 4) Lanyton and Borlby, Mycot.-embol. Aneurysma. Brit. med. Journ. 1886. — 5) Manchot, Ueber die Entstehung der wahren Aneurysmen. Virchow's Arch. Bd. 121. — 6) Marchand, Arterien. Eulenburg's Realencyklopädie. — 7) Orth, Lehrbuch der speciellen pathologischen Anatomie. — 8) Ponfick, Ueber embolische Aneurysmen. Virchow's Arch. Bd. 58. — 9) v. Recklinghausen, Aneurysmen. Handbuch der allgem. Pathologie des Kreislaufs. — 10) Thoma, Untersuchungen über Aneurysmen. Virchow's Arch. Bd. 111. — 11) Weber, C. C., Aneurysmen. Handbuch der Chirurgie von Pitha-Billroth. II. — 12) Litten, Die Embolie der Art. mes. sup. Deutsches Arch. f. klin. Med. 1875. — 13) Ders., Ueber die Folgen des Verschlusses der Art. mes. sup. Virchow's Arch. Bd. 63. — 14) E. Kaufmann, Ueber den Verschluss der Art. mes. sup. durch Embolie. Virchow's Arch. Bd. 116. — 15) Benda, Das Arterienaneurysma. Lubarsch-Ostertag's Ergebnisse. VIII. — 16) Richter, Zur Statistik der Aneurysmen. Bd. 32. — 17) v. Schrötter, Gefässerkrankungen. Nothnagel's Specielle Pathologie und Therapie. — 18) Aneurysmen der Art. mes. sup. Centralbl. f. Chir. Bd. 31. — 19) L. Koch, Ein Fall von Aneurysma der Art. mes. sup. In.-Diss. Erlangen 1851. — 20) Niederstein, Cirkulationsstörungen im Mesenterialgebiet. Deutsche Zeitschr. f. Chir. Bd. 85. — 21) Marek, Ueber die Folgen des Verschlusses der Gekrösarterien. Deutsche Zeitschr. f. Chir. Bd. 90. H. 1—3.

XVI.

AUS DEM

DIAKONISSENKRANKENHAUSE ZU LEIPZIG.

CHIRURG. ABTEILUNG: CHEFARZT DR. P. SICK.

Ueber Brucheinklemmung mit Volvulus und primäre Enterostomie.

Von

Dr. **P. Sick.**

Zwei Beobachtungen von ungewöhnlichen Ileusformen waren mir Veranlassung, über Pathogenese, Diagnose und Therapie des Volvulus einige Erfahrungen von vielleicht allgemeinerer Bedeutung zu sammeln. Insbesondere gab mir der zweite Fall Gelegenheit. die Vorzüge der primär bei der (radikalen) Operation ausgeführten Enterostomie, die sich mir in dieser Form schon bei Darmparalyse durch Peritonitis bewährt hatte, näher zu erproben.

Der erste Fall betraf eine 46j. Näherin aus Lindenau, die am 26. X. 06 abends spät zur Aufnahme kam (1906, IV, Nr. 171). Bisher gesund, hatte sie seit 10 Jahren eine Vorwölbung in der linken Leistengegend bemerkt, die sich allmählich vergrösserte, aber ihr keine Beschwerden machte. Am 23. X. fühlte sie bei schwerem Tragen plötzlich stichartige Schmerzen, die Vorwölbung vergrösserte sich und wurde schmerzhaft. Erst nach weiteren 24 Stunden trat sich steigerndes Erbrechen ein, Pat. bemerkte, dass Stuhl und Winde fehlten; am 3. Tag roch das Erbrochene kotig. Aber erst am 4. Tag wurde der Arzt gerufen, der die sofortige Ueberführung ins Diakonissenhaus bewirkte.

Die Untersuchung der sehr anämischen und schwächlichen Pat. ergab neben einem kleinen aussetzenden Puls von ca. 100 Schlägen und wahrschein-

lich accidentellen Herzgeräuschen die Symptome eines eingeklemmten linksseitigen Leistenbruchs von Apfelgrösse und eine mässige, aber deutliche Auftreibung des ganzen Abdomens. Peristaltische Darmbewegungen waren nicht zu sehen, in den beiden Hypogastrien deutliche Dämpfung festzustellen. Lebhafte Schmerzen wurden nur bei der Untersuchung des äusserlich nicht entzündeten Bruchs angegeben, das Abdomen war leicht druckempfindlich.

Die sofortige Operation unter Lokalanästhesie, 2 Centigramm Morphium, deckt einen Darmwandbruch auf, der vom inneren Leistenring eingeklemmt und in 5 Markstückgrösse gangränös war. Nach ausgedehnter Spaltung des Rings entleert sich eine grosse Menge leicht getrübter Ascitesflüssigkeit und es zeigt sich die kollabierte abführende, die stark ausgedehnte zuführende Dünndarmschlinge. Doch ist letztere in der Farbe wenig verändert. Als nun zwecks Resektion eines grösseren Abschnitts des zuführenden Darms dieser weiter herausgeholt wird, nimmt auffallender Weise die cyanotische Färbung der Darmwand stark zu, und es stürzen beim Pressen der Pat., die zwecks weiterer Oeffnung der Bauchhöhle zur Klarstellung der Verhältnisse mit dem Braun'schen Apparat annarkotisiert wird, mehrere blauschwarz gefärbte, stark gedehnte Dünndarmschlingen in die Wunde. Es gelang nicht, die Drehung des Darms bzw. des Mesenteriums im Sinne eines vermuteten Volvulus des Dünndarms oberhalb der Brucheinklemmung nachzuweisen, auch andere Ursachen für die ausgedehnte Veränderung des grossen Dünndarmabschnittes, welcher als stark gangränverdächtig anzusprechen war, fanden sich nicht. Es wurde nun so rasch wie möglich die Resektion der Bruchschlinge vollendet und vor der Vereinigung der Darmstücke Seite zu Seite durch den vom Mesenterium schon befreiten zuführenden und aus der Bauchhöhle herausgelagerten Teil dünnflüssiger Darminhalt in grosser Menge entleert. Da auch nach Erledigung der Resektion eine sichere Erholung der cyanotischen Darmschlingen nicht bemerkbar war, zugleich aber die Pat. kollabierte, wurden die Schlingen teils in, teils vor der Wunde belassen und tamponiert. Unter Kampfer- und Kochsalzinfusion, später Mastdarmeinläufen von Kochsalz, Digalengaben, erholte sich die Pat. wider Erwarten. Der stark serös durchtränkte Verband wird öfter gewechselt. Die vorgelagerten Schlingen sehen nach 36 Stunden lebensfähig aus. Das Epigastrium ist weich, nicht aufgetrieben oder schmerzhaft. Einmal galliges Erbrechen; Flatus gehen nicht ab. Am 3. Tag, an dem ein 2. Eingriff angesetzt war, verschlechtert sich der Zustand in der Frühe, das Erbrechen setzt wieder ein, Puls und Temperatur steigen, das Abdomen wird meteoristisch. Es wird noch ein Eingriff gegen die offenbar vorhandene Peritonitis gemacht, wobei ein Ausgangspunkt der Entzündung, ein Durchbruch an der Resektionsstelle oder an den höheren Schlingen nicht zu entdecken ist. Da sich der Bruchsack stark gangränös zeigt, ist die Peritonitis wahrscheinlich von ihm und seiner

nächsten Umgebung ausgegangen, hat sich trotz der Tamponade über das schon schwer geschädigte Peritoneum der vorgelagerten Schlingen verbreitet, und war längs ihres Mesenteriums in die Tiefe gekrochen. Erst am 31. X., 5 volle Tage nach der Operation, 8 Tage nach der Einklemmung erlag Patientin der Peritonitis.

Eine Sektion wurde leider nicht gestattet. Doch liegt der Fall auch so in den Hauptsachen klar. Die Besprechung will ich erst nach dem Referat des zweiten anschliessen.

Der zweite Fall gehörte zu einer Flutwelle von acht eingeklemmten Hernien, die um Weihnachten 1907 herum sehr kurz hintereinander zur Operation kamen [1]).

Am 14. XII. 07 wurde 9 Uhr abends eine 62j. Landwirtsfrau aus Lüptitz eingeliefert, San.-Rat Dr. Ortmann, Wurzen, hatte die Diagnose auf chronischen Ileus gestellt, dessen Erscheinungen sich allmählich in 4 Tagen entwickelt hatten. (Krank.-Bl. 1907, IV, Nr. 155.)

Die Frau selbst, früher stets gesund, kräftig bei der Arbeit, Mutter von 3 erwachsenen Kindern, gab an, dass etwa seit der Climax vor 14 Jahren sich Verdauungsbeschwerden eingestellt hätten, bisweilen auch heftige „Magen"schmerzen. Zum Erbrechen sei es nicht gekommen. 1906 sei sie völlig beschwerdefrei gewesen. 28. X. 07 habe sie jedoch wieder heftige Magenkrämpfe bekommen, die erst am 31. X. unter Blutbrechen (Erscheinungen des Ulcus ventriculi: Diagnose des behandelnden Arztes, auf Abgang von Winden hat die Pat. nicht geachtet) zurückgingen. Am 11. XII. wiederholte sich der Anfall, es habe mit „versetzten Winden und Stuhl", heftigen Leibschmerzen, zuerst wieder in der Magengegend angefangen. Am 3. Tag gesellte sich Brechen dazu, das 24 Stunden bis zur Reise nach Leipzig fortdauerte. Der Arzt stellte zuletzt kotige Beschaffenheit fest.

Die kräftige, grosse, etwas abgemagerte Frau zeigt leicht gespannten Gesichtsausdruck, bleiche doch nicht fahle Gesichtsfarbe, der Puls beträgt 92 Schläge, die Temperatur 37,2. Herz- und Lungenbefund gut; das Abdomen ist im Ganzen ungleichmässig aufgetrieben, am stärksten um den Nabel; im Mittelbauch zeichnen sich durch die dünnen Bauchdecken 3 fast senkrecht gestellte aufgetriebene Dünndarmschlingen ab; hie und da noch Andeutung von Peristaltik. Der Leib ist überall leicht druckempfindlich, am meisten, doch nicht erheblich, in der Ileocoecalgegend;

1) Es sind übrigens sämtliche 8 Fälle, ausser dem vorstehenden noch 4 Darmresektionen, darunter eine interparietale Ileum-Hernie mit Kryptorchismus, eine Einklemmung des Proc. vermiformis, ein Volvulus und Incarceration einer Dünndarmschlinge in einer medianen Operationsnarbe, eine 75jährige Frau geheilt. In diesen Fällen war die Ausführung der Enterostomie noch nicht angezeigt, da keine Darmparalyse, einmal nur ganz circumskripte Peritonitis bestand.

hier ist auch etwas grössere Resistenz fühlbar. Der Schall ist überall tympanitisch, Leberdämpfung verringert, sonst keine abnorme Dämpfung nachweisbar. Die Frau hatte noch auf dem Transport erbrochen, angeblich nicht kotig, fühlte sich seitdem subjektiv viel besser. Winde seien aber bestimmt seit dem 11. XII., also seit $3^3/_4$ Tagen, nicht abgegangen. Die Hernienpforten erwiesen sich — soweit tastbar — frei. Auch per Rectum und vaginam ist nichts Bestimmtes zu fühlen.

Bei dem relativ guten Allgemeinzustand wurde von einer Operation bei Nacht abgesehen; die meiste Wahrscheinlichkeit sprach für eine Wegstörung am Coecum, sei's durch Perityphlitis, sei's durch Tumor. Es wurde Digalen gegeben, Kochsalzeinlauf von annähernd 2 l gemacht, der Magen gespült, wobei leicht fäkulent riechende Massen zu Tage kamen. Mit Morphium verlief die Nacht ruhig, doch änderte sich der Zustand im übrigen nicht. Der Puls war morgens 96, die Temperatur 36,9; Winde waren nach wie vor nicht aufgetreten.

In Skopomorphin-Narkose wird daher unter leichter Aetherzugabe am 15. XII. Vorm. die Laparotomie gemacht, Probeschnitt unter dem Nabel. Es entleert sich klare Ascitesflüssigkeit; dahinter kommen blauverfärbte teilweis fibrinbelegte geblähte Dünndarmschlingen zum Vorschein. Der Schnitt wird nach oben und unten bis auf etwa 15 cm erweitert, wobei sich zeigt, dass der grösste Teil des Dünndarms um sein Mesenterium im Sinn des Uhrzeigers gedreht war. Die Zurückdrehung — um mindestens 180°, genau lässt sich das im Eifer des Gefechts wohl schwer bestimmen: doch kann man sich später gut mechanisch rekonstruieren, wie oft man seine eigenen Arme um die Achse gedreht hat — liess sich unschwer bewerkstelligen; sodann wurde Mesenterium und Darm genauer auf gangränverdächtige Stellen abgesucht. Dabei kam analwärts ein erhebliches Stück vollständig kollabierter Dünndarm zum Vorschein, ganz im Gegensatz zu der Forderung von Wilms, dass vermöge des Mechanismus beim Zustandekommen und Komplettwerden des Volvulus der Dünndarm sich selbst bis zu seiner Fixation am Coecum — bei beweglichem Coecum auch dieses noch — in die Drehung und Abschnürung hineinziehe. Doch zeigte sich alsbald der Grund für diese Ausnahme vom Wilms'schen Gesetz. Ein ziemlich leichter Zug an dem kollabierten Dünndarm genügte, um aus der Tiefe des Kleinbeckens die letzte Dünndarmschlinge vor der Coecalklappe zum Vorschein zu bringen. Sie trug an ihrer Kuppe eine bis ans Mesenterium reichende Littre'sche Hernie, die anscheinend im Foramen obturatorium eingeklemmt gewesen und mit brandigen Schnürringen versehen war. Die Stelle der Einklemmung war wohl noch 10 cm vom Coecum entfernt. Der zu- und der abführende Schenkel waren ganz gleich kollabiert und beide hatten offenbar straff zu ihren Fixationspunkten, das Endstück zum Blinddarm, der zuführende Teil in das gedrehte Mesenterium geführt.

Die Darmresektion an dem zwar kollabierten aber ausserhalb der Einklemmung unveränderten Darm wurde rasch unter Absperrung des zuführenden Darms mit lose angezogenem Gummischlauch (Klammern lädieren mir häufig zu sehr Darmwand und Mesenterium (Thrombosen!)) in 6—7 cm Ausdehnung gemacht: Ende zu Ende mit durchgreifender Catgut- und ebensolcher Serosanaht.

Zum Schutz der Resektionsstelle und mehr noch zur Entleerung der immer noch trotz Kochsalzeinpackung gelähmten Volvulusschlingen wird hierauf eine Enterostomie beschlossen und folgendermassen angelegt: Zunächst auf der Höhe der untersten geblähten Schlinge eine kleine Tabaksbeutelnaht mit drei Stichen, dann feine Incision zwischen den Fadenschenkeln und Einführen eines schwach bleistiftdicken 60 cm langen Drains handbreit in den Darm, der sofort durch Knüpfen des Catgutfadens gedichtet wird. Während nun der dünnflüssige Inhalt der Volvulusschlingen über die Tischkante abfliesst und ein Assistent durch leichtes Anheben der Schlingen noch den Abfluss unterstützt, letzte Revision der Bauchhöhle, der Volvulus-Schnürfurchen, Entfernung der benützten Mulldeckstreifen, Reposition der teilweise zusammengefallenen Schlingen ins Mesogastrium.

Jetzt wird die drainierte Schlinge in (möglichst) natürlicher Lage an den unteren Wundwinkel gebracht und durch eine zweite Tabaksbeutelnaht von 4 oder 5 Stichen der Darm, ähnlich wie dies bei der Gastrostomie von Frank zur Vereinfachung des Witzel'schen Verfahrens angegeben wurde, die Drainageöffnung mitsamt dem festsitzenden Drain gegen das Darmlumen eingestülpt. Der geknüpfte Faden wird noch zum Anheften des Darms ans Peritoneum parietale benützt und eine zweite Fixations-Catgutnaht zwischen Schlinge und Bauchwand-Peritoneum zur weiteren Sicherung hinzugefügt. Die Nähte sind mindestens so rasch gelegt, als die Beschreibung Zeit erfordert. — Es wurde nun auch Peritoneum und Fascie nach Anlegung von 2 oder 3 Haltzwirnnähten fortlaufend genäht, die Haut mit Michel-Klammern vereinigt, nur ein dünnes Drain gegen das kleine Becken geführt, auf eine weitere Drainage verzichtet.

Die Heilung erfolgte ohne nennenswerte Störung des Wundverlaufs; nur in der nächsten Nähe des Darmdrains, das erst nach 14 Tagen entfernt wurde, bildete sich ein kleiner Bauchwandabscess subkutan, der aber vor der Entfernung des Drains schon ausgeheilt war, und keine bisher nachweisbare Fascienlücke zurücklässt. Ende der 3. Woche war die Bauchwunde fest vernarbt, am 25. Tage stand die Pat. auf, Stuhlgang und Allgemeinbefinden war von da an völlig normal. Am 42. Tag nach der Operation wurde sie mit Ostertag'scher Leibbinde zum Schutz der schlaffen Bauchdecken und zur Besserung ihrer lange vorhandenen Enteroptose entlassen. Auch zur Vermeidung künftiger Stö-

rungen des Darm-Situs dürfte hier das dauernde Tragen einer derartigen Binde nützlich sein.

Die Darmdrainage wurde zunächst wegen des noch längere Zeit bestehenden Meteorismus, dann auch zu Versuchszwecken so lange belassen; irgend ein Nachteil kam dadurch nicht zu Tage, es sei denn, dass die in der dritten Woche bestehende erhebliche Obstipation auf die Schliessung des Sicherheitsventils zurückgeführt werden könnte.

In den ersten 8 Tagen war aber die Darmfistel unentbehrlich, da bei nahezu ungestörtem Allgemeinbefinden noch eine erhebliche Neigung zu Meteorismus der gelähmten Volvulusschlingen bestand. Diese auch für die tiefergelegene Darmcirkulärnaht bedrohliche Situation wurde teils durch protrahierte Kochsalzeingiessungen ins Rectum, wie sie vor Murphy schon J. Wernitz in Odessa [1]) gegen septische puerperale Peritonitis empfohlen und bewährt gefunden hat, hauptsächlich aber durch NaCl-Einläufe in das Dünndarmrohr wirksam bekämpft. Diese Eingiessungen in den Dünndarm in ihrer fast augenblicklichen Wirksamkeit sowohl auf das Allgemeinbefinden, als auf die Besserung der lokalen Störung, empfehlen das Verfahren der Enterostomie in der geschilderten Weise ganz besonders. Minuten oder halbe Stunden nach den Eingiessungen treten reichliche Entleerungen dünnflüssigen Stuhlgangs ein, der in reinlicher einfacher Weise von einer im Bett neben der Kranken verlässlich angebrachten Ente mit Wattestopfen aufgefangen wird.

Da bei unserer Kranken am 3. Tage trotz der kombinierten Kochsalzbehandlung Stuhl per rectum noch nicht abging, wurde die zur Zeit von mir häufiger angewandte Physostigmingabe von 1,0 mg mehr des Experiments als dringlicher Indikation wegen angewendet und nach $^3/_4$ Stunden sowohl durch das Drain als durch den Anus reichlichster dünnflüssiger Stuhl erzielt. Auch am 7. Tag, als noch einmal stärkerer Meteorismus, Temperatursteigerung bei gutem Puls und leichte Beschwerden sich einstellten (Erbrechen war seit der Operation nicht mehr erfolgt; Pat. bekam schon am Abend des Operationstags einige Löffel kalten Thee, wurde dann flüssig teils per os, teils durch die Fistel ernährt) wurde nochmals $^1/_2$ mg Physostigmin mit demselben Erfolg gegeben. Es

1) Centralbl. f. Gynäkologie 1902 Nr. 6 u. 23 und Sammlung klin. Vorträge Nr. 352. Leipzig 1903. Durch letztere Veröffentlichung wurde ich in meinem Bestreben, die nach meiner Beobachtung in Kiel über das Mass ausgedehnten Kochsalzinfusionen durch Mastdarmeinläufe zu ersetzen, unterstützt, war aber damals nicht in der Lage genügende Erfahrungen ohne Hilfe der übrigen Kollegen zu sammeln.

stellte sich jedoch heraus, dass diese Gabe überflüssig war. Das durch etwas eingedickten Kot verstopfte Drain, das seit 1/2 Tag keine Flüssigkeit, die sonst zwischen 50 und 300 cbcm schwankte, mehr abgegeben hatte, brauchte nur durch Einspritzen von etwas Kochsalz durchgängig gemacht zu werden. In dieser Weise wurde die Drainage noch 8 Tage unterhalten, jeden 2. Tag das Drain mit einer Quetschklammer geschlossen und erforderlichen Falles wieder freigespült. Aber auch ohne dass die Klammer angelegt war, ging seit der ersten Verabreichung des Eserin der Hauptteil des Stuhlgangs per viam naturalem ab, ohne dass irgend eine Nachhilfe nötig war. Die Kochsalzeinläufe wurden in dieser Zeit nur noch in den Dünndarm täglich 50—500 cbcm ev. mit Zuckerbeigabe gemacht. Die Frau wurde nicht nur nicht inanisch, sondern ihr Aussehen besserte sich mit der 2seitigen Nahrungs- und Flüssigkeitsaufnahme täglich. Vom 4. Tag an fühlte sie sich nicht mehr krank und verlangte aufzustehen. Nach der 2. Physostygmingabe blieb der Stuhlgang mehrere Tage beschleunigt und dünn, bis sich anfangs der dritten Woche Obstipation einstellte, ungefähr gleichzeitig mit Entfernung des Darmventils. Ob diese letztere dabei eine Rolle spielt, oder ob die Obstipation eine Nachwirkung des Eserins darstellte, muss ich zunächst dahingestellt sein lassen. Mit leichten Abführmitteln gelang es stets, Stuhlgang herbeizuführen.

Nach der Entfernung des Darmdrains schloss sich die Fistel, wie zu erwarten war, spontan; es kam kein Darminhalt mehr aus der Oeffnung, die nach einigen Tagen sich von der übrigen Bauchnarbe kaum noch unterschied. Ein Bauchbruch war nicht nachzuweisen.

Dass der durch die Tabaksbeutelnaht gebildete Serosatrichter sofort verklebte, bedarf keiner Begründung, auch nicht das Vorgehen, eine Darmschlinge an der Bauchwand in solcher Weise anzuheften. Es bleibt diese Anheftung auch ohne Darmfistelbildung nicht selten die einzige Möglichkeit, dem Wiederentstehen eines Volvulus ein Hindernis in den Weg zu legen.

Allerdings ist es kaum zweifelhaft, dass die angenähte Schlinge sich in nicht allzulanger Zeit von der Parietalwand löst, wenn wir die normaler Weise eintretenden Adhäsionslösungen nach Perityphlitis und Peritonitistamponade bedenken, wie sie uns bei plastischen Nachoperationen in oft überraschender Weise begegnen. Was wir aber bei Fixierung einer Volvulusschlinge vermeiden wollen und durch ausgedehntere Naht nach Anfrischung des Peritoneums wohl auch vermeiden könnten, ist bei der Mehrzahl der Enterostomien, wo es sich nicht um die doch seltenen Volvulusformen handelt, nur erwünscht und scheint, mir eine weitere Berechtigung zu

der Empfehlung, die geschilderte Enterostomie bei Ileus aller Art in ausgedehntem Maasse anzuwenden, wie ich es jetzt seit 1½ Jahren mit bestem Erfolg gethan habe.

Ehe ich einige Worte über diese Indikation hinzufüge, kehre ich jedoch zur Besprechung der beiden mir hier als Ausgangspunkt dienenden Fälle von Darmeinklemmung mit Volvulus zurück. Sie bieten nicht nur für die Therapie, sondern auch für die Diagnose und Aetiologie bemerkenswertes Material.

Die Diagnose des ersten Falles machte insofern keine Schwierigkeit, als die Einklemmung einer Inguinalhernie seit 4 Tagen offenbar war. Die schon bestehenden Veränderungen des übrigen Abdomens waren bei der Dauer der Einklemmung auch verständlich und boten selbst für den rückschauenden Kliniker keinen Anhaltspunkt für die Diagnose eines gleichzeitig bestehenden weiteren Hindernisses. Bedauerlich ist es, dass die Natur des Hindernisses weder bei der Operation, noch durch eine Sektion ganz genügend aufgeklärt werden konnte. Möglich ist sowohl eine Thrombose eines grösseren Dünndarmgefässes bzw. der Art. mesent. sup. selbst, als auch ein Volvulus, der sich im Anschluss an die Darmeinklemmung gebildet hatte und während der Operation von selbst sich zurückgedreht hat, wie dies Thorburn bei der Operation sah[1]). Für letztere Lösung und gegen die Thrombose spricht sowohl das Fehlen einer irreparablen Störung am Dünndarm, als auch die auffallende Analogie mit dem zweiten Fall, der zum Vergleich herausfordert. Allerdings weisen beide Fälle auch abgesehen von dem verschiedenen Ausgang eine sehr wesentliche Verschiedenheit auf: im ersten war der zuführende Darmschenkel stark gedehnt, im zweiten waren beide Darmteile normal bzw. kollabiert. Mit dieser Eigenschaft steht der zweite Fall, soweit ich die Litteratur übersehe, ganz allein. Doch dürfte gerade diese Beobachtung von prinzipieller Wichtigkeit sein.

Wenn es sich bei Fall 1 um einen Volvulus des Dünndarms gehandelt hat, so gehört er in die Gruppe derjenigen, wie sich Wilms ausdrückt, zweisitzigen Ileusformen, bei denen nach seiner Erklärung zuerst der Volvulus und dann infolge der Darmblähung eine Einklemmung des an und für sich harmlosen Bruches zu Stande gekommen ist. Solche Fälle sind verschiedentlich beobachtet und berühren sich nahe mit den Verhältnissen des sog. Kombinations-

1) Vgl. Wilms, Der Ileus. S. 564. Deutsche Chirurgie. Lief. 46g. 1906.

ileus (Hochenegg), wenn z. B. durch Dickdarmtumor sich ein chronischer Meteorismus des Dünndarms, ein Obturationsileus entwickelt, der zu leichterer oder schwerer Einklemmung von Darmschlingen in einem bestehenden Bruchsack von früher ausreichendem Rauminhalt führt. Der Verdacht auf das zweite Hindernis, das bei der Operation derartiger Brüche öfter übersehen wurde (wohl häufiger, als dies in der Litteratur z. B. von Billroth, Riedel, v. Eiselsberg niedergelegt ist), muss dringend werden, wenn sowohl das zu- wie das abführende Darmstück gedehnt oder doch das zuführende oder die Verhältnisse im Abdomen schwerer verändert sind, als nach dem Aussehen der Brucheinklemmung zu vermuten war. Ich verweise hier auf die ausgezeichnete Besprechung und Zusammenstellung der 11 bisher veröffentlichten Beobachtungen in dem Wilms'schen Ileuswerk (S. 407 ff.[1]) und 546 ff.).

Nicht beschrieben bisher sind, wie schon gesagt, die Verhältnisse im zweiten Fall, bei dem der zu- und abführende Schenkel gleichmässig kollabiert waren. Nehmen wir an, es hätte sich um eine leicht zu diagnosticierende Cruralhernie gehandelt, und es wäre der Bruchschnitt gemacht worden, so hätte man sich vielleicht über die Nichtdehnung des zuführenden bzw. beider Schenkel gewundert, hätte aber aller Wahrscheinlichkeit nach die Resektion ausgeführt und den Volvulus oberhalb bestehen lassen. Höchstens konnte bei dem Versuch beide Schenkel etwas aus der Bauchhöhle herauszulagern und näher zu untersuchen, der eigentümliche weitere Befund in Erscheinung treten, dass beide Schenkel gleichmässig fixiert sind: der eine am Coecum, der andere am Volvulusstiel. Dieser Befund könnte in dem nächsten kongruenten Fall direkt zur Stellung der Diagnose führen, wobei natürlich statt des Volvulus auch eine anderweitige zweite innere Einklemmung in Betracht zu ziehen wäre.

Doch scheint mir die Kombination der Einklemmung mit Volvulus an der Hand der beiden Fälle kein Zufall. Vielmehr liegt in dem zweiten Fall, der ganz klar zu Ende beobachtet ist, der Ent-

1) Vgl. auch Hofmann, Ueber zweisitzigen Strangulationsileus. (Wien. klin. Wochenschr. 1903. Nr. 41). Die meiste Aehnlichkeit mit Fall 2 hat der von v. Meer aus Bardenheuer's Krankenhaus veröffentlichte Fall, doch war hier der zuführende Darmschenkel stark ausgedehnt (vgl. Deutsche Zeitschr. f. Chir. Bd. 60. S. 583 ff. 1901). Auch in diesem Fall wurde auf die Versorgung des Bruchsackes im Foramen obturatorium verzichtet. — Die „retrograde" Incarceration hier mit anzuführen, ginge über den gegebenen Rahmen der Arbeit hinaus.

stehungsmechanismus der Einklemmungen zu Tage. Obschon die Anamnese des Falles dagegen zu sprechen scheint, auch sicher aus ihr herauszulesen sein dürfte, dass leichtere Volvulusanläufe — wie dies als nicht seltenes Vorkommnis von Wilms in Uebereinstimmung mit den Internen, besonders Curschmann, betont wird — schon vorausgegangen sind, so kann es doch keinem Zweifel unterliegen, dass diesmal der Dünndarm im rechten For. obtur. zuerst eingeklemmt wurde. Ohne schwere Erscheinungen, wie wir dies nicht selten bei Hernien, auch bei Wandbrüchen beobachten. Nur durch eine Vorwegeinklemmung lässt sich der gleichmässige Collaps beider Darmschenkel erklären. In dem Bestreben, sich frei zu machen, trat dann rasch unter stürmischer Peristaltik und trotz der grossen Entfernung der Fusspunkte der Volvulusschlingen eine Drehung des Darmes ein und es zog sich ein irreparabler Volvulus zusammen. Es könnte auffallen, dass der Wilms'sche Mechanismus nicht im Stande war, den Wandbruch aus seiner Klemme herauszuziehen, denn dieser Mechanismus musste im Sinne einer solchen Selbstbefreiung der untersten Dünndarmschlinge wirken, und ich habe bei der Operationsgeschichte hervorgehoben, dass die Herausbeförderung der brandigen Schlingenkuppe ganz unversehens bei der Untersuchung des Darms geschah. Doch scheint mir dies nicht gegen die Wilms'sche Deutung zu sprechen, sondern nur zu beweisen, dass weniger peristaltische als Wellenbewegungen in den gefassten Schlingen und die Stauung ihres dünnflüssigen Inhalts das Hereinziehen der disponiblen Dünndarmpartien verursachen. Andererseits ist es aber nicht unwahrscheinlich, dass derartige Fixationen des Darms unterhalb eines (späteren!) Volvulus häufiger vorkommen und bei geringerer Verlötung oder Einklemmung auch wieder durch eben den Volvulusvorgang beseitigt werden, den sie eingeleitet haben.

Durch diese Annahmen würde eine Lücke ausgefüllt, die mir bei dem Studium der Wilms'schen Ausführungen noch zu bestehen schien, und auch für Wilms bestand. Es ist ein starkes Missverhältnis zwischen den physiologischen noch nicht strangulierenden Volvulusformen des Dünndarms, die Wilms als sehr häufig annimmt, und dem Zustandekommen des seltenen definitiven Volvulus. Hier können als entscheidende Hilfsmittel derartige Fixationen, in unserem Fall und in dem von Bardenheuer (v. Meer l. c.) die Hernie, ein anderesmal andere angesehen wer-

den [1]), ähnlich wie wenigstens die experimentelle Brucheinklemmung nur bei Fixation eines Darmwandteils gelingt (Kocher).

Die Näherung der Mesenterial-Fusspunkte, welche bei der Flexur, dem beweglichen Coecum, den „abgesetzten" ev. in Bruchsäcken liegenden Schlingen die mitentscheidende Rolle für die Drehung zu spielen scheint, trifft gewiss nicht in allen Fällen zu. Jedenfalls tritt der beschriebene mit dem einen Fusspunkt am oder nahe am Jejunum, dem andern am Foramen obturatorium, und die eben in Anmerkung citierten Fälle in direkten Gegensatz zu dieser Erklärung [2]).

Das meiste Interesse dürfte aber nicht in diesen Beiträgen zur Diagnose und Pathogenese, sondern in der am 2. Fall durchgeführten und besprochenen Therapie liegen. Ich möchte diese mit der Ruhe eines physiologischen Experiments geprüfte Nachbehandlung in keinem Fall mehr missen, wo es sich um länger bestehende, deutlich ausgesprochene Darmlähmung aus irgend einer Ursache handelt. Ich zweifle nicht, dass der erste Ileusfall bei sofortiger Anlegung der permanenten Fistel zu retten gewesen wäre; ich that es, obschon ich es damals erwog, nicht, weil ich ihn doch für verloren hielt, ja den Tod auf dem Operationstisch zu gewärtigen hatte, wenn die Operation nicht schleunigst zu Ende geführt wurde.

Zwei Fälle von ganz aussichtslos erscheinender vom Processus ausgehender Peritonitis mit Darmlähmung und von ausgedehnter Peritonitis bei Gangrän von 40 cm Dünndarm durch Strangbildung sind seither glatt durchgekommen. Ein dritter Peritonitisfall wäre wohl wie die andern genesen, wenn die Enterostomie nicht erst nach 24 Stunden angelegt worden wäre, als der Patient wider Erwarten aus tiefstem Collaps sich unter Campher, Kochsalz, Adrenalingaben einigermassen erholt hatte. Er erlag nach kurzer Besserung 24 Stunden später seiner Peritonitis dennoch.

1) Wilms citiert (S. 561) eine Anzahl von Beobachtungen, bei denen Volvulus mit gleichzeitigen Verwachsungen am Becken (wie bei unserem Fall die Einklemmung der Hernia obturatoria) oder an den Genitalorganen vorkam. Durch solche Verlötungen wurde das zugehörige Mesenterium ausgespannt und durch Herüberschlagen oder Hereinholen anderer Darmpakete über die Barriere der Volvulus begünstigt. Am häufigsten sind Verwachsungen von Meckel'schem Divertikel beteiligt.

2) Nebenher ist auch diese Entfernung der Fusspunkte sehr günstig, insofern dadurch die deletäre Umdrehung grösserer Mesenterialstiele nahe der Wurzel nicht zu Stande kommen kann, und thatsächlich seltener beobachtet ist.

3) Letzterer ist durch meinen Assistenten Dr. Voigt ausführlich beschrieben, vgl. Deutsche med. Wochenschr. 1907 Nr. 52 „über postoperativen Spätileus".

Es kommt eben offensichtlich darauf an, die Fistel in der einfachen beschriebenen Art gleich anzulegen, wo beginnende oder offenbare Darmparese sie erheischt. Bei der Peritonitis hat dies noch den weiteren Vorteil, dass sie sich bei der ersten Operation noch leicht dicht anlegen lässt, während die Fäden bekanntlich 12 Stunden später an der vorliegenden Darmschlinge angelegt schon durchschneiden. Dazu kommt, dass man dann nicht mehr eine tiefgelegene Schlinge sich aussuchen kann, sondern auf den Zufall angewiesen ist. Wohl schneiden bei Peritonitis und am rings tamponierten Darm die Fäden nach 24—48 Stunden auch durch und es giebt dann die bekannte gräuliche Ueberschwemmung, die sonst wohl auf dem Operationstisch oder bei nachträglicher Enterostomie mit Troikart ohne Schlauch oder Incision in der Nachbehandlung eintritt; aber nach 1—2 Tagen hat sich, wo überhaupt noch Besserung zu erwarten ist, die übrige Bauchhöhle mit Inhalt schon besser erholt[1]), und es kommt weder weitere Infektion, noch der mit Recht gefürchtete Shok durch zu rasche Entleerung der Därme und ev. „Verbluten in die Bauchgefässe" (Schönborn) während und bis 6 Stunden nach der Operation in Frage. Der Shok wird ausserdem durch die erhebliche Abkürzung der Operation, das Vermeiden des sonst notwendigen ausgedehnten Ausstreichens der Darmschlingen, das in jeder Form eine schwere Schädigung bedeuten muss und wie oben geschildert auf das zum schonenden Einbringen der Schlingen nötige Mass beschränkt werden sollte, wesentlich verringert. Zudem haben wir gleich nach der Operation eine weitere, neben dem Rectum und dem subkutanen Gewebe die dritte und nächstbeteiligte Angriffsstelle, durch die wir Belebungsmittel, Kochsalz, Nährstoffe sofort dem Organismus zuführen können. Gerade durch die Enterostomiefistel kann dann am energischsten nicht nur der Anstoss zu mechanischer Bewegung, sondern auch zu vitaler Resorption[2]) gegeben werden.

Daher möchte ich neben den segensreichen neuen Errungenschaften der Abdominalchirurgie, die hauptsächlich durch Murphy

1) In dem einen von Voigt (s. o.) veröffentlichten Fall bei Peritonitis nach Strangulation kam auch die nicht mehr dicht haltende Oeffnung des Darms in wenig Tagen zu spontanem Verschluss.

2) Und auf die rasche Anregung in solchem Sinne kommt es an. Daher geben manche, Heidenhain u. A. gleich nach der Operation energisch Abführmittel, aber zu weit von der gefährdeten Stelle und in einen meist durch Erbrechen reagierenden Magen. Harmlose Injektionsmittel zum Abführen giebts leider noch nicht.

zur Geltung gekommen sind, die mässig grossen Incisionen, die planmässige Drainage in fast sitzender Stellung, die Dauereinläufe mit Kochsalz bei Darmlähmungen durch Ileus und Peritonitis, noch die sofortige Enterostomie unter Verzicht auf lange Entleerungsversuche des Darms intra operationem nicht entbehren. Der kleine Zeitgewinn und die übrigen unbedeutenden Vorzüge der Methode mögen gerade bei diesen vielgestaltigen Erkrankungen, bei denen es meist auf das Zusammenwirken von so vielen Einzelhilfen, auf die ich hier nicht alle eingehen kann (und die auch nicht alle gelehrt werden können!) ankommt, manchmal noch einen sonst Verlorenen retten.

Seit L. Heidenhain auf dem Chirurgenkongress 1902 die Enterostomie mit Einlegen eines Drains bei postoperativ weiterbestehendem Darmverschluss auf Grund von mehreren günstigen Heilerfolgen empfahl, sind gewiss viele derartige Eingriffe gemacht worden. Doch scheint sich das Verfahren deshalb nicht eingebürgert zu haben, weil die sekundäre Enterostomie selten erfreuliche Resultate zeitigte und wohl auch die Technik, die Reinlichkeit zu viel zu wünschen übrig liess. Es wird daher meist nur die Punktion des geblähten Darmes gemacht und die Oeffnung nach mühsamer möglichster Entleerung des Inhalts sofort wieder geschlossen[1]). Lennander rät[2]) bei der Operation der Peritonitis eine Coecumfistel entweder sofort anzulegen oder doch das Coecum so zu tamponieren, dass die Fistel später leicht angelegt werden kann. Doch wird eine Dickdarmfistel bei Dünndarmparese leicht versagen[3]). Immerhin teilt Körte Fälle mit, in welchen schwerer postoperativer Ileus nach Perityphlitis Radikaloperation durch Spontanaufbruch der Resektionsstelle am Coecum sich am 5.—6. Tag mit einem Schlage besserte, und rät daraufhin bei Darmlähmung mit Enterotomie nicht zu lange zu warten[3]). Auf dem internationalen Chirurgenkongress in Brüssel 1905[4]) rieten, wie mir weitere Nachforschungen ergaben, Krogius und Lennander[5]) zu einer even-

1) Vgl. Körte in v. Bergmann-v. Bruns Handbuch der prakt. Chirurgie. 3. Aufl. 1907. S. 67.

2) Vgl. Heidenhain l. c. Langenbeck's Arch. 67. S. 929.

3) Nordmann, Zur Behandlung der Perityphlitis. Langenbeck's Arch. 78. Heft 1/2.

4) Vgl. Centralbl. f. Chir. 1905. S. 1309/10.

5) Neuerdings empfiehlt er (Deutsche Zeitschr. f. Chir. Bd. 81. S. 1 ff.

tuellen Enterostomie nach Witzel; Wilms berichtet (l. c. S. 590), dass Krogius eine Fistel nach Witzel, eine andere nach Kader angelegt habe, (Erfolg?) Doch nennt Wilms diese Methoden wegen ihrer Kompliciertheit unnötig. Friedrich betont in dem Brüsseler Referat, dass die Darmfistel Enteritis mache, doch habe ich dies in keinem meiner 4 Fälle bisher beobachtet. Vielmehr wären für dieses Vorkommnis zur Erklärung die von Heile[1]) auf dem Chirurgenkongress 1907 mitgeteilten Erfahrungen über Entstehung und Behandlung postoperativer Darmstörungen heranzuziehen. Heile führt die obsoleten Durchfälle kachektisch Operierter auf Alkaliverarmung des Darms und des Körpers zurück und konnte durch alkalische Eingiessungen und Getränke schon komatöse Kranke retten. Er empfiehlt prophylaktische Gaben von 5—10% Lösungen von doppeltkohlensaurem oder citronsaurem Natron, wenn Aceton im Harn die Gefahr ankündigt. Diese Mittel könnten auch bei peritonitischen Durchfällen hilfreich sein, zumal durch die Enterostomiefistel jedenfalls Alkali verloren geht, das sonst vom Dickdarm wieder aufgenommen wird.

Endlich finde ich im Sitzungsbericht der Freien Vereinigung der Chirurgen Berlins vom 8. Jan. 1906 (Centralbl. f. Chir. 1906 S. 266) Erfahrungen von W. Braun aus dem Krankenhaus Friedrichshain in Berlin mitgeteilt, die, mir bisher gleichfalls unbekannt, am meisten den meinigen entsprechen. Braun legt eine Witzel'sche Schrägfistel bei mechanischem Darmverschluss an; doch primär nur bei Indicatio vitalis, um später z. B. eine Enteroanastomose zur Umgehung einer Knickung, von Verwachsungen hinzuzufügen. Bei Peritonitis sei die Methode — gleichfalls sekundär bei fortbestehenden Ileuserscheinungen — ungünstig wegen des Durchschneidens der Nähte. Er macht wiederholte Punktionen mit Aspiration des Darminhalts, aspirierte z. B. in einem Fall 8 Tage nach der

1906), ehe er noch die alten Vorschläge ausgeführt, die Anlegung von mehreren Dünndarm-Witzel-Fisteln bei Peritonitis, die oberste sogar oralwärts von dem paralytischen Darm (als Nährfistel!), hat sie aber auch nicht erprobt. Hier wäre wohl Inanition und Bleiben der einen oder anderen Fistel (wie sie Lennander von früher her kennt und fürchtet) mit Sicherheit zu erwarten. Auch bedeutete dieses Vorgehen eine bedenkliche Operationsverlängerung (Wilms!). Kann man eine 2. Darmentlastung wirklich einmal nicht entbehren, so empfiehlt sich neben der Drainage am untern Darmabschnitt die viel geübte einfache Punktion mit sofortigem Verschluss der vorher gelegten Lembert-Naht (Körte u. A.).

1) Ref. Centralbl. f. Chir. 1907. S. 58 und Verhandlungen des Kongresses.

Operation in $2^1/_2$ Stunden 480 ccm Dünndarminhalt, worauf sofortige Erholung und Heilung eintrat. Eine Dünndarmfistel, die er bei der Operation einer Perityphlitis-Peritonitis, angelegt hatte, funktionierte, schloss sich jedoch nicht. Der Kranke starb 7 Wochen später an der Nachoperation der Fistel. Bei drei Sektionen zeigte sich ähnlich wie dies Körte im Handbuch berichtet, nur noch Meteorismus, die Peritonitis war zurückgegangen: „Hier wäre die Fistel wohl lebensrettend gewesen". Braun will daher in Fällen, wo der peritonitische Ileus nach anfänglicher Besserung der septischen Erscheinungen wieder einsetzt, stets einen Versuch mit der Enterostomie machen.

Braun's Resultate scheinen mir jedoch dringend dafür zu sprechen, dass man in den zweifelhaften und schwersten Fällen, mag es sich nun um Parese des Darms durch mechanischen Ileus mit oder ohne sekundäre Peritonitis, mag es sich um dynamisch-paralytischen Ileus in dessen häufigster Form, der Peritonitis handeln, schon bei der Operation[1]) zur Entleerung des Darms eine Dauerdrainage mit Dichtung durch doppelte Tabaksbeutelnaht anlegt. Man sorgt so in schonendster Weise für die dauernde Entleerung des infektiösen Darminhalts und ist sehr bald in der Lage, Flüssigkeit, in der Regel die physiologische Kochsalzlösung zur Anregung der Darmbewegungen und der gesamten Kräfte des Organismus einzuverleiben. Auf solche Anregung der Darmthätigkeit, zumal den Anstoss zu vitaler Resorption kommt es, das lehrt uns der Verlauf des Experiments am zweiten Fall nebenher, vielmehr an, als auf die Füllung der Blutgefässe und die Blutverdünnung, welche bisher als der Hauptvorteil der Kochsalzinfusionen angesehen wurde. Gerade für das Gefässsystem kann aber durch gehäufte Infusionen das Heilmittel gefährlich werden. Dafür sprechen manche Beobachtungen[2]), die ich in der Kieler Klinik habe machen, aber nicht weiter verfolgen können; und Wilms hat gewiss Recht, wenn er die Selbstregulierung des Organismus hervorhebt, der durch den Darm nur so viel aufnimmt, als er gebraucht.

Für die nächsten Tage wird aber der Hauptvorteil der sofort funktionierenden Fistel in der Vermeidung der postoperativen Läh-

1) Und zwar am besten so bald wie möglich, damit während der sonstigen Eingriffe schon Darminhalt herausgehebert werden kann!

2) Ganz abgesehen von der nicht unerheblichen Quälerei und der nicht seltenen Abscedierung bei vielfachen Infusionen subkutan. Sie bleiben nur für die Fälle, wo Darmeingiessungen unmöglich sind; intravenös, wenn rascheste Belebung erforderlich ist, ev. mit Adrenalinzusatz.

mungen und Beschränkung der Verwachsungen bestehen: der schon frühzeitig in Thätigkeit versetzte Darm lässt es zu solchen Störungen nicht mehr kommen. Dabei ist die Fistelbildung harmloser und stets anwendbar gegenüber den Abführmitteln und den specifischen Darmgiften Atropin und Physostigmin, die als ultima refugia immer noch bereit stehen, aber entbehrlich werden dürften.

Dass nicht alle Darmlähmungen durch die Enterostomie intra operationem zu beseitigen, alle Komplikationen in der Folgezeit zu vermeiden sein werden, ist wohl nicht besonders hervorzuheben. Es wird aber häufiger gelingen als bei sekundärer Enterostomie, Enterotomie und Punktionen, so dass mindestens eine kleine weitere Anzahl Heilungen damit zu erringen sein wird. Zumal bis auf Weiteres Fälle von Einklemmung und Peritonitis im Stadium der Lähmung teils durch den Unverstand der Patienten und ihrer Angehörigen, teils durch zu langes oder aus Zeitmangel zu seltenes, internes Beobachten noch häufig vorkommen.

Zusammenfassend ist zu sagen:

Die beiden Beobachtungen von Brucheinklemmung mit Volvulus sind Schulfälle für die Aufzeigung der Gefahr, einen mehrfachen Darmverschluss zu übersehen.

Im ersten Fall führte die oralwärts zunehmende Cyanose und Lähmung des in den Bruch führenden Darmschenkels zur Entdeckung der höher gelegenen Störung.

Der zweite Fall ist bis jetzt der einzige, in dem beide Darmschenkel, die aus dem Schnürring herausführten, gleichmässig kollabiert gefunden wurden. Doch ist dies nicht als ein Kuriosum aufzufassen, sondern dürfte neben dem Hinweis auf einen höher liegenden Ileus auch Anhaltspunkte für die Entstehung des Volvulus überhaupt geben.

Der Volvulus kann nicht vor der Brucheinklemmung entstanden sein, sondern erst nach der Strangulation des Darms im Foramen obturatorium, und zwar fast unmittelbar bei der reflektorisch vermehrten Peristaltik des Darms, mit der er sich von dem Schnürring gewissermassen befreien wollte. Der Fall reiht sich damit anderen an, bei denen strangförmige Verwachsungen zwischen den Kleinbeckenorganen und dem Dünndarm mit Volvulus kombiniert gefunden wurden. Es ist nicht unwahrscheinlich, dass solche Fixationen des „ausgespannten Mesenteriums“ für die Aetiologie des Volvulus eine grössere Rolle spielen. Sie treten nicht häufig zu Tage, da der

Wilms'sche Vovulusmechanismus sehr geeignet erscheint, solche Verbindungen, wenn sie nicht sehr fest sind, zu lösen, und den Darm vollends bis zum Coecum in die Verschlingung zu ziehen. Oder tritt selbst dann noch eine spontane Zurückdrehung mit interner Hilfe (im doppelten Sinne) ein.

Der zweite Fall kann endlich als ein physiologisches Experiment angesehen werden, dass die gleich bei der Operation ausgeführte Enterostomie ein ebenso harmloser wie segensreicher Eingriff ist. Die einfache Technik der einstülpenden 2fachen Tabaksbeutelnaht gestattet genügende und reinliche Ableitung des Darminhalts durch ein langes Drainrohr und sorgt später für den Spontanverschluss der Fistel.

Die Enterostomie ist bisher wohl hauptsächlich deshalb nicht allgemein in Aufnahme gekommen, weil die Technik bei erst später ausgeführter Enterostomie versagt, und die Ableitung aus den fester fixierten und länger geschädigten Darmschlingen ganz unsicher wird.

Ausser in dem beschriebenen Volvulusfall ohne Peritonitis hat sich mir die Enterostomie auch bei vier sehr schweren Peritonitisfällen mit Darmgangrän (durch Strangulation) bezw. allgemeiner Darmlähmung bewährt, niemals geschadet.

Besteht keine Peritonitis, so wird die drainführende Schlinge ähnlich wie bei der Gastro- und Jejunostomie an einen Wundwinkel peritoneal fixiert[1]), die übrige Wunde geschlossen; besteht Peritonitis, so ist durch die entsprechende Bauchhöhlendrainage und Tamponade bisweilen auf eine parietale Anheftung der Schlinge zu verzichten. Häufig wird aber die Naht doch auszuführen sein und keine Nachteile bieten.

Immer ist eine möglichst tiefe Dünndarmschlinge, wie sie mit Sicherheit nur während der ersten Operation ausgewählt werden kann, aber noch im Bereich der Darmlähmung zu verwenden. Mindestens muss das Drain in das gelähmte Gebiet hineinreichen. Mehrere Oeffnungen (nach Lennander's Idee) und Jaboulay's Magenfistel (von neuem epigastrischem Schnitt aus) dürften hiebei überflüssig sein und auch leicht durch die Zeitverlängerung, Inanitionsgefahr bezw. neue Shok- und Infektionsmöglichkeiten gefährlich werden.

Das Drain hat die Dicke eines Katheters 18—20 und wird, mit 2—3 Seitenöffnungen versehen, einige cm in den Darm vorge-

1) Der Sicherheit wegen besser nicht durch eine neue kleine Bauchwandwunde gezogen.

schoben; es ist so lang, dass es später in eine neben dem Kranken liegende Urinflasche mit Wattestopfen eingeführt werden kann. Natürlich ist es noch verlässlich an der Haut der Wundumgebung mit Naht oder Zinkpflaster zu befestigen.

Mit Kochsalzeingiessungen in das Drain (und ins Rectum in der von Wernitz-Murphy empfohlenen Weise) kann sofort begonnen werden. Später sind auch Nährlösungen nützlich.

Inanition und Enteritis sind anscheinend nicht zu befürchten; gegen erstere wäre das erprobte zeitweilige Verschliessen des Drains, gegen letztere in Heile's Sinn Alkaligaben, Wismuth, Tanninpräparate angezeigt.

Doch konnte ich in den sechs bisher erlebten Fällen irgend welche Nachteile nicht entdecken, so dass es wohl erlaubt ist, die Methode mit weitgesteckten Indikationen zur Nachprüfung zu empfehlen.

XVII.

AUS DER

CHIRURGISCHEN KLINIK ZU HEIDELBERG.

DIREKTOR: GEH. HOFRAT PROF. DR. NARATH.

Allgemeine Betrachtungen über die Einteilung und Verhütungsmöglichkeit der postoperativen Lungenkomplikationen *).

Von

Dr. **A. v. Lichtenberg,**
Assistenzarzt der Klinik.

M. H., wenn ich mich entschlossen habe, hier vor Ihnen über die Einteilung der postoperativen Lungenkomplikationen, dieser wahren „crux chirurgorum" zu sprechen, so hat dazu sicherlich der Umstand viel beigetragen, dass in den nichtchirurgischen Kreisen die Bedeutung derselben im Grossen und Ganzen auch heutzutage noch nicht gehörig gewürdigt wird. Denn ein sehr grosser Procentsatz der Todesfälle, welche dem operativen Eingriff — und so beiläufig dem Chirurgen selbst — zur Last gelegt werden, gehört in diese Kategorie. Um auch mit einigen Zahlen zu dienen, berichten noch in der neuesten Zeit Czerny über 3,9%, Trendelenburg über 5%, Mikulicz über 2,4%, Körte über 3,5%, Lexer über 4,91%, Krönlein über 5,6%, Kümmell über 2,5 resp. 0,7% postoperativen Pneumonien teilweise nach Laparotomien. Ausgenommen der ganz besonders günstigen Resultate von Kümmell, worauf ich

*) Vortrag gehalten im Naturhistorisch-Medicinischen Verein zu Heidelberg am 17. XII. 1907.

noch zurückkommen werde, sind diese Zahlen gewaltig gross, wenn man berücksichtigt, dass die sog. operative Mortalität in den letzten Jahren durch die technischen Fortschritte und die Verbesserung unserer Indikationsstellung sehr stark gesunken ist, und dass die Lungenkomplikationen vorwiegend gerade bei denjenigen Operierten vorkommen, deren Heilungschancen durch die eben genannten Fortschritte günstiger geworden sind.

Ich will keine Verteidigungsrede halten, will den Chirurgen nicht für Misserfolge entschuldigen, welche durch technische Mängel oder Ueberschätzung des eigenen Könnens entstanden sind. Das Unvollkommene eines jeden menschlichen Handels braucht nicht entschuldigt zu werden, und gerade durch diese Unvollkommenheit werden die postoperativen Lungenkomplikationen verursacht. Nichts deprimiert den Chirurgen mehr als ein derartiger Verlust. Wer je einen seiner Patienten an der Schwelle der Genesung an einer Lungenembolie plötzlich sterben sah, oder es erleben musste, dass der Kranke einige Tage nach einer gelungenen Bauchoperation an Pneumonie unrettbar zu Grunde ging, der wird mir den lebhaften Drang nachfühlen, alles aufbieten zu wollen, um diese Komplikationen auf ihre Mindestzahl herunterzudrängen.

Wir sind in den letzten Jahren in der Ergründung der Ursachen der postoperativen Lungenkomplikationen einen grossen Schritt weiter vorwärts gekommen, unseren Kenntnissen über das Wesen derselben liegen ausser einer sorgfältigen klinischen Beobachtung und statistischen Daten aus den meisten chirurgischen Centralen eine Fülle experimenteller Thatsachen zu Grunde. Auf dieser Grundlage hat sich die Abwehr in Bewegung gesetzt und schon manche Erfolge gezeitigt. Ich werde neben der Einteilung auch über die Massnahmen berichten, welche geeignet erscheinen, die Zahl der postoperativen Lungenkomplikationen auf das unter den bekannten Umständen möglichste Minimum herunterzusetzen. Wenn ich dabei auch die Indikationsstellung der Schmerzbetäubungsart streifen werde, so müssen sie mir diese kleine Abschweifung von meinem eigentlichen Thema gütigst entschuldigen.

Eine ursächliche Einteilung der postoperativen Lunpenkomplikationen ist schwierig und ist bis jetzt auch noch nicht in korrekter Weise gelungen. Der Grund liegt darin, dass diejenigen Komplikationen, welche irgendwie einwandsfrei auf irgend eine und nur auf eine Ursache zurückzuführen wären, die Lungenembolie ausgenommen, nur ganz vereinzelt vorkommen. Bei den pneumonischen

Processen spielen die Narkose, die postoperative Herzschwäche, die Infektion mit einer Fülle anderer auxiliärer Momente Fall für Fall eine Rolle von wechselvoller und unberechenbarer Dignität. Ursache und Wirkung, klinische Manifestationen und anatomisches Resultat bieten ein unentwirrbares Wechselspiel dar.

Wir werden wohl am besten die postoperativen Lungenkomplikationen vor allem in grobembolische und eigentlich pneumonische einteilen. Ein Bindeglied zwischen den zwei grossen Gruppen werden diejenigen Pneumonien bilden, bei welchen die Infektion der Lunge aus einem im Operationsgebiet vorhandenen Infektionsherde durch den Blutweg vermittelt wird, oder wo bei der vorhandenen Infektionsmöglichkeit in den Lungen kleinere Embolien aus einer im Operationsfelde vorhandenen Thrombose in dieselben verschleppt werden. Ist principiell genommen der Unterschied zwischen diesen Pneumonien und den grobembolischen Lungenkomplikationen nur ein quantitativer, so wird andererseits der Uebergang nach den pneumonischen Komplikationen einmal durch eine vorbereitende Schädigung des Lungengewebes durch Narkose, Hypostase und den verschiedensten Hilfsursachen, dann durch das Vorhandensein der Infektion, andererseits durch die klinische und anatomische Manifestation der embolischen Pneumonien gesichert.

Man könnte daran denken, die pneumonischen Komplikationen auf einer anatomischen Grundlage einzuteilen. Dabei würde man aber schon durch den Umstand auf Schwierigkeiten stossen, dass die Trennung der verschiedenen akuten Erkrankungen des Lungengewebes derzeit noch nicht ganz durchführbar ist. Ausserdem würde eine anatomische Einteilung dem Kliniker gar nicht genügen, und vor allem unser Verständnis in diesen Fragen kaum im Stande sein zu fördern. Deswegen halte ich die Kelling'sche Einteilung, welche theoretisch ebenfalls anfechtbar wäre, nicht für zweckdienlich.

Eine Einteilung auf Grund der klinischen Symptomatologie würde schon mehr Fortschritt bedeuten. Leider muss man es aber zugeben, dass eine solche Einteilung nicht gut möglich ist. Die Zeit des Auftretens der verschiedenen Komplikationen, die genaue Berücksichtigung alles Individuellen, die Art der klinischen Manifestation und eine sorgfältige bakteriologische Untersuchung würden zwar die Aufstellung der einteilenden Schranken bis zu einem gewissen Grade ermöglichen, aber wie weit sind wir von der strengen Erfüllung dieser Postulate entfernt!

Um eine bessere Verständigung in dieser Frage zu erzielen, scheint mir aber eine Einteilung doch notwendig zu sein. Und wenn man etwas ganz Einwandfreies auch nicht bieten kann, so muss man den Vorteilen zulieb, welche aus einer einigermassen zweckentsprechenden Einteilung erwachsen, mit einer solchen sich begnügen.

Dem heutigen Stand unseres Wissens würde noch am meisten eine Einteilung in postnarkotische, in hypostatische und in embolisch-infektiöse Pneumonien entsprechen. Bei einer solchen Gliederung wäre auch eine Annäherung an eine ursächliche Einteilung geschaffen, da jede Gruppe nach der Noxe benannt ist, welche nach Erwägung aller in Frage kommenden Thatsachen, die Komplikation hauptsächlich verursacht haben könnte. Bronchitiden und Lungenabscess könnten bei dieser Einteilung ebenfalls zwanglos untergebracht werden. Ich will es versuchen, den Standpunkt, welcher mich zur Empfehlung einer solchen Gruppierung bewog, zu begründen.

Wenn auch von mancher Seite her die Existenzberechtigung einer postnarkotischen Pneumonie sensu strictiori bis in die jüngste Zeit nicht richtig anerkannt worden ist, muss man nach den experimentellen Ergebnissen des letzten Jahres doch daran festhalten, dass die Anwendung unserer Inhalationsanästhetica allein dazu genügt, in den Lungen weitgehende anatomische Veränderungen, ja echte Bronchopneumonien hervorzurufen. Dies gilt sowohl für Aether, als auch für Chloroform und für die Zahl der übrigen weniger verbreiteten Mittel. Man muss es zwar zugeben, dass, besonders bei Aetheranwendung, die Technik der Narkose, die Applikationsweise wesentlich die Ausdehnung dieser Processe beeinflusst, aber immerhin sind sie in mehr minder ausgeprägter Weise durch eine jede der gebräuchlichen Narkotisierungsmethoden hervorzurufen. Es giebt also wirkliche postnarkotische Pneumonien. Es giebt solche umsomehr, weil bei einer grossen Zahl unserer Patienten reichlich prädisponierende Momente vorhanden sind, welche ihre Entstehung erleichtern. Als solche prädisponierende Momente müssen wir bezeichnen, die schon vor dem Eingriff bestehenden Lungenveränderungen, das höhere Alter, den Alkoholismus, die Arteriosklerose, die fast unvermeidliche Abkühlung durch Operation und Narkose, die Krankheit selbst, welche die Widerstandsfähigkeit des Patienten — bei malignen Geschwülsten in besonders hohem Masse — vermindert, den Wundschmerz der Bauchoperierten, welcher sie an einer ausreichenden Lüftung der Lungen hindert, und schliesslich die dauernde

Rückenlage, welche die Entstehung einer Cirkulationsstörung der Lungen bei einem durch Narkose, Blutverlust und Krankheit schlechter funktionierenden Herzen und Gefässapparat begünstigt. Dabei muss man noch berücksichtigen, dass die Inhalationsnarkose an und für sich die Immunität des Lungengewebes nachgewiesenermassen herabsetzt und den in demselben vorhandenen pathogenen Mikroorganismen Gelegenheit bietet, in den durch sie selbst gesetzten anatomischen Schädigungen festen Fuss zu fassen. Auf das akute Lungenödem nach Aethernarkosen sei ebenfalls kurz hingewiesen.

Neben diesen rein postnarkotischen Pneumonien muss man die sog. Aspirationspneumonien in diese Gruppe einreihen. Diejenigen pathologischen Anatomen, welche in der Frage der sog. „Narkosenpneumonien" ihre Stimme erhoben haben, weisen auf die grosse Wichtigkeit der Aspiration hin, und zwar nicht auf die „grobe" Aspiration, sondern auf die „unmerkliche" Aspiration. Schon Nauwerck hat die so entstandenen Pneumonien als eine Antoinfektion richtig gedeutet und Henke hält die Narkose und Aspiration für die wesentlichsten Ursachen postoperativer Lungenerkrankungen. Die Aspiration ist aber in erster Linie als Narkosenfolge zu betrachten, so dass man diese Aspirationspneumonien als postnarkotische Pneumonien bezeichnen muss. Naturgemäss gelten auch für diese alle diejenigen prädisponierenden Momente, welche wir bei der ersten Gruppe aufgezählt haben. Hierher wären noch zu rechnen die Fälle mit „grober" Aspiration von Erbrochenen, von Speichel und Schleim. Schliesslich gehören noch in diese Gruppe die durch Czerny zuerst charakterisierten Formen der Retentionspneumonie. Diese entsteht bei Operierten, hauptsächlich bei Laparotomierten, mit Bronchitis und Emphysem dadurch, dass sie im Expektorieren der durch die Narkose verursachten Sekretionsprodukte durch Wundschmerz verhindert sind. Eine nicht geringe Anzahl der postnarkotischen Pneumonien sind Mischformen, verursacht durch das Narkoticum, durch Aspiration oder Retention.

Eine klinische Sonderung dieser Formen erscheint unmöglich, und selbst Versuche des pathologischen Anatomen, sie zu sondern, würden fehlschlagen, da die Bronchopneumonie oder die schlaffe Pneumonie, welche diesem als Substrat dieser Processe auf den Seciertisch geliefert werden, sich kaum auf die Dignität der sie hervorrufenden Faktoren hin analysieren liessen.

Wenn man nach experimentellen Ergebnissen annehmen darf, dass die Lungenveränderungen nach Inhalationsnarkosen mit der

Dauer derselben und mit der Menge des verwendeten Narkoticums proportionell sind, so wird man am besten thun, die nach sehr lange dauernden Narkosen auftretenden Pneumonien — falls der Verlauf der Narkose nicht für eine Aspiration spricht — mehr für reine Narkosenpneumonien zu halten, während man die nach relativ kurzen Narkosen auftretenden Pneumonien mehr als postnarkotische Pneumonien aspirativer Natur betrachten wird. Dazwischen würden die gemischten Formen liegen. Natürlich ist ein solcher Vorschlag sehr cum grano salis zu nehmen, und soll nur dazu dienen, bei einer event. statistischen Bearbeitung eine einheitlichere Verständigung zu erzielen.

Klinisch treten diese Pneumonien — ausgenommen manche Retentionspneumonien — sehr früh, manchmal schon im Verlauf der ersten 24 Stunden, jedenfalls innerhalb der ersten 3—4 Tage in Erscheinung. Je eher eine postoperative Pneumonie auftritt, mit desto mehr Berechtigung wird sie zu dieser Gruppe gerechnet, denn die Grenzen der einzelnen Gruppen — und dies ist nicht oft genug zu wiederholen — können nicht scharf gestellt werden, da sie durch viele Uebergangsformen abgestumpft sind. Man könnte daran denken, einen Teil der unmittelbar nach mit längeren Narkosen verbundenen aseptischen Operationen auftretenden leichteren Temperatursteigerungen, auch wenn sie ohne klinisch nachweisbare Lungenveränderungen einhergehen, als Folge der durch die Narkose gesetzten Lungenläsion zu betrachten.

Die zweite Gruppe bilden die hypostatischen Pneumonien. Auch diesen wird durch die vorausgehende Operation ein specifisches Gepräge aufgedrückt, ja auch bei diesen spielt noch die Narkose eine grosse, nicht zu unterschätzende Rolle. Die Spätformen der Retentionspneumonie bilden den Uebergang zu der vorigen Gruppe, und ein Teil der nach lokalen und lumbalen Anästhesien beobachteten Pneumonien gehört ebenfalls hierher. Bei der Entstehung der hypostatischen Pneumonien prävaliert als ursächliches Moment die Cirkulationsstörung in der Lunge. Wie wir wissen, kann eine solche Cirkulationsstörung ebenfalls durch die Narkose verursacht sein. Durch die toxische Wirkung des Aethers wird das ganze Gefässsystem beeinflusst, das Chloroform ruft intravitale Gerinnungen in den kleinen und kleinsten Lungengefässen hervor. Ausserdem wird durch die Inhalationsanästhetika der Herzmuskel selbst, damit die vis a corde geschädigt. Dazu kommt eine zerstörende Wirkung auf die Elemente des Blutes selbst, der Blutverlust durch

die Operation, und eine Menge hier nicht zu wiederholender Hilfsmomente. Diese Gruppe der hypostatischen Pneumonien liegt der vorigen Gruppe am nächsten und bildet, je nachdem die Wirkung des Narkotikums auf die Lungen oder auf Herz und Gefässsystem vorherrscht, mit den Retentionspneumonien den Uebergang zu den rein hypostatischen Pneumonien.

Die mehr minder reine hypostatische Pneumonie wird grösstenteils durch Faktoren verursacht, welche wir weiter vorne als Hilfsfaktoren aufgezählt haben. Eine grosse ausschlaggebende Rolle spielen dabei die Erkrankungen resp. Schwäche des Herzens und des Gefässsystems, der sonstige Allgemeinzustand des Patienten, dann die dauernde Rückenlage, vielleicht auch die Topographie der Leber, welche bei Rückenlage den rechten Unterlappen der Lunge schwer belasten soll, und eine ungenügende Lüftung der Lunge. Die Hypostase ist nicht als eine von vorne herein entzündliche Veränderung aufzufassen. Dass es bei unseren Operierten aus einer Hypostase so oft und relativ schnell zur Entwicklung einer hypostatischen Pneumonie kommt, liegt an den günstigen Bedingungen für das Zustandekommen der Infektion.

Klinisch wird man die postoperative hypostatische Pneumonie 6—9 Tage nach dem Eingriff gewahr. Sie werden durch eine geringere Intensität und oft typische Topographie des eigentlichen pneumonischen Processes gekennzeichnet. Auch für diese Gruppe gilt der Satz, dass je früher die hierher gehörenden Lungenveränderungen auftreten, mit desto mehr Wahrscheinlichkeit die Narkose bei ihrer Entstehung eine Rolle spielt. Das akute Lungenödem, die postnarkotische Pneumonie sui generis, die Narkosen-Aspirationspneumonie, die reine Aspirationspneumonie, die Retentionspneumonie und die durch Herz und Gefässwirkung des Narkotikums verursachte hypostatische Pneumonie stellen eine Abstufung der Narkosennachwirkung dar, wobei der Zeitpunkt des Auftritts mit der Schädigung des Narkotikums direkt proportionell zu sein scheint.

In die dritte Gruppe reihe ich die embolisch-infektiösen Pneumonien ein. Hierher gehört in erster Linie die nach Operationen auftretende kroupöse Pneumonie, als ein klinisch und anatomisch wohl charakterisiertes Krankheitsbild. Aber selbst diese hat mit der Operation, ja mit der Narkose etwas zu thun, indem diese das veranlassende Moment zur Entstehung derselben darbieten. Daher erscheint es mir nicht geboten, die croupösen Pneumonien, wie

es Kelling haben möchte, aus der Liste der postoperativen Lungenkomplikationen zu streichen.

Was wir sonst an Lungenerkrankungen in dieser Gruppe zusammenfassen werden, das sind die Formen, bei welchen wir irgendwelche Anhaltspunkte dafür haben, dass die Infektion des auf irgend eine Art und Weise günstig für die Aufnahme derselben vorbereiteten Lungengewebes auf dem Blutwege oder auf dem Lymphwege erfolgt ist. Bei den vorhergehenden zwei Gruppen ist die Infektion auf dem bronchialen Wege erfolgt, d. h. es handelte sich entweder um eine Autoinfektion durch Aspiration oder durch in den Lungen selbst vorhandene pathogene Keime, teilweise erleichtert durch die während der Narkose aufgehobene Immunität des Lungengewebes. Einen Uebergang bietet diese Gruppe gleichzeitig zu den embolischen Lungenkomplikationen. Bakterien, welche aus irgend einem Infektionsherde in den Blutkreislauf geraten, können in den durch die oben aufgezählten Umständen lädierten Lungen als an einer Stelle des geringeren Widerstandes eine Entzündung hervorrufen, deren Ausdehnung anfänglich mit der der gesetzten Läsionen sich decken wird.

Kleinste Emboli aus Thromben der unterbundenen Gefässgebiete können in die Cirkulation gelangend in den Lungen sich festsetzen. Waren sie inficiert, so vereinigen sie beide Komponenten zur Entstehung der Lungenkomplikation, waren sie bland, so können sie unter Umständen in den Lungen selbst den ergänzenden Faktor auffinden. Diese letzteren sind aber schon Uebergangsformen zu den grob-embolischen Lungenkomplikationen.

Wenn eine Infektion auf dem Lymphwege auch nicht voll anerkannt wird, so wird man dieser Möglichkeit ebenfalls einen Platz bei der Entstehung dieser infektiösen Pneumonien einsetzen müssen. Sie sollen etwa am zweiten Tag nach der Operation in Erscheinung treten. Schon wegen dieses Umstandes allein wird ihre Erkennung und Einteilung auf grosse Schwierigkeiten stossen.

Hier will ich bemerken, dass unsere klinischen und wissenschaftlichen Erfahrungen bezüglich der infektiös-embolischen Pneumonien noch ziemlich mangelhaft sind. Man wird also besser thun, nur diejenigen Fälle in diese Gruppe einzureihen, welche eine andere Erklärung wie die angeführten schwer zulassen, zumal man auch bei Sektionen und mikroskopischer Untersuchung nur äusserst selten Zeichen eines embolischen Entstehens findet.

Die einigermassen charakteristischen Formen der infektiös-embo-

lischen Pneumonien treten am 5.—10. Tag nach der Operation in Erscheinung. Ihr Auftreten fällt so ziemlich mit der Erholung des Herzens und Gefässsystems von den durch Operation und Narkose gestifteten Schäden zusammen. Mit der zurückkehrenden vitalen Energie, mit dem steigenden Blutdruck, mit einem Wort mit der Erholung der Cirkulation und Respiration werden die Emboli fortgerissen und in die Lungen geschleppt. Wenn man sorgfältig beobachtet, wird man die embolischen Pneumonien von den hypostatischen Formen, welche ziemlich zur selben Zeit auftreten, durch die Verschiedenheit des Verhaltens der Cirkulation und des Verlaufs auch klinisch unterscheiden können. Schwierig ist die Unterscheidung von den postnarkotischen Pneumonien, derjenigen infektiösen Pneumonien, welche bald nach der Operation einsetzen und durch Einwanderung von Bakterien und kleinster Emboli bedingt sind. Ausschlaggebend werden dabei sein, das Vorhandensein eines infektiösen Herdes, die klinische Erfahrung, welche in manchen Fällen — wie z. B. nach Herniotomien und radikalen Bruchoperationen — für eine derartige Entstehung sprechen. Da man zugeben muss, dass man durch jede Operation Gefässläsionen schafft, deren reparative Vorgänge bis zu gewissen Grenzen nicht einmal kontrolliert werden können, so werden die Bedingungen für die Entstehung einer solchen durch minimale Embolien verursachten Pneumonie a priori oft gegeben sein. Natürlich wird man sie nur in seltenen Fällen als solche erkennen, aber gerade deswegen soll die Aufmerksamkeit doppelt scharf auf sie gerichtet sein. Ungefähr die Hälfte der nach lokaler und lumbaler Anästhesie registrierten Pneumonien gehört zu den embolisch infektiösen Lungenerkrankungen.

Der Unterschied zwischen embolischen Pneumonien und grobembolischen Lungenkomplikationen ist, wie ich es schon hervorgehoben habe, teilweise nur ein quantitativer. Dieser Unterschied spiegelt sich auch eindeutig in der Zeit des Auftretens wieder. Die kleinsten, sozusagen insensibeln Embolien treten in den ersten, die gröberen nach 5—10 Tagen, die groben gewöhnlich nach 14 Tagen bis 3 Wochen nach der Operation auf. Je später sie auftreten, desto mehr ist ihr Charakter auch klinisch zu sichern, und die grob embolischen Komplikationen stellen klinisch einen wohlcharakterisierten Symptomenkomplex dar. Sie treten auf unter dem Bilde des embolischen Insultes. Dieser trifft gewöhnlich ganz unerwartet, wie der Blitz aus heiterem Himmel, ein. Nach einem anscheinend völlig normalen Wundverlauf, höchstens durch unbestimmte Beschwerden des Kranken ge-

stört, will dieser geheilt sein Bett verlassen. Während er seine ersten Schritte macht, fällt er in schwerer Ohnmacht hin, kämpft mit heftigen Atembeschwerden, und in einigen Minuten ist er eine Leiche. Das ist der grosse embolische Insult, der mit einem Schlage alles vernichtet. Manchmal kann der Arzt durch das von Mahler beschriebene staffelförmige Ansteigen des Pulses bei normal bleibender Temperatur oder durch die Entdeckung einer Thrombose auf das zu Erwartende gemahnt werden, leider gewöhnlich ohne dass er viel dagegen machen könnte. Hat der Kranke den Insult oder die wiederholten Insulte überlebt, so kommt es zum hämorrhagischen Infarkt mit all den hier nicht näher zu schildernden bekannten Symptomen. Die Schwere des Insults hängt von der Grösse des verstopften Astes der Lungenarterie ab.

Kurz wiederholt: Die postoperativen Lungenkomplikationen kann man in zwei grosse Gruppen einteilen: in pneumonische und in grobembolische Komplikationen. Die pneumonischen Komplikationen sind entweder postnarkotischer (Narkosen-, Aspirations-, Retentionspneumonien) oder hypostatischer oder embolisch-infektiöser Natur. Diese letzteren bilden den Uebergang zu den grobembolischen Komplikationen. Die Fälle, die man leichthin in die eine oder andere Gruppe einteilen kann, sind die selteneren. Immerhin findet man die Direktive zu einer Einteilung in der Berücksichtigung des Zeitpunktes der Manifestation, der Dauer und der Qualität der Narkose, des Zustandes der Cirkulation und der Art der Infektion neben den klinischen Symptomen. Eine eingehende Berücksichtigung dieser Punkte bei zukünftigen Publikationen erscheint mir im Interesse der leichteren Verständigung für sehr wünschenswert. Auch wäre es nicht ganz ohne praktische Wichtigkeit, auf Grund einer auf dieser Basis gestellten Sammelstatistik die Rolle der Narkose, der Hypostase und der Infektion resp. Embolie bei der Entstehung der postoperativen Lungenkomplikationen bei einem grösseren Material zahlengemäss zu fixieren. Nur um meinen Standpunkt auch in dieser Frage anzudeuten, erwähne ich, dass meines Dafürhaltens die überwiegende Mehrzahl der postoperativen Pneumonien eine postnarkotische ist. Berücksichtigt man alle unmittelbaren und mittelbaren Schädigungen der Inhalationsnarkose, wird man diese Behauptung für erklärlich finden. Die zweite Rolle möchte ich der Hypostase zuteilen, da zur Entstehung derselben die Disposition in einem grossen Prozentsatz unseres Krankenmaterials vorhanden ist. Embolisch-infektiöse Formen kommen relativ am seltensten vor,

selbst wenn man bedenkt, dass die Beurteilung derselben am allerschwierigsten ist. Dass dem wirklich so ist, kann man vor Allem aus den praktischen Resultaten der Verbesserung der Inhalationsnarkose beurteilen. Eine Berührung derselben führt uns aber schon in das Gebiet unserer zweiten Fragestellung hinüber.

Wie wird es uns möglich sein, die postoperativen Lungenkomplikationen zu verhüten? Bei dem kategorischen Imperativ des chirurgischen Handelns ist es klar, dass auf die Beantwortung dieser Frage aus einem ideellen Standpunkt von vorneherein verzichtet werden muss. So lange wir nicht alle aufgezählten Noxen ausschalten können, können wir die Lungenkomplikationen auch nicht verhüten. Aber wir sind wohl im Stande, sie einzuschränken, da wir die Bedingungen ihres Entstehens analysiert haben, und Mittel besitzen, welche einerseits ihre Spitzen in ihrer deletären Wirkung abstumpfen, andererseits den Organismus in seinem Kampfe gegen diese unterstützen.

Die Hauptschädigung bildet die Narkose. Es muss als eine strenge Forderung an jeden wissenschaftlich denkenden Chirurgen gelten, die Inhalationsnarkose nur dort anzuwenden, wo er mit lokal anästhesierenden Mitteln nicht auskommt. Mit dem enormen Fortschritt, welche die lokale Anästhesie durch die Einführung der Nebennierenpräparate und durch die Anwendung von aus praktischen Gesichtspunkten ungiftigen anästhesierenden Mitteln, dann durch die gediegene durch anatomische Gesichtspunkte geleitete Applikationsart derselben gemacht hat, sind wir im Stande, eine wesentliche Anzahl grösserer Operationen schmerzlos damit auszuführen, so dass für diese Operationen die lokale Anästhesie als Normalverfahren gelten muss! Man soll den Standpunkt der Bequemlichkeit endlich aufgeben, wenn es sich darum handelt, unseren Patienten so gefährliche Komplikationen zu ersparen. Eine gute Lokalanästhesie fordert neben technischer Uebung und anatomischen Kenntnissen mehr Zeit, Geduld und Sorgfalt und vielleicht auch ein vorsichtigeres, leichthändigeres Operieren. Aber die darauf verwendete Arbeit und Mühe rentiert sich vielfach.

Hier ist vielleicht die Stelle der nach Lokalanästhesien auftretenden Pneumonien zu gedenken. Auf diese wurde eingehender zuerst durch Arbeiten aus der Breslauer Klinik hingewiesen. Mikulicz registrierte die bemerkenswerte Thatsache, dass er bei 1007 in Allgemeinnarkose Laparotomierten seiner Klinik 7,6%, bei 273 in Lokalanästhesie Laparotomierten hingegen 12,6% Pneumoniemorbi-

dität verzeichnen konnte. In Lokalanästhesie wurden durchwegs Patienten mit schlechtem Allgemeinzustand operiert. An und für sich wäre also eine solche Statistik nicht dazu geeignet, um etwa die daran von anderer Seite geknüpften Behauptungen, „nach Lokalanästhesien kommen öfters Pneumonien vor, wie nach Narkosen", oder „die Narkose giebt bei der Entstehung der postoperativen Pneumonien kein wesentliches pathogenetisches Moment ab", zu rechtfertigen. Die Schwäche dieser Statistik liegt in der Art der Indikationsstellung für die Anwendung der Lokalanästhesie. Der Einwand ist zu naheliegend: wie viele wären von diesen Patienten mit „schlechtem Allgemeinzustand" an Pneumonie erkrankt, wenn man sie narkotisiert hätte? Andererseits finden wir in den Zahlen Henle's einige Anhaltspunkte dafür, wie vorsichtig wir bei einer en bloc Verwerthung dieser Statistik verfahren müssen. Die Pneumoniemorbidität nach narkotisierten Magenresektionen betrug in der Breslauer Klinik 20%, die Mortalität 15,2%, nach Lokalanästhesien traten in 25% der Fälle Pneumonien auf. Alle diese Fälle sind mit dem Leben davongekommen. Bei Gastrostomien betrug die Pneumoniemorbidität nach Narkosen 10,8%, die Mortalität 7%, nach lokaler Anästhesie 8,6% resp. 5,6%. Die Lungenkomplikationen nach Lokalanästhesie sind fast ausschliesslich nach Bauchoperationen vorgekommen und sind entschieden milder verlaufen wie die nach Narkosen, obzwar man Patienten in Lokalanästhesie operierte, „die kaum im Stande gewesen wären, eine Narkose auszuhalten".

Die Hauptdomäne der Lokalanästhesie ist die Bauchchirurgie nicht. Das werden wohl die eifrigsten Anhänger derselben ebenfalls zugeben. Es ist aber mit Sicherheit zu behaupten, dass mit den heutigen Hilfsmitteln gearbeitet, die Resultate sich doch besser gestalteten, wie sie vor 6 Jahren ausgefallen sind. Wir beobachten nach Lokalanästhesien viel seltener Pneumonien.

Als Normalverfahren muss die Lokalanästhesie gelten — ich will nur eine Skizze geben — bei Operationen an den Händen und Füssen, ob zwar die grösseren Resektionen an denselben etwas mehr technische Uebung erfordern. Ferner bei Hämorrhoiden und Analfisteloperationen, Dammplastiken, bei Operationen am Penis und Scrotum, an den Hoden und Samenstrang, bei kleinen inguinalen und cruralen Hernien, bei Sehnen- und Nervennähten, bei nicht zu grossen Tumorexstirpationen an den Extremitäten, am Rumpfe und am Kopf, bei den meisten Schädeloperationen, bei Arthrotomien und Rippenresektionen. Von den Laparotomien ist die Gastrostomie

principiell, einfache Typhlostomien und Colostomien womöglich in Lokalanästhesie zu machen, die Probelaparotomien damit einzuleiten. In Betracht kämen noch gut gestielte Tumoren resp. Cysten der weiblichen Genitalien. Am Halse ist die Erzielung der Anästhesie für grössere chirurgische Aufgaben nicht sicher. Tracheotomie. Pharyngotomie, kleinere Drüsen fallen ohne Weiteres der Lokalanästhesie zu. Strumen und grössere Drüsentumoren, wie maligne Halstumoren operieren wir in einer kombinierten Morphium-Skopolamin-Lokalanästhesie. Durch diese Kombination sind wir im Stande, grosse Eingriffe in Lokalanästhesie auszuführen.

Die Lumbalanästhesie gestattet demjenigen, der mit ihrer Technik vertraut und ihre specifischen Komplikationen nicht scheut, in einer weiteren Reihe von Operationen — bei solchen an den weiblichen Genitalien, Laparotomien vorwiegend in der unteren Hälfte des Bauches, Blasen, Prostata, Nierenoperationen und bei grossen Hernien — die Narkose auszuschalten. Nur kann man die Lumbalanästhesie heute noch nicht mit solch ruhigem Gewissen empfehlen wie die Lokalanästhesie, und deswegen ist sie möglichst nur da zu benutzen, wo die Inhalationsnarkose kontraindiciert und lokale Anästhesie nicht anzuwenden ist.

Kontraindiciert ist die Inhalationsnarkose aus dem Standpunkte der Vermeidung der Lungenkomplikationen bei allen akuten und chronischen Erkrankungen der Luftwege (Mund, Nase, Rachen, Bronchien, Lungen), bei Affektionen, welche die Atmung in irgend einer Weise beeinflussen (Thoraxdeformitäten, starker Meteorismus, grosse Exsudate oder Transsudate in der Bauchhöhle oder Pleurahöhle), bei Ileus und incarcerierten Hernien, bei Operationen auf dem Gesicht, Kiefer, Lippen, Zunge, Wange, Kehlkopf und sonstigen Luftwegen, soweit die technische Möglichkeit vorliegt, sie zu vermeiden. Mit der Kombination von Morphium-Skopolamin werden die Grenzen des technisch noch Möglichen weit hinausgeschoben und jedenfalls erzielt, dass eine minimale Narkose nur als Hilfsmittel von Fall für Fall in Anspruch genommen werden muss.

Ist einmal eine Inhalationsnarkose kontraindiciert, so sind Chloroform und Aether in gleicher Weise zu verwerfen. Das Vorgehen, bei Erkrankungen der Luftwege mit Chloroform zu narkotisieren, entspricht nicht dem heutigen Stande der wissenschaftlichen Forschung. — Kontraindiciert ist ferner die Narkose bei Erkrankungen des Herzens und des Gefässsystems, bei schlechtem Allgemeinzustand und schliesslich ist sie womöglich bei septischen Erkrankungen zu

vermeiden. Die Lumbalanästhesie tritt wie gesagt bei den Kontraindikationen der Narkose mit wenigen Ausnahmen in ihre Rechte, bei den Operationen, wo sie anwendbar ist. Im Uebrigen gilt die lokale Anästhesie als Ersatzmethode pflichtgemäss für alle Chirurgen.

Das Anästhesierungsverfahren bei Kindern erfordert eine specielle Indikationsstellung. Hier ist kein Platz darauf einzugehen.

Wenden wir die Inhalationsnarkose an, so müssen wir unsere Patienten dazu vorbereiten. Man muss die Luftwege vorbereiten, um sie möglichst keimfrei zu machen. Sorgfältige Mundtoilette, Mund-, Nasen- und Rachendesinfektion, durch Spülungen mit antiseptischen Lösungen, Formamint, Isoform etc. sind unerlässlich. Die Desinfektion ist eventuell durch Inhalation solcher Mittel auf die tieferen Luftwege auszudehnen. Man muss das Herz vorbereiten, damit es bei den gesteigerten Ansprüchen, welche an dasselbe während und nach der Operation gemacht werden, nicht versagt und die Schädlichkeiten, welche wir ihm durch Narkose, Operation und deren Folgezustände zufügen, ertragen kann. Eine Verabreichung von Herzmitteln ist einige Tage lang vor der Narkose wohl indiciert. Man muss den Darmtrakt vorbereiten, hauptsächlich bei Operationen an demselben. Man muss ihn gut entleeren, um einer Infektion mit Darminhalt auch auf diese Weise vorzubeugen. Versuche, welche eine Desinfektion des Darmtraktes ermöglichten, wären lebhaft zu begrüssen. Ev. vorhandene septische Geschwüre sind, falls zugänglich, antiseptisch zu behandeln, so die Geschwüre des Oesophagus, des Magens und des Rectums resp. Colons. Durch alle diese Massnahmen, mögen sie noch so polypragmatisch erscheinen, werden wir den postoperativen Lungenkomplikationen immer etwas mehr Boden abgewinnen.

Die Verabreichung einer Kochsalzinfusion kurz vor Anfang der Narkose ist zu empfehlen, weil dadurch die toxische Wirkung des Narkotikums auf das Blut herabgesetzt wird, und die entstandenen schädlichen Stoffwechselprodukte leichter eliminiert werden.

Zu der Vorbereitung gehört schliesslich die Anwendung der narkotischen Hilfsmittel. Veronal am Abend vor der Operation und am Morgen derselben gegeben verschafft dem Pat. einen ruhigen, kräftigenden Schlaf, bewirkt eine Herabsetzung der schädlichen psychischen Erregung und erleichtert die Einleitung der Narkose. Noch mehr erreichen wir mit der Verabreichung von Morphium-Skopolamin.

Womit sollen wir narkotisieren? Sollen wir Chloroform oder sollen wir Aether verwenden? Aether ist unter allen Umständen das ungefährlichere Narkotikum. Lange Zeit wurde er von den meisten Chirurgen verpönt, gerade wegen seiner Reizwirkung auf die Lungen. Die Fortschritte der letzten Jahre haben einerseits gezeigt, dass Chloroform in dieser Hinsicht auch nicht ungefährlicher ist als Aether, andererseits, dass diese Reizwirkung des Aethers durch richtige Dosierung und Leitung der Narkose so gut wie ganz ausgeschaltet werden kann. Unter diesen Umständen aber ist Aether dem Chloroform vorzuziehen.

In der Kombination mit Morphium-Skopolamin ist Aether ein wenig gefährliches, vollwertiges, und bezüglich der Wirkung auf die Lungen das allerunschädlichste Narkotikum. Denn welches sind die Nachteile, welche man einer Aethernarkose der alten Schule nachsagen kann? Die Reizung der Luftwege ist die Folge einer koncentrierten Anwendung, die Gefahr der Aspiration ist die Folge der gesteigerten Schleim- und Speichelsekretion und der Lähmung der Zungenbasis, des Gaumensegels und des Kehldeckels, schliesslich die toxische Wirkung auf Herz und Gefässe. Wendet man die Aethertropfnarkose an, so ist die Reizung der Luftwege, wie dies experimentelle Erfahrungen bezeugen, ausgeschaltet. Die Aspiration wird vermieden einerseits durch die forcierte Reklination des Kopfes nach Witzel, wobei die Schwerkraft uns im ausgiebigsten Masse zur Hilfe kommt, andererseits und hauptsächlich dadurch, dass man die sekretionsreizende Wirkung des Aethers, durch die sekretionshemmende des Skopolamins paralysiert. Gewisse Schädigung des Herzens und der Gefässe ist bei der Anwendung unserer Inhalationsanästhetika unvermeidlich und wird so gut als wir eben es können, durch die Vorbereitung der Narkose mit Herzmitteln wenigstens funktionell kompensiert. Skopolaminanwendung beschränkt diese schädigende Wirkung proportional der durch seine Anwendung bedingten Abnahme der Menge des verwendeten Narkotikums. Der Vorwurf, dass man mit Aether Männer, insbes. Alkoholisten nicht gut einschläfern kann, trifft bei der Kombination mit Morphium-Skopolamin nicht oder nur für ganz seltene Ausnahmefälle zu. Am allerunschädlichsten würde man Aether in der Form eines Aetherluftgemisches dosieren. Auf die theoretischen Grundlagen und Vorteile solcher Gasgemischnarkosen will ich hier nicht näher eingehen. Eine kombinierte Morphium-Skopolamin-Chloroformnarkose bleibt nur wenig nach der Morphium-Skopolamin-

Aethernarkose zurück, da durch diese Kombination das Chloroform viel von seiner Gefährlichkeit verliert.

Bezüglich der Gefahren der groben Aspiration sei bemerkt, dass Morphium-Skopolamin auch gegen diese Komplikation gewissermassen als Prophylaktikum wirkt. Erbrechen während und nach der Narkose kommt nach Skopolaminanwendung seltener vor. Bei der Verhinderung der Aspiration kommt sehr viel auf den Narkotiseur selbst an. Ist auch das Erbrechen während der Narkose in manchen Fällen nicht zu verhüten, so ist doch meistens die Technik der Narkose daran schuld. Es kommt nicht allzu selten vor, dass der Operateur den jungen Narkotiseur darauf aufmerksam machen muss, dass der Patient bricht. Erfahrene, tüchtige Narkotiseure bilden einen wichtigen Faktor bei der Vermeidung der postoperativen Lungenkomplikationen. Als Beispiel möchte ich nur erwähnen, dass in der Heidelberger Klinik, wo momentan fast ausschliesslich ältere Assistenzärzte angestellt sind und so die Rolle des Narkotiseurs nicht auf die jungen Kollegen abgeschoben werden kann, eben nur höchst selten Erbrechen während der Narkose vorkommt, und dass auch die Zahl der Lungenkomplikationen im letzten Jahr zurückgegangen ist.

Die Abkühlung während der Vorbereitung, während der Operation und nach derselben ist zu vermeiden. Nach der Narkose sind die Patienten sorgfältig zu überwachen, um bei ev. Erbrechen vor dem Erwachen die Aspiration zu verhindern. Ein gut instruiertes gewissenhaftes Pflegepersonal kann dabei oft Gelegenheit finden, die Gefahr der Lungenkomplikationen zu verringern.

In den Tagen nach der Operation muss man bei fortgesetzter Mundpflege womöglich die freie ausgiebige Arbeit der Lungen und die Expektoration unterstützen. Die Nachbehandlung des Narkotisierten besteht demgemäss in der möglichsten Ausschaltung derjenigen Faktoren, welche die Atmung behindern (ungünstige Lagerung, behindernde Verbände, Wundschmerz bei Bauchoperierten), in der Anregung von systematischen Atemübungen, in der Verabreichung von milden Expektorantien. Eine sorgfältige Beobachtung der Lungen von Seiten des Arztes ist ebenfalls von grosser Wichtigkeit.

Ein grosser Teil der angeführten Maassnahmen gilt für alle Gruppen der postoperativen Lungenkomplikationen und wird deren Zahl von vornherein vermindern. Sehen wir, was ausserdem noch für die Vermeidung der hypostatischen und infektiösen Pneumonien zu machen ist.

Diese verfallen ja schon aus einem ganz allgemeinen Gesichtspunkte aus betrachtet, einer wesentlich anderen Beurteilung. Denn die postnarkotischen Pneumonien sind Effekte, welche unmittelbar durch unser Eingreifen hervorgerufen worden sind. Dadurch, dass wir ein Inhalationsanästhetikum anwenden, fügen wir unseren Kranken für die Wohlthat der Schmerzbefreiung eine Schädigung zu. Wir müssen deswegen vor jeder Inhalationsnarkose erwägen, ob diese unvermeidlich ist. Führen wir sie aus, so müssen wir im Sinne der ärztlichen Ethik alle diejenigen Maassnahmen zu Hilfe rufen, die dazu geeignet sind, die von uns selbst gestifteten Gefahren möglichst einzuschränken. Dieses Bestreben ist also eigentlich noch kein kuratives Bestreben. Es dürfte ja streng genommen überhaupt keine postnarkotischen Pneumonien geben.

Bei den übrigen Lungenkomplikationen kämpfen wir gegen Zustände, welche Fall für Fall gegeben sind, und welche die Grundlagen für dieselben abgeben. Die Bedingungen, unter welchen die Lungenkomplikationen auf diesen Grundlagen entstehen, sind teilweise bekannt, und müssen durch unsere Maassnahmen ausgeschaltet werden. Zu diesen Bedingungen gehört, wie schon gesagt, die Narkose. Die Möglichkeiten ihrer Ausschaltung sind ebenfalls schon besprochen worden. Zu der Vermeidung der Hypostase gehört ausserdem noch: die Erhaltung der Herzkraft, die Erschwerung des Zustandekommens gewisser mechanischer Momente, und die Anregung der Respiration, welche gleichzeitig als Hilfskraft zur Anregung der Herzarbeit mitzuwirken vermag. Gegen die ungenügende Funktion der Gefässe resp. Gefässwände als unmittelbarer Ursache der hypostatischen Pneumonie sind wir kaum im Stande, direkt vorzugehen.

Demgemäss hat für die Vermeidung der hypostatischen Pneumonien die zweckmässige Vorbereitung des Herzens vor der Operation, eine Schonung desselben während der Operation, und eine Unterstützung desselben nach der Operation die höchste Bedeutung. Den grobmechanischen Momenten muss durch öfters vorgenommenen zweckmässigen Lagewechsel des Patienten entgegengearbeitet werden. Die Anregung der Respiration geschieht in der schon geschilderten Weise.

Für die Vermeidung der infektiös embolischen Pneumonien kommt in allererster Linie in Betracht die weitgehendste Vermeidung exogener Infektion, die peinliche Einhaltung der Regeln der strengen operativen Asepsis. Bei schon vorhandener Infektion

stehen wir ja ziemlich machtlos gegenüber diesen Lungenkomplikationen da. Immerhin wird ein durch die genannten Maassnahmen erhaltener guter Zustand der Lungen und des Herzens die Zahl auch dieser Komplikationen herabsetzen. Man muss ferner immer berücksichtigen, dass jeder operative Eingriff Gefässläsionen schafft, welche unter Umständen zu Quellen solcher Processe werden können. Je besser, je feiner die operative Technik, desto weniger begünstigt unser Eingriff selbst die Entstehung solcher Processe. Namentlich gilt dies für das Operieren im infitierten Terrain.

Ueber die Verhütung der grobembolischen Komplikation hat erst vor Kurzem Witzel eine sehr lesenswerte Abhandlung veröffentlicht, in welcher alle die in Betracht kommenden ursächlichen Momente nebst der Verhütung derselben eingehend besprochen werden. Kurz angeführt sei hier, dass die Vorbereitung des Herzens, die Erhaltung der Herzkraft, die Schonung der Lungen, die gute Narkose, die technische Vollkommenheit des Eingriffs und die Asepsis auch hier die grösste Rolle spielen. Nach der Operation ist die vorsichtige Ausführung von aktiven und passiven Bewegungsübungen und Atemgymnastik nebst sorgfältiger Kontrolle und Anregung des Herzens geboten. Ob man dabei so weit gehen darf, wie es einige namentlich amerikanische Chirurgen thun, dass sie die meisten ihrer laparotomierten Patienten schon am ersten Tage nach der Operation aufstehen lassen, werden diesbezügliche Resultate bald zeigen. Bis dahin müssen wir mit unserer Kritik abwarten. Für einzelne Fälle scheint diese Maassnahme empfehlenswert zu sein.

Postoperative Lungenkomplikationen werden wir wohl nie ganz vermeiden können. Das liegt in der Natur der Sache, soll aber nicht und Niemandem als Entschuldigung dienen. Man kann das Vorkommen postoperativer Lungenkomplikationen durch zweckmässige Maassnahmen stark einschränken. Dass diese Einschränkung praktisch durchführbar, beweist die Statistik Kümmell's. Diese Komplikationen kommen gegenwärtig noch viel öfter vor, als sie mit Berücksichtigung unserer klinischen Erfahrung und experimenteller Kenntnisse vorkommen dürften. Und hier liegt eine Unterlassung unsererseits. Waren wir im Stande, durch energische und zielbewusste Verbesserung der Asepsis unsere Resultate gegen die Nachteile und Zufälligkeiten der Wundinfektion zu sichern und ist die Hütung dieser Regel einem jeden Chirurgen ins Mark und Blut übergegangen, so kann man heute mit demselben Rechte fordern, dass auch die zur Einschränkung der Lungenkomplikationen dienen-

den Massnahmen von einem Jeden voll berücksichtigt werden. Die Lungenkomplikationen müssten allgemein auf die Bruchteile des Prozents heruntergedrückt werden, die schweren Lungenkomplikationen müssten zu den Seltenheiten gehören. Unsere Erfolge würden dann mehr unser thatsächliches Können widerspiegeln, und wir würden damit einen weiteren befriedigenden Schritt zu den erhabenen Gipfeln ärztlicher Leistungen gemacht haben.

XVIII.

AUS DEM

NEUEN ALLGEMEINEN KRANKENHAUSE

ZU HAMBURG-EPPENDORF.

II. CHIRURG. ABTEILUNG: OBERARZT DR. C. SICK.

Ueber Thoraxresektion bei grossen, veralteten Empyemen.

Von

Eugen Bergeat,

Medizinalpraktikanten am Neuen Allgemeinen Krankenhause zu Hamburg-Eppendorf.

(Hierzu 6 Abbildungen und Taf. IX—XIII.)

In den letzten 15 Jahren kamen in der zweiten chirurgischen Abteilung des Neuen Allgemeinen Krankenhauses in Hamburg-Eppendorf (Oberarzt Dr. Sick) 90 Fälle von Empyemerkrankungen zur Aufnahme und Operation. Im Verhältnis zur Grösse des Krankenhauses und auch zur Gesamtzahl der jährlich ausgeführten Operationen ist die Zahl 90 fast verschwindend klein. Der Grund hierfür ist darin zu suchen, dass Empyeme, die auf der inneren Station Aufnahme finden oder dort entstehen, auch da operiert werden und dass ferner auf die erste chirurgische Abteilung bedeutend mehr entfällt, da schwerere Erkrankungen sofort nach der Aufnahme vom chirurgischen Sekundärarzt operiert und dann meist dahin verlegt werden.

Der Aetiologie nach verteilen sich die 90 Fälle wie folgt:

Metapneumonisch	50
Idiopathisch	8

Tuberkulose	4
Durchgebrochene Kavernen	3
Influenza	4
Scharlach	3
Erysipel	2
Keuchhusten	1
Posttraumatisch	3
Bronchitis foetida	1
Echinococcus	1
?	10

Man sieht also ein unverhältnismässig starkes Ueberwiegen der nach Pneumonien entstandenen Empyeme, die in Procenten ausgedrückt, 55,5% ausmachen. Die idiopathischen Empyeme sind mit 8,8% wie die tuberkulösen, die nach Infektionskrankheiten auftretenden mit 11,1% vertreten, welche Procentzahlen in den meisten Statistiken ziemlich gleichmässig zu finden sind. Unter den als idiopathisch bezeichneten Empyemen befinden sich 3 Fälle, die je einmal nach einem perforierten subphrenischen, nach einem periproktitischen Abscess und bei einem Kinde nach allgemeiner Furunkulose aufgetreten sind.

In 6 Fällen handelte es sich um recidivierende Empyeme, die teils nach einem früher bestandenen, spontan aufgebrochenen, teils nach operativ behandeltem wieder aufgetreten sind. Totalempyeme fanden sich in 10 Fällen vor.

Dem Geschlechte nach verteilt sich die Erkrankung auf:

Männer	56—62,2%
Weiber und Kinder	34—37,8%.

Noch drastischer wird der Unterschied, wenn man die Kinder von den erkrankten Weibern separiert, denn man erhält dann

Weiber	5— 5,6%
Kinder unter 15 Jahren	29—32,2%.

Von den Kindern wiederum waren männlichen Geschlechtes 15 und weiblichen 14. Unter 1 Jahr alt waren 6 Kinder.

Wenn wir diese Zahlen nebeneinander betrachten, so sprechen sie am besten für sich selbst. Aufs neue beweisen sie, dass die Erkrankung beim Manne viel häufiger ist, als bei der Frau, dass aber der Unterschied erst vom zweiten Decennium an beginnt, wo die Schäden des Berufes an den Menschen herantreten. Die Empyeme der Kinder im Säuglingsalter waren mit einer Ausnahme, die von Furunkulose ausgehend anzunehmen ist, auf Pneumonien oder Bronchopneumonien zurückzuführen.

Dem Alter nach verteilen sich die Fälle auf

Bis 10	Jahre	25
„ 10—20	„	10
„ 20—30	„	18
„ 30—40	„	17
„ 40—50	„	16
Ueber 50	„	4.

Dem 3., 4. und 5. Decennium fällt somit die Hauptbeteiligung zu. Die linke Thoraxseite war 55, die rechte 35mal erkrankt, eine Erscheinung, für die man die Lage des Herzens und das kleinere Volumen der linken Lunge verantwortlich zu machen suchte. Ich bemerke aber, dass ich diese Ansicht nur deshalb anführe, weil eine andere halbwegs plausible Erklärung meines Wissens nicht besteht.

Was die besonderen primären Erkrankungsformen der Lungen anbetrifft, die das Empyem verursachten, so ist aus den Krankengeschichten ersichtlich, dass es sich um

Tuberkulose	7
Lungengangrän	5
Empyemrecidive	6
Pyopneumothorax	3
Hämatopneumothorax	2
Lungenabscess	2
Bronchiektasen	1
Echinococcus	1
Fötide Bronchitis	1

mal handelte. 3mal war das Empyem sekundär entstanden, nachdem einmal ein Leberabscess, das andere Mal ein subphrenischer Abscess das Diaphragma durchbrochen hatte, das dritte Mal handelte es sich um ein Fremdkörperempyem.

In allen 90 Fällen wurde die Operation mit Rippenresektion ausgeführt und zwar in der vorher angegebenen Weise mit geringen Modifikationen in den einzelnen Fällen. Je nach der Schwere des Falles wurden eine oder mehrere Rippen reseciert. 21mal musste die Thoraxresektion zur Ausheilung des Empyems zur Hilfe genommen werden, wovon später ausführlich berichtet werden soll. In 51 Fällen wurde je eine, in 17 Fällen wurden 2, einmal 3 Rippen reseciert. Unter den 51 einfachen und 17 doppelten, resp. mehrfachen Resektionen wurden 38mal Teile der achten Rippe entfernt.

Neben der achten Rippe verfiel die neunte am öftesten der Resektion.

Die Erfolge der angewandten Therapie stellen sich auf:

Heilungen	79—87,7%
Todesfälle	11—12,3%.

Unter den Geheilten sind geheilt Entlassene und solche, die geheilt aus der ambulanten Behandlung entlassen wurden, zusammengefasst, was sich insofern rechtfertigen lässt, als die Entlassungen zur Ambulanz mit kleinen Fisteln lediglich aus Platzmangel erfolgen mussten oder die Entlassung von den Patienten selbst, manchmal auch gegen den Rat des Arztes verlangt wurde.

Als Todesursachen sind aus dem Sektionsprotokoll ersichtlich:

Tuberkulose	2 mal
Bronchopneumonie oder Pneumonie derselben oder and. Lunge	2 „
Gehirnabscess	2 „
Peritonitis	1 „
Streptococcämie	1 „
Staphylococcämie	1 „
Marasmus	1 „
Debilitas cordis	1 „

Auf das Vorkommen von Gehirnabscessen nach Empyemen wurde auch von anderer Seite schon hingewiesen, ich möchte es aber noch besonders deshalb beachtet wissen, weil es sich in unseren 2 Fällen um absolut normal verlaufende Heilungen handelte, bei denen dann ziemlich plötzlich unter den typischen Zeichen des Gehirnabscesses der Exitus letalis auftrat. Bemerkenswert ferner ist die grosse Zahl dieser Todesursache im Verhältnis zu den anderen.

Zum Vergleich unserer Erfolge mit anderwärts erreichten Resultaten eignen sich am besten nachstehende Tabellen:

Sammelstatistik von Schede 389 Fälle mit	
Heilungen	341—87,7%
Todesfälle	48—12,3%
Statistik von König 67 Fälle mit	
Heilungen	80%
„ mit Fistel . . .	4%
Todesfälle	16%
Statistik von Schultze 66 Fälle mit	
Heilungen	47—71,3%
Heilungen mit Fistel . . .	10—15,2%
Todesfälle	9—13,5%

90 von Sick operierte Fälle exkl. 21 grossen Thoraxresektionen

Heilungen	87,7%
Todesfälle	12,3%

Unsere Resultate halten sich demnach auf der guten Höhe der von Schede veröffentlichten Sammelstatistik.

Die durchschnittliche Heilungsdauer unserer an einfachem Empyem operierten Fälle ergiebt 53 Tage.

Unter den 90 Empyemen kam nur einmal ein doppelseitiges vor. Da das Empyema duplex, wenngleich in der Litteratur, namentlich in der englischen, mehrere Fälle veröffentlicht sind, eine gewisse Seltenheit darstellt, ist es wohl gestattet, mit einigen Worten näher darauf einzugehen.

Die Ansicht, dass das doppelseitige Empyem beinahe ausnahmslos im Kindesalter auftritt, findet in unserem Falle keine Bestätigung, da es sich um einen 33jährigen Mann handelte. Dass das männliche Geschlecht auch beim Empyema duplex bevorzugt scheint, tritt auch in unserem Falle zu Tage. Die Aetiologie ist, wie beinahe immer bei dieser Erkrankung, croupöse, doppelseitige Pneumonie. Zuerst trat das Empyem an der linken Seite, vier Tage später in der rechten Seite auf.

Die Erscheinungen waren starke Dyspnoe, Cyanose und hohe Pulsfrequenz neben sehr schlechtem Allgemeinbefinden. Die Temperaturen waren mässig hoch, ein richtiger kritischer Abfall der Pneumonietemperatur trat nach der gewöhnlichen Zeit nicht ein. Nebenbei boten sich über den Lungen die gewöhnlichen Pneumonie- und Kompressionserscheinungen.

Die Diagnose zu stellen war nach dem physikalischen Befund und nach der Probepunktion ziemlich einfach.

Wie ist nun die Therapie bei dem doppelseitigen Empyem einzurichten? Wenn man auch beim einfachen Empyem die Rippenresektion als Normalverfahren aufgestellt und wohl beinahe überall angenommen hat, so lässt sich beim doppelseitigen Empyem ein für alle Fälle geltendes Verfahren nicht beibringen. Aus den veröffentlichten Fällen sieht man die Erkrankungen, die nur mit Aspiration der einen und Resektion einer Rippe der anderen Seite, und endlich solche, wo beiderseits Rippenresektionen mit gutem Erfolge ausgeführt wurden. Es scheint mir eine ganz gute Illustration zu den verschiedenen Ansichten einiger Autoren zu sein, ihre eigenen Worte über die Therapie des doppelseitigen Empyems anzuführen.

Am 9. Kongress für innere Medicin in Wien empfahl Immer-

mann die Aspirationsdrainage: „Bei doppelseitigen Empyemen erscheint die Aspirationsdrainage geradezu als ein Rettungsanker, da ein doppelseitiger Pneumothorax doch nicht angelegt werden darf und die Radikaloperation sich darum für sie von selbst verbietet".

Gegen die Aspiration trat 1894 Sutherland[1]) auf: „Offenbar wird diese Methode (Punktion), mag sie auch als vorläufige Operation angewandt werden, doch in wenigen Fällen dauernde Heilung bringen, während die wiederholte Aspiration nutzlos ist und nur die Aussicht des Patienten auf vollständige Besserung in Frage stellt".

Treves hat in einem Falle beiderseits zu gleicher Zeit die Rippenresektion mit merkwürdigerweise gutem Erfolge gemacht und sagt darüber[2]): „Es ist eine auffallende und scheinbar paradoxe Thatsache, dass die Eröffnung beider Pleurahöhlen, die, beim gesunden Menschen ausgeführt, zweifellos eine verhängnisvolle Wirkung haben würde, ein lebensrettender Eingriff ist, wenn sie beim Kranken vorgenommen wird".

Da über die einzelnen Methoden nur gute Resultate veröffentlicht sind (die schlimmen, wie leicht zu begreifen, nicht veröffentlicht sind) eine objektive Beurteilung also unmöglich erscheint, begnüge ich mich mit der Mitteilung unseres Vorgehens in dem speciellen Falle.

Nachdem durch wiederholte Probepunktion Eiter in den beiden Pleurahöhlen festgestellt war, wurde, da der Patient infolge seines schlechten Allgemeinzustandes eine Narkose oder sonst einen grösseren Eingriff nicht vertragen hätte, mit der Fiedler'schen Nadel beiderseits punktiert und links 25, rechts 70 cbcm Eiter abgelassen. Nach dieser Punktion trat vorübergehende Besserung ein, die jedoch nur kurze Zeit anhielt. Sechs Tage nach dieser Punktion schritt man zur Resektion der linken achten Rippe in etwa 5 cm Ausdehnung, worauf viel Eiter abfloss und sich das Befinden sofort besserte. Schon am Tage nach der Operation wurde die rechte Thoraxseite mit einem dicken Troicart punktiert, wobei noch dicker Eiter in mässiger Menge abfloss. Drei Wochen später verliess der Patient mit normalem Lungenbefund und vollkommen geheilt das Krankenhaus. Die gesamte Heilungsdauer betrug 11 Wochen. Ein geringes Zurückbleiben der linken Thoraxseite bei tiefer Atmung war noch vorhanden. Die ausführliche Krankengeschichte lasse ich hier folgen.

1) The Lancet. 1894.

2) System of surgery.

L. H., H. B., Milchhändler, 33 J. Aufgen. 30. X. 00. Entl. 22. I. 01. Pneumonia crouposa duplex. Pyopneumothorax sin. Empyema dextrum. Heilung nach 11 Wochen.

Vater an Herzschlag, Mutter an unbekannter Todesursache gestorben, 6 Geschwister gesund. Früher angeblich nie krank. Vor 5 Tagen erkrankt mit Schüttelfrost, hohem Fieber und Stechen in der rechten Seite. Atemnot, liegt seit 4 Tagen zu Bett. Gestern vom Arzt ins Krankenhaus gesandt. Potus negiert.

Status: Mittelgross, ziemlich kräftig gebaut. Blasse Hautfarbe. Gesicht leicht cyanotisch. Zunge belegt, feucht. Rachen gerötet, schleimbedeckt. Aeusserst defekte Zähne. Starke Dyspnoe. Respirationsfrequenz 60. Hohes Fieber, beschleunigter Puls (um 120), äqual und regulär. Der Thorax wird bei der Respiration nur wenig gehoben und gedehnt. Hinten über beiden Unterlappen deutliche Dämpfung und Bronchialatmen. Vorne und in den Axillarpartien abgeschwächter Perkussionsschall, verschärfte Atmung und feinblasige, krepitierende Rasselgeräusche. Sputum rubiginös. Herz anscheinend nicht vergrössert, Töne rein, Lebergegend leicht schmerzhaft, sonstiger Organbefund o. B. Pupillen reagieren prompt. Sensorium ziemlich frei. Patellarreflexe schwach vorhanden, aber deutlich auslösbar.

Therapie: Kopfeisblase, Wein, Kaffee, Mixt. Ipecac.

1. XI. Deutliche Dämpfung über beiden Unterlappen, Bronchialatmen, daneben massenhaft krepitierende Rasselgeräusche, Dyspnoe weniger stark. Starke Kopfschmerzen. — 3. XI. Heute ist der achte Tag der Pneumonie, ohne dass eine Krisis erfolgt ist. Puls gut. Die Dämpfung besteht noch unverändert über beiden Unterlappen. Atemgeräusch etwas leise, doch hört man deutlich reichliches feuchtes Rasseln durch. Sputum viel, kein Kopfweh mehr. — 5. XI. Dyspnoe wieder stärker, das Atemgeräusch über der gedämpften linken unteren Lungenpartie wird leiser. Pectoralfremitus kaum vorhanden. Probepunktion l. h. u. positiv: trübes seröses Exsudat, das am Grunde viele Eiterkörperchen enthält. — 8. XI. Das Exsudat reicht etwas über den Skapularwinkel. Täglich etwas geringere Temperatur, keine besonders starke Dyspnoe, rechts noch Dämpfung und pneumonische Rasselgeräusche. Puls leidlich kräftig, etwas beschleunigt. Schleimig eitriger Auswurf in mässiger Menge. — 10. XI. Die Temperatur steigt etwas. Dämpfung h. u. beiderseits gleich hoch. Probepunktion l. h. u. ergibt trübes, seröseitriges Exsudat. Auch rechts scheint ein kleiner Erguss zu bestehen. Keine auffallende Kompression, keine Verdrängungserscheinungen von Seiten des Herzens. — 14. XI. Seit gestern Temperatur und Puls höher. Eine abermalige Probepunktion rechts ergiebt r. h. ein kleines dickeitriges Exsudat. Dämpfung an dieser Stelle etwa handbreit, Atemgeräusch etwas abgeschwächt; im Ganzen vesikulär neben einigem Rasseln. L. h. u. ist plötzlich tympanitischer Klopfschall aufgetreten und lautes deutliches amphorisches Atmen.

Probepunktion links h. u. dünneitriges Exsudat. Ziemlich starke dyspnoeische Erscheinungen. Da Pat. wegen der doppelseitigen Affektion und der Kompression der Lunge wahrscheinlich eine Narkose schlecht vertragen würde, wird beiderseits mittels Fiedler'scher Nadeln eine Punktion gemacht und links an 25 cbcm dünnflüssiger, rechts nur etwa 70 cbcm dicker Eiter entleert. — 15. XI. Temperatur etwas gefallen, r. h. u. Dämpfung kleiner, l. h. u. Tympanie und amphorisches Atmen. — 21. XI. Die Temperatur und der Puls steigen langsam, es besteht vielleicht auch eine neue pericardiale Reizung. Herztöne etwas unrein. Pat. wird zwecks weiterer Behandlung zur II. Chirurgischen Abteilung des Eppendorfer Krankenhauses verlegt. Gleich nach der Aufnahme wurde in Schleich'scher Lokalanästhesie ein etwa 5 cm langes Stück der 8. Rippe in der linken hinteren Axillarlinie reseciert, wobei sich sehr reichlicher Eiter entleerte. — 22. XI. Das Befinden des Pat. nach der Operation ist recht zufriedenstellend, auffallend ist die hohe Pulsfrequenz. R. h. u. Dämpfung bis zur Scapula mit fast vollkommen aufgehobenem Atmen, über der Spitze deutliches Kompressionsatmen. Rechts Punktion mittelst eines dicken Troikarts, wobei sich nur geringe Mengen dickflüssigen Eiters entleeren. — 4. I. 01. Die Resektionswunde hat sich durch lebhafte Granulationen geschlossen, die Sekretion ist nunmehr ganz wenig. Pat. fühlt sich, ausser Klagen über Kurzluftigkeit und Mattigkeit wohl. Die Lungen ergeben keinen besonderen pathologischen Befund. — 15. I. Die Wunde ist bis auf die Mitte ganz zugeheilt. Ein etwa 2 cm langer, ganz schmaler Granulationsstreifen besteht noch, der mit Argentum nitricum geätzt wird. Pat. klagt heute über viel Husten und Schluckbeschwerden. — 22. I. Seit mehreren Tagen fühlt sich Pat. wieder völlig wohl. Die Resektionswunde ist vernarbt. Pat. macht einen etwas anämischen, schwächlichen Eindruck. Bei der Atmung bleibt die linke Thoraxseite gegen die rechte noch etwas zurück. An den Lungen ist nichts Pathologisches zu hören. Geheilt entlassen.

3 besonders interessante Empyemfälle möchte ich an der Hand der Krankengeschichte noch kurz erörtern. In einem Falle handelte es sich um ein grosses, metapneumonisches Empyem, das durch Resektion der 9. Rippe eröffnet wurde. Da die Höhle wenig Tendenz zur Heilung zeigte, sich dann auch neue Retentionen bildeten, wurde noch ein Teil der 10. Rippe weggenommen. Etwa 5 Wochen nach der ersten Operation fand man im Verbande Blaubeerenkerne, gleich darauf auch andere Speisereste, die auf eine Kommunikation der Empyemhöhle mit dem Oesophagus hinwiesen. Trotz wiederholter Operationen konnte die Oesophagusfistel nur zu vorübergehendem Schlusse gebracht werden. Nach beinahe 10 Monate dauernder Behandlung, während der sich Patient gut erholt hatte,

musste auf eigenen Wunsch des in sicherer Heilung befindlichen Patienten die Entlassung gegen ärztlichen Rat stattfinden. Einige Zeit später tauchte der Kranke wiederum bei Martens in Berlin auf, wo er auch nach endgiltiger Heilung wiederholt vorgestellt wurde.

Der zweite Fall betrifft einen sehr elenden Kranken, der wegen subphrenischen Abscesses hier operiert wurde. Als man den Abscess eröffnet hatte, fand man bei der Palpation der Höhle eine für den Zeigefinger gut durchgängige Höhle, die in den Pleuraraum führte. Merkwürdigerweise traten trotz dieser Kommunikation solche Erscheinungen nicht auf, die eine Rippenresektion und eine Eröffnung der Pleurahöhle notwendig machten. Erst 9 Wochen später erhielt man bei einer Pleurapunktion Eiter und man resecierte einen Teil der 9. Rippe, um Abfluss zu schaffen. Das Loch im Diaphragma konnte trotz sorgfältiger Untersuchung nicht mehr gefunden werden. Es war demnach der Process und scheinbar auch die Virulenz der Krankheitskeime eine Zeit lang zum Stillstand gekommen und dann aus irgend einem nicht näher bekannten Grunde wieder aufgeflackert. Nach $4^1/_2$ Monaten konnte der Patient aus der ambulanten Behandlung geheilt entlassen werden.

Den dritten besonders interessanten Fall stellt ein Fremdkörperempyem dar, das durch eine Platinöse hervorgerufen wurde. Der wegen Diphtherie tracheotomierten Patientin sollte ein Abstrich aus der Trachea gemacht werden, wobei die Oese am Ansatz abbrach und sofort in der Tiefe verschwand. Drei Wochen später wurde, nachdem die Patientin sich von der überstandenen Diphtherie gut erholt hatte, ein linksseitiges Empyem konstatiert. Nach Resektion der 8. und 9. Rippe fand man beim Eingehen mit dem Finger in die Pleurahöhle auf dem Diaphragma den $7^1/_2$ cm langen Platindraht liegen. Die Erklärung für diese Erkrankung ist wohl so zu gestalten, dass die Oese sofort in einen Bronchus fiel, weiterrutschte und sich durch das Lungengewebe einen Weg bahnte und gleichzeitig irgendwelche Krankheitskeime mit sich in die Tiefe zog. Das Kind wurde nach 9 Wochen geheilt entlassen.

Die Krankengeschichten mögen hier folgen:

F. W. E. W., Arbeiter, 26 J. Aufgen. 26. X. 96, entl. 15. VIII. 97. Empyema dextrum mit Oesophagusfistel.

Eltern an unbekannter Todesursache gestorben, Geschwister gesund, leben. Familienanamnese ergiebt nirgends Tuberkulose. Als Kind angeblich nie ernstlich erkrankt, seit 1889 soll Husten bestehen. 1893 war

Pat. hier wegen Pleuritis exsudativa dextra 2½ Monate lang in Behandlung. Seit 3 Wochen hat er in der rechten Brustseite wieder starkes Stechen bekommen, sowie Schmerzen beim Husten und reichlichen Auswurf.

Status: Mittelgrosser, in reduciertem Ernährungszustand befindlicher Mann. Lungen in normalen Grenzen. Bei der Perkussion ergiebt sich r. h. u. vom 8. Brustwirbel an nach abwärts eine leichte Dämpfung. Im Oberlappen starkes Bronchialatmen mit feuchtem Rasseln und Giemen, über der Dämpfung stark abgeschwächtes Atmen von undefinierbarem Charakter. Ueber der linken Lunge ist das Atemgeräusch über dem Oberlappen etwas rauh, sonst aber normal. Das ziemlich reichliche Sputum ist schleimig und fadenziehend. Das Herz und die übrigen Organe ergeben keinen besonderen pathologischen Befund.

27. X. Da eine Probepunktion mit der Curschmann'schen Spritze im 9. Intercostalraum blutig-eitriges Exsudat ergab, wurde in Chloroformnarkose zur Operation geschritten. Es wird unmittelbar neben der Kanüle unter Benutzung dieser als Leitsonde eine Incision auf die nächstuntere Rippe gemacht, diese vom Periost losgetrennt und in 3 cm Länge reseciert. Nochmalige Punktionsversuche durch die Pleura lassen ebenfalls nur Spuren Eiters finden. Nach Spaltung der Pleura costalis gelangt der palpierende Finger in einen nachweisbar nicht abgekapselten Hohlraum. Der Finger erreicht keine Verklebungsgrenze. Spülung. Tamponade mit Jodoform-Glycerin-Streifen. Kissenverband.

10. XI. Vom 2. XI. an täglich Vollbad, das dem Pat. sehr wohl bekommt. Der Ausfluss aus der Wunde ist und bleibt eitrig, zum Teil jauchig, stinkend und wird so reichlich, dass täglich zweimaliger Verbandwechsel notwendig ist, der dem Pat. seinen schlechten Zustand erträglicher gestaltet. Der Auswurf ist grünlich, geballt, zu Boden sinkend und sehr beträchtlich. Die Wunde füllt sich mit gesunden Granulationen, wird aber durch Jodoformgazetamponade an der obersten Stelle, dort wo die Rippenresektion gemacht ist, offen gehalten. Unterhalb der Wunde ist Dämpfung über dem rechten Unterlappen; das Atemgeräusch ist fast aufgehoben. Statt dessen hört man bei tiefen Inspirationen grobe, feuchte Rasselgeräusche, oberhalb der Wunde ist tympanitischer Schall, äusserst starkes Giemen, Pfeifen und feuchtes Rasseln. Die Temperatur war anfangs konstant um 39°, ist in den letzten drei Tagen abgefallen. — Da der Pat. den furchtbar üblen Geruch seines Sputums sehr unangenehm empfindet, bekommt er tagsüber Inhalationen mit Terpentinöl, nachts Codeinsaft. Bei stärkerem Hustenreiz trat zuweilen Erbrechen auf. Trotzdem steht Pat. heute auf. — 21. XI. In den letzten Tagen fühlte sich Pat. wieder bedeutend schlechter unter gleichzeitigem Anstieg der Temperatur auf 39.5° täglich abends. Mehrere verabreichte Mittel gegen die Beschwerden verursachende Stuhlträgheit und den vielen Husten, riefen starkes Erbrechen und Magenstörungen hervor. Die Wunde ist

schnell zugranuliert und wird mit dem scharfen Löffel wieder eröffnet. Mit der abgebogenen Sonde gelangt man in eine durch Granulationen verschlossene Retention von Eiter, aus der nach Eröffnung etwa 100 ccm abfliessen. Der Eiter ist übelriechend, jauchig und befand sich in einer Tasche unter der Wunde in unmittelbarer Nähe der 10. Rippe. Die Spülungen der Wundhöhle mussten in der letzten Zeit ausgesetzt werden, da durch sie der Pat. sehr starken Krampfhusten mit erschrecklicher Cyanose bekam. Keine Aenderung im physikalischen Befund.

25. XI. Wegen schnell zunehmender Verschlimmerung erneute Operation in Bromäthyl-Narkose. Die Granulationen in der Wunde werden mit dem scharfen Löffel beseitigt und da man mit dem Finger in die wieder gefüllte Eiterhöhle unter der 10. Rippe leicht gelangen kann, aber nicht im Stande ist, ihre Grenzen abzutasten, werden auch von der 10. Rippe 3 cm reseciert. Aus der nun leicht zugänglichen Höhle entleeren sich von neuem etwa 100 ccm äusserst stinkenden, mit Blut untermischten, dünnflüssigen Eiters. Durch die Resektion ist die Abflussöffnung an die tiefste Stelle der Gangränhöhle verlegt. Nach Einführen eines dicken, etwa 12 cm langen Gummidrainrohres, wird die gut faustgrosse Höhle mit Jodoformgaze tamponiert und ein Kissenverband angelegt.

6. XII. Nachdem Pat. in den letzten Tagen sehr kollabiert war, erholte er sich unter Anwendung verschiedener Excitantien wieder, sodass das tägliche Bad wieder gegeben werden kann, das um so notwendiger ist, da aus dem Thorax eine kollossale Sekretion stattfindet, durch die der Verband innerhalb weniger Stunden total durchtränkt ist und die Haut zu mazerieren droht. Am 3. XII. fanden sich im Verband kleine blaue Pünktchen, die sich makroskopisch und mikroskopisch als Blaubeerkerne feststellen liessen. Nachträglich erfuhr man, dass der Pat. am Morgen Blaubeeren genossen hatte. Es muss also eine Kommunikation zwischen der rechten Brustseite und der Speiseröhre entstanden sein. Seit 3. XII. wurden Speisereste im Verbande nicht wieder bemerkt. — 15. XII. Seit dem 10. XII. entleeren sich durch die Fistel Speisereste. Flüssige Nahrung quillt beim Schluckakt zum Teil durch die Wunde. Es stellte sich daher die Notwendigkeit heraus, die Wunde mehrmals täglich, mindestens aber nach jeder Nahrungsaufnahme sorgfältig zu spülen. Durch den dabei ausgelösten Hustenreiz werden auch neben eitrigem Sekret Reste fester Nahrung durch die Wunde entleert, besonders wenn Pat. beim Verbandwechsel Wasser zu trinken bekommt. Das Allgemeinbefinden ist kein schlechtes zu nennen. Pat. nimmt an Körpergewicht stetig etwas zu. Er bekommt noch immer tagsüber Expektorantien, nachts Codein. — 21. I. 97: Da bei W. in den letzten Wochen die Wundsekretion aus der Pleurahöhle nachgelassen, die Fistel des Oesophagus sich aber noch nicht geschlossen hat, trotzdem durch weiteres Offenhalten der Resektionswunde für Speisenentlee-

rung durch die Oesophagusfistel gesorgt war, soll versucht werden, durch Einführung eines dünnen Drains zu dem Hauptabzugskanal des Oesophagus die alte Empyem- resp. Gangränhöhle zur Schrumpfung zu bringen. Zu diesem Zweck wird ein dünnes Gummidrainrohr in den inneren Wundwinkel nach oben innen eingelegt. Pat. klagt beim Husten über Stiche vorne in der rechten Seite. Da aber keine Sekretretention nach genauer Untersuchung nachgewiesen werden kann, dürften diese Schmerzen vielleicht als Intercostalneuralgien infolge Narbenzerrung angesprochen werden müssen. Der Auswurf ist nicht besonders stark, von derselben Beschaffenheit wie das Wundsekret. Tuberkelbacillen haben im Sputum bisher, trotz mehrfacher Untersuchung keine nachgewiesen werden können, auch ergeben die auskultatorischen und perkutorischen Befunde beider Lungen keine Anhaltspunkte für eine etwa bestehende Phthise. Ueber der linken Lunge lassen sich einige diffuse bronchitische Geräusche feststellen. — 29. I. Die Schmerzen in der rechten Seite vorne haben an Intensität nicht zugenommen und zwar sitzen sie besonders im Verlaufe der 8. und 9. Rippe an der Knorpelknochengrenze. Pat. verweigert beinahe jede Nahrungsaufnahme, da der dadurch ausgelöste Hustenreiz die Schmerzen nahezu unerträglich macht. W. wünscht daher auf alle Fälle einen abermaligen operativen Eingriff.

In Chloroformnarkose Operation. Die alte Operationswunde, resp. Narbe wird wieder eröffnet. Dabei zeigt sich, dass von dem erhaltenen Periost der 8. Rippe, soweit sie reseciert war, Knochen neu gebildet wurde. Resektion dieses und eines gut 4 cm langen Stückes der 9. Rippe. Soweit man den Pleuraraum übersehen kann, sieht man eine flache, von dicken fibrinösen Strängen durchzogene Höhle von der Grösse einer Streichholzschachtel. Die Pleura costalis und pulmonalis ist in eine dicke Schwarte resp. schwielige Narbe umgewandelt. Da, wo das Gummidrain lag, hat sich ein nach oben führender Wundkanal gebildet, der mit der ersterwähnten Empyemhöhle kommuniciert.

27. II. Pat. hat auch diese Operation schwer, aber glücklich überstanden und erholt sich langsam. Die Schmerzen haben sich wesentlich verringert. Die Oesophagusfistel besteht noch fort. Die Wundhöhle verkleinert sich zusehends, von den Wänden wuchern üppige Granulationen. In den oberen äusseren Teilen des rechten Oberlappens ist noch funktionsfähiges Lungengewebe vorhanden. Man hört deutliches abgeschwächtes, unbestimmtes Atmen mit Giemen, Schnurren und feuchten, mittelblasigen Rasselgeräuschen. Ueber der linken Lunge starke bronchitische Geräusche. Auf einer Röntgenplatte ist nichts Besonderes zu erkennen. Vom rechten Schulterblattwinkel bis zur Lungengrenze nach abwärts mittelstarker Schatten, der auf die Pleuraschwarte deutet. — 21. III. In der letzten Zeit zeigt die Operationswunde wieder schlechte Heilungstendenz. An der Resektionsstelle der Rippe finden sich drei Fisteln, durch welche man beim Sondieren auf rauhen Knochen gelangt. Am 17. ds. entleerten sich

aus einer der Fisteln mehrere kleine Sequester, worauf ein Evidement in Lokalanästhesie gemacht wurde. Es ist noch täglicher Verbandwechsel erforderlich. Stetige geringe Körperzunahme bei relativ gutem, subjektiven Wohlbefinden. — 12. IV. Zwecks Lungengymnastik und psychischer Beeinflussung wurde Pat. zum Pendeln geschickt, musste das aber bald wieder wegen zu grosser Anstrengung aufgeben. Die Wunde schloss sich beinahe ganz bis auf einen kleinen noch durch einen Gummidrain offengehaltenen Wundkanal, der, soweit man mit einem langen Pinsel gelangen kann, mit Chlorzink- und Argentum nitricum-Lösung gepinselt wird. — 26. IV. Im Sputum wurden gestern und heute reichlich Tuberkelbacillen gefunden. — 11. V. Die Wunde ist bis auf die zum Oesophagus führende Fistel vernarbt. Aus der Fistel entleert sich nur noch flüssige Nahrung. Es wird daher, nachdem das Drainrohr allmählich verkürzt worden ist, der Versuch gemacht, es gänzlich fortzulassen. Der Auswurf, sowie auch der Hustenreiz sind bedeutend geringer. Pat. hat guten Appetit und befindet sich in relativ gutem Ernährungszustande. Lungenbefund unverändert. — 14. VIII. Die Fistel hat sich nach Weglassung des Drains so verkleinert, dass man nur noch eine Sonde ca $2^1/_2$ cm tief einführen kann. Sekretion war ab und zu ganz ausgeblieben, sonst sehr gering. Seit 8 Tagen ist die Fistel durch einen Schorf geschlossen. Die Schmerzen in der rechten Seite haben fast ganz aufgehört. Pat. befindet sich in relativ gutem Ernährungszustande, hat auch guten Appetit. Die Gesichtsfarbe ist frisch und rosig. Husten und Auswurf sind gering. Das Sputum hat zähe schleimige Beschaffenheit, ist eitrig und übelriechend. Ueber der ganzen linken Lunge und dem rechten Oberlappen bronchitische Geräusche. Links sonst normales Atemgeräusch, rechts von deutlich bronchialem Charakter. Pat. wünscht gegen ärztlichen Rat seine Entlassung, wird deshalb auf eigenen Wunsch in Heilung entlassen.

R. L., 37 J., Briefträger, aufgen. 6. XII. 03, entl. 30. III. 04. Abscessus subphrenicus perforatus. Empyema dextrum.

Pat. stammt aus gesunder Familie und will bisher stets gesund gewesen sein. Negiert Potus und venerische Infektion. Seit 5 Wochen allmählich stärkere Schmerzen unter dem rechten Rippenbogen, bisher nie Auswurf oder Erbrechen. Seit heute früh blutig gefärbtes Sputum, schwarze Stühle sind nie beobachtet. In der letzten Zeit schnell zunehmende Blässe und starke Abmagerung.

Status: Grazil gebauter Mann in hochgradig reduciertem Ernährungszustand, wachsfarbene trockene Haut. Schleimhäute matt, grau. Nervensystem intakt. Herzgrenzen normal, Töne rein, Aktion frequent. R. h. u. über der Lunge absolute Dämpfung etwa 4 Querfinger breit. Ueber der rechten Lunge, fernes bronchiales Atmen in den unteren Partien, im Oberlappen rauhes Vesikuläratmen. V. r. u. ist die Pleuragrenze respi-

ratorisch gut verschieblich, linke Lunge in Auskultation und Perkussion normale Verhältnisse. Vom linken Rippenbogen von etwa Nabelhöhe nach aufwärts absolute Dämpfung im Abdomen in gut Handbreite, die sich nach rechts seitlich hinten zieht. Schaumig, hämorrhagisches, sehr reichliches Sputum. Milz nicht palpabel, Urin frei, sehr hohes Fieber.

7. XII. Eine Probepunktion in der rechten hinteren Skapularlinie im 8. Intercostalraum mit einer sehr langen Nadel ergiebt ganz in der Tiefe einige Tropfen Eiter, die im Ausstrich und in der Kultur nicht näher zu charakterisierende fluorescierende Stäbchen ergeben. Wegen der grossen Debilität des Pat. und der Hämoptoe wird vorerst von einer Operation Abstand genommen. — 10. XII. Die Untersuchung des Sputums ergab weder elastische Fasern- noch positiven Tuberkelbacillenbefund, überhaupt keinerlei typische Elemente. Gegen die Hämoptoe wurde Adrenalin subkutan gegeben mit sehr gutem, prompt wirkendem Erfolg. Zunehmende Erholung bei leidlichem Appetit, seit 7. XII. afebrile Temperaturen. — 18. XII. Am 11. XII. trat eine neue Hämoptoe ein, die ebenfalls wieder schnell gehoben werden konnte. Die Resistenz vorne im Abdomen ist wesentlich schmäler geworden. Eine Röntgenaufnahme am 18. XII. ergab nur r. h. u. an der Diaphragmakuppe einen leichten Schatten. Die Lungen scheinen frei zu sein. Heute stellte sich höheres Fieber ein. Gestern bereits trat fötides Sputum auf und stinkende Exspirationsluft. Rechts h. u. bekam man bei einer Probepunktion serös hämorrhagisches Exsudat. Eine erneute Röntgenaufnahme ergiebt keinen Anhalt für eine Abscesshöhle.

In der Annahme, dass der subphrenische Abscess in die Lunge durchgebrochen ist, in Chloroform-Aether-O-Narkose Operation. Schrägschnitt rechts seitlich am Rippenbogen entlang in der Länge von ungefähr 15 cm über der Dämpfung. Gleich nach Durchtrennung der Haut und der darunter liegenden Gewebe wölbt sich die Stelle stark vor. Beim Einschnitt durchs Peritoneum entleert sich aus der subphrenischen Höhle eine grosse Menge aashaft stinkenden Eiters. An der Zwerchfellkuppe fühlt man deutlich eine für den Zeigefinger gut durchgängige Perforation nach der rechten Pleurahöhle. Ein Ausgangspunkt des Abscesses ist nicht nachweisbar. Um besseren Abfluss herbeizuführen, wird am Rücken eine ziemlich grosse Gegenincision angelegt. Jodoformgazetamponade, ausgiebige Drainage.

29. XII. H. u. über der Lunge noch gut handbreit Dämpfung, abends noch grössere Temperaturerhöhungen. Kaum Erholung. Appetit gut. Die Infiltration und Dämpfung vorne am Abdomen ist wesentlich zurückgegangen. Ueber der rechten Lunge im Oberlappen scharfes Bronchialatmen. — 23. II. 04. Pat. hat sich in den letzten Wochen leidlich erholt, auch einige Pfund an Gewicht zugenommen und stand am 6. ds. auf. Ab und zu immer noch Temperaturanstiege bis über 38°. Die Sekretion aus den beiden Wundöffnungen ist spärlich und besteht aus dickem

grünen Eiter. Die Dämpfung über dem rechten Unterlappen ist immer noch handbreit, kein Atmen zu hören, der Stimmfremitus vollkommen aufgehoben. Da eine Probepunktion der Pleura Eiter ergiebt, Operation in Chloroform-Aether-O-Narkose. In der hinteren Axillarlinie wird auf die 9. Rippe eingeschnitten und nach Ablösung des Periosts von dieser, etwa 5 cm reseciert. Nach Eröffnung der Pleura entleert sich dicker, mit grossem Gerinnsel durchmischter Eiter in beträchtlicher Menge. Drainage, Jodoform-Gaze-Tamponade. Aufsaugender Verband. Eine Sondenuntersuchung ergab, dass keine Kommunikation mit der alten Wundhöhle und dem Diaphragma mehr besteht. — 30. III. Seit der Operation fieberfrei. Die Wundheilung verlief absolut normal ohne die geringste Komplikation. Der Pat. hat sich sehr gut erholt und im Ganzen an $8^1/_2$ kg zugenommen. Der Perkussionsschall über dem rechten Unterlappen ist noch etwas abgeschwächt, das Atemgeräusch leise vesikulär. Die linke Lunge ergiebt normalen Befund, die Wunde ist bis auf eine kleine, gut granulierende Stelle schön verheilt. Keine Sekretion mehr. Auf eigenen Wunsch wird der Pat. in Heilung zur ambulanten Behandlung entlassen.

E. S., 2 J., aufgen. 5. V. 98, entl. 24. VII. 98. Diphtheria laryngis, Empyema sinistrum.

Seit 5 Tagen erkrankt, zu Hause noch nicht behandelt.

Status: Kräftig entwickeltes Kind. Fieber 38,4°, Puls 160, klein, regelmässig. Respiration sehr erschwert, starke Einziehungen, Stridor, Cyanose mässigen Grades. Tonsillen wenig vergrössert, ohne Belag. Rachen gerötet, wenig geschwellt, kein Belag. Ueber den Lungen keine Dämpfung, Atemgeräusch vesikulär mit vereinzelten, bronchitischen feuchten Rasselgeräuschen. Herz- und Abdominalorgane o. B. — Tracheotomia inferior. Serum Ruete-Enoch 1500 E. — 7. V. In der Kultur massenhafte Diphtherie-Bacillen, fast in Reinkultur. Beim Versuch nach dem Kanülenwechsel aus der eingelegten Kanüle mit der Platinnadel Sekret zu gewinnen, löst sich beim Zurückziehen, infolge Hinterhakens die Nadel aus dem Glasstift und fällt sofort in die Trachea, ehe sie gefasst werden kann. Die Tracheotomiewunde wurde nach unten erweitert und nach der Nadel gesucht, doch vergebens. Mässiger Hustenreiz, nachher vollkommene Ruhe und gute Atmung. — 15. V. Eine Röntgenaufnahme vom 8. V. lässt den Sitz der Oese nicht erkennen. Pat. bei Wohlbefinden fieberfrei, wenig Hustenreiz. Atmung gut, Lungen o. B. — 23. V. Einführen von langen Specula in die Trachea und grossen Bronchien lässt nichts von der Oese sehen. (Bei hängendem Kopf in Narkose.) R. h. o. in den letzten Tagen Dämpfung und rauhes, fast bronchiales Atmen. L. h. u. leichte Dämpfung, Giemen und Rasseln. Hohes Fieber, mehr Husten, kein Auswurf. — 1. VI. L. h. bis fast zur Spina scapulae verkürzter Schall und scharfes Atmen, doch entfernt klingend. L. v. Atemgeräusch gedämpft. R. h. o. aufgehellt, rechts überall bron-

chitische Geräusche. Herz nach rechts bis zum rechten Sternalrand verdrängt. Punktionen hinten und vorne negativ. Kanüle seit 28. V. weggelassen.

9. VI. Probepunktion ergiebt l. h. u. Eiter, vorgestern noch trübes, seröses Exsudat. (Kultur ergab Pneumokokken, Staphylokokken und Streptokokken.) In leichter Narkose Resectio costae 8 und 9 wenig nach hinten von der hinteren Axillarlinie. Entleerung von etwa 80 ccm Eiter. Beim Eingehen mit dem Finger wird auf dem Zwerchfell liegend die Nadel gefühlt und mittelst Schieber entfernt. Jodoformgazetamponade, Verband.

26. VI. An Rumpf und Extremitäten starkes Jodoformexanthem. Immer noch hohes Fieber, Wunde secerniert wenig. Wenig oder gar kein Appetit, trostloser Allgemeinzustand, zunehmender Verfall. — 3. VII. Seit 27. VI. Exanthem verschwunden, der elende Zustand und die starke Abmagerung halten an. Die Bronchitis rechts bessert sich wenig; es bildet sich eine rechts-konvexe Skoliose der Brustwirbelsäule aus. Das Herz liegt wieder an normaler Stelle. L. v. und l. h. überall tympanitischer Schall wie über einem leeren Topf. Trachealwunde geschlossen seit 1. VII. — 12. VII. Seit 6 Tagen keine Temperatur über 38°. Das Kind hatte in den letzten 8 Tagen Appetit und erholte sich sichtlich, spricht auch bereits etwas. L. v. und l. h. auch unterhalb der Resektionswunde Lungenschall wenn auch gedämpft und verkürzt, leises vesikuläres Atmen. — 24. VII. Sehr guter Allgemeinzustand, leichte rechtskonvexe Skoliose der Brustwirbelsäule, die durch die Hals- und Lendenwirbelsäule kompensiert ist. Ueberall Lungenschall und Vesikuläratmen (links ganz leicht verkürzt gegen rechts), l. h. u. Grenze nicht verschieblich. Ein 3 cm langer enger Fistelgang führt in die Höhle, kaum Wundsekretion. Auf Verlangen der Mutter in Heilung entlassen.

Von anderen therapeutischen Verfahren wurde 5 mal die Bülau'sche Heberdrainage und 2 mal das Aspirationsverfahren nach Perthes angewandt. In allen Fällen wurde nachträglich doch noch zum Radikalverfahren, der Rippenresektion, gegriffen.

Für die Narkose wurde meist Chloroform genommen, ab und zu auch in leichtem Aetherrausch oder in Lokalanästhesie mit der Schleich'schen Infiltrationsmethode oder unter Chloräthylspray operiert.

Zum Schlusse dieses Abschnittes sei noch kurz darauf hingewiesen, wie man sich die Wiederausdehnung der kollabierten Lunge nach Eröffnung des Thoraxraumes vorstellt.

Ist die Lunge nicht durch das Exsudat komprimiert und von der Atmung ausgeschlossen, dann wird sie, wie Kümmell sagt, nach Eröffnung des Pleurasackes „bis auf die Kadaverstellung kollabieren". Die Aufblähung kommt dann wieder durch die Druck-

erhöhung im kommunicierenden Bronchialbaum durch die Ausatmung der gesunden Lunge sowohl als durch den ausgelösten Hustenreiz zu Stande. Diese Aufblähung bleibt dann auch bestehen, weil die aufgeblasene Lunge ihre Luft behält und sich der Luftdruck während des Ausatmens nicht ändert. Bei der Einatmung tritt der Lungentonus in Kraft und verhütet das erneute Zusammenfallen der Lunge. Gelangt dann die Pleura costalis wieder an die Pleura pulmonalis heran, dann sollen „hauchartige Verklebungen" die nunmehr wieder ausgedehnte Lunge fixieren.

Dass bei günstigen Fällen von Empyem, die auch bald nach ihrem Entstehen zur Operation gelangen, die Lunge sich sehr schnell wieder ganz ausdehnen und funktionsfähig werden kann, beweist eine sichere Beobachtung von Schede, wo sich innerhalb 24 Stunden die normalen Lungenverhältnisse wieder herstellten. Die Mittel, wodurch man die schnellere Ausdehnung der Lunge unterstützte, waren systematische Atemgymnastik und täglich mehrmals wiederholtes Aufblasen von Luftkissen.

Wie aus dem Vorhergegangenen zu ersehen ist, kommt die Heilung eines Empyems nach Entfernung des Eiters dadurch zu Stande, dass sich der letzte Rest des Eiters eindickt und resorbiert, die vorher komprimierte Lunge wieder ausdehnt, den ganzen Raum der Pleurahöhle einnimmt, und so wieder funktionsfähig wird. Besteht nun die Eiteransammlung zu lange, so bleibt trotz Entfernung des Eiters die Entfaltung der Lunge aus. Hat sich die Pleura costalis und pulmonalis so schwartig verdickt, dass das Aufblähen der Lunge verhindert wird, so bildet sich erfahrungsgemäss an irgend einer Stelle des Thoraxinnern eine Höhle aus, die von der schwartig verdickten Pleura costalis und pulmonalis eng umschlossen wird. Sind dann die Granulationsflächen gesund und üppig, so entsteht eine starke bindegewebige Wucherung und die Höhle verkleinert sich mit der zunehmenden Gewebsschrumpfung dadurch, dass die Zwischenrippenräume vermindert, der Durchmesser der kranken Thoraxseite verringert wird, was oft in ganz erstaunlicher Weise erfolgt. Helferich[1]) beschreibt unter Nachweis an 3 schönen Fällen, die starken anatomischen Veränderungen an den Rippen und findet, dass durch den beständigen entzündlichen Reiz, der von den Granulationen der Pleura costalis und von der Schrumpfung der

1) Helferich, Klinische und anatomische Beobachtungen an grossen Empyemhöhlen. Arch. f. klin. Chir. Bd. 43.

Narbenmassen ausgeht, vom Periost aus neue Knochensubstanz gebildet wird, die sich der durch Resorptionsvorgänge oft hochgradig veränderten Rippe auflagert und sie im Querdurchschnitt zur typischen Keilform umgestaltet. Gleichzeitig schrumpft das Zwischenrippengewebe ständig und es bildet sich daraus ein festes, derbes Bindegewebe, das eben noch durch die Intercostalarterien mit Blut versorgt wird. Zahlreiche veröffentlichte Fälle von so ausgeheilten alten Empyemen zeigen uns diese Art einer gewissen restitutio ad integrum, insofern es möglich ist, dass sich die Lunge wieder vollkommen an allen Stellen dem Thorax anlegt, und wieder an der Atmung teilnimmt. Zieht man anderenteils aber in Betracht, dass aus dem elastischen Thorax, der doch als Hauptfaktor bei der Atmung mit in Betracht kommt, ein steifes und beinahe unbewegliches Gehäuse geworden ist, das nur in beschränktem Masse mehr den Anforderungen genügen kann, dann scheint uns dieser Heilungsvorgang zu keinem besonders günstigen Resultat zu führen. Ist nun aber die Empyemhöhle so gross, dass an eine wie eben beschriebene Heilung nicht zu denken ist, oder aber trotz enormer Schwartenbildung und auch den erwähnten Thoraxveränderungen eine ausreichende Vernarbung nicht möglich, so treten häufig schon in kürzerer Zeit Erscheinungen schwerer Allgemeinerkrankungen auf, die den Fortbestand des Lebens schwer gefährden, meistens sogar unmöglich machen, die amyloide Degeneration der inneren Organe. An den Schwarten bilden sich allerorts mit dem Herunterkommen des Allgemeinzustandes übel aussehende, schwammige Granulationen, die wohl im Stande sind, eine konstante eitrige Sekretion zu unterhalten, aber nie dazu kommen, weiteres Bindegewebe zu bilden. Wird die eitrige Sekretion in der Höhle zu arg und der Druck zu mächtig, werden die alten Verwachsungen entweder eingeschmolzen und es entsteht ein neues Empyem mit dem typischen klinischen Krankheitsbilde, oder aber es giebt die Pleura costalis nach und es kommt nach dem Durchbruch der Weichteile ein sogenanntes Empyema necessitatis zu Stande. In vielen Fällen veralteter Empyeme handelt es sich auch nur um eine Scheinheilung des ersten eitrigen Ergusses, sei es, dass die Wunde zu schnell zugranulierte oder sich an einer anderen Stelle ein zweites abgesacktes Empyem befand, von dem aus die neue Erkrankung ihren Anfang nimmt.

Eine grosse Beteiligungsziffer an den alten Empyemen geben die tuberkulösen Empyeme ab. Meistens ist in solchen Fällen der Organismus durch die kürzer oder länger bestehende tuberkulöse

Erkrankung schon geschwächt, sehr oft besteht gleichzeitig eine mehr oder minder ausgedehnte Lungentuberkulose, ausserdem ist auch die Heilungstendenz der tuberkulös erkrankten Pleura eine sehr geringe. Einen anderen sehr wesentlichen Procentsatz von nicht primär geheilten, aber auch nicht specifisch tuberkulösen Empyemen, stellen die entweder gar nicht oder nur mangelhaft behandelten akuten Erkrankungen dar. Hierunter sind auch die Fälle zu rechnen, die irgendwo sachgemäss behandelt wurden, wegen irgend eines Grundes sich der Behandlung entzogen oder beruflich an der Weiterbehandlung verhindert wurden, wo dann durch monate- ja jahrelange Sekretion die denkbar schlechtesten Verhältnisse zu einer selbständigen Heilung geschaffen wurden.

Der letztere Grund mag wohl der hier in Hamburg am meisten in Betracht kommende sein, denn anders wäre die Zahl von 21 veralteten Empyemen neben 69 frischen Erkrankungen, wenn man sie mit sämtlichen anderen Statistiken vergleicht, kaum zu erklären. Die Anamnesen der später folgenden Krankengeschichten lassen denn auch diese Annahme berechtigt erscheinen.

Natürlich ist es notwendig, dass man, bevor man an eine immerhin grosse und nicht ungefährliche Operation herantritt, ein genaues Bild der Grösse der Höhle und der Krankheitserscheinungen hat, da sich danach in der Hauptsache die zu erwartenden Erfolge eines operativen Eingriffes absehen lassen. Die Perkussion wird über den Höhlen dumpfen, tympanitischen Schall ergeben, die Dämpfung über der ganzen schwartigen Stelle deutlich sein. Bei der Auskultation wird man sehr leises, meist bronchiales oder ganz fehlendes Atemgeräusch (wenn es sich um Gangränhöhlen oder Cavernen handelt, auch mit amphorischem Beiklang) finden, neben herabgesetztem oder ganz aufgehobenem Stimmfremitus. Neben den physikalischen Methoden zur Feststellung der Ausdehnung der Höhle gebrauchen wir die Untersuchung mit der Knopfsonde, die bei kleineren Höhlen meistens noch gute Anhaltspunkte giebt. Um den Inhalt einer Höhle zu finden, lässt man sie mit irgend einer erwärmten aseptischen Flüssigkeit vorsichtig vollaufen und bestimmt die Menge der eingelaufenen oder auslaufenden Flüssigkeit.

Vorzügliche Dienste leisten endlich die Röntgenstrahlen. Bei gewöhnlichen Empyemen bekommen wir über den Schwarten leichte Schatten und eine ziemlich scharfe Linie lässt uns die Exsudathöhe erkennen. Bei Empyem mit Gangrän der Lunge bekommen wir ebenfalls deutliche Schatten im Bereich der ganzen pneumonisch

infiltrierten Gegend mit meist ziemlich scharfer Abgrenzung der Gangränhöhle. Um uns flache Empyemhöhlen besser zu Gesicht zu bringen, füllen wir sie mit einer Wismuthemulsion, wie sie später angegeben werden soll. Das Wismuth verbreitet sich gleichmässig über die ganzen Höhlenwände und giebt dann durch seinen intensiven Schatten guten Aufschluss über die Dimensionen der Empyemhöhle.

Ausserdem ist auch eine wiederholte Untersuchung des Sputums, der Probepunktionsflüssigkeit oder des durch die bestehende Fistel entleerten Eiters dringend zu empfehlen; da tuberkulöse veraltete Empyeme, bevor sie zur Operation gelangen, einer ganz genauen Untersuchung bedürfen, wie wir später sehen werden. Tuberkelbacillen im Sputum nachzuweisen, wird bei ihrem Vorhandensein meist gelingen. Schwerer ist es mit dem Nachweis von Tuberkelbacillen in der Punktionsflüssigkeit oder im eitrigen Fistelsekret. Erfahrungsgemäss steht fest, dass hier trotz Bestehens der Tuberkulose Tuberkelbacillen nicht gefunden zu werden brauchen; als ein negativer Untersuchungsbefund bei der Differentialdiagnose absolut kein ausschlaggebendes Moment darstellen darf. Pneumokokkenfunde bei veralteten metapneumonischen Empyemen im Sputum, in der Punktionsflüssigkeit und eventuell auch im secernierten Eiter sind häufig ohne wesentliche Bedeutung. Streptokokkenfunde oder das Auftreten von mehreren Bakterien- oder Kokkenarten im Empyemeiter deuten regelmässig auf eine nachträglich zu Stande gekommene Mischinfektion hin. Kommt Lungengangrän als primäre Erkrankung in Frage, dann ist auf das charakteristische Lungengangränsputum zu achten. Der Geruch desselben ist äusserst penetrant und widerlich und gleicht nach Kissling[1]) „am meisten dem Geruch von Abortgruben oder dem aashaften Gestank der verwesenden organischen Materie". Die Sputummenge beträgt gewöhnlich zwischen 150—800 ccm. Die Farbe ist schmutzig grün und grau bis pflaumenbrühartig. Steht der Auswurf länger im Glase, so setzt er sich in zwei, meist drei deutlich abgegrenzten Schichten ab; „deren oberste meist von einer mit Luftblasen untermischten, schaumigen, zähschleimig eitrigen Masse gebildet wird, von der zapfenförmig eitrige Teile in die mittlere, meist sehr breite, wässrig dünne, weniger trübe Schicht hineinragen". Am Boden des Glases

1) Kissling, Ueber Lungenbrand mit besonderer Berücksichtigung der Röntgenuntersuchung und operativen Behandlung. Mitteilungen aus den Hamburger Staatskrankenanstalten. Bd. 6. H. 1.

setzt sich ein aus Eiter und Detritus bestehendes Sediment ab, das Gewebsfetzen, ab und zu auch elastische Fasern enthält.

Um nun die natürlichen Kräfte in ihren Heilungsbestrebungen zu unterstützen, um die durch den beständigen Säfteverlust notwendig eintretende Entkräftigung und die darauf folgende amyloide Entartung der inneren Organe aufzuhalten, begann man schon vor etwa 40 Jahren mit operativen Methoden einzuschreiten,

Im Jahre 1869 schlug Simon[1]) vor, durch Resektion der Rippen an ihrem beweglichsten Teile in der Axillarlinie eine Verkleinerung der Empyemhöhle herbeizuführen, nachdem vor ihm schon Roser[2]) die Rippenresektion ausgeführt hatte zu dem Zweck, um den Thoraxraum von Eiter zu entleeren. Im Jahre 1872 finden wir in der Heinecke'schen Operationslehre den Simon'schen Vorschlag zur Methode erhoben. Einige Jahre später trat Küster auf und resecierte, um eine Verkleinerung des Thorax herbeizuführen, an der Vorder- und Hinterseite des Thorax je ein bis zwei Rippen. Létiéviant[3]) war es dann, der von neuem den Gedanken an ausgedehnte Rippenresektion wieder aufnahm, indem er eine veränderte Form der Thoraxwand als fördernd für die Verminderung der Pleurahöhle nach Empyem als einzig richtige Therapie empfiehlt. 10 Jahre später trat Estlander[4]) mit Veröffentlichung mehrerer operierter Fälle von veralteten Empyemen auf, nachdem er die Simon-Küster'sche Operation erweitert hatte. Estlander wollte ein schnelles Aneinanderlegen der Pleurablätter dadurch herbeiführen, dass er es den Rippen ermöglichte, sich übereinanderzulegen; was nach der Arbeit seines Schülers Homèn[5]) „dadurch bewirkt wird, dass man das Periost in einer kleinen Ausdehnung — auf dem gegenüberliegenden Teile an der inneren Seite und auf dem anderen Teile hauptsächlich an der äusseren Seite — lospräpariert, sodass sich das praktische Verfahren gestaltet wie folgt: Nachdem die Dimensionen der Höhle z. B. durch Einführen eines Katheters so genau wie möglich bestimmt worden sind, sollten die

1) Peitavy, Zur Radikaloperation des Empyems. Berl. klin. Wochenschr. 1876.

2) Arch. f. Heilkunde. 1865. S. 33.

3) Centralbl. f. Chir. 1876. S. 414. (Ref. aus Bull. et mém. de la soc. de chir. séance du 7 juillet 1875.

4) Estlander, Resection des côtes dans l'empyème chronique. Revue mens. de méd. et chir. 1879. Nr. 2.

5) Homèn, Die Methode des Prof. Estlander, durch Rippenresektion chronische Fälle von Empyem zu behandeln. Arch. f. klin. Chir. Bd. 26.

Rippen, welche die Höhle begrenzen, fast gänzlich in der Ausdehnung der Höhle an entsprechender Stelle mit der Knochenzange durchschnitten werden, und zwar durch kleine Hautschnitte, 1—2 cm lang, immer in einem Abstande von 5—6 cm — für zwei nebeneinanderliegende Rippen könnte ein gemeinsamer im Intercostalraum gelegener Hautschnitt angewandt werden —, nachdem das Periost und die übrigen Weichteile in der nötigen Ausdehnung lospräpariert worden sind.

Der unmittelbare Effekt davon ist dann, dass die Brustwand infolge der Retraktion der verdickten Pleura einsinkt, was auch durch äusseren Druck befördert werden kann und ungefähr eine Ebene anstatt eine krumme Fläche bildet, worauf eine Zusammenschliessung der Pleurablätter stattfinden kann; die Hautschnitte werden unmittelbar nach der Operation zugenäht".

Wichtig ist vor allem, dass man mit der Resektion eher weiter geht als notwendig ist, um jede Möglichkeit auszuschliessen, dass sich unter einer verkürzten Rippe eine Retention bilden kann, die dann nur wieder eine neue Operation zur Folge haben müsste. War aber die Thoraxwand in der richtigen Weise nachgiebig geworden, und legte sich die Pleura pulmonalis der Pleura costalis wieder ganz an, waren ferner die Granulationen so frisch, dass sie mehr Tendenz zur Bindegewebsbildung als zur eitrigen Sekretion hatten, dann hört die Eiterung auf, die Fistel schliesst sich und die Lungenfunktion wird wieder gut, da einer erneuten Ausdehnung der vorher komprimierten Lunge nichts im Wege steht. Eine zu grosse Deformität tritt nicht ein, bei Kindern und auch bei Erwachsenen können sich die subperiostal resecierten Rippen wieder vollständig regenerieren.

Estlander gab der von ihm erdachten Methode den Namen Thorakoplastik. Ob der Name richtig ist und über die Operationserfolge, die damit erzielt sind, soll später gesprochen werden. Jedenfalls steht fest, dass Estlander's Erfolge der Operation grosses Ansehen und schnelle Verbreitung verschaffte; vor allem kamen von Frankreich aus bald neue Veröffentlichungen.

Berger[1]) veröffentlichte schon 1884 26 Fälle von ausgedehnten Rippenresektionen, von denen 10 geheilt, 5 erheblich gebessert waren, 4 starben und bei 7 das Endresultat unbekannt blieb.

---

1) Berger, L'opération d'Estlander. Bull. et mém. de la soc. de chir. de Paris. T. IX. p. 958.

Schon 1885 wurden von Cormack[1]) in einer Pariser These über 41 Fälle mit 10 Heilungen, 10 Besserungen, 10 Todesfällen und 11 zweifelhafte Endresultate berichtet.

De Cérenville[2]) veröffentlichte über seine Rippenresektionsmethode, die sich im Wesentlichen der von Estlander anschliesst, eine grössere Arbeit. Unter 30 zusammengestellten Fällen finden sich 23 geheilte. Unter 11 eigenen Fällen wurde 8 Kranken die Gesundheit wiedergegeben. Auch De Cérenville berichtet über die gänzliche Herstellung der gesetzten Defekte an der Brustwand durch Knochenneubildung.

Auf dem III. franz. Chirurgenkongress referierte Boeckel[3]) über 12 neue Fälle mit 9maliger Heilung, 2 Todesfällen und 1 unbefriedigenden Ausgange.

In Deutschland suchten zu der Zeit Rose[4]), Bruglocher[5]), Trendelenburg, Müller[6]) die Methode zu verbessern.

In die Mitte der 80er Jahre fällt eine bedeutende Verbesserung in der Art des Vorgehens bei den Rippenresektionen insofern, als man die Scheu überwand, grössere Stücke aus mehreren Rippen zu gleicher Zeit wegzunehmen. Die Schnittführung bei der Vornahme der Resektion wurde in der verschiedensten Weise ausgeführt. V-förmige, L-förmige, I-förmige Schnitte wurden empfohlen.

Subbotin[7]) empfahl eine fein ausgedachte Methode, die aber sehr kompliciert zu sein scheint. Er reseciert vorne am Rande des Musculus pectoralis major und hinten in der hinteren Axillarlinie kleine keilförmige Stücke aus mehreren Rippen. Der auf diese Art mobilisierte Brustwandlappen wird sofort eingezogen und verengert die Empyemhöhle. Wesentlich dabei ist ein gut angelegter Kompressionsverband.

1) Gerhardt, Die Pleuraerkrankungen. Deutsche Chirurgie. Lief. 43.

2) De Cérenville, Resection des côtes dans le traitement des excavations et des fistules consécutives à la pleurésie purulente. Rev. méd. de la Suisse romande. 1886.

3) Boeckel, Gaz. des hôp. 1888.

4) Rose, Diskussion auf der 58. Versammlung Deutscher Naturforscher und Aerzte in Strassburg. Berl. klin. Wochenschr. 1885. Nr. 44.

5) Bruglocher, Beschreibung eines Falles von Empyem, bei welchem die Resektion mehrerer Rippen notwendig war. Bayr. ärztl. Intell.-Blatt XXXIX. 31. 1882.

6) Müller, Bemaerkninger om Estlanders Operation for Empyem. (Ref. Centralbl. f. Chir. 1893. Nr. 12.)

7) Stschegolew, Ueber die Thorakoplastik nach Prof. M. S. Subbotin's Methode bei chronischem Empyem. 1888.

Eine treppenförmige Schnittführung giebt Lukaschew[1]) an, indem er von den oberen Rippen in schräger Richtung nach unten geht. Dadurch kommt der Einschnitt in die Pleura näher dem Zwerchfell und mehr nach hinten zu liegen.

Von Quénu[2]) wurde 1891 ungefähr eine gleiche Methode zum Vorschlag gebracht. Eine kaum geänderte Art und Weise des Vorgehens gab Beck an.

Tietze[3]) verfuhr so, dass er aus den den oberen Abschnitt der Empyemhöhle deckenden Rippen an zwei Stellen kleinere und im unteren Abschnitt grössere zusammenhängende Stücke möglichst aus der Mitte der Rippe wegnahm.

Jaboulay[4]) und später Leymarie haben die 1. bis 7. Rippe an ihrem Sternalansatz durchtrennt und Boiffin gab eine Methode an, bei der er „die Rippen nahe ihrem Ansatz an der Wirbelsäule resecierte, indem er die Beweglichkeit der Rippenknorpel mit in Rechnung setzte".

Schon 1878 gab Schede eine Methode für Rippenresektion bei veralteten Empyemen an, die er im Laufe der Jahre soweit verbesserte, dass er sie am 9. Kongress für Innere Medicin zu Wien 1890 unter gleichzeitiger Vorführung seiner Erfahrungen veröffentlichte. Wie Schede bei seiner Operation vorgeht, sagen am besten seine eigenen Worte:

„Der Schnitt führt vom äusseren Rande des Musculus pectoralis major, der unter Umständen etwas eingeschnitten werden muss, etwa in der Höhe der 4. Rippe bogenförmig abwärts, bis er in der hinteren Axillarlinie die 10. Rippe, resp. die unterste Stelle des Cavum pleurae erreicht. Dann steigt der Bogen aufwärts und läuft an der medialen Seite der Scapula, welche unterdessen durch den stark über die Brust herübergezogenen Arm möglichst aus dem Wege gehalten wird, nach oben. So dringt man überall bis auf die Rippen vor und löst mit einigen scharfen Messerzügen die Haut, dann die Scapula, und den Musculus subscapularis von der Unterlage los. Ist das geschehen, so folgt die subperiostale Resektion der sämtlichen Rippen, welche die Empyemhöhle bedecken, im ganzen Bereich der letzteren, also eventuell in ihrer vollen Länge.

1) Lukaschew, Wojenno medizinski Journal 1894. (Ref. Centralbl. f. Chir. 1894.)

2) Union méd. 1891.

3) Tietze, Deutsche med. Wochenschr. 1898. Nr. 51, 52.

4) Aus Riedinger und Kümmell, Chirurgie des Thorax. (Handbuch der prakt. Chirurgie. 3. Aufl. 1907. S. 625.)

Bei den totalen Empyemen ist es meist nötig, die 9. selbst 10. Rippe bis zur 2. inkl. von der Verbindung mit ihrem Knorpel an bis zum Tuberculum costae wegzunehmen. Die Operation muss subperiostal gemacht werden, damit nicht zu viel Blut verloren geht. Nach hinten werden die Rippen nur bis etwas über den Angulus hinaus freipräpariert, dann schneidet man sie in der Mitte mit einer Knochenschere durch, packt die Fragmente eins nach dem anderen mit der Hand und bricht das vordere vom Knorpelansatze, das hintere am Vertebralende ab. Der Bruch erfolgt dann fast genau immer am Tuberculum. Ist dieser Akt vollendet, so geht man mit einer starken C o o p e r' schen Schere in die ja immer vorhandene Fistel ein und schneidet nun, selbstverständlich zuerst am centralen Ende, die kolossalen Pleuraschwarten, die bis zu 4 cm Dicke erreichen und die Zwischenrippenteile hart an der Lungengrenze durch. Die Blutung kann leicht dadurch gestillt werden, dass der Operateur oder Assistent die Intercostalarterie zwischen den Fingern komprimiert, ehe sie durchschnitten wird, dann wird sie sofort gefasst und unterbunden oder umstochen. Weitere Blutungen giebt es nicht. Ferner möchte ich besonders betonen, dass es keineswegs notwendig ist, die ganze Operation auf einmal zu vollenden; hält der Kranke nicht viel aus, so begnüge man sich mit der Resektion von 2—3 Rippen und der Entfernung der dazu gehörigen Weichteile und verschiebe das weitere auf spätere Sitzungen, nachdem der Patient sich erholt hat. Auf diese Weise wird es möglich sein, jeden Collapstod zu vermeiden. Zuletzt muss man versuchen, die Thoraxhöhle, die nun flach muldenförmige Gestalt angenommen hat, möglichst genau mit dem Hautlappen zu bedecken. Vorne kann man die Hautränder nähen und prima intentio anstreben. Hinten lässt man die Wunde besser offen und tamponiert die Höhle von hier mit möglichst wenig Jodoformgaze aus. Ich will hinzufügen, dass man gut thut, recht vorsichtig mit dieser umzugehen und in den nächsten Tagen sehr aufzupassen. Die grössten Schwierigkeiten für die Ausheilung macht die oberste Kuppe des Pleuraraumes, die einzige Stelle, die durch die beschriebene Operation nicht vollständig freigelegt wird und deren Tamponade in der Regel nicht ganz gelingt.

Meist bleibt längere Zeit eine dahinführende Fistel zurück, die nur sehr langsam ausheilt, schliesslich aber doch meistens zum Schlusse kommt, weil ja doch wenigstens von einer Seite bewegliche Weichteile hineingezogen werden können. Natürlich geht das aber nicht rasch, die schwielige Lungenpleura bewahrt auch jetzt ihre Unfähigkeit zu einer irgendwie lebhaften Teilnahme an dem Verwachsungs- und Bewegungsvorgange. Wo ein Teil von ihr unbedeckt blieb, macht es später die grössten Schwierigkeiten ihn mit Narbe zu überkleiden. Zuweilen muss man dazu schreiten, auch die erste Rippe zu resecieren, weil die oberste Wölbung der Pleurahöhle die Eiterung unterhält."

Zur Deckung sekundär entstehender Hautdefekte an Pleura, Diaphragma, oder am hinteren Rand des U-förmigen Schnittes gab Schede selbst Transplantationen mit Thiersch'schem Läppchen oder Hautplastiken mit Lappenverschiebungen an.

Unbestritten sind die guten Erfolge, die mit dieser Schede'schen Operation erzielt sind, wofür am besten die später folgenden Vergleiche der einzelnen Methoden sprechen. Bei Totalempyem, bei schon aufgegebenen Fällen, bei Erkrankungen, die bereits jahrelang bestanden haben, wurde endlich Heilung gebracht. Was an der Methode besonders anerkennenswert ist, ist der Umstand, dass dem Kranken nach Stillstand der entkräftigenden Eiterung nicht nur das Leben erhalten bleibt, sondern es zeigen viele Fälle davon, dass die Funktion der ausser Thätigkeit gewesenen Lunge wieder teilweise eingetreten ist und selbst zur Entlastung der anderen Seite wieder beiträgt. Schede selbst und Andere haben wiederholt beobachtet, dass über der ganzen Lunge wieder Vesikuläratmen aufgetreten ist, ja selbst die respiratorische Verschiebung in beinahe normaler Weise wieder hergestellt wurde. Wie die Wiederausdehnung der Lunge zu Stande kommt, ist bereits besprochen, unterstützend wirken hier noch der Zug, der durch die mit der Pleura pulmonalis verwachsenen Thorax- und Armmuskulatur bewirkt wird.

Nun giebt es aber auch Fälle, bei denen nur die obere Lungenpartie sich wieder ausdehnt, die zwar mit der Haut auch verwächst, aber sich nicht mehr mit Luft füllt, wofür als Grund die knochenlose, fest anliegende Thoraxwand zu suchen ist. Ist dies der Fall, dann bewegt sich die Thoraxwand bei der Atmung mit, aber nicht in gleichem, sondern im umgekehrten Sinne; d. h. wenn die inspiratorische Senkung des Zwerchfelles kommt, zieht sich die Seite stark ein und tritt bei Exspiration, die durch Husten experimenti causa verstärkt werden kann, stark nach aussen. Die Ansichten, wie diese Erscheinung zu Stande kommt, scheinen mir noch nicht ganz eins zu sein. Einerseits wird behauptet, es handle sich bei diesen Niveauschwankungen nur um einen Ausdruck intraabdomineller Druckschwankungen, andererseits nimmt man an, dass die starke exspiratorische Vorwölbung durch Aufblähung des kollabierten Lungenlappens mit Luft zu Stande kommt.

Eine günstige Folge nach der Schede'schen Operation ist die wiederholte Beobachtung, dass sich starke Skoliosen, die bedingt durch den Narbenzug der Pleura, das Aufeinanderrücken und die De-

formierung der Rippen entstanden waren, in den meisten Fällen vollkommen wieder ausgeglichen haben, eine Erscheinung, die ohne Weiteres klar ist, wenn die Ursache des Uebels entfernt ist.

Die allgemeine Anerkennung der Schede'schen Methode liess nicht lange auf sich warten und begeisterte die Chirurgen. Es möge an dieser Stelle ein bezeichnender Ausspruch Gerhardt's [1]) Platz finden: „Der Erfolg dieser Operation, auch solche sonst rettungslos dahinsiechende Kranke noch grösstenteils zu erhalten und aus dem Siechtum in guten Ernährungszustand zurückzuführen, ist ein glänzender, der Preis, Verlust des grössten Teiles der Brusthälfte, dauernde Missgestaltung, wo es sich um Lebensrettung handelt, gewiss kein zu hoher".

Nachdem nun geschildert ist, in welcher Weise bei der Estlander'schen und Schede'schen Operation vorgegangen werden soll, ist es wohl berechtigt, über die Nomenklatur beider als Thorakoplastik bezeichneten Verfahren einige Worte zu verlieren. Principiell haben beide Operationen das gemeinsam, dass sie den Thoraxraum verkleinern und die äussere Thoraxwand der Lunge näherbringen sollen. Die Ausführung der beiden Methoden ist indessen so grundverschieden, schon in dem Gedanken, der ihnen zu Grunde liegt, dass ich mit Jordan [2]) übereinstimme, dass es zur Vermeidung von Irrtümern dringend zu empfehlen ist, den Namen Thorakoplastik, wenn überhaupt, nur für die Schede'sche Operation zu gebrauchen, die Simon-Küster-Estlander'sche Operation aber nur als multiple Rippenresektiou zu bezeichnen. Noch besser wäre es, das Vorgehen Schede's ein für alle mal Thoraxresektion zu nennen. Sollte es überflüssigerweise nochmals betont werden, so wollte Estlander durch Verkürzung des Rippenbogens allein, Schede durch Abtragung des Rippenbogens und der verdickten Pleura sein Ziel erreichen, nämlich die für die geschrumpfte Lunge zu grosse Pleurahöhle zur Verkleinerung zu bringen.

Es dauerte indes gar nicht lange, so wurden auch für die Schede'sche Operation von vielen Chirurgen Modifikationen versucht und in den verschiedensten Formen zur Ausführung gebracht. Der Ausführlichkeit halber seien die wichtigsten hier angegeben.

Um einen grösseren Blutverlust, wie ihn die Schede'sche Ope-

1) l. c.

2) Jordan, Ueber Thoraxresektion bei Empyemfistel und ihre Endresultate. Diese Beiträge Bd. 34. S. 554. 1902.

ration mit sich bringen kann, zu vermeiden, wurde die erste Abänderung von dem italienischen Chirurgen Salomoni[1]) angegeben, die darin bestand, dass nur der Hautschnitt mit dem Skalpell, die übrigen Weichteile mit dem galvanokaustischen Messer gemacht wurden, um möglichst schnell die Blutung aus den Intercostalarterien und die vielen parenchymatösen Blutungen aus den Schwarten durch Verschorfung zum Stehen zu bringen.

Eine weit eingreifendere Aenderung, die auf schnelle Blutstillung und Verkürzung der Operationsdauer hinausgeht und der auch eine andere Schnittführung zu Grunde gelegt ist, hat Helferich[2]) ersonnen. Zunächst wird hier die dicht oberhalb der Fistel gelegene Rippe in Ausdehnung von einigen cm reseciert, so dass man von der erweiterten Fistel aus leicht sich über die Grösse der bestehenden Höhle orientieren kann. Ist es geschehen, so wird ein in der Axillarlinie von der Fistel zur Achselhöhle aufsteigender, bis zum Ende der Höhle vertikaler Schnitt gemacht, von dessen Endpunkten nach vorn und hinten senkrechte Incisionen die Weichteile weiter durchtrennen, so dass eine thürflügelartige Figur entsteht. Selbstverständlich wird die Schnittfigur so gross angelegt, dass sie die ganze Höhle umfasst. Nach oberflächlicher Blutstillung der wenig blutenden Gefässe dieser Schicht wird mit einer von Henkel angegebenen schneidenden Knochenschere oder einer Stichsäge oder mit der Helferich'schen Bogensäge die gesamte Decke der Höhle in der ganzen Ausdehnung, Rippen, Weichteile und Schwarten in wenigen Augenblicken entfernt. Nach vorübergehender digitaler Kompression des Zwischenrippengewebes erfolgt die Unterbindung oder Umstechung der Intercostalgefässe, was bei einigem Geschick ohne nennenswerten Blutverlust von statten geht. Nach der sorgfältigen Blutstillung werden die beiderseitigen Lappen in die Wundhöhle gelegt und durch Situationsnähte fixiert. Etwa überbleibende ungedeckte Stellen werden mit Gaze bedeckt und tamponiert. Der leicht ersichtliche Vorteil dieser Operation ist ihre wesentlich verkürzte Dauer und der geringe Blutverlust. Schwierigkeiten kann die Deckung des Defektes durch die seitlich fixierten Hautlappen machen.

---

1) Salomoni, Empyeme tuberculare destro con ulcerazione del polmone, resecione estesa della parete toracica et pneumotomia, Gargione. Clinica propedeutica di Camerino, Rif. med. 1892. oct. 17.

2) Bomnüter, Ueber Thorakoplastik. In.-Diss. Greifswald 1897.

Beck[1]) und Krause[2]) machten ebenfalls zuerst über der Fistel einen explorativen Schnitt möglichst über der Mitte der Höhle. Nach erfolgter Orientierung mittels Speculum oder Austastung wird der Zugang zur Höhle durch Hinzufügen von vertikalen Schnitten nach oben oder unten beliebig gestaltet. Gewiss ist, dass die Uebersicht über die Ausdehnung der zu beseitigenden kranken Stellen auf diese Weise vorzüglich ist, doch verliert diese Methode durch das absolut Schrankenlose an einem gewissen Schema.

Diesen Uebelstand griff Gross auf und gab einen Schnitt an, wodurch er 4 Lappen erhält, die nach Belieben in ihrem Kreuzungspunkt verschoben werden können, womit er ebenfalls eine vorzügliche Uebersicht über die Höhle erhält.

Jordan verfährt so, dass von einem bogenförmigen Explorativschnitt aus zunächst 2—3 Rippen reseciert werden und dann die weitere Operation sich genau nach den Angaben von Schede vollzieht. Dabei sieht Jordan in seinem Explorativschnitt das einzig sichere Mittel zur Orientierung, über die Lage, Zahl und Ausdehnung der Eiterhöhlen, die ihm allein bei Aufstellung des Operationsplanes die notwendigen Auskünfte erteilen können. Am Chirurgenkongress 1898 rechtfertigte Jordan seine Explorativincision mit folgenden Worten[3]): „Da die genauere Bestimmung der Grösse und Ausdehnung der Hohlräume nur durch die direkte Inspektion und Palpation möglich ist, empfiehlt es sich, die Operation mit einer ausgiebigen Erweiterung der Fistelöffnung durch Resektion der 2 oder 3 angrenzenden Rippen zu beginnen und auf Grund der Exploration sodann die Form und Grösse des abzulösenden Weichteillappens festzusetzen".

Die von Sudeck[4]) angegebene Modifikation bezieht sich zunächst auf Fälle, bei denen nicht daran gedacht werden kann, sei es wegen der Grösse der Höhle, des Zustandes des Patienten wegen oder bei Totalempyemen, die Operation auf einmal auszuführen. Er denkt sich dabei ganz richtig, dass, wenn nach Anlegung des Schede'schen U-förmigen Schnittes und Resektion einiger Rippen die Operation unterbrochen werden muss, unbedingt die frische Wunde durch aus der Empyemhöhle herabfliessenden Eiter inficiert

1) Beck, Berl. klin. Wochenschr. 1898.

2) Gross, Erfahrungen über Lungen- und Pleurachirurgie. Diese Beiträge Bd. 24. 1899.

3) l. c.

4) Sudeck, Diese Beiträge Bd. 25.

und so schlechtere Heilungsbedingungen geschaffen werden, ganz abgesehen von dem Umstand, dass sich auch der Lappen zurückzieht, teilweise anheilt und bei Fortsetzung der Operation wieder von neuem aufgerissen werden muss. Diese Ueberlegung legte den Gedanken nahe, die Operation systematisch in zwei voneinander unabhängige Teile zu zerlegen, womit denn auch in einem veröffentlichten Falle ein sehr guter Erfolg erzielt wurde. In der ersten Sitzung wurden von einem, den Rippen entlang verlaufenden Schnitte in der Höhe der Fistel die ganze achte und neunte Rippe reseciert, hernach die sechste und siebte Rippe ebenfalls in ganzer Ausdehnung entfernt, von einem etwa handbreit über dem ersten angelegten parallel verlaufenden zweiten Schnitte aus. Auf diese Weise entsteht ein doppelt gestielter Lappen, der in die Höhle hineingelegt und dort fixiert wird. Da das Sekret der oberen Wundhöhle über den Lappen nach aussen weggeleitet werden kann, heilt der Lappen ungestört an. Die obere Höhle verkleinerte sich unter Jodoformgazetamponade schnell und wurde dann in einer zweiten Operation, nachdem noch die vierte und fünfte Rippe und der untere Teil der Scapula reseciert war, mit gestielten Lappen, die vom Zwischenrippengewebe der entfernten Rippen und der Muskulatur des Scapulawinkels genommen waren, ausgefüllt. Nach 8 Wochen schon soll Heilung mit gut funktionierendem Oberlappen eingetreten sein.

Jordan und Krause schlagen eine weitere Verbesserung der Schede'schen Methode vor, indem sie zu gleicher Zeit bei günstigen Fällen die Dekortikation der Lunge, wie sie Délorme ausgeführt hat, mit verwenden.

Auf dem französischen Chirurgenkongress 1893 trat Délorme[1]) mit einer neuen Methode an die Oeffentlichkeit. Als Haupthinderungsgrund für die Wiederausdehnung der Lunge sieht Délorme die dicken Pleuraschwarten an, durch die auch das Empyem unterhalten werden soll. Um nun die Pleuraschwarten zu beseitigen, schlägt er folgendes Vorgehen vor. Die Brusthöhle soll durch Bildung eines grossen Haut-Muskel-Knochenlappens weit eröffnet werden, wobei der Hautschnitt, der seine Basis am Rücken hat, über die dritte Rippe nach vorne, bogenförmig zur sechsten Rippe

1) Délorme, Verhandlungen des französischen Chirurgenkongresses. 1893. (Ref. Centralbl. f. Chir. 1893. S. 960.) — Gaz. des hôp. 1894. Nr. 11. (Ref. Centralbl. f. Chir. 1894. S. 420.) — Vgl. auch Pascale, La decorticazione del polmone. Contributo alla patogenesi e terapia del empiema cronico. 1894.

gehen und an dieser wieder nach hinten verlaufen soll. Nachdem diese Klappe hochgeschlagen ist, soll die die Lunge bedeckende Membran auf stumpfem Wege, höchstens mit der Schere entfernt werden und sofort der Brustwandlappen wieder zugeklappt und durch Nähte fixiert werden. Die Heilung der Rippen soll anstandslos ebenso wie nach gut adaptierten Rippenfrakturen vor sich gehen.

Délorme[1]) selbst berichtete auf dem französischen Chirurgenkongress von 1896 über 18 nach seiner Methode ausgeführte Operationen, wobei er 5 Heilungen, 2 Besserungen, 8 Misserfolge und 3 Todesfälle zu verzeichnen hatte.

Von Sick wurden ähnliche Beobachtungen schon 1888 gemacht, in diesem Jahre auch schon Entrindungen vorgenommen.

Durch Cestau[2]) wurden aus der Litteratur noch 9 Fälle zusammengestellt, wodurch die Kasuistik der Décortication pulmonaire auf 27 stieg. Durch die neuen 9 Fälle scheint die Délorme'sche Statistik bedeutend verbessert, denn es sind nun von 27 Operierten 11 vollkommen geheilt (40,7%), 3 gebessert, 9 ungebessert und 4 gestorben. Die Todesfälle sollen angeblich nur Tuberkulosen sein.

Kurpjuweit[3]) veröffentlichte 1902 56 gesammelte Fälle und gelangte zu nachstehenden Resultaten:

Geheilt	20—35,7%
Gebessert	11—19,7%
Ungeheilt	19—33,9%
Gestorben	6—10,7%

Da diese Zahlen im Vergleich zu der Estlander'schen und Schede'schen Operation nicht besonders günstige Erfolge darstellen, befürwortet Kurpjuweit in Anbetracht des Umstandes, dass die Lunge nach dem Délorme'schen Verfahren wieder aktionsfähig gemacht werden kann, die Operation jedesmal zu versuchen, deshalb zunächst auch nur 2 Rippen zu resecieren. Durch diese Resektionsöffnung soll die Dekortikation alsdann versucht werden; gelingt das Verfahren, dann soll der Thoraxlappen nach dem Délorme'schen Vorgange gebildet werden, entsprechend der Grösse der Empyemhöhle. Nach erfolgter Exstirpation schliesse man die Wunde durch primäre Naht. Nach dem Beispiele von Lambotte

1) Délorme, Congrès français des chirurgiens. 1896.

2) Cestau, Les empyèmes chroniques. Arch. gén. de méd. 1897—1898.

3) Kurpjuweit, Ueber die Dekortikation der Lunge bei chronischem Empyem. (Ref. Diese Beiträge. 1902. Bd. 33. 79. 3.)

kann man die abgeschälte Lunge auch durch Nähte an die Resektionsstelle fixieren. Stösst man aber mit der Dekortikation nach Délorme und der Lambotte'schen Naht auf Schwierigkeiten bei der Ausführung, so rät Kurpjuweit dringend die Resektion mehrerer Rippen.

Von deutschen Chirurgen war es namentlich Garrè, der entschieden gegen das Délorme'sche Verfahren Front machte. Garrè versuchte die Dekortikation 3mal und machte damit nicht die erwarteten guten Erfahrungen. Er kommt zu dem Schlusse, dass die beobachtete Entfaltung der Lunge nach der Dekortikation nicht die Folge der Entrindung, also kein Resultat der freiwerdenden kinetischen Energie der Lunge ist, sondern dass die Aufblähung lediglich dadurch zu Stande kommt, dass die vordere und hintere Brustwand, die durch die Anspannung der Pleuraschwarten einander oft maximal genähert waren, durch den Einschnitt in die Pleuraschwarte ihre Federkraft wiedergewinnen und so die Oberfläche der retrahierten Lunge wieder vergrössert wird. Demnach wäre die Entfaltung der Lunge nicht auf die Einwirkung der entfernten Pleuraschwarten, sondern auf die Federkraft der wieder freigewordenen Thoraxwand zurückzuführen.

Die neueste Modifikation wurde zu Anfang dieses Jahres von Bayer[1]) angegeben und sie bezweckt hauptsächlich eine schnellere und unblutigere Operation bei den an sich sehr herabgekommenen Kranken. Da die Methode noch sehr unbekannt zu sein scheint, gebe ich sie mit den Worten des Autors:

„Es giebt am Thorax eine anatomisch genau vorgezeichnete Linie, die 1. eine nahezu unblutige Incision ermöglicht, 2. diese nur durch Haut, Bindegewebe, zwischen den einzelnen Muskeln, einen der letzteren unbedeutend trennend führen lässt und so 3. raschen Zugang zu allen Rippen schafft: Alles nicht zu unterschätzende Momente in Anbetracht der immer sehr elenden Kranken.

Dieser Linie folgend kreuzt eine senkrechte, etwa 2 Querfinger hinter der vorderen Axillarlinie geführte Incision alle Rippen hart an den vorderen Zacken des Musculus serratus anticus major, von der 3. angefangen bis zur 9. und 10. abwärts. Dieser Schnitt verletzt keine grösseren Blutgefässe und trennt ausser einigen Fasern des Musculus obliquus externus, von der 7. Rippe abwärts keinen grösseren Muskel.

In diesem Schnitte werden nun zunächst alle Rippen, je nach der vorausgegangenen Orientierung von der Thoraxfistel aus, von der 10. oder

1) Bayer, Eine Vereinfachung der Totalresektion des Brustkorbes bei Empyem. Centralbl. f. Chir. 1907. Nr. 1.

9. angefangen bis zur 3. hinauf subperiostal auf etwa 2 cm Länge reseciert, was mit einer breiten Lüer'schen Hohlmeisselzange auf unterschobenem Raspatorium sehr rasch ausgeführt wird.

In der so entstandenen rippenlosen Furche wird die ganze, aus den intercostalen Weichteilen und der Pleuraschwarte bestehende Brustwand zur Vermeidung jeder Blutung aus den Zwischenrippenarterien mit dem Thermokauter gespalten. Nach Abfluss des Inhaltes orientiert man sich bei auseinandergehaltenen Schnitträndern leicht über die Ausdehnung der Höhle. Ist es nötig, auch die zweite Rippe fortzunehmen, so braucht man nur bei eleviertem Arme die Pectoralmuskeln kräftig nach vorne zu schieben und den Hautschnitt oben ein wenig nach vorn zu verlängern. Es ist unglaublich, wie leicht und rasch nun die Aushülsung sämtlicher durchtrennter Rippen in je nach Bedarf beliebig langen Stücken nach vorn und hinten gelingt. Sehr erleichtert wird diese Arbeit, wenn man mit der untersten Rippe anfängt, und, um diese gleich ausgiebig entfernen zu können, eine ihr parallel laufende Incision in deren Mittelpunkt der ursprüngliche, senkrechte Schnitt fällt, hinzufügt."

Der weitere Gang der Operation verläuft den vorherbeschriebenen ganz ähnlich. Die Schwarten der Pleura costalis sollen in gewöhnlichen Fällen nach kräftiger Abschabung erhalten und nur bei tuberkulöser Erkrankung entfernt werden. Bei den von Bayer operierten 2 Fällen sollen die Erfolge gute gewesen sein.

Nachdem nun die verschiedenen Operationsmethoden besprochen sind, gestatte ich mir, unter Hinzufügung von 21 Fällen, die auf der II. Chirurgischen Abteilung des Eppendorfer Krankenhauses von Oberarzt Dr. Sick (zum Teil auch noch gemeinsam mit Schede) von 1889 bis jetzt operiert worden sind, über die Resultate der einzelnen Operationsmethoden an 135 meist seit der ersten Arbeit von Voswinkel neu veröffentlichten Thoraxresektionen und multiplen Rippenresektionen zu berichten.

Krankengeschichten.

1. G., 9 J. Aufgen. 7. IV. 86. Entl. 28. V. 87. Altes, grosses Empyem, Amyloide Degeneration, Ascites, Anasarca. Quere Drainage erfolglos, Thoraxresektion in 2 Absätzen. Heilung in 13 Monaten.

Familienanamnese belanglos. Vor 3 Jahren plötzlich erkrankt mit Husten, Fieber, starkem Seitenstechen. Einige Zeit nach der Erkrankung bildete sich eine Beule an der rechten Brustseite, die aufbrach und seither unausgesetzt Eiter entleert. Das Befinden war bei reichlicher Sekretion besser, bei mässigerer schlechter. Ab und zu war die Fistel ganz ge-

schlossen. Da das Kind aber im letzten Jahre beständig mehr herunterkam, wird es zur Operation ins Krankenhaus geschickt und in die chirurgische Station aufgenommen.

Status: Sehr heruntergekommenes Kind in stark reduciertem Ernährungszustand. Allgemeine starke Cyanose und Dispnoe. Stark aufgetriebenes Abdomen. Die rechte Thoraxseite beteiligt sich an der Respiration so gut wie garnicht, erscheint ausgebuchtet. Die Intercostalräume sind verstrichen. Vom 3. Brustwirbel nach abwärts besteht absolute Dämpfung, aufgehobener Stimmfremitus und abgeschwächtes Bronchialatmen. Etwas nach aussen von der rechten Mammilarlinie, ungefähr dem 6. Intercostalraum entsprechend, ist eine direkt ins Cavum pleurae führende, ziemlich enge Fistel, die etwas Eiter entleert. Die linke Lunge ergiebt vollkommen normale Verhältnisse. Auffallender Tiefstand der stark vergrösserten Leber. Sonstige Organe o. B.

7. IV. Operation: In Lokalanästhesie wird im Verlauf der 7. Rippe eingeschnitten. Ehe man auf die Rippe kommt, muss man derbes, schwieliges, stark infiltriertes Gewebe durchschneiden. Nach Beiseiteschieben des Periostes, wird von der freigelegten 7. Rippe ein Stück von etwa 6 cm Ausdehnung reseciert. Nach Eröffnung der Pleurahöhle ergiesst sich ein Strahl übelriechenden Eiters aus der Wunde. Da man mit dem Finger in der Höhle noch weit nach unten gelangen kann, ohne auf Widerstand zu stossen, entschliesst man sich, auf der Rückseite des Thorax beginnend von der hinteren Axillarlinie eine Contraincision über der 10. Rippe zu machen. Durch Resektion werden auch von dieser Rippe noch etwa 4 cm weggenommen. Durch diese Wunde wird ein dickes Gummidrainrohr geführt, die vordere wird mit Jodoformgaze sorgfältig austamponiert. Aufsaugender Verband.

30. IV. Pat. ist bald nach der Operation abgefiebert und hat sich gut erholt. Aussehen wesentlich besser. Gar bald treten Zeichen amyloider Entartung der inneren Organe, namentlich auch starke Durchfälle auf, die lange jeder Therapie trotzten. Seit Tagen auch hierin geringe Besserung. Die Höhle scheint sich etwas verkleinert zu haben, doch ist die Sekretion aus beiden Oeffnungen noch sehr stark. In der Höhle sind Granulationen wohl gebildet, sehen aber recht schlaff aus. Täglicher Verbandwechsel mit Borwasserspülung. Gummidrainrohr etwas verkürzt. — 20. V. Obwohl das Allgemeinbefinden bedeutend gebessert und das Kind viel kräftiger geworden ist, ist eine Besserung der Empyemerkrankung der rechten Pleurahöhle nicht zu konstatieren. Man kann eine deutliche straffe Adhärenz der Lunge nach der Wirbelsäule zu fühlen, die ganze Grösse der Höhle nicht austasten. Da die Sekretion nicht geringer wurde, neue Granulationen sich nicht gebildet haben, entschliesst man sich zur thoracoplastischen Operation. In Chloroform-Narkose wird, beginnend von der 4. Rippe in der Mammillarlinie über die alte Wunde an der 7. Rippe bis zur Rückenincision mit einem grossen bogen-

förmigen Schnitt auf die Rippen eingeschnitten. Nachdem die Weichteile nach beiden Seiten weit zurückpräpariert sind, werden die seitlichen Rippenpartien der rechten Thoraxwand durchschnitten und die 6., 7., 8., 9., 10. und 11. Rippe durchschnittlich in der Länge von 12 cm reseciert. Die Höhle ist nach Unterbindung und Durchschneidung der Zwischenrippenmuskeln frei zugänglich, erstreckt sich noch weiter nach oben, ist mit einer schmierigen Membran mit zottigen Fibrinfetzen ausgekleidet und zeigt absolut keine Tendenz, sich selbst zu verkleinern. Durch Schwarten- und Schwielenbildung war die Pleura costalis auf etwa 3 cm verdickt. Die Schwarte wird überall abgetragen. Aus einer ganz kleinen Stelle der komprimierten und mit dicker Schwarte belegten Lunge kommt etwas Luft. Während der ganzen Operation starke Blutung. Da der Pat. sehr schwach und elend wird, wird vorläufig von der Resektion der 5. Rippe und der im Wege stehenden Spitze der Scapula Abstand genommen. Die Wunde wurde mit Sublimatkrüll ausgestopft, der zurückpräparierte Hautlappen darüber gelegt und durch einige Situationsnähte befestigt. — 1. VI. Am 27. V. wurden die Sublimatkrülltampons aus der Wunde entfernt und die Höhle besichtigt. Ueberall gutes Aussehen. Die Wundränder bluten ziemlich stark. Neue Sublimatkrülltamponade. Die Sekretion ist noch kaum vermindert. Pat. hat sich subjektiv nach der Operation gut wieder erholt, doch an Gewicht stark abgenommen.

12. VI. Da die letzte Operation infolge starken Collapses des Pat. nicht vollendet werden konnte, so erfolgte heute in Chloroform-Narkose eine neue Operation. Von dem alten Schnitt aus werden die 4. und 5. Rippe, die die Empyemhöhle noch decken, bis zum Tuberculum reseciert, ebenso noch die 6. bis zu der Stelle. Der Hautschnitt geht an der inneren Seite der Scapula in die Höhe. Nach Abtragung der Schwarten wird ein Hautlappen von gut Handtellergrösse von der Scapula abpräpariert und nachdem der untere Scapularwinkel auch noch reseciert wurde in die Wundhöhle durch starke Situationsnähte hineinfixiert. Umstechung der spritzenden Gefässe. Die andere Wunde mit Jodoformgaze tamponiert. Um den gedrehten Hautlappen gut zum Ausheilen zu bringen, wird der Arm seitwärts gestreckt in fixierenden Verband gelegt. In 2 Partien wurden 114 cm Rippen und ein gut Fünfmarkstück grosser Teil des Scapularwinkels reseciert.

1. VII. Der Hautlappen hat sich gut in die Tiefe gelegt und ist tadellos angewachsen. Die Wundhöhle wird mit 10% Argentum nitricum Lösung gepinselt. Die Sekretion ist noch reichlich. Um die granulierenden Stellen zur schnelleren Heilung zu bringen, erneute Operation in Chloroform-Narkose. Auf der Brustseite werden 2 Lappen freipräpariert und auf die frisch mit dem Löffel abgekratzten Granulationen festgenäht. Die noch unbedeckte Pleurafläche wird ebenfalls gereinigt und durch Transplantation nach Thiersch von den Oberschenkeln des Kindes gedeckt. Verband mit Sublimatkrüll resp. Protektivsilk. —

1. VIII. Die Lappenplastik, wie die Transplantationen sind wunderbar angeheilt. Die Sekretion der Wundhöhle, die nur noch ein paar ganz kleine offene Stellen zeigt, ist bedeutend vermindert. Das subjektive Befinden lässt nichts zu wünschen übrig, Pat. steht seit gestern auf. — 5. IX. Unter der Scapula ist eine noch etwa dreimarkstückgrosse secernierende Stelle, die in der Mitte eine nach der Wundhöhle gehende Fistel hat. Mit der Sonde gelangt man in etwa 5 cm Tiefe auf einen rauhen Knochenstumpf. Die Sekretion ist mässig. In die Fistel werden täglich Jodoformstifte eingeführt. Pat. fühlt sich sehr gut. — 2. XII. Die äussere Wunde hat sich sichtlich verkleinert, doch hat sich eine Bronchialfistel gebildet, durch die ab und zu Luft entweicht. In den letzten Wochen wiederholt leichtes Blutspucken bei stärkerem Hustenreiz. Ueber der Lunge kein besonderer Befund. Die Höhle secerniert durch die mit Jodoformstiften noch offen gehaltene Wunde nur mehr wenig. — 6. I. 87. Die Bronchialfistel hat sich wieder geschlossen. Sekretion gering. — 1. IV. Die Bronchialfistel hat sich bei starkem Husten und Schreien nochmal geöffnet und blieb einige Tage offen, um sich auf Touchierungen mit Argentum nitricum-Stift wieder zu schliessen. Sekretion immer noch mässig vorhanden. Fortschreitende Erholung. — 29. V. Da die Eltern erklären, den Knaben mit auf das Land nehmen zu wollen, erhält Pat. einen festen Verband. An der Bronchialfistel kommt ab und zu eine kleine Luftblase. Die granulierende Stelle hat noch die Grösse eines Fünfpfennigstückes. Das Kind fühlt sich sehr wohl und ist munter. Gewichtszunahme um 6 kg. Auf Wunsch der Eltern in Heilung entlassen.

Im März 1889 stellte sich der Junge nochmals vor, wobei sich folgender Befund zeigte: Rechte Brusthälfte etwas eingesunken, rechtseitige Brustwirbelscoliose, linksseitige Lendenwirbelscoliose mässigen Grades. Ueber der ganzen linken Lunge normaler Perkusionsschall und vesikuläres Atmen. Auf der rechten Lunge in den oberen Partien normaler Schall und Vesikuläratmen, Ausdehnungsfähigkeit der linken Seite normal, rechts gering. Herzdämpfung an normaler Stelle, Herztöne rein. Die Wunde ist gut vernarbt, bis vor 4 Monaten soll noch eine ganz kleine Fistel bestanden haben, die ab und zu ganz wenig secernierte. Kein Husten, Neigung zur Erkältung. Das Allgemeinbefinden ist sehr gut. Der Pat. springt munter umher; bei Treppensteigen hat er etwas Atemnot. Sonstige Organfunktionen absolut normal, keine Oedeme.

2. J. C. H. Sch., 17 J. Aufgen. 3. I. 88, entl. 17. IV. 89. Altes Empyem, vergeblich mit Aspirationsdrainage behandelt. Sehr ausgedehnte Rippenresektion. Breite Incision. Tamponade, Heilung in 5 Monaten.

Vater des Pat. lebt, ist gesund. Mutter unbekannter Ursache gestorben. Angeblich noch nie ernstlich krank.

Status: Gut genährter, mittelkräftiger Mann, der vor 6 Tagen mit

Kopfschmerz, Mattigkeit und Appetitlosigkeit erkrankt ist. Zunge dick belegt. Ueber den Lungen Giemen und Pfeifen in mässiger Stärke. Nachdem Pat. einen Typhus abdominalis auf der inneren Station des Eppendorfer Krankenhauses überstanden hatte und in Rekonvalescenz war, bekam er am 2. II. plötzlich 41,2° Temperatur und sehr starke Schmerzen in der linken Seite. Bei der Untersuchung erhielt man über beiden Unterlappen etwas tympanitischen Schall und feuchtes, verschärftes Rasseln.

19. II. Nach Feststellung eines pleuritischen Exsudates in der linken Seite wurden durch Punktion mit einer gewöhnlichen Spritze 650 ccm trübserösen Exsudates entleert. — 7. III. Nach der Punktion fiel die Temperatur sofort auf 38° ab und hielt sich seither auf dieser Höhe. Vorübergehend waren gar keine Beschwerden mehr vorhanden. Seit 2 Tagen ist jedoch das Exsudat wieder beträchtlich angestiegen und verursacht Beschwerden. Entleerung von 500 ccm trübserösen Exsudates. — 3. IV. Da eine Besserung des Zustandes nur sehr vorübergehend war und das Exsudat von neuem zu Beschwerden Anlass giebt, wird eine Probepunktion gemacht, die das Vorhandensein von dünnflüssigem, stark stinkenden Eiter ergiebt. Anlegung der Bülau'schen Heberdrainage in der linken Axillarlinie. — 7. V. Da die Sekretion bedeutend nachgelassen und Pat. sich in der letzten Zeit gut erholt hat, wird an den Katheter eine Flasche befestigt, um dem Pat. das Aufstehen zu ermöglichen. — 8. VII. Nachdem schon am 15. VI. die Flasche abgenommen und mit einem gewöhnlichen aufsaugenden Verband vertauscht werden konnte und am 29. VI. das Drain entfernt wurde, hat sich gestern die Wunde, die in den letzten Tagen sehr wenig mehr secernierte, ganz geschlossen. Pat. fühlt sich wohl, hat sehr guten Appetit und Schlaf. — 1. VIII. Seit 16. VII. steigt die Temperatur plötzlich staffelförmig auf 40,6° an, es treten Mattigkeit, Kurzluftigkeit und Erhöhung der Pulsfrequenz ein. Heute morgen brach die alte Fistelöffnung auf und es entleerte sich etwa 50 ccm dunkelgelben, dickflüssigen, kaum riechenden Eiters. Drainage, Jodoformgazeverband. — 14. XI. Die Zeit her war Pat. ziemlich fieberfrei, die Wunde secernierte wieder reichlicher. Trotzdem erholte sich Patient zusehends. Das Drain wurde allmählich gekürzt.

Während der Krankheitsdauer bisher hat sich die ganze linke Thoraxhälfte bedeutend abgeflacht und die Wirbelsäule ist deutlich scoliotisch geworden. Nachdem die Verbände jeden 5. Tag ungefähr erneuert und alles mögliche versucht wurde, die Fistel wiederum zum Schlusse zu bringen, konnte doch eine Besserung des Zustandes in den letzten 4 Wochen nicht herbeigeführt werden. Da sich ferner die Rippen so fest aneinandergelegt haben, dass die Einführung eines Drainagerohres Schwierigkeiten macht, und ein elastisches Rohr so zusammengedrückt werden würde, dass sich dahinter doch leicht Retentionen bilden könnten, die einer Besserung im Wege stehen, wird Pat. zur Vornahme einer

Operation zur II. Chirurgischen Abteilung des Eppendorfer Krankenhauses verlegt.

16. XI. In Morphium Chloroform-Narkose Operation. Die Fistel geht in der vorderen linken Axillarlinie zwischen der 6. und 7. Rippe in eine gut hühnereigrosse Höhle, die 30 ccm Flüssigkeit fassen konnte. Parallel zum Verlauf der 7. Rippe wird ein Bogenschnitt von etwa 30 cm Länge gemacht, der vom linken Sternalrand bis zur hinteren Axillarlinie reicht. Die 6., 7., 8. und 9 Rippe werden in je 9 cm Länge reseciert. Die Weichteile, welche durch nur wenig schwartige, pleuritische Auflagerungen verdeckt sind, bleiben stehen. Gründliches Evidement der Empyemhöhle. Dabei gelangt man mit dem scharfen Löffel in eine zweite Empyemhöhle, welche beinahe die ganze Rückenfläche der Lunge einnimmt. Da dieser Höhle von dem ersten Schnitt nicht beizukommen ist, wird der anfängliche Schnitt bis zur Paravertebrallinie verlängert. Der obere Hautlappen wird zurückpräpariert und hochgeschlagen. Die Reste der 6. und 7. Rippe werden ausgeschält, von der 4. und 5. Rippe noch etwa 8 cm reseciert. Die Länge der resecierten Rippen beträgt 92 cm. Auch diese Höhle wurde gründlichst nach querer Eröffnung der Pleura costalis evidiert, die Weichteile blieben auch stehen. Beide Empyemhöhlen kommunicieren nun miteinander. Da die Lunge an ihrem untersten Teile ziemlich weit von den sie decken sollenden Weichteilen absteht, wird sie mit einigen Nähten hervorgeholt. Um eine bessere Anheilung zu bekommen, werden kleine Stücke der Pleura pulmonalis-Schwarte abgetragen, wobei sofort eine ziemlich diffuse Blutung entsteht. Bei einer tiefen Inspiration wölbt sich plötzlich an der Stelle die Lunge wulstartig vor und bleibt in dieser Form stehen. Es wird noch ein kleines Stück weggeschnitten und es tritt die nämliche Erscheinung auf. Wegen stärkerer Blutung tamponierte man an der Stelle. Nach Jodoformgazetamponade einige Situationsnähte.

24. XI. Seit der Operation absolut fieberfrei. Keine Beschwerden, das Allgemeinbefinden ist das denkbar beste. Die Wundhöhle reinigt sich gut, die Granulationen sehen frisch und gesund aus. Lose Jodoformgazetamponade. — 15. XII. Die Wundhöhle sieht sehr gut aus, die vordere Höhle ist beinahe ganz zugranuliert, die grössere rückwärtige bedeutend verkleinert. An der Rückseite hat sich der obere Wundrand etwa 2 cm breit nach innen umgekrempelt. Lose Jodoformgazetamponade. Bestes subjektives Wohlbefinden, ständige Gewichtszunahme. — 4. I. Die vordere Höhle ist vollkommen geschlossen, die hintere zeigt noch einen etwa $1^1/_2$ cm breiten und 5 cm langen Kanal. In den letzten 14 Tagen sind die Granulationen weniger frisch und ist die Heilung langsamer, weshalb mit 5% Argentum nitricum wiederholt geätzt wurde. — 6. II. Unter sorfältigster Behandlung und steter Anregung der Granulationen mit allen möglichen Mitteln, sind sie wieder frisch und gut geworden, sodass auch die hintere Höhle bis auf ein kleines geschlossen ist. —

4. III. Die Granulationen waren wieder eine Zeit lang schlaffer, kleiden aber jetzt die ganze Wundfläche wieder gut aus. Die Sonde gelangt noch in eine ganz schmale etwa 8 cm tiefe Fistel, die nach der Lungenspitze zu geht, während seitlich überall feste Verwachsungen entstanden sind. Dünner, geruchloser Eiter wird nur mehr in ganz kleinen Mengen secerniert. Jodoformgazeverband. — 17. IV. Die Wunden haben sich vollkommen geschlossen, seit etwa 14 Tagen keine Sekretion mehr. Absolut keine Beschwerden oder Klagen. Der Pat. hat sich wunderbar erholt. ($7^3/_4$ Pfund Gewichtszunahme.) Der Lungenbefund ist sehr gut, da über der ganzen linken Lunge deutliches, wenn auch abgeschwächtes Vesikuläratmen da ist und bei sehr angestrengter Atmung keine Beanstandungen zu machen sind. Geheilt entlassen.

8. W. M., Arbeiter, 24 J. Aufgen. 18. IV. 88. Entl. 21. XII. 89. Grosses Totalempyem, spontaner Aufbruch. Später mehrfach ohne Erfolg Rippenresektionen. Enorm ausgedehnte Thoraxresektion. Heilung in 20 Monaten.

Pat. stammt aus gesunder Familie und war angeblich stets gesund; wurde im November 1884 Soldat, erkrankte anfangs Juni 1885 mit einer eitrigen Brustfellentzündung, welche im August von selbst nach aussen durchbrach. In demselben Monate wurde eine Incision gemacht und ein Gummidrain eingeführt, welches nach einiger Zeit in den Pleuraraum hineinschlüpfte und $^3/_4$ Jahr lang nicht entfernt werden konnte. Pat. war damals 13 Monate lang in Lazarethbehandlung. Nach der Entlassung gelang es einem Privatarzt, das verlorene Gummidrain wiederzufinden und zu extrahieren. Hierauf erholte sich Pat. einigermassen, doch secernierte die Wunde unaufhörlich weiter. Im November 1886 wurden in der Kieler chirurgischen Klinik 1 oder 2 Rippen in der Axillarlinie teilweise entfernt (vermutlich Stücke der 5. und 6. Rippe); die Pleura breit gespalten und die Empyemhöhle mit Jodoformgaze austamponiert. In Kiel sowohl als in Pinneberg wurde die Wunde etwa ein Vierteljahr lang offengehalten und regelmässig ausgespült, doch konnte ein Schluss der Wunde nicht erzielt werden. Im April 1887 liess sich Pat. von neuem in Pinneberg einige der oberen Rippen resecieren. Auch diese Operation hatte keinen Erfolg, eine fistulöse Eiterung mit beträchtlicher Absonderung blieb bestehen, weshalb Pat. nun das Eppendorfer Krankenhaus aufsucht, um sich nochmal operieren zu lassen.

Status: Ziemlich gut genährter, mittelgrosser Mann von 60 kg Körpergewicht. Etwas fahle Gesichtsfarbe, guter Appetit. Kein Husten. Die linke Thoraxhälfte erscheint stark zusammengesunken. In der linken vorderen Axillarlinie über der 5. Rippe ist eine für einen Finger durchgängige, in die Pleurahöhle führende Oeffnung; eine lange Sonde dringt ungehindert längs der hinteren Thoraxwand bis in die Gegend der Lungenspitze und bewegt sich frei nach allen Seiten. Die Lunge liegt

ganz zusammengesunken neben der Wirbelsäule, lässt aber in einem eng begrenzten Bezirk sowohl hinten als vorne etwas Atemgeräusch erkennen. An der vorderen Brustwand befinden sich noch zwei kleinere secernierende Fisteln, die auf rauhe Knochenteile der 3. und 4. Rippe führen.

2. V. 88. Da sich in den verflossenen Tagen zeigte, dass mit einfachen Mitteln und auch mit einer erneuten, kleineren Rippenresektion kaum eine Besserung des Zustandes erzielt werden kann, entschloss man sich gleich zur Thoraxresektion.

Operation in Chloroform-Narkose: Bogenschnitt von der Höhe der Spina scapulae längs des hinteren Randes des Schulterblattes bis in die Gegend des Knorpelansatzes der 8. Rippe. Sämtliche Weichteile bis auf die Rippen werden durchschnitten und der grosse Lappen samt der Scapula und dem Musculus subscapularis abgelöst und soviel als möglich nach oben abgezogen. Darauf werden die 2.—8. Rippe subperiostal vom Knorpelansatze bis zum Tuberculum reseciert, wobei sich zeigt, dass die reseciert gewesenen Stücke sämtlich, wenn auch in etwas verjüngter Form, wieder ersetzt sind. Endlich wird die ganze, jetzt nur noch aus den Zwischenrippenmuskeln, dem Rippenperiost und der bis zu $1^1/_2$ cm verdickten starren Pleura pulmonalis bestehende äussere Wand der Empyemhöhle mit der Scheere abgetragen. Die Blutung war dabei sehr leicht zu beherrschen, die Art. intercostales wurden vor dem Durchschneiden mit dem Finger komprimiert und dann jedesmal sofort mit Spencer-Wells' schen Unterbindungspincetten gefasst. Statt der grossen, starrwandigen Wundhöhle waren somit zwei flache Weichteilwunden hergestellt, die sich ohne weiteres bis zu inniger Berührung aufeinander legen liessen. Es wurde nun die Lungenpleura mit einer mehrfachen Schicht Jodoformgaze glatt bedeckt, der grosse, die Scapula enthaltende Lappen darauf gelegt, nach Einführung eines Drains in den hinteren oberen Wundwinkel längs seines vorderen und hinteren Randes durch eine fortlaufende Catgutnaht in seiner ursprünglichen Lage wieder befestigt und nur ein handbreites Stück der unteren Cirkumferenz der Wunde offen gelassen. Ein dicker Sublimatgaze- und Mooskissenverband, welcher den Arm mit einschliesst und unbeweglich an den Thorax fixiert, deckt das Ganze.

1. VI. 88. In den ersten 12 Tagen ziemliche Temperatursteigerungen bis zu 39,7°, die wohl zum Teil von zwei durch Aetherinjektionen, die während der Operation gemacht wurden, veranlasste Abscesse im Oberarm und Oberschenkel herrühren. Die Höhle secerniert verhältnismässig wenig, sodass nur ein 6—8tägiger Verbandwechsel notwendig ist. Die genähten Teile der Wunde sind reaktionslos und schön geheilt, die untere offen gelassene Wunde, wie der Wundboden zeigen gute Granulationen. Ueber Schmerzen klagt der Pat. nicht. Das Allgemeinbefinden ist bei langsam fortschreitender Erholung ein gutes zu nennen. — 28. VI. Trotzdem der Wundverlauf bis jetzt ein günstiger ist, geht die Ausheilung

nur sehr langsam von statten, da auch hier, wie sonst oft, die Lungenpleura sich unfähig zeigt, kräftige Granulationen zu producieren, ist die Sekretion noch kaum vermindert. Die verschiedensten reizenden Verbandmittel, Argentum nitricum, harzige und balsamische Mittel, Naphtalin-Zuckerverbände bleiben ohne besonderen Einfluss. Allgemeinbefinden gut, Gewichtszunahme stetig, wenn auch gering. — 20. VII. Unter allmählich höher ansteigenden Temperaturen in den letzten Tagen bildete sich in der Tiefe der Achselhöhle ein glattrandiger Recessus, der eine Trennung des schon fast verheilten vorderen Wundrandes in leichter Narkose nötig machte. Sonst scheint sich die Wundhöhle bei Abnahme des Sekretes ziemlich verkleinert zu haben. — 20. IX. 88. In den letzten 2 Monaten hat sich der Pat. erholt und 8 kg an Gewicht zugenommen. Es besteht noch eine 5 cm breite, 8 cm lange, in die Achselhöhle hineinreichende Wundfläche, die dem vorderen Teile der blossgelegten Lunge entspricht. Wiederholte, aus dieser mit einer sehr hinfälligen Granulationsschicht bedeckten Fläche auftretende, parenchymatöse Flächenblutungen forderten immer wieder zu neuen Versuchen auf, eine Vernarbung zu erzwingen. Des öfteren versuchte Thiersch'sche Transplantation war von schlechtem Erfolg begleitet. Da Pat. verlangt entlassen zu werden, wird er in Heilung zur ambulanten Behandlung geschickt.

Am 10. X. 89 gelangt Pat. erneut zur Aufnahme. Während der ganzen Zeit gelang es der ambulanten Behandlung nicht, die noch nicht überhäuteten Stellen an der Thoraxseite zur Heilung zu bringen. Vielmehr sollen in den letzten Wochen öfters heftige Blutungen eingetreten sein, die den Pat. stark entkräfteten. Der Grund der Blutung war nie genauer zu ermitteln. Ausserdem leidet Pat. jetzt an einer tuberkulösen starken linksseitigen Hodenaffektion. Pat. wurde heute in sehr anämischem Aussehen und kolossal geschwächt mit vollkommen durchblutetem Verband aufgenommen.

16. X. Nachdem durch Kompressionsverbände und Bettruhe die Blutung zum Stillstand gebracht wurden und sich Pat. wieder erholte, wird heute zu einer neuen plastischen Operation in Chloroform-Narkose geschritten. Zur Deckung des Defektes in der Achselhöhle wird ein grosser gestielter Hautlappen vom Rücken gebildet und nachdem die Wundränder sorgfältig angefrischt sind, auf die offene Stelle gelegt. Dabei ereignet es sich, dass im unteren Teil der Wunde beim Annähen des Lappens die Lunge verletzt wird, worauf sofort eine neue enorm starke Blutung auftritt. Die deckende Haut über der Lunge, die sehr dünn ist, wird schnell genäht, Gefässe umstochen. Nachdem der Lappen richtig in der Achselhöhle liegt, wird er nur mit 2 Situationsnähten fixiert, da die Operation unbedingt wegen der zu starken Blutung unterbrochen werden muss. Nach Jodoformgazetamponade wird ein stark fixierender Kompressionsverband angelegt.

23. X. Beim heutigen Verbandwechsel zeigt sich, dass der für den

Defekt bestimmte Hautlappen gut liegt, nur an der vorderen Kante sich etwas zurückgezogen hat. Die übrige Wunde sieht aber schmierig belegt und übel aus. Während der Abnahme des Verbandes tritt starker Hustenreiz und ein eigentümliches, beängstigendes Gefühl auf, das zu grösster Beschleunigung des Verbandwechsels aufforderte. Sonst hat sich der Pat. aber gut erholt und sieht wieder bedeutend besser aus. — 9. XI. Im oberen Recessus sowohl, als auch am unteren Wundrand schreitet die Heilung rasch vorwärts. Die bestehenden Granulationen sehen gut und frisch aus. Das Allgemeinbefinden ist gut. Pat. steht seit 28. X. wieder auf. — 21. XI. Die Wunden haben sich sämtlich geschlossen. In der Achselhöhle ist noch eine etwa fünfpfennigstückgrosse gut granulierende Fläche, die gute Heilungstendenz zeigt. Keine Sekretion mehr. Patient erfreut sich subjektiven Wohlbefindens, hat viel Hunger und Appetit. Pat. wird heute auf Wunsch in ambulante Behandlung entlassen. (Die pathol.-histol. Untersuchung des vor einiger Zeit entfernten Hodens ergab Tuberkulose.)

Anfangs März 1890 kam M. zur Nachuntersuchung, wobei sich folgender Befund ergab: Der Pat. ist gegenwärtig völlig geheilt, in sehr gutem Ernährungszustande und von vortrefflichem Allgemeinbefinden. Die genauere Untersuchung seines Thorax zeigt folgende, höchst interessante Verhältnisse: Es besteht eine bedeutende Skoliose vom 7. Halswirbel bis 1. Lendenwirbel links konvex, und erreicht ihre grösste Höhe genau in der Mitte der Brustwirbelsäule. Der Processus spinosus des 6. Brustwirbels weicht volle 3 cm von der Mittellinie nach links ab und liegt etwa 4—4½ cm unter der linken Scapula, deren medialer Rand an dieser Stelle die Mittellinie nach rechts hin von 1—1½ cm überragt. Die Lendenwirbelsäule ist rechts konvex, am stärksten in der Höhe des 3. Lendenwirbels, der um 1 cm von der Mittellinie abweicht. Der Umfang des Thorax beträgt in der Höhe der unteren Umrandung des grossen Defektes 87 cm, von denen, entsprechend der links konvexen Skoliose, 47 auf die kranke Seite entfallen. In der Höhe des 9. Brustwirbels, entsprechend der grössten Tiefe des Defektes, ist der Umfang bei mittlerer Stellung 71 cm, bei grösster Exspiration 70, bei grösster Inspiration 73 cm. Die entsprechenden Masse für die gesunde Seite allein an dieser Stelle sind 42, 41, 43, sodass 1 cm Respirationsweite auf die kranke Seite kommt. Die gleichen Masse betragen dicht unter den Armen 71, 70, 75 für den Gesamtumfang, und 45, 44, 46 für die gesunde Seite allein. Die schmalste Stelle des linken Thorax vorn liegt in der Höhe des 2. Intercostalraumes und beträgt hier von der Mittellinie bis zum Rand des Defektes 7 cm. — Das Herz hat eine gewaltige Dislokation erfahren. Es liegt im tiefsten Grunde der Achselhöhle, etwa so, als wenn es jemand unter dem Arm tragen wollte. Sein Spitzenstoss ist in der Höhe der 3. Rippe zu fühlen. Der 1. Mitralton ist durch ein scharfes Geräusch ersetzt, der 2. Aortenton etwas stark accentuiert, sonst ist alles normal.

— Die Lunge atmet in ihrem ganzen Bereiche. Hinten unten hört man einzelne knackende Geräusche. Im übrigen schwaches, unbestimmtes Atmen. — Der Gebrauch des Armes ist noch beschränkt, die Elevation nur in geringem Grade möglich, doch scheint kein Zweifel zu bestehen, dass sich das bei regelmässiger Uebung noch sehr bessern wird.

4. J. K., 20 J., aufgen. 20. VII. 89, entl. 13. XI. 91. Altes rechtsseitiges Totalempyem. Rippenresektionen vergeblich, ausgedehnte Thoraxresektion. Heilung.

Die anamnestischen Angaben des wenig intelligenten Kranken sind äusserst dürftig. Es scheint, dass er vor drei Jahren erkrankt ist und dass ihm vor $2^1/_2$ Jahren in Buxtehude mehrere Rippen reseciert worden sind, ohne dass schon vorher vorhandene eiternde Fisteln sich geschlossen hätten.

Status: Kleiner, in der Entwicklung sehr zurückgebliebener, knabenhaft aussehender Mensch. Die rechte Thoraxhälfte ist stark zusammengesunken und beteiligt sich nicht an der Atmung. In der vorderen Axillar- resp. Mammillarlinie 3 eiternde Fisteln, welche in eine mit der Sonde nicht auszutastende Empyemhöhle münden. Mehrere Narben, die Resektionswunden der 3. und 4. Rippe zu entsprechen scheinen. Von der 3. Rippe ab vorne und hinten heller tympanitischer Schall. Atemgeräusch nicht zu hören, ausser über der Spitze, Stimmfremitus aufgehoben. Die linke Lunge ist respiratorisch gut verschieblich, auskultatorisch und perkutorisch ohne bemerkenswerte Veränderung. Der sonstige Organbefund bietet nichts Besonderes.

24. VII. In Chloroformnarkose Operation: Bogenförmiger langer Hautschnitt zwischen Mammillar- und vordere Axillarlinie in Höhe der 3. Rippe beginnend hinten aufsteigend an der Mitte der Scapula endend. Nachdem das Schulterblatt möglichst abduciert ist, die Weichteile alle bis auf die Knochen durchtrennt sind, werden die 4. bis 10. Rippe inklusive in ihrer ganzen Länge vom Knorpelansatz am Sternum bis zum Tuberculum subperiostal entfernt. Die Rippen sind ganz dicht aneinandergeschoben, haben mitunter ganz dreieckige Gestalt und sind stellenweise durch knöcherne Brücken miteinander verwachsen. Die Zwischenrippenweichteile werden nach vorheriger Unterbindung abgetragen, ebenso die sehr starke schwartig verdickte Pleura costalis. In der Höhle findet man ein fingerlanges dünnes Stück Holz, das, wie sich später herausstellte vom Pat. selbst zur Eiterentleerung eingeführt war. An der Oberfläche der sehr stark geschrumpften Lunge ist die Pleura pulmonalis ebenfalls sehr verdickt und mit dicken Fibrinzotten belegt, die mit scharfem Löffel abgekratzt werden. Hierbei entsteht eine ziemlich starke, diffuse Blutung. Nach Tamponade der Höhle mit Jodoformgaze und Reposition des Schulterblattes, teilweise Naht und fixierender Verband.

20. VIII. Seit der Operation keine Spur fieberhafter Reaktion. Ge-

besserter Allgemeinzustand. Die Wunde heilt schnell zu, doch bestehen einige Fisteln, die in die noch sehr stark secernierende Wundhöhle führen. Die Fisteln haben sich um die Stichkanäle der Nahtstellen gebildet. — 22. XI. Die seit dem 5. X. gegebene Jodinjektion und die wegen Exanthem verordneten Salicylwasserumschläge werden abgesetzt. Es besteht noch eine 8 cm tiefe Fistel an der hinteren Thoraxwand, welche mässig secerniert. Drain wird hier noch liegen gelassen. Mit dieser Höhle steht eine nicht secernierende Fistel vorne in Verbindung. Letztere kommuniciert mit einem Bronchus. Ein vor einigen Tagen in die Fistel gesteckter Jodoformstift wurde ausgehustet. Allgemeinbefinden sehr gut.

23. I. 89. Die Fistel an der äusseren Thoraxseite, welche in den letzten 4 Wochen mit Jodoformstiften behandelt wurde, ist verklebt. Unter Fieber kam eine Retention zu Stande, die zur Abscessbildung führte. In Lokalanästhesie Incision an der alten Fistelstelle in der Achselhöhle. Drainage. Verband. — 27. III. Am 14. III. brach unter der Achselhöhle eine neue Fistel auf, die mit der unteren Oeffnung zusammenhängt. Unter alltäglichem Verbandwechsel ist die Sekretion entschieden geringer geworden. Die obere und untere Fistelöffnung kommunicieren nicht, können auch nicht durch ein Drain mitsammen verbunden werden. Spritzt man jedoch Spülflüssigkeit in die eine Oeffnung hinein, dann kommt sie bei der anderen heraus. — 3. VI. In den vergangenen Wochen hatten sich beide Fisteln vorübergehend geschlossen, waren aber immer wieder aufgebrochen, und secernierten stark. Es wird daher die alte Narbe unter der Achselhöhle wieder gespalten, wobei man eine gut taubeneigrosse Höhle findet, die bis unter die Clavicula reicht. Eine Kommunikation mit der unteren Oeffnung war hergestellt, Jodoformgaze, Tamponade. Fixierender Verband, in dem der Arm mitgenommen wird. — 16. IX. Die Sekretion nahm langsam ab, sodass die Drains weggelassen werden konnten. Die Fisteln oben wie unten kommunicierten bis vor wenigen Tagen; seit vorgestern hat sich die untere Fistel geschlossen, in der oberen gelangt man noch 6—7 cm mit der Sonde in die Tiefe. Seesalzbäder. — 5. XII. Vorübergehend war die Sekretion weniger, erschien aber bald wieder im alten Umfange. Es bildete sich eine ganz glatte, gut walnussgrosse Höhle, die mit schwammigen Granulationen belegt ist und keine Heilungstendenz zeigt. Eine Fistel entleert in der vorderen Axillarlinie den in der Höhle secernierten Eiter. Da die Höhle mit der Sonde direkt unter der Clavicula und der 2. und 3. Rippe zu lokalisieren ist, scheint eine Heilung beim exspektativen Verfahren ausgeschlossen zu sein.

11. XII. In Chloroformnarkose Operation: Durchschneidung der Weichteile, durch welche die obere Fistel geht. Es kommt eine Rippe (3?) zum Vorschein, die stark verdickt erscheint. Im Zwischenrippengewebe ragt ein dicker, schwammiger Granulationspfropf heraus. Die Weichteile werden von der Rippe losgelöst, ein ca. 6 cm grosses Stück

von der Rippe reseciert. Unter der Rippe erscheint dann eine mit schwachen Granulationen erfüllte Höhle, die nach oben unter die Clavicula führt, nach unten in mehrere Recessus ausläuft, die unter den schon früher weggenommenen Rippen verlaufen. Es wurden auch noch mehrere kleine Rippenstücke der 5., 6. und 7. Rippe reseciert. Die Recessus werden freigelegt und erscheinen ebenfalls mit schlaffen Granulationen erfüllt. Nach gründlichem Evidement werden alle Höhlen nochmals ausgiebig gespalten. Nach hinten besteht eine Kommunikation mit einem Gang, der unter die Scapula führt. Evidement, Gegenöffnung von hinten. Tamponade mit Jodoformgaze, da ein Drainrohr durch die Scapula komprimiert würde. Fester Verband. — 24. I. Die Fistel am Rücken hat sich unter der Salbenbehandlung geschlossen. Die Thoraxwand sieht besser aus wie früher. Subjektives Wohlbefinden. — 2. IV. Die Wunde sieht verhältnismässig gut aus. An der Innenseite der Scapula hat sich wieder eine Fistel gebildet, die wenig secerniert. Am oberen Winkel der seitlichen Thoraxwand führt eine andere Fistel ungefähr 6 cm nach oben. Verband wie immer. — 20. V. Die Thoraxwunde sieht sehr gut aus und granuliert von der Tiefe aus zu. Es besteht noch eine Fistel ganz vom obersten Ende der seitlichen Wunde nach oben hinten, die mit der Rückenfistel möglicherweise kommuniciert. Befinden sonst ausgezeichnet, ständige Gewichtszunahme. Kaum nennenswerter schleimiger Auswurf. Blühende Gesichtsfarbe. — 10. VII. 90. Trotz andauernder Behandlung teils mit Basilicum, teils mit Höllensteinsalbe, teils mit Stift und Milchsäure haben weder die Fisteln sich geschlossen, noch hat sich die Wunde in der Tiefe überhäutet. Operation in Chloroformnarkose. Spaltung der Fisteln und Evidement derselben. Auffrischung der Wunde und Abkratzung der schwammigen Granulationen. Es zeigt sich, dass die Fistel, die vom Rücken her in die Tiefe führt, nicht mit der vorderen zusammenhängt. Feste Tamponade mit Jodoformgaze. Nachdem bessere Granulationen gekommen sind, soll die Wundfläche plastisch gedeckt werden. Jodoformgaze, Krüll, Mooskissenverband. — 25. VII. Reichliche Sekretion der Wundfläche. Gut aussehende Granulationen. Die hintere Fistel hat sich geschlossen und ist narbig eingezogen. Jodoformgazetamponade der Wunde fortgesetzt. — 10. VIII. Heute plötzlich Temperatursteigerung und starker Husten. Schmerzen in der Wunde. Beim Verbandwechsel erscheint die ganze Wundfläche mit einem dicken fibrinösen Belag bedeckt, was vorher nie der Fall war. Gründliche Ausspülung und Sublimatverband wie früher. Ueber den Lungen kein neuer abnormer Befund. — 24. VIII. Zwischen der Scapula und dem Thorax eine mehrere Centimeter breite granulierende Rinde, aus der nach Angabe des Pat. beim Husten Luft auspfeifen soll.

28. VIII. In Chloroformnarkose Operation. Evidement der beschriebenen Rinne. Es zeigt sich, dass eine Fistel hoch nach oben in die Gegend der Lungenspitze führt. Die Sonde ist am oberen Scapularrande undeut-

lich durchzufühlen. Von der Scapula wird die an die Rinne angrenzende Hautpartie abgelöst. Der alte Lappen wird nochmal hochgeklappt und von der 2. Rippe etwa 4 cm reseciert. Hernach wird aus dem der Brustwarze zu gelegenen Teil der Thoraxwand ein Hautlappen gebildet und dieser Lappen mit einem von der Haut über der Scapula genommenen zweiten Lappen vernäht und der alte Defekt auf diese Weise gedeckt. Weite Situationsnähte mit Catgut. Fester komprimierender Verband.

24. IX. Die Lappen haben sich gut angelegt. Sekretion mässig. Subjektives Wohlbefinden trotz starker Bronchitis über beiden Lungen. — 21. XI. Reichliche Sekretion aus der immer noch offenen oberen Fistel Die Sonde dringt noch weit (bis unter die I. Rippe) in den Gang ein. Die diffuse Bronchitis hat sich nicht gebessert. Pat. nimmt an Gewicht sehr ab, fühlt sich auch schlechter. — 6. XII. Ueber der ersten Rippe an der Sternalgrenze ist ein gut apfelgrosser, dem Durchbruch naher Abscess. Bei der Palpation fühlt man aus einzelnen Stellen in dieser Gegend deutliches Knistern. Incision des Abscesses im Aetherspray. Es entleert sich viel, mit Eiterflocken gemischtes chokoladefarbenes Sekret, das dem durch die drainierte Fistel entleerten sehr gleicht. Beim Durchfühlen und Nachsuchen fand man dann auch eine Kommunikation zwischen Fistel und Abscesshöhle. — 10. XII. Abscess neben dem Sternum in Höhe der 3. Rippe von gut Wallnussgrösse. Incision in Aetherspray. Tamponade. — 2. I. 91. Injektion von 0,001 Tuberkulin Koch. Pat. zwar fieberfrei aber noch sehr elend, anämisches, leicht gedunsenes Gesicht, starke Abmagerung. Lungenbefund: Rechts überall stark abgeschwächter Perkussionsschall und ebenso Atemgeräusch. In der rechten Axillarlinie deutliches amphorisches Atmen. Rechts vom Sternum Knisterrasseln, zuweilen Vesikuläratmen. Die Fisteln sehen leidlich aus, secernieren zähen Eiter in ziemlich reichlicher Menge. Vorne über der 2. Rippe reichliche Granulationen mit einer nach der Tiefe führenden Fistel, weiter unten eine etwa 5 cm tief auf entblössten Knochen führende 2. Fistel. In der Achselhöhle eine 3. Fistel, die noch 9 cm tief drainiert ist. — 1. V. Pat. musste in der letzten Zeit wegen der wieder bedeutend stärker gewordenen eitrigen Sekretion jeden 2. oder 3. Tag verbunden werden. Die Koch'schen Injektionen wurden ein um den anderen Tag fortgesetzt und zwar in steigender Dosis; ohne dass jemals eine Reaktion eingetreten ist. Irgend ein direkter Einfluss auf die Eiterung kann nicht gesehen werden; zur Ausheilung der Höhlen besteht keine sichtbare Neigung. Im übrigen sehr gutes Allgemeinbefinden, gutes Aussehen, keine subjektiven Klagen irgendwelcher Art.

25. V. Da sich absolut keine Besserung zeigte, nochmalige Operation in Chloroformnarkose. Schnitt auf der Clavicula. Temporäre Resektion derselben. Subperiostale Resektion der 1. Rippe. Partielle Resektion derselben mit Knochenschere, Handmeissel (Hufinstrument), es wird dadurch eine gut hühnereigrosse Höhle blossgelegt, die als Grund für die

vorne oben bestehende Fistel anzusehen ist. Die Höhle war vollkommen mit bröckeligen eitrigen Massen angefüllt. Dann wird lange nach einer Kommunikation dieser Höhle mit dem Pleuraraum nach unten gesucht, um einen guten Abfluss zu finden, da man nicht noch mal an eine Resektion der Scapula mit Drainage nach hinten herangehen will, wird die Wunde mit Jodoformgaze tamponiert; nachdem die Clavicula und die 1. Rippe wieder mit Draht genäht sind, wird der Hautlappen mit Catgut fixiert, nach unten versuchsweise drainiert.

30. V. Verbandwechsel wegen eitriger Durchtränkung des ganzen Verbandes. Die Naht über der oberen Höhle hat nicht gehalten, ziemlich starke Eiterung aus beiden Höhlen. Ueberall frische und gut aussehende Granulationen. Die Clavicula und 1. Rippe liegen zum Teil offen vom Periost entblösst. Keine Schmerzen. — 20. IX. Der augenblickliche Befund ist derart, dass es immer noch nicht gelungen ist, die beiden Höhlen zur definitiven Ausheilung zu bringen. Diejenige der r. Clavicularegend hat zwar sich völlig mit Granulationen gefüllt und ist fest vernarbt, die Clavicula und die 1. Rippe sind fest konsolidiert, weiter unten besteht aber noch eine nach der Tiefe führende Fistel. Pat. kann den rechten Arm gut heben, ja sogar über die Horizontale bewegen, ohne Schmerzen zu empfinden. An der seitlichen Thoraxpartie besteht, trotz aller Behandlung (Aetzen, Paquelin, Evidement, Jodoform-Pyoctanin-Perubalsam- und versenkte Höllensteinstifte) die alte Fistel, in der man mit der Sonde noch etwa 4 cm in die Höhle kommt. Sekretion besteht noch in mässiger Menge. Im übrigen ausgezeichnetes, ungestörtes Befinden ($6^1/_2$ kg Gewichtszunahme). Keinerlei Erscheinungen von seiten der Lunge. — 13. X. Zur ambulanten Behandlung entlassen ohne wesentliche Veränderung des Befundes vom 20. IX. Im Dezember wurde Pat. von der Ambulanz geheilt nach Hause entlassen.

Nachuntersuchung im Juni 1893: Rechte Thoraxwand von der Achselhöhle bis zur 10. Rippe herab entsprechend der resecierten Partie seitlich muldenförmig eingesunken. Von der Axilla bis zur fünften Rippe verläuft eine riemenförmig eingezogene straffe Narbe, deren hintere Grenze von der Innenfläche der Scapula gebildet wird. Vom obersten Rundwinkel führte bis vor 3 Wochen ein kurzer Fistelgang nach innen und oben. — Die skolotische Verkrümmung ist in diesem Falle sehr unbedeutend. Allerdings steht das linke Schulterblatt ziemlich stark ab, das rechte liegt der Thoraxwand flach an, der Wirbelsäule um 1 cm näher als links, der rechte Angulus scapulae steht 1 cm höher als der linke. Nach innen vom Innenrande des rechten Schulterblattes und parallel, schräg von innen oben nach aussen unten verlaufende Narben, deren untere sich in die seitliche Resektionswunde festsetzt. Der Umfang des Thorax beträgt:

In der Höhe der 2. Rippe bei der Inspir. 65 cm bei d. Exspir. 63 cm.
„ „ „ „ Brustwarze „ „ „ $62^1/_2$ „ „ „ „ $60^1/_2$ cm.

Davon kommen auf die linke Thoraxhälfte je 37½ und 36 cm bei der Inspiration, 36 und 34½ cm bei der Exspiration. Auf die rechte dementsprechend 27½ zu 27, und 26½ zu 26 cm.

Links sind die Lungengrenzen normal. Oben überragt sie vorn die Clavicula um 2 Querfinger, hinten erreicht sie den Dornfortsatz des 7. Halswirbels. Die untere Lungengrenze ist in der Axillarlinie an der 7. in der Vertebrallinie an der 11. Rippe. Die Herzdämpfung beginnt am oberen Rande der 4. Rippe, läuft längs des linken Sternalrandes, und überragt etwas die Parasternallinie. Perkussionsschall überall laut und voll. Vesikuläres Atmen. Lungenränder gut verschieblich.

Rechts steht die Lungenspitze sowohl vorne wie hinten um 1 Querfinger tiefer. Schall vorne von der Schlüsselbeinpartie bis herab zur 4. Rippe laut und voll, von da abwärts gedämpft. Leberdämpfung beginnt vorne an der 5. Rippe. Die Lungengrenze ist hier mässig verschieblich. Hinten ist der Schall überall dumpfer als links und nimmt der Grad der Dämpfung nach abwärts zu. In der Höhe der 5. Rippe wird sie eine totale und geht ohne Schall-Differenz in die Leberdämpfung über. Verschieblichkeit der Lungengrenze nicht zu konstatieren.

Inspirum rechts vorne vesikulär. Exspirium leicht verschärft, beide bei gleichem Charakter, vom III. Intercostalraum abwärts etwas abgeschwächte Atmung. Der Charakter des Atemgeräusches sonst der gleiche. Hinten ist die Atmung überall schwach, aber bis zur 9. Rippe hinab deutlich vernehmbar. Inspirium vesikulär. Exspirium verschärft, keine Rasselgeräusche.

Der Herzspitzenstoss ist in der linken Mammillarlinie im V. Intercostalraume deutlich fühlbar. Die Herztöne sind rein und regelmässig. Der erste Mitralton klappt etwas.

5. A. V. H., 6 J., aufgen. 12. II. 90, gest. 18. II. 90. Spontaner Aufbruch des Empyems. Totalempyem. Thoraxresektion. Exitus letalis. Bronchopneumonie der anderen Lunge.

Eltern und Geschwister gesund. Das Kind hatte ausser Masern und Scharlach vor 2 Jahren im Juli 1890 eine schwere Lungenentzündung. Im Verlaufe dieser Pneumonie bildete sich über der 3. Rippe eine etwa apfelgrosse Geschwulst an der linken Brustseite, die, nachdem sie ungefähr 8 Tage bestand, von selbst aufging und seither immer Eiter entleerte, mit geringen Pausen, in denen sich die Fistel vorübergehend schloss.

Status: Ziemlich grosses, abgemagertes, blass aussehendes Kind. Unterhalb der linken 6. Rippe lateral von der Mammillarlinie befindet sich eine 3 cm lange, über 1 cm breite Hautwunde, aus der an mehreren Stellen reichlich Eiter dringt. Mit der Sonde gelangt man durch die grösste Fistelöffnung direkt in den Pleuraraum. Die linke Infraclaviculargegend

zeigt bei der Betrachtung eine starke Abflachung und Einsenkung. Die Brustwirbelsäule hat eine starke Skoliose nach rechts, die aber in der Lendenwirbelsäule gut kompensiert ist. Ueber der ganzen linken Lunge vorne satte Dämpfung. Hinten ist der Perkussionsschall abgeschwächt mit deutlich tympanitischem Beiklang. Der Herzspitzenstoss liegt direkt neben dem linken Sternalrand, die Herzdämpfung selbst ist nach rechts verbreitert und reicht etwa fingerbreit über den rechten Sternalrand hinüber. Im oberen Teil des Thorax Bronchialatmen, besonders deutlich unmittelbar neben der linken Clavicula. Etwas nach unten wird das Atmen hauchend leiser und schliesslich im untersten Teile scharf vesikulär. Rechts unten normale Geräusche. Untere Lungengrenze beiderseits am 9. Brustwirbel. Sonstiger Organbefund bietet nichts Besonderes. Die Messung des Thorax unterhalb der Axilla in der Höhe der zweiten Rippe eine bedeutend grössere rechte Thoraxhälfte von rundgewölbter Form, die durch die hochgradige Skoliose und die starke Einsenkung der linken Infraclaviculargrube eine flach gedrückte, rechte Thoraxhälfte bedingt, die kaum $^2/_3$ des Rauminhalts der linken Seite hat. Der Umfang vom Processus spinosus des 4. Brustwirbels bis zur Mitte des Sternums beim Ansatz der dritten Rippe ergiebt rechts 25,5, links 27,5 cm. Eine zweite Messung in der Höhe der 7. Rippe genau über der Fistel ergiebt einen eiförmigen Durchschnitt des Thorax, bei dem die rechte Hälfte ungefähr $^2/_3$, die linke $^1/_3$ des Volumens ausmacht. Die Einsenkung der Infraclaviculargrube bedingt auch hier noch eine ziemlich winkelige Abknickung der Rippen am Sternum. Der Umfang rechts beträgt 29 cm der links 25 cm.

17. II. 90. In Chloroformnarkose Operation. Grosser Bogenschnitt mit oberer Basis vom sternalen Clavicularrand über der 7. Rippe aufsteigend, längs des medialen Randes der Scapula. Nachdem die Weichteile sorgfältig abpräpariert und die Gefässe unterbunden sind, wird die Scapula vom Angulus aus in die Höhe geschoben und mit sorgfältigster Erhaltung des Periostes die 2.—11. Rippe inklusive reseciert und zwar vom Rippenknorpel bis zum Capitulum. Von der bestehenden Fistel aus werden nun in nicht ganz derselben Ausdehnung mit dem Hautschnitt die Weichteile durchtrennt, sodass die ganze Pleurahöhle nun frei zu Tage liegt. Dieselbe ist ausgekleidet mit festen bindegewebigen Schwarten, wobei die Pleura parietalis an manchen Stellen die Dicke von fast 3 cm aufweist. Die schwammigen Granulationen werden ausgeschabt, die festen abgetragen. Hernach wird die Scapula mit dem grossen Hautlappen heruntergeklappt, die Pleurahöhle lose mit Jodoformgaze tamponiert und der harte Rand des Schnittes durch Catgutnaht geschlossen. Steriler Verband. Obwohl Pat. nur wenig Blut verloren hat, ist sie nach der Operation stark kollabiert und hatte abends flatternden unregelmässigen Puls von 160 in der Minute.

18. II. Heute morgen schlechter Allgemeinzustand, Puls kaum zu fühlen, um 12 Uhr Mittag Exitus letalis.

Sektionsbefund: Weibliche kleine Leiche in gelöster Starre mit reichlichen Totenflecken an den abhängigen Partien. Grosse Operationswunde auf der linken Thoraxseite beginnend 2 cm vor der vorderen Axillarlinie am oberen Rand der ideal rekonstruierten 8. Rippe. Der Schnitt verläuft dann schräg nach aufwärts durch die Achselgegend, wendet sich nach dem Rücken und läuft in nahezu dem Rückgrat paralleler Richtung nach aufwärts bis zur Höhe der Spina scapulae. Die Wundhöhle war mit 280 cm Jodoformgaze austamponiert; selbe war ganz trocken und nirgends mit missfarbigem Sekret bedeckt. Die Wundhöhle bestand aus zwei miteinander kommunicierenden Räumen. Der eine Raum ist begrenzt von der Haut und der schwielig veränderten (an manchen Stellen bis 1,8 cm) Pleura parietalis, deren untere Partie zotten- und lappenartig ausgefranzt war. Die anderen Räume von dieser dicken Parietalpleura und der weniger verdickten (an der dicksten Stelle nur 0,6 cm) visceralen Pleura, die einen kompakten Ueberzug über die ganze sichtbare Lunge bildet. Die linke Lunge selbst ist total atelektatisch und enthielt nirgends mehr Luft. Die rechte Lunge zeigt an der Spitze leichte bronchopneumonische Herde. Beide Lungen bieten nicht den geringsten Anhalt zur Annahme einer Tuberkulose. — Im Herzbeutel ca. 1 Esslöffel klaren Serums, Herzfleisch von guter Konsistenz, aber blass. Im rechten Ventrikel und Vorhof frische, locker geronnene Cruormassen; linker Ventrikel leer, im Vorhof etwas Cruorgerinnsel. Klappenapparat intakt, der rechte Vorhof etwas dilatiert. — Die übrigen Organe zeigen keine pathologisch anatomischen Veränderungen, die bemerkenswert sind.

6. M. K., Buchhalter, 40 J., aufgen. 27. VII. 91, gest. 5. XI. 91. Grosses tuberkulöses Totalempyem; vorhergegangene Rippenresektion. Sehr ausgedehnte Thoraxresektion. Exitus letalis. Degeneratio amyloidea. Tuberculosis pulmonum, Bronchitis caseosa.

Familienanamnese ohne Besonderheit. Selbst früher nie ernstlich krank. Seit 4 bis 5 Jahren leidet Pat. an starkem Husten und Auswurf; hat stets Durchfall, doch nie öfter als einmal pro die. Keine Nachtschweisse. Im August 1889 erkrankte Pat. akut mit Schüttelfrost, Fieber und Kurzluftigkeit. Machte dann in einem Krankenhaus zu Petersburg eine rechtsseitige, im Anschluss daran eine linksseitige Lungenentzündung durch, der sich eine Brustfellentzündung anschloss. Das Exsudat wurde wiederholt punktiert und soll stets klar und durchsichtig gewesen sein. Nach vier Monaten wurde eine Rippenresektion vorgenommen. Seit der Zeit ist an der Stelle, wo das Drainagerohr lag, eine Fistel. Im Laufe des Jahres 1890 suchte Pat. wieder das Krankenhaus in Petersburg auf, da der Auswurf dicker und reichlicher wurde, die Durchfälle sich verschlimmerten. 2 Tuberkulininjektionen blieben ohne wesentliche Reaktion, dagegen wurden in dem Eiter der Empyemfistel und des Sputum Tuberkel-

bacillen gefunden. Den Winter 1890 bis jetzt verbrachte Pat. in Südrussland und fühlte sich leidlich wohl. Die Fistel eiterte zuweilen sehr stark, die Behandlung bestand in Ausspülungen der Empyemhöhle mit Boraxlösung.

Status: Grosser, in mässigem Ernährungszustand befindlicher Mann von relativ gutem Aussehen. Herz in normalen Grenzen, Herztöne ziemlich scharf accentuiert, Puls gut gefüllt, aequal und regulär. Frequenz normal. Nach aussen von der linken Mammilla im V. Intercostalraum findet sich eine etwa 3 cm lange fistelartige Oeffnung, an der sich die äussere Haut ganz nach innen zu umgeschlagen hat. Durch das Loch sieht man eine grosse offene Höhle bei günstiger Beleuchtung. Mit einer gewöhnlichen Sonde sind die Grenzen der Höhle nicht abzutasten. Aus der Wunde starke Sekretion. Ueber der linken Lunge sind vorne und hinten am Oberlappen noch deutliche, aber unreine Atemgeräusche zu hören. Im Unterlappen unbestimmte Geräusche und ganz entfernt klingendes Atmen. Die rechte Lunge zeigt aussen trockenes Rasseln, überm Oberlappen keinen besonderen pathologischen Befund, ist auch gut verschieblich. Sputum klumpig geballt, enthält Tuberkelbacillen.

Am 28. VII. 91 Operation in Morphium Chloroformnarkose. Grosser Bogenschnitt von der Parasternallinie zur Paravertebrallinie im 7. Intercostalraum; dann werden alle Weichteile zurückpräpariert und die 6., 7., 8., 9. Rippe reseciert und zwar nach vorne bis zum Ansatz am Sternum und nach hinten bis zum Angulus. Stärkere Blutungen der Intercostalarterien werden sofort gestillt. Nachdem so breit eröffnet ist, zeigt sich, dass die Höhle nicht so gross ist, als es anfangs den Anschein hatte. Entsprechend dem auskultatorischen Befund liegt entlang der Wirbelsäule und im oberen Teil die Lunge bis zur 5. Rippe fest der Thoraxwand an. Die Pleura costalis erscheint überall enorm verdickt. Nachdem die ganze Höhle gründlich gesäubert ist, legen sich die Weichteile sehr gut der Pleura pulmonalis an, sodass eine Lappenplastik einstweilen nicht von Nöten ist. Nach Jodoformgazetamponade des Thoraxraumes und Anlegung einiger Situationsnähte loser Verband.

29. VII. Nach der Operation trat sehr starker lang dauernder Collaps ein, der indes durch Excitantien behoben werden konnte. — 5. VIII. Der Pat. hat sich soweit erholt, dass ein Verbandwechsel vorgenommen werden konnte. Die Wunde sieht gut aus und wird von Neuem mit Jodoformgaze tamponiert. Wegen der nun bestehenden starken Sekretion der Wundhöhle soll täglich zweimal verbunden werden. — 5. IX. Trotz des often Verbindens erholt sich der Kranke sichtlich und die Granulationen sehen gesund und frisch aus. An den seitlichen Wundenden konnten geringe Strecken sekundär genäht werden, nachdem dort die Weichteile fest mit der Pleura pulmonalis verwachsen sind. Ab und zu höhere Temperaturanstiege ohne besonderen Befund. Jeden zweiten Tag 0,0001 Tuberkulin. — 5. X. Im Allgemeinen keine besondere Besserung, obwohl

der Pat. subjektiv sich mit dem Wenigerwerden der Sekretion wohler fühlt. Die Granulationen haben, obwohl alles versucht ist, sie anzuregen, keine wesentlichen Fortschritte gemacht. Sekretion geringer, aber noch sehr reichlich. Von nun ab jeden 2. Tag 0,0002 Tuberkulin. — 4. XI. Da sich im letzten Monat absolut keine Besserung des Zustandes zeigte, die Höhle sich absolut nicht verkleinerte und die Granulationen zum Teil zerfallen, zum Teil schwammig geworden sind, entschliesst man sich am

3. XI. zur abermaligen Operation in Morphium-Chloroform-Narkose. Zur ausgiebigen Freilegung der Höhle wird die 6., 5., 4. und 3., 10. und 11. Rippe in der ganzen Länge reseciert. Beim Eröffnen der alten Wunde nach unten kommt man ab und zu auf kleine, neugebildete Knochenlamellen, die dem Verlauf der bei der ersten Operation entfernten Rippen entsprechen. Da die ganze Zwischenrippenmuskulatur schwielig verändert ist und eine exakte Blutstillung in dem alten Narbengewebe manchmal unmöglich ist, verliert der Pat. viel Blut. Da an einzelnen Stellen fingerdicke Schwarten der Pleura pulmonalis bestehen, die das Lungengewebe fest umschnüren, wird versucht, eine Dekortikation zu machen, die an 2 Stellen zu gutem Resultate führt, an den anderen Versuchspunkten unmöglich ist. Nachdem sämtliche Rippen bis auf die obersten zwei entfernt sind, fällt die ganze linke Thoraxhälfte sozusagen zusammen. Eine besondere Plastik zu machen ist unnötig, da sich der Hautlappen ganz von selbst der retrahierten Lunge anlegt. Während der Operation ist der Zustand des Pat. verhältnismässig sehr gut, doch tritt gleich nach der Operation ein sehr schwerer Collaps ein. Die Wunde wurde locker mit Jodoformgaze tamponiert und durch Seidenknopfnähte zum grossen Teil geschlossen.

4. XI. Puls kaum fühlbar. Eine Erholung vom Collaps ist noch nicht eingetreten. Enorm gesteigerte Atemfrequenz mit starker Cyanose. Ab und zu Erbrechen, Nahrungsaufnahme gering. — 5. XI. Von gestern abend auf heute morgen hat sich Pat. wesentlich erholt, doch trat um Mittag verminderte oberflächliche Atmung mit sehr starker Cyanose ein, gleich darauf auch Trachealrasseln und grosse Schwäche. Gegen abend Exitus letalis unter den typischen Symptomen eines Lungenödems. —

Sektionsbefund: Abgemagerter Mann mit einer grossen Wundhöhle, welche sich von der Herzgegend unter der Achselhöhle bis auf die hintere Fläche des Thorax erstreckt. 2. bis 11. Rippe fehlen (Gesamtlänge der zuletzt resecierten Rippenstücke 88 cm) (s. Fig. 1). Die linke Lunge ist vollkommen kollabiert, besteht nurmehr aus einem Konglomerat von Bronchiektasen, zwischen denen in ganz spärlicher Anzahl Lungengewebe und straffe Bindegewebszüge zu finden sind. Die rechte Lunge ist sehr stark aufgebläht, ausserdem besteht eine diffuse eitrige Bronchitis und Tuberkulose der Spitze. Mediastinaldrüsen vergrössert und verkäst. Herz ziemlich vergrössert, sehr schlaff, keine parenchymatösen Veränderungen. Milz etwas vergrössert, sehr weich. Die Nieren zeigen bei sehr

starker Blässe keine besonderen Veränderungen. Die Leber ist anämisch und fettreich. Das Rectum zeigt mehrere ausgedehnte strikturierende Stellen zwischen mehreren wenig erweiterten. Die grossen Follikel beinahe alle entzündet und vereitert. Sonst kein anderer wesentlicher Befund.

Fig. 1.

7. E. J. L., Kommis, 29. J., aufgen. 2. III. 92, gest. 31. V. 92. Sehr grosses Empyem, alte Empyemfisteln nach spontanem Aufbruch. Ausgedehnte Thoraxresektion. Exitus letalis. Tuberculosis disseminata.

Mutter an belangloser Krankheit gestorben. Vater völlig gesund, ebenso Geschwister. Familienanamnese ergiebt keine Anhaltspunkte für Tuberkulose. Angeblich bis jetzt nie ernstlich erkrankt. Im Januar 1891 überstand Pat. eine linksseitige Rippenfellentzündung wegen der er 4 Tage bettlägerig war. Seit dieser Zeit fühlte sich L. nicht mehr ganz wohl, litt stets an quälendem Husten, starker Kurzluftigkeit und schleimigem Auswurf, arbeitete aber trotzdem weiter. Keine Nachtschweisse. Im Sputum Tuberkelbacillen in grosser Zahl. Im Januar dieses Jahres trat in der linken Seite des Thorax eine handtellergrosse Geschwulst auf, die incidiert wurde und viel Eiter entleerte. Schon nach 14 Tagen bildeten sich neue Eiterbeulen im Epigastrium und überm Sternum. Seither blieben immer stark Eiter absondernde Fisteln bestehen, die vom Arzt verbunden und regelmässig ausgespült wurden.

Status: Ziemlich gut genährter, sehr blass aussehender Mann, dessen Gesicht häufig, besonders bei Bewegungen, Lageveränderungen cyanotisch wird. Gleichzeitig tritt sehr erhöhte oberflächliche Respirationsfrequenz ein. Herzgrenzen normal, Töne rein, doch stark accentuiert, stark klappender zweiter Pulmonalton. Die Lungen zeigen ausser über beiden Spitzen unbestimmtes unreines Atmen und ganz wenig trockenen Geräuschen keine wesentlichen Veränderungen, dagegen besteht links h. u. satte Dämpfung, unbestimmtes Atmen mit metallisch klingenden Nebengeräuschen und in- und exspiratorisch subkrepidierendes Rasseln. An der ganzen linken seitlichen Thoraxfläche im Epigastrium und am unteren Teile des Sternums bestehen zahlreiche in Gruppen angeordnete Fistelöffnungen die blaurötlich verfärbt sind, ohne jegliche Reaktion in der Umgebung und scheinbar auch ohne besonders heftige Sekretion. Eine der Fisteln führt auf eine rauhe, vom Periost entblösste Rippe. Ausserdem hat Pat. an allen Extremitätenknochen symetrisch angeordnete bohnen- bis hühnereigrosse Exostosen.

Am 4. III. 92 wird ein im Epigastrium neu gebildeter Abscess punktiert, aus dem reichlich bröckeliger Eiter entleert wird. Mehrere Incisionen im Abscesse längs der Wirbelsäule ergeben den nämlichen Eiter, in dem weder Actinomycesdrusen noch Tuberkelbacillen gefunden werden können. Die Wirbel selbst sind ohne nachweisbare Veränderung.

7. III. Operation in Chloroformnarkose. Spaltung der zahlreichen, sich nach allen Seiten hin verzweigenden Fistelgänge. Dieselben erstrecken sich in alle Gewebspalten, zwischen der Muskulatur und unter der Haut entlang und können nur freigelegt und evidiert werden, nachdem fast die ganze linke Rückenseite kreuz und quer gespalten ist. Die rauhe Rippe scheint nur von aussen arrodiert zu sein, ebenso findet sich keine grössere Kommunikation mit der Pleura. Resektion der 9. Rippe auf einige cm. Der Inhalt der Fistelgänge ist käsig, bröckelig und sieht nicht tuberkulös aus. Dieselben Verhältnisse finden sich am Sternum, nur dass hier der Process in geringerer Tiefe sitzt. Auch hier ausgiebige Spaltung. Jodoformgazetamponade, einige Situationsnähte, Verband.

9. III. Eine erneute genaue Untersuchung der entfernten Gewebsteile ergab weder das Vorhandensein von Actenomyces noch von Tuberkelbacillen. — 22. III. Die sämtlichen Wunden granulieren sehr lebhaft und sehen bei mässiger Sekretion frisch aus. Jodoformgazetamponade fortgesetzt und feuchte Verbände.

24. III. 2. Operation in Chloroformnarkose. Die beiden grossen Wunden am Sternum und an der linken Brustseite werden mit dicker Seide sekundär vernäht, desgleichen die untere Partie der grossen Längsincision am Rücken. Da aus dem oberen Wundrand beständig eine lebhafte Sekretion beobachtet wurde, wird nach oben weiter aufgemacht, wobei man in eine grosse Tasche gelangt, deren Ende an einer cariösen

Rippe sich befindet. Nach Abtragung mehrerer cm dieser Rippen (7. und 6.) gelangt der palpierende Finger in einen langen Gang innerhalb des Brustkorbes und parallel zur Wirbelsäule, von dem aus ein zweiter kürzerer Gang direkt zur Wirbelsäule führt. Die Gänge selbst sind von festem Gewebe umgeben. Jodoformgazeverband, aufsaugender Verband.

1. IV. Die Sekundärnähte der Brustseite sind auseinandergegangen, die Wundränder und Granulationen sehen jedoch frisch und gut aus. Die Wundflächen am Rücken sind mit frischroten Granulationen bedeckt, die sekundär genähte Partie gut geheilt. Die Empyemhöhle secerniert nur wenig Eiter, desgleichen die Granulationen. Die Hautlappen werden von Neuem durch Situationsnähte vereinigt. In der Empyemhöhle stecken zwei starke Drainrohre. Jodoformgazeverband weiter. — 10. IV. Beim heutigen Verbandwechsel zeigen sich die Granulationen teilweise schwammig, schlaff und verfettet, stellenweise fungöses Aussehen. Die Sekretion ist mässig. Die Granulationen der Empyemhöhle sehen auch weniger gut aus. Drainage unverändert. Die durchgeschnittenen Situationsnähte werden erneut, dazu einige neu angelegte. Verband wie immer.

22. IV. Dritte Operation in Morphiumchloroformnarkose. In der Mitte der Granulationen wird auf die rauhe 11. Rippe incidiert, und davon 5 cm reseciert. Beim weiteren stumpfen Vordringen nach oben eröffnet man eine neue eitrige Höhle, die mit der Lunge zu kommunicieren scheint. Es wird infolgedessen auch von der 10. Rippe ein etwa 8 cm langes Stück reseciert um besseren Zugang zu bekommen. Die verdickte Pleura diaphragmatica und costalis und ein Stück des unteren Lungenlappens, liegen vor. Da es sich nach weiterer Orientierung sicher nur um ein neues Pleuraempyem handelt und die Höhle sich noch weiter nach oben erstreckt, wird die alte Wunde nach oben erweitert und die noch bestehende 10., 9., 8. und 5. Rippe in grösseren Abschnitten reseciert. Dabei zeigt sich, dass die neue geöffnete Empyemhöhle unter der früher eruierten gelegen hat. Nach Entfernung sämtlicher fungöser Massen und der Granulationen in der alten Wunde, wird die grosse Wundhöhle mit Jodoformgaze tamponiert und durch tiefgehende Situationsnähte geschlossen.

2. V. Die ganze Wundhöhle ist mit frischem, sehr gut aussehenden Granulationen bedeckt, an zwei Stellen liegt scheinbar gesundes Lungengewebe vor, das gute respiratorische Verschiebung zeigt. Ziemlich starke Sekretion. Pat. fühlt sich in den letzten Tagen sehr viel wohler, hat guten Appetit und Schlaf. Eine pathologisch-anatomische Untersuchung eines am 22. IV. resecierten kleinen Lungenstückes ergab hochgradige Tuberkulose. Hiemit findet auch die tägliche abendliche Temperatursteigerung ihre Erklärung, obwohl bisher alle Versuche, Tuberkulose sonst nachzuweisen, keinen positiven Befund ergeben haben. — 16. V. Die am 2. V. noch gut aussehenden Granulationen sind in den letzten Tagen wieder matt und schwammig geworden. An mehreren Rippenenden stossen sich wiederholt kleine Sequester ab. Die Heilung ist im Allgemeinen

langsam. Pat. ist sehr kurzluftig und trotz reichlichster Nahrungsaufnahme und leidlichem subjektiven Befinden von schlechtem Gesamtzustande. — 26. V. Die Granulationen sind trotz allen Bemühungen sie anzuregen geringer und schlechter wie früher. Allgemeinbefinden bedeutend verschlechtert. Abendliche Temperatursteigerungen wie immer etwa um 1°. Seit vorgestern traten Schmerzen in der linken Schulter auf, welche auf Jodeinpinselungen bedeutend besser wurden. An den Lungenspitzen beiderseits voller Lungenschall. Auch an der linken Seite bis etwa 3 Querfinger breit von der Wunde entfernt perkutorisch nichts Abnormes. Rechts v. u. leichte Dämpfung, daselbst auch stark abgeschwächtes Atemgeräusch. Links wegen der starken Reibung der resecierten Rippen auskultatorisch nichts wahrzunehmen. Der Auswurf welcher stets, wenn auch in spärlicher Menge vorhanden war, hat seit 4 Tagen aufgehört. Trotz sorgfältigster Untersuchung keine Tuberkelbacillen. — 30. V. Pat. fällt enorm rasch ab. Atmung kurz, oberflächlich und schwer. Puls frequent und klein. Beim heutigen Verbandwechsel machen die übelriechenden Granulationen den Eindruck bereits begonnener Gangrän. — 31. V. Exitus letalis. Sektion: Magere, schlecht genährte Männerleiche. Zahlreiche Exostosen an den Knochen des Rumpfes und der Extremitäten. (Femur, Tibia, Fibula, Rippen, Schädelbasis.) Ausserdem besteht eine alte Luxation der Ulna am rechten Arm nach hinten. Am Rücken links von der Wirbelsäule eine grosse Operationswunde. Von den 6 untersten Rippen sind Teile in grosser Ausdehnung reseciert und im Grunde der Operationswunde liegt die Lunge, die mit einer dicken Schwarte bedeckt ist, vor. Im Pericard eine mässige Menge klarer seröser Flüssigkeit. Herz selbst o. B. Der linke Pleurasack ist vollkommen obliteriert. Die Pleura selbst ist in eine derbe Schwarte verwandelt. Die rechte Pleura ist auch mit der Thoraxwand an mehreren Stellen verwachsen, die sich indes noch leicht lösen lassen. Nur an der Unterfläche der Lunge ist eine unlösliche, gut Handteller grosse Verwachsung zwischen Pleura pulmonalis und Pleura diaphragmatica. In beiden Lungen zeigt sich eine hochgradige disseminierte tuberkulöse Peribronchitis. Verhältnismässig frei ist noch die rechte Spitze. Ausserdem besteht in beiden Lungen starke diffuse Bronchitis. Die Bronchialdrüsen sind stark geschwollen und schieferig pigmentiert. In beiden Nieren und in der Milz finden sich vereinzelte miliare Tuberkel. Die Leber zeigt die Zeichen der Stauung. Die sonstigen Organe o. B.

8. J. H., Arbeiter, 42 J. Aufgen. 28. VIII. 93, entl. 5. II. 94. Postpneumonisches Empyem, wiederholte ausgedehnte Rippenresektionen ohne Erfolg, grosse Thoraxresektion mit Dekortikation der Lunge, Heilung.

Familienanamnese o. B. Im Dezember 1889 erkrankte Pat. in Heidelberg an Influenza, glaubt dort eine linksseitige Pleuritis und Pneumonie durchgemacht zu haben. Mitte Januar 1890 wurde er dort

auf die chirurgische Station verlegt, wo er zuerst punktiert, später des öfteren reseciert worden sein will. Im Ganzen sollen schon 7 operative Eingriffe vorgenommen worden sein. Im November 1891 wurde er aus der Klinik ungeheilt entlassen. Seit der Zeit bis zur Aufnahme hier war Pat. nochmals 1/2 Jahr in ärztlicher Behandlung, ohne operiert worden zu sein.

Status: Ziemlich grosser, in sehr reduciertem Ernährungszustande befindlicher Mann. Die rechte Thoraxhälfte etwas eingezogen, schleppt bei tiefer Atmung sichtbar nach. Ausserdem ist ein gewisser ängstlicher Gesichtszug bei kräftiger Inspiration unverkennbar. Durch einen Bogenschnitt, der in der vorderen Axillarlinie unter dem Musculus pectoralis beginnt und bis zum Angulus scapulae zieht, ist die Haut und Muskulatur von den Rippen abgelöst und nach innen gegen die Lunge zu eingeschlagen. Die 2.—7. Rippe ist seitlich total entfernt, sodass nur vorne etwa 12 cm lange Stücke übrig geblieben sind, die unter der Scapula liegenden Stücke sind ebenfalls erhalten. Der vordere Rand der Narbe trägt 7 Fisteln in verschiedener Grösse, aus denen sich reichlich beinahe geruchloser Eiter entleert. Im Eiter eine Menge Tuberkelbacillen. Ueber der ganzen linken Thoraxseite Schachtelton. Stand der Lungenspitzen beiderseits gleich hoch, links ist der Schall bis zum 5. Dorsalfortsatz gedämpft, nach abwärts ist er laut und voll. R. h. in der Höhe der 5. Rippe eine schmale, etwa 1 1/2 querfingerbreite Dämpfungszone, unterhalb normaler Lungenschall. Atmung r. h. rein vesikulär, von der Dämpfungszone abwärts deutlich verschärftes Exspirium. Keine Rasselgeräusche. L. h. über der Spitze verschärftes Atmen mit leicht bronchialem Exspirium; nach abwärts bis zum Angulus scapulae reines Vesikuläratmen. Etwa 2 Querfinger breit unterhalb dem Angulus leichter amphorischer Beiklang. Vorne Spitzenstand ebenfalls gleich hoch. Bis zum obersten Rand der 6. Rippe normaler Lungenschall. Auf der linken Seite ist der Schall bis zum unteren Rand der 2. Rippe leicht gedämpft, nach abwärts tympanitischer Beiklang. Atmung l. über der Spitze und in der Infraclaviculargrube bis zum unteren Rand der 2. Rippe abgeschwächt vesikulär. R. über der Spitze vesikulär, nach unten etwas verstärkt. Herzdämpfung normal. Erster Mitralton unrein, erster Pulmonalton durch ein starkes Blasen ersetzt. (Pulmonalstenose.) Sonstiger Organbefund o. B.

30. VIII. 93 Operation: In Chloroform-Narkose Blosslegung der vorderen Rippenenden von einem auf dem überhängenden Hautrande verlaufenden Schnitte aus, dem in der Mitte noch ein nach vorne gerichteter aufgesetzt wird. Erneute Resektion der 2., 4., 5., 6. und 7. Rippe in Ausdehnung von je 3—4 cm Evidement und Exstirpation des überhängenden Epithelrandes, sodass sich jetzt die Wundflächen der vorderen Lappen bequem auf die unten liegende Wundfläche auflegen können. Behufs Freilegung der nach der Axilla zuführenden Fistel wird zunächst der

Schnitt durch alle Weichteile bis zum Fistelende geführt. Dabei zeigt sich, dass der Platz für die völlige Freilegung der Fistel, durch die sie teilweise bedeckende 2. Rippe, beengt wird; es wird daher noch zur Resektion eines etwa 4 cm langen Stückes der 2. Rippe geschritten. Die Weichteilschnitte werden noch einmal verlängert. In der Tiefe der Wunde zeigt sich die sehr stark narbig veränderte Pleura. Gründliches Evidement der Fisteln. Es wird versucht, von der schwartigen Pleura pulmonalis mit dem Messer Stücke abzutragen. Trotz stärkerer Blutung aus dem schwärzlich durchscheinenden Lungengewebe wird der Versuch noch einige Zeit fortgesetzt, da man sieht, dass sich die Lunge bei jedem Atemzug mehr ausdehnt. Als die Blutung stärker wurde und auch die Operation zu lange dauerte, wurden weitere Versuche aufgegeben. Nach zahlreichen Unterbindungen Jodoformgazetamponade und leicht komprimierender Verband.

22. IX. Trotz der sehr eingreifenden Operation und langen Dauer absolut keine Temperatursteigerung. Die Heilung der Lappen schreitet gut vorwärts; die Wunden granulieren sehr schnell bei ganz mässiger Sekretion. Schwarze Salbenverbände. Allgemeinbefinden die ganze Zeit über vorzüglich bis jetzt $2^1/_2$ kg Gewichtszunahme. — 13. X. Keine bemerkenswerten Temperaturen. Die Wunde hat sich vorne und unten fast völlig geschlossen, sodass nur mehr ein schmaler Narbensaum die Haut mit der früher transplantierten Pleura vereinigt. Am oberen Wundrand besteht noch ein schmaler Saum von weniger gut aussehenden Granulationen, unter dem sich eine Tasche zu bilden scheint, da auch in den letzten Tagen die Sekretion hier stärker war. Scharfe Aetzungen.

Nach Aussage des früher behandelnden Arztes in Heidelberg ist das Empyem, weswegen Pat. 1891 operiert wurde, ein tuberkulöses gewesen. Die Resektion hat damals etappenweise stattgefundeen. Wegen der vielen tuberkulösen Fisteln mussten grosse Haut- und Weichteilstücke ganz entfernt werden, sodass man sich infolge des grossen Defektes später genötigt sah, direkt auf die angefrischte Pleuraschwarte nach Thiersch zu transplantieren. Auch die bei der Aufnahme hier gefundenen Weichteilstücke waren Transplantationen. Die transplantierten Stellen waren auch gut angeheilt, sind jedoch später offenbar durch die darunter liegenden kräftigen Granulationen wieder abgestossen worden. Die durch die Schwarten bedingte Vorziehung der Pulmonalarterie soll Anlass zur Pulmonalstenose gegeben haben, wie schon in Heidelberg beobachtet wurde.

6. XI. Absolut fieberfrei. Im Laufe der Zeit hat sich nach der Achselhöhle zu eine etwa 6 cm lange Fistel neu gebildet, die gar keine Beschwerden verursachte und ausser fortwährender geringer Sekretion keine Symptome zeigte. Heute wurde daher die Fistel stumpf erweitert, mit dem scharfen Löffel gründlich ausgekratzt und mit Jodoformgaze tam-

poniert. Im unteren Teile der Wunde sind noch zwei ganz kleine erbsengrosse Stellen, ohne Epidermis, die geätzt und mit schwarzer Salbe behandelt werden. Bei anhaltend bestem Wohlbefinden bis jetzt 4 kg Gewichtszunahme. — 30. XI. Die Fistel in der Achselhöhle scheint sich ganz geschlossen zu haben. Am unteren Wundrand noch immer einzelne Decubitusstellen. 1. I. 94. In der Axilla ist die Fistel wieder 2 cm tief und trotzt jeder Behandlung. Sonst alles in Ordnung. — 5. II. Seit einer Woche ist die Fistel in der Axilla geschlossen, ebenso sind die Decubitusstellen verheilt. Pat. hat absolut keine Atmungsstörungen und befindet sich sehr wohl. Die Pulmonalstenose ist nicht schlimmer geworden, verursacht keine Beschwerden. Beide Schultern stehen gleich hoch, Arm vollkommen frei beweglich. Pat. mit 5 kg Gewichtszunahme geheilt entlassen.

9. F. W., Arbeiter, 41 J. Aufgen. 11. VII. 92, entl. 20. III. 96. Tuberkulöses Totalempyem. Nach ausgiebiger Thoraxresektion (5 Sitzungen) Heilung.

Eltern an Tuberkulose gestorben, ebenso eine Schwester. Pat. selbst will alle Kinderkrankheiten und vor vier Jahren Lungenentzündung und sehr starken Gelenkrheumatismus gehabt haben. Im vorigen Jahre soll drei Monate lang die Stimme leise und rauh gewesen sein, weshalb Pat. behandelt und zur Erholung in den Harz geschickt wurde. Pat. war vom 15. V. bis 26. VIII. 92 wegen pleuritischen Exsudates und Pneumothorax auf der Inneren Abteilung des Eppendorfer Krankenhauses in Behandlung, wurde auf eigenen Wunsch gebessert entlassen, am 31. I. 93 aber wegen erhöhter Atembeschwerden und Verschlimmerung des Gesamtzustandes wieder aufgenommen. Aus der alten Krankengeschichte geht hervor, dass über der ganzen rechten Lunge hinten, mit Ausnahme der Fossa supraspinata Dämpfung und aufgehobenes Atmen bestand, über der Fossa supraspinata tympanitischer Schall und Rasseln war. Bei einer Probepunktion am 20. III. und 27. IV. wurden 1650 ccm Eiter abgelassen, in der reichlich Tuberkelbacillen gefunden wurden. Am 14. V. bildete sich an der Punktionsstelle eine etwa kinderfaustgrosse Anschwellung, die durchbrach. In den folgenden Tagen entstand eine ziemlich grosse Fistel, aus der sich reichlich Eiter entleerte. Am 24. V. wurden durch Punktion nochmals 2000 ccm Eiter abgelassen. Pat. wurde wegen Verschlimmerung des Zustandes, der einen operativen Eingriff unbedingt nötig machte, zur II. Chirurgischen Abteilung des Eppendorfer Krankenhauses verlegt.

Status: Ziemlich grosser, sehr heruntergekommen aussehender Mensch in schlechtem Ernährungszustande. Ueber der ganzen Lunge Dämpfung, die in der Fossa supraclavicularis und supraspinata tympanitischen Schall giebt. In den unteren Partien vorne und hinten hört man sehr abgeschwächtes Atmen mit amphorischem Beiklang und feuchten Rassel-

geräuschen. Die linke Lunge ergiebt ausser einer geringen Bronchitis keinen besonderen Befund. In der vorderen Axillarlinie der rechten Thoraxseite ist eine intensiv gerötete Schwellung in der Grösse eines Handtellers, in deren Mitte eine Eiter secernierende Fistel.

17. VI. Operation in Morphiumchloroform-Narkose. Schnitt von der rechten vorderen Axillarlinie bis zur hinteren Scapularlinie im Verlauf der 9. Rippe. Resektion eines etwa 5 cm langen Stückes dieser Rippe. Nachdem die stark schwartig verdickte Pleura costalis eröffnet ist, entleeren sich etwa 2400 ccm dicken, mit Fibrinfetzen gemischten Eiters. Der ganze rechte Pleuraraum besteht aus einer einzigen grossen Höhle, in die man nach allen Seiten etwa 15 cm eindringen kann, ohne auf Widerstand zu stossen. Die ganze kollabierte, zusammengeschrumpfte Lunge liegt im oberen Winkel der Pleurahöhle. Da dem Pat. schlecht wurde, musste die Operation beendet werden. Jodoformgazetamponade, aufsaugender Verband.

7. VIII. Die Wunde sieht gut aus. Sekretion ist noch sehr stark, die Lunge nicht ausgedehnt. Pat. hat sich soweit erholt, dass man daran denken kann, den Zustand durch eine Plastik zu verbessern. In Morphiumchloroform-Narkose II. Operation. Schnitt von etwa 20 cm Länge über der 9. Rippe und in deren Verlauf. Nachdem der Hautlappen etwas in die Höhe präpariert und vorne und hinten zur U-Form verlängert ist, werden die 9., 8., 7. und 6. Rippe in ihrer ganzen Ausdehnung reseciert. Durch einen zum ersten Schnitt senkrecht verlaufenden zweiten werden die stehen gebliebenen Intercostalmuskeln und die sehr starke Pleura costalis gespalten und entfernt. Es zeigt sich, dass von der ganzen rechten Lunge eine nur faustgrosse, am Mediastinum sitzende Schwiele übrig geblieben ist, von der aus 3, etwa fingerdicke Stränge aus narbig verändertem Lungengewebe bestehen, zur Pleura costalis hinziehen. Der ganze Pleuraraum ist mit derben, eitrig belegten Fibrinfetzen ausgekleidet, die, soweit es möglich ist, mit der Hand entfernt werden. Da Pat. während der Narkose wieder kollabiert, werden einige Situationsnähte gelegt und die ganze Höhle mit Jodoformgaze tamponiert.

23. X. Der Pat. erholte sich einige Tage nach der Operation gut. Die grosse Höhle reinigte sich ordentlich und secerniert etwas weniger. Um die Granulationen anzuregen, wurde die Höhle jeden 2. Tag mit 5% Argentum nitricum-Lösung gespült. Trotzdem zeigt die Wunde keine Neigung zur baldigen Heilung. Die Lunge hat sich absolut nicht ausgedehnt, liegt nach wie vor tief an der Wirbelsäule. Ueber der ganzen rechten Seite ist tympanitischer Schall, die Thoraxwand selbst eingezogen und abgeplattet. Thoraxumfang 77 : 80, rechte Hälfte 36 : 37, linke 43 : 45 cm. Mit der Sonde kann man, ohne irgend welchen Widerstand zu finden, 19 cm nach oben kommen. Husten und Auswurf nicht vorhanden, ebenso hat der Pat. bisher nie fieberhafte Temperatur.

In Morphiumchloroform-Narkose III. Operation. Der frühere U-förmige Schnitt wird beiderseits um etwa 5 cm verlängert, der ganze Lappen wieder hochgeklappt. Von der 5., 4. und 3. Rippe werden nochmals 6·5 cm reseciert. Nach Durchtrennung der Thoraxwand mit dem Paquelin (da beim Schneiden diffuse Blutungen aus der etwa $2^1/_2$ cm verdickten Schwarte entstanden) erscheint die ganze Pleura costalis hier mit Tuberkelknötchen in verschiedenster Grösse übersät. Während eine ausgiebige Kauterisierung vorgenommen wurde, kollabierte Pat. wiederum, sodass nach schneller Jodoformgazetamponade die Operation abgebrochen werden musste.

15. XII. Im Befinden des Pat. ist insofern eine Besserung eingetreten, als sich die Wundhöhle entschieden zu verkleinern scheint und die Granulationen sehr üppig sind und gut aussehen. Der Hautlappen ist indes etwas geschrumpft und liegt der kollabierten Lunge nicht an. Die Sekretion hat nachgelassen. Das subjektive Befinden ist beschwerdefrei, Pat. nimmt gut an Gewicht zu. — 10. II. 93. Allgemeinbefinden gut. Der Pat. hat seit der letzten Operation 5 kg zugenommen. Die Wunde ist von gesunden Granulationen bedeckt und secerniert wenig. Eine geringe partielle Ausdehnung der komprimierten rechten Lunge ist jetzt nachweisbar, da über derselben gegen das Sternum zu ein deutliches Atemgeräusch von bronchialem Charakter zu hören ist. Durch eine ziemliche kompensatorische Ausdehnung der linken Lunge ist das Herz nach rechts verschoben, sodass jetzt die Herzspitze im rechten 3. Intercostalraum steht. Herztöne sind rein, 2. Pulmonalton etwas accentuiert, die linke Lunge ergiebt normalen Befund. Beim Aufsetzen des Pat. scheint sich eine ganz leichte links konvexe Skoliose bemerkbar zu machen. — 15. IV. Die äussere Wunde ist fast völlig verheilt. Der Lappen hat sich gut in die Tiefe gelegt. Die Empyemhöhle secerniert noch ziemlich viel Eiter, obwohl sie sich wesentlich verkleinert hat. Die Granulationen, die bisher gesund und frisch waren, wurden an manchen Stellen schlaff, sodass ein vorher schon überzogener Resektionsstumpf der 6. Rippe jetzt unbedeckt daliegt. Gegen das Zwerchfell zu ist am unteren Rand der Wunde noch eine etwa faustgrosse Höhle, die mehr Eiter entleert als die obere. Pat. bekommt seit etwa 1 Monat alle zwei Tage ein Vollbad von 20° mit nachfolgender Ausspülung der Höhlen mit Salicylsäurelösung und Injektion von 10% Jodoformglycerinlösung. Eine rechts konvexe Skoliose ist jetzt deutlich. — 18. V. Da die Wundhöhle keine rechte Neigung zeigte, sich zu schliessen, in der letzten Zeit die Eitersekretion bedeutend zugenommen hat, und eine ziemlich sicher bestehende offene Kommunikation der Empyemhöhle mit dem Lungenparenchym festgestellt wurde, in der Axillarlinie etwa in der Mitte des U-förmigen Lappens das resecierte Knochenende der 6. Rippe in gut 5 cm Ausdehnung freiliegt, eine kurze Sonde in keiner der beiden Höhlen auf einen Widerstand kommt, und scheinbar irgendwo eine Behinderung des freien Eiterabflusses besteht, wird

mit der IV. Operation in Morphiumchloroform-Narkose zu einer neuen Thorakoplastik geschritten. Nach Verlängerung des Hautschnittes nach vorne und hinten ergiebt sich, dass überall eine ganz beträchtliche Rippenneubildung stattgefunden hat, die den freien Abfluss der Wundsekrete verhindert. Die neu gebildeten Rippenteile, sowie die übrig gebliebenen Stücke der 2., 4., 5., 6., 7. und 8. Rippe werden von ihrem Knorpelansatz bis zum Tuberculum costae reseciert. Die Wunde wurde mit starker Sublimatlösung ausgewaschen und mit Jodoformgaze tamponiert. — 12. VII. 94. Der jetzige Befund ist folgender: Der Weichteillappen ist durch Retraktion auch nach oben gezogen, sodass eine Granulationsfläche vorhanden ist, die etwa 4 cm breit mit gesunden, frisch aussehenden Granulationen die 9. Rippe bedeckt. Ausserdem erblickt man einen Teil der Pleura mediastinalis mit dicken Schwielen, teilweise auch mit Granulationen bedeckt. Die Wunde secerniert immer noch reichlich, der Eiter enthält beinahe eine Reinkultur von Pyocyaneus. Wenn man den Weichteillappen mit einem Haken hochhebt, zeigt sich eine 4 cm tiefe, von der 2. bis 8. Rippe reichende Wundhöhle, welche nach innen aus Pleura mediastinalis und Schwielen, nach oben aus atelektatischer Lunge und Pleura pulmonalis besteht. Die Höhle selbst zeigt wenig Neigung zur Heilung. Die Granulationsbildung ist in der letzten Zeit wieder bedeutend langsamer geworden. Ueber der rechten Lungenspitze vorne und hinten gedämpfter tympanitischer Schall bis zur Wunde herunter. Ueberall weiches Bronchialatmen. Die linke Lungenspitze steht gut zwei Querfinger breit über der Clavicula, im ganzen Bereich der linken Lunge reiner Lungenschall und etwas verschärftes Atmen. Die untere Grenze ist an der 11. Rippe hinten. Der Spitzenstoss ist unterm Sternum kaum fühlbar. Bei tiefster Atmung bewegt sich manchmal deutlich die Lunge an ihrer unteren Grenze, sodass man immer noch an eine geringe Ausdehnung hoffen kann. Das Allgemeinbefinden ist gut, ebenso Appetit und Schlaf. Befriedigende Körpergewichtszunahme. — 10. IX. Da sich die Hautlappen noch immer nicht gut angelegt hat und an der Hinterseite eine weitere Schrumpfung eingetreten ist, wird mit der V. Operation in Morphiumchloroform-Narkose eine erneute plastische Deckung der grossen Höhle versucht. Der Lappen wird in seiner ganzen Ausdehnung nochmals losgelöst, die Oberfläche aller Granulationen leicht abgekratzt. Der Hautlappen wird zu dehnen versucht, mit Seidenknopfnähten in die Tiefe fixiert und die grosse Wunde mit komprimierendem Verbande verbunden. — 10. I. 95. Der Hautlappen hat sich in der Tiefe in etwa 5 cm Ausdehnung angelegt und scheint fest verwachsen zu sein. Immer noch Sekretion der Höhle. Eine wesentliche Veränderung des Zustandes ist nicht zu konstatieren. Subjektives Befinden o. B. — 15. VII. Im Allgemeinen keine wesentliche Aenderung, die Hautwunde hat sich trichterförmig zusammengezogen und ist im hinteren, oberen Wundwinkel in der Höhe der Achselhöhle noch etwa

5 cm tief. Die Stelle hebt sich ausserordentlich langsam und zeigt absolut keine Heilungstendenz; von unten her ist die Ueberhäutung der etwa 3 fingerbreiten Granulationsfläche ebenfalls sehr langsam, die neugebildete Haut ist ungemein rissig und leicht reissbar. Dem Pat. wird vorgeschlagen, sich die granulierenden Stellen durch Transplantation oder eine neue Plastik zur schnellen Ueberhäutung bringen zu lassen. Da jedoch der Pat. zu einem erneuten operativen Eingriff seine Einwilligung nicht giebt, werden Jodoformgazeverbände mit Perubalsam weiter verordnet. Die Wundsekretion ist mässig. — 11. XII. Die Wundhöhle ist jetzt zum grössten Teil mit einer allerdings sehr narbigen und zu Ekzemen neigenden Haut überzogen. Vorne bildet der Musculus pectoralis major den weit abstehenden Rand der Achselhöhle, mit welcher man mit dem Finger noch etwa 4 cm tief in eine schmale mässig secernierende Höhle eingehen kann. Bis jetzt hat Pat., der sich sehr guten Befindens erfreut, 13 kg an Gewicht zugenommen. — 28. II. 96. Die allmählige Verkleinerung der Fistel schreitet fort. Die Anwendung von Schleich'schem Serumpulver und täglicher Verbandwechsel haben gute Dienste gethan, indem die schlaffen Granulationen besser wurden, die obere Fistel sich bald geschlossen hatte. Zur Stärkung der ekzematösen, narbigen und widerstandsunfähigen Haut wurde eine koncentrierte Lösung von Pyoktanin-Alkohol verwandt, die gut wirkte. Die Sekretion ist mässig. — 20. III. Pat. erklärt heute, entlassen werden zu wollen. Die fistelartige Wunde im unteren Wundwinkel ist etwa noch 2 cm tief eingezogen und nach hinten geschlossen. Um die Fistel herum ein kaum Markstück grosser Hautdefekt, der mit guten Granulationen bedeckt ist. Die Sekretion ist so gering, dass man mit einem 5 tägigen Verbandwechsel auskommt. Das Atemgeräusch ist über der rechten Lunge dem Ohr sehr nahe und stark abgeschwächt. Trockenes Rasseln und verschäftes Atmen im unteren Teil der Lunge sind deutlich. Die linke Lunge ist völlig frei. Das Herz liegt mit seiner rechten Grenze gut 2 cm neben dem rechten Sternalrand. Töne sind rein, 2. Pulmonalton etwas accentuiert. Die rechte Brustseite ist eingesunken und unter dem Arm stark eingezogen. Die bestehende rechte Konvexskoliose der Brustwirbelsäule ist in der Lendenwirbelsäule ziemlich paralysiert. Der rechte Arm kann etwa bis zu 140 Grad gehoben werden, ohne dass Beschwerden eintreten. Der Pat. hat keinen Husten, keinen Auswurf, sehr gutes Allgemeinbefinden und 15 kg an Gewicht zugenommen. In Heilung auf eigenen Wunsch entlassen.

10. E. W. Sch., Kaufmannslehrling 18 J. Aufgen. 20. IV. 96, entl. 3. XI. 97. Tuberkulöses Empyem, bei dem Bülau'sche Heberdrainage, Perthes'scher Apparat und Resektion erfolglos blieben. Nach Entfernung von 6 Rippen Heilung.

Beide Eltern an Lungenleiden gestorben, ebenso 2 Geschwister, eine Schwester lebt und ist angeblich gesund. Pat. selbst ist seit 4½ Jahren lungenleidend, vom 15. XIII. 94—4. IV. 95 und vom 28. IV. 95 bis 20. VII. 96 war Pat. auf der Inneren Abteilung des Eppendorfer Krankenhauses wegen Phthisis pulmonum in Behandlung. Am 27. VII. 95 wurde wegen eines grossen linksseitigen Empyems, das mittels Bülau'scher Drainage und nach Anlegung des Aspirationsapparates von Perthes nicht zu bessern war, operiert. Da noch jetzt eine Empyemfistel besteht, die viel Eiter entleert und der Pat. immer mehr herunterkommt, wurde er zur nochmaligen Operation zur II. Chirurgischen Abteilung des Eppendorfer Krankenhauses verlegt.

Status: Mittelgrosser junger Mann in sehr reduciertem Ernährungszustand, von phthisischem Habitus. Lungen in normalen Grenzen. Die rechte gut, die linke schlecht beweglich. Perkutorisch rechts voller Schall, auskultatorisch ausser mässigen Rasselgeräuschen an der Spitze kein besonderer Befund. Ueber der linken Lunge im oberen Drittel voller Lungenschall mit leichtem tympanitischen Beiklang, in den unteren Dritteln starke Dämpfung. Auskultatorisch ist das Atemgeräusch noch vorhanden, aber sehr leise und mit groben Ronchi und Rasselgeräuschen vermischt. Ueber dem Herzen ist im dritten Intercostalraum ein schabendes Geräusch zu hören, das sich nach der Herzspitze und den Ostien fortsetzt und vielleicht von einer pericarditischen Schwiele herrührt. Der sonstige Organbefund bietet nichts Besonderes. Viel Husten, wenig Auswurf mit Tuberkelbacillen in grosser Menge.

23. VII. In Morphium-Chloroformnarkose Operation: Es wird oberhalb der alten Operationswunde (über der 9. Rippe), nachdem die Fistel ausgeschnitten ist, der Hautschnitt angelegt, U-förmig nach oben verlängert, sodass er von der rechten Mammillarlinie bis zur hinteren Axillarlinie reicht. Sobald der Hautlappen in die Höhe geschlagen ist, sieht man den alten Rippendefekt von etwa 3 cm Länge und kann die Ausdehnung der Empyemhöhle sondieren. Nach oben gelangt man bis unter die 5. Rippe, nach unten bis an die 11. Eine seitliche grössere Ausdehnung ist nur nach hinten festzustellen. Immerhin fasst die Höhle etwa 200 ccm Flüssigkeit. Um die Höhle gut zugängig zu machen, werden die 8., 7., 6. und 5. Rippe durchschnitten und aus dem Periost herausgedreht. Am proximalen Ende der 9. Rippe hat sich gegen die Fistel zu eine etwa ¼ cm Dicke Knochenlamelle gebildet, ebenfalls nach unten der 10. Rippe zu eine dünnere zweite Lamelle. Offenbar eine Knochenneubildung vom Periost ausgehend. Die 5 Rippen liessen sich durch diese Luxationsmethode leicht von der Knochenknorpelgrenze am Sternum bis zum Capitulum entfernen. Die Intercostalmuskulatur und die sehr stark schwielig verdickte pleurocostalische Schwarte wurde mit dem Paquelin durchtrennt und dann bei Seite geschoben. Die ganze Empyemhöhle ist mit dicken Schwielen und vielen Fibrinzotten ausge-

gekleidet, die mit dem scharfen Löffel entfernt werden. An den Schwielen der Pleura pulmonalis merkt man, nachdem eine Dekortikation versucht war, mehrere Perforationsstellen nach der Lunge zu, weshalb eine weitere Ausschälung unterblieb. Durch dicke Situationsnähte wurde der Lappen nach der Tiefe gezogen, die Wunde mit Jodoformgaze tamponiert, ein kurzdauernder Collaps während der Operation wurde durch Excitantien überwunden.

18. VIII. Pat. reagierte auf den grossen Eingriff zuerst mit sehr hohem Fieber und einem 2. längerem Collaps. Die Sekretion der Wunde war zunächst sehr stark, liess jedoch in den letzten Tagen wesentlich nach. Dadurch vereiterten die Stichkanäle der Situationsnähte und die Fäden schnitten teilweise durch. Durch sekundäre tiefer gelegene Nähte wurde der Lappen nochmals richtig fixiert. Allmählich gingen auf Umschläge mit essigsaurer Thonerde und täglicher Spülung der Höhle das Fieber zurück und der Allgemeinzustand besserte sich. Appetit und Schlaf gut. — Eine pathologische, histologische Untersuchung der excidierten Schwielen ergab Tuberkelbacillen. — 18. X. Trotzdem alle erdenklichen Mittel zur Anregung der Granulationen verwendet wurden, geht die Granulation sehr langsam vor sich. Die grosse Höhle hat sich etwas verkleinert. Der Hautmuskellappen liegt im Grossen und Ganzen gut, wenngleich er sich etwas nach oben zurückgezogen hat. Das Allgemeinbefinden des Pat. ist bei sehr sorgfältiger Behandlung und Ernährung ein gutes zu nennen. — 31. XII. Spülungen mit Itrollösungen, 5% ige Argentum nitricum-, Kampferwein-, Jodoformglycerin-Injektionen haben neuerdings die Wundhöhle entschieden verkleinert. Die Sekretion aus dem oberen Teil der Wunde hat sich bedeutend gebessert, am unteren Rand der Empyemhöhle hat sich an die 10. Rippe zu ein neuer Herd abgesackt, der reichlich secerniert. Durch eine kleine Operation in Morphium-Chloroformnarkose wird die 10. Rippe in etwa 20 cm Ausdehnung reseciert und der ziemlich abgelöste Hautlappen durch dicke Situationsnähte möglichst hoch nach oben fixiert. Das Allgemeinbefinden bisher war gut, eine leichte Gewichtszunahme hält an. — 2. III. Die Wundverhältnisse und der Gesamtzustand bessern sich zusehends, die Empyemhöhle scheint sich verkleinert zu haben, secerniert auch nur noch wenig. Pat. steht auf und fühlt sich wohl. Noch immer täglicher Verbandwechsel und Lungengymnastik. — 30. VI. In dem hinteren Teil des unteren Wundrandes besteht noch eine 4 × 2½ cm grosse etwa 5 cm tiefe Fistel, aus der Eiter in mässiger Menge entleert wird. Die Erholung schreitet nur langsam vorwärts, die Respiration wird vornehmlich durch die rechte Lunge ausgeführt, während sich die linke nur in ganz geringem Grade daran beteiligt. Die rechte Lunge ist stark emphysematös und giebt lauten tiefen Schall, endet vorne am unteren Rand der 7. Rippe, hinten unterm 12. Processus spinosus. Ueber der Spitze hört man am Ende des Exspiriums Giemen und Pfeifen, in der Fossa infra-

clavicularis vereinzeltes trockenes Rasseln, sonst über der ganzen rechten Lunge reines, weiches Vesikuläratmen. Ueber der linken Lunge ist der Schall deutlich abgekürzt, die unteren Grenzen sind nicht perkutorisch bestimmbar. Ueber der ganzen linken Lunge hört man deutliches bronchiales Exspirium, über der Spitze einige Rasselgeräusche, ebenso ganz in der Nähe der Wunde. — 3. XI. Mit Aetzungen, Milchsäure-, Perubalsam- und Jodoform-Stiften wurde die Fistel bis auf etwa 5 Pf. Stückgrösse zum Schluss gebracht. Die Sekretion ist sehr mässig und es ist nur ein wöchentlicher Verbandwechsel nötig. Das Allgemeinbefinden ist gut. Pat. hat 4½ kg an Gewicht zugenommen. Sch. wird in ambulante Behandlung entlassen und im Bureau des Krankenhauses als Schreiber angestellt. Die linke Thoraxseite ist ziemlich abgeflacht, unter der Achselgegend eine 8 cm betragende Einziehung der Haut mit guter Narbe. Der linke Arm ist in seinen Bewegungen vollkommen frei, die linke Lunge steht etwas tiefer als die rechte. Eine Skoliose hat sich nicht ausgebildet. Pat. war einige Monate im Bureau thätig, während welcher Zeit er sich weiter erholte und die Fistel sich schloss.

11. R. C. B. N., Heizer, 30 J., aufgen. 6. V. 97, entl. 10. XII. 97. Grosse Empyemhöhle. Nach Resektion von 7 Rippen Heilung.

Mutter an belangloser Todesursache gestorben, Vater und 2 Geschwister gesund, zwei andere verschollen. Früher angeblich nie krank. Vor 5 Monaten erkrankte Pat. in Amerika mit Rippenfellentzündung, wurde da operiert und kam vor 4 Wochen zurück. Seit etwa 5 Tagen bestehen Schmerzen in der linken Brustseite, hohes Fieber und Atemnot. Die ganze Zwischenzeit über will sich Pat. nicht erholt haben.

Status: Ziemlich grosser, blass aussehender Mann in sehr reduciertem Ernährungszustand. Lungen beiderseits in normalen Grenzen. Rechte Lunge auskultatorisch und perkutorisch ohne Befund. Links hinten etwa handbreit satte Dämpfung, aufgehobener Stimmfremitus, keine Atemgeräusche. Im Oberlappen diffuse Bronchitis. Ueber der 9. Rippe eine alte Operationswunde mit einer kleinen wenig Eiter secernierenden Fistel. Die sonstigen Organe ergeben keinen besonderen Befund. Hohes Fieber.

7. V. Eine Probepunktion im 9. Intercostalraum ergab in der hinteren Axillarlinie Eiter. In leichter Chloroform-Narkose Operation. Wiedereröffnung des alten Schnittes. An der alten Resektionsstelle der 9. Rippe sind zackige Ränder gebildet. Da die Höhle ziemlich gross zu sein scheint, wird ein etwa 6 cm langes Stück der 10. Rippe reseciert. Nach der Oeffnung der Pleura fliessen 1200 ccm dünnflüssigen Eiters unter mächtigem Druck aus. Trotz Narkose starker Krampfhusten und mächtige Cyanose, obwohl die Luftwege ganz frei sind. Die Höhle wird ausgekratzt und ausgespült. Nach Drainage aufsaugender Verband.

12. V. Gleich nach der Operation bekam Pat. einen ziemlich starken

Collaps, von dem er sich aber nach 3 Tagen wieder gut erholte. Die Sekretion ist sehr stark, sodass beinahe jeden Tag 2maliger Verbandwechsel notwendig ist. Das Allgemeinbefinden bessert sich seit gestern, doch fühlt sich Pat. noch sehr schwach. — 19. V. Die Sekretion hat kaum abgenommen, die Wundhöhle sieht schmierig aus. Mit dem Eiter entleerte sich gestern ein kleiner Rippensequester. In den letzten Tagen hat sich an der Aussenseite des rechten Oberarmes, etwa in der Mitte ein faustgrosser kalter Abscess gebildet, der in Schleich'scher Anästhesie gespalten und entleert wird. Der dickrahmige Eiter enthielt keine auffindbaren Bakterien, ganz wenig Eiterkörperchen bestanden der Hauptsache nach aus Detritus. Missfarbene Granulationen der Abscessmembran werden ausgekratzt, die Höhle mit Jodoformgaze tamponiert.

25. VI. Da sich die anscheinend sehr schmale und ungefähr 15 cm tiefe Thoraxfistel trotz aller möglichen Behandlung nicht schliessen will und die scheinbar tiefer sitzende Höhle keine Verkleinerung oder Sekretionsabnahme zeigt, wird in Morphium-Chloroformnarkose zur Operation geschritten. Hautschnitt beginnend in der vorderen Axillarlinie in der Höhle der Mammilla U-förmig mit der tiefsten Stelle bis zur 10. Rippe reichend und am Rücken am hinteren Scapularrand aufsteigend. Nachdem die Weichteile hochgeklappt sind, werden die 9., 8. und von der bereits resecierten 10. Rippe noch ein Teil weggenommen, sodass im Ganzen 37 cm entfernt sind. Unter Leitung der in die Fistel eingeführten Sonde gelangt man nach Durchschneidung sehr dicker Pleuraschwarten in eine ziemlich flache Empyemhöhle, in die man bequem eine ausgestreckte Hand legen kann und die mit übelriechendem Eiter erfüllt ist. In grosser Ausdehnung werden dann die vorliegenden Weichteile mit dem Paquelin abgeschorft und noch einige cm von den Rippen weggenommen. Die ganze Innenfläche der Empyemhöhle, deren Wandungen bis $2^1/_2$ cm dick sind, wird mit dem Paquelin ausgebrannt, um eine stärkere ev. Nachblutung von nur oberflächlich verschorftem Gefässlumina zu begegnen, wird die ganze Höhle ziemlich fest mit Jodoformgaze tamponiert. Die Wunde oberflächlich durch starke Situationsnähte geschlossen.

6. VII. Die Wunde secernierte in den ersten Tagen stark und blutete auch sehr nach. Doch ist beides nach mehrmaligem Verband behoben worden. Die anfangs sehr hohe Temperatur ist abgefallen, aus den schmierigen Empyemwandungen sind frische, gut aussehende Granulationen geworden. Sehr starke Schmerzen haben bis vor 3 Tagen geherrscht. Die Höhle wird mit 5% iger Argentum nitricum-Lösung gespült und mit Jodoformgaze tamponiert. Aus dem Empyemeiter konnten noch keine Tuberkelbacillen nachgewiesen werden.

12. VII. Da sich der Pat. so weit erholt hat, einen zweiten grösseren Eingriff zu ertragen, wird heute in Morphium-Chloroformnarkose die eigentliche thorakoplastische Operation gemacht. Der Hautschnitt wird an beiden Enden um etwa 5 cm verlängert, die Weich-

teile weiter abpräpariert, zurückgeschlagen und zwar so weit, bis die ganze Empyemhöhle frei zugänglich wird. Ein gut 2 Handteller grosser Teil der Empyemhöhle ist noch mit Rippen überdeckt, die deshalb in je 10 cm Ausdehnung reseciert werden (7., 6., 5., 4.). Die ganzen schwartigen Verdickungen werden wiederum scharf mit dem Paquelin abgebrannt. Nachdem nun die 4.—10. Rippe entfernt sind, und von der 11. von der ersten Empyem-Operation auch noch ein etwa 6 cm grosses Stück fehlt, liegt die ganze Höhle frei. Nun wird versucht, die verdickte Pleura pulmonalis und costalis, die an mehreren Stellen sehr fest sind, zu beschneiden. Sobald die Dekortikation beendet ist, sieht man bei jedem tiefen Atemzug die Lunge sich mehr und mehr ausdehnen. Der anfangs gewonnene Hautlappen wird durch tiefgreifende Situationsnähte fixiert, die übrige Wunde mit Jodoformgaze tamponiert und ein gut fixierender Verband angelegt.

1. VIII. Die ganze vordere Wundfläche hat sich geschlossen, mit Ausnahme des kleinen Fistelkanales, in dem das Gummidrain lag. Der untere Wundrand schliesst sich schnell, zeigt gute Granulationen. Am Rücken klaffen die Wundränder weit auseinander, granulieren aber ordentlich aus der Tiefe. Die Sekretion ist mässig. Das Allgemeinbefinden ist gut, nur klagt Pat. seit 3 Tagen über erhebliche Schmerzen bei allen Bewegungen des linken Armes. Manchmal setzen sich die Schmerzen bis in die ganze linke Brustseite fort, wobei die Atmung stark beengt wird. — 20. VIII. Die Wundverhältnisse haben sich bedeutend gebessert, eine Kommunikation zwischen den beiden Fistelöffnungen vorne und hinten besteht seit einigen Tagen nicht mehr. Die Spülflüssigkeit fliesst klar ab, die Sekretion ist sehr vermindert. Ab und zu glaubt Pat. eine gewisse Haltlosigkeit in der linken Seite zu fühlen, die aber nur vorübergehend aufzutreten pflegt. Das Allgemeinbefinden ist entschieden besser. — 5. X. Nach Anwendung von Jodoform-Perubalsam-Stiften hat sich die vordere Fistel geschlossen, die hintere ist etwa auf Wallnussgrösse verkleinert. Bei bestem subjektiven Wohlbefinden schnell fortschreitende Erholung. Die linke Lunge hat sich zufriedenstellend ausgedehnt. — 9. XII. Ueber der rechten und ganzen linken Lunge gutes vesikuläres Atmen, links einige bronchitische Geräusche. Die ganze Wunde ist geschlossen, an der Rückseite noch eine etwa 4 cm tiefe, ganz schmale Fistel, aus der wenig schleimiges Sekret entleert wird. Da Pat. heute ohne Angabe des Grundes verlangt hat, entlassen zu werden, wird er in ambulante Behandlung geschickt. — 28. XII. Heute erschien Pat. im Ambulatorium, wurde indes sofort geheilt wieder entlassen, da sich die Fistel inzwischen ganz geschlossen hatte. Eine Funktionsstörung des linken Armes blieb nicht zurück, alle Bewegungen sind frei ausführbar, eine Skoliose hat sich nicht ausgebildet, Pat. ist voll arbeitsfähig.

Am 12. IV. 06 kam Pat. neuerdings zur Aufnahme ins Krankenhaus wegen einer Monarthritis. N. ist nun die letzten 4 Jahre als Heizer bei

der Handelsmarine gefahren. Seit der Entlassung am 28. XII. 97 bis jetzt war N. nie mehr krank und hat nicht die geringsten Beschwerden, die mit der Thorakoplastik zusammenhängen können. Pat. sieht sehr aufgeschwemmt aus und hat in der Zwischenzeit um 15 kg an Körpergewicht zugenommen. Zwischen den resecierten Rippenstümpfen der 10. und 4. Rippe haben sich unregelmässige Knochenlamellen in etwa 1/4 cm Durchmesser gebildet, die die Enden wieder zusammen verbinden. — Ebenso sind nach vorne zu, zwischen der 9. und 8., nach hinten zwischen der 5., 6. und 7. Rippe Synostosen entstanden, die zackig der Narbe zu weiter wachsen. Durch die Knochenneubildung hat sich das Niveau der Narbe bedeutend gehoben und ist die Thoraxwand der linken Seite viel widerstandsfähiger geworden. Die Narbe liegt an ihrer tiefst eingezogenen Stelle noch etwa 4 1/2 cm unter der regelmässigen Wölbung. Eine Skoliose hat sich nicht ausgebildet. Ueber beiden Lungen ist vesikuläres Atmen, das über dem linken Unterlappen noch etwas abgeschwächt klingt. Der Perkussionsschall ist rechts normal, links in den unteren Partien etwas gedämpft. Die respiratorische Verschieblichkeit der linken Lunge bleibt nur ganz wenig hinter der der rechten zurück.

12. G. H. A. M., Glasergeselle, 25 J., aufgen. 8. X. 97, entl. 5. XI. 99. Sehr grosses Empyem, ausgedehnte Thorakoplastik mit Resektion eines Teiles der Scapula und Dekortikation. Erysipel, Polyarthritis ac., Nephritis acuta. Heilung.

Eltern und Geschwister leben und sind gesund. Ein Bruder mit 16 Jahren an Gehirnhautentzündung gestorben. Seit Sommer 1896 behauptet Pat., der vorher angeblich nie krank gewesen sein will, öfters Blut gebrochen zu haben, an Schmerzen in der Magengegend zu leiden, überhaupt magenkrank zu sein. Nachdem Pat. die verschiedensten Krankenhäuser auf kürzere oder längere Zeit aufgesucht hatte, war er vom 6.—11. I. 97 wegen Rhinitis und chronischer Cystitis, vom 12.—21. I. wegen Hämathemesis, die er durch Zahnfleischblutungen darstellte, im allgemeinen Krankenhause zu St. Georg (Hamburg) in Behandlung, von wo er wegen Pressoriums entlassen wurde. Wegen neuer Magenblutungen wurde er am 25. I. 97 im Eppendorfer Krankenhause aufgenommen, schon am 29. I. 97 aber gegen Revers entlassen. M. kommt jetzt wegen starken Stechens in der linken Brustseite zur Aufnahme.

Status: Mittelgrosser, gracil gebauter, blass aussehender Mann in dürftigem Ernährungszustande. Lungen beiderseits in normalen Grenzen, Verschieblichkeit nach unten gering und über der rechten Lunge voller Schall, an der Spitze deutliche Verkürzung. Auskultatorisch im 2. Intercostalraum sehr scharfes Inspirium, sonst über der ganzen Lunge normales Atemgeräusch. Linke Lunge im Oberlappen voller Schall, l. h. u. gut handbreit satte Dämpfung. Auskultatorisch über der Spitze absatzweise abgeschwächtes Atemgeräusch im Inspirium und verschärftes im Ex-

spirium. Im Bereich der Dämpfung kaum hörbares Atmen und aufgehobener Stimmfremitus. Bei Beobachtung der Atmung fällt eine starke Abflachung und ein Nachschleppen der linken Thoraxseite auf. — Ferner sind die Intercostalräume deutlich eingezogen. Es besteht eine Dyspnoe starken Grades, Herz o. B.; eine geringe Schmerzhaftigkeit der Gallenblasengegend scheint vorhanden zu sein, doch keine Resistenz. Sonstiger Organbefund o. B. Eine Probepunktion im 8. Intercostalraum links in der vorderen Axillarlinie ergiebt getrübtes, blutigseröses Exsudat (1200 ccm). Die mikroskopische Untersuchung lässt wenig rote Blutkörperchen und unzählige Leukocyten erkennen.

23. X. In Morphium-Chloroformnarkose Operation. Im Verlauf der 8. Rippe der hinteren Axillarlinie Einschnitt auf die Rippe und Resektion von etwa 5 cm derselben. Dabei entleeren sich etwa 1400 ccm dünnflüssigen gelben Eiters, der keine Tuberkelbacillen enthält. Gummidrainrohr, aufsaugender Verband. — 20. XII. Da die Eitersekretion unvermindert anhält, die Empyemhöhle sich nicht zu verkleinern scheint, der Pat. ausserdem in den letzten Tagen sehr abfällt, wird er zur Vornahme einer thorakoplastischen Operation zur II. Chirurgischen Abteilung des Eppendorfer Krankenhauses verlegt.

21. XII. In Morphium-Chloroformnarkose Operation. Schnitt vom hinteren Rande der Scapula, bogenförmig bis herauf zwischen vorderer Axillarlinie und Mammillarlinie in die Höhe der 4. Rippe. Nachdem die Weichteile abpräpariert, der Lappen und der Arm hochgezogen sind, werden die 8. Rippe weiter reseciert, und von der 7. auch noch etwa 10 cm weggenommen. Aus der Pleurahöhle entleert sich viel Eiter, da die Fistel durch einen Fibrinpfropf zum grössten Teil verschlossen war. Da man die Höhle mit dem Finger noch nicht austasten konnte, wurden die 6. und 5. Rippe in gut 12 cm Ausdehnung entfernt. Die Pleura costalis zeigt sich an manchen Stellen bis zu $1^1/_2$ cm verdickt, beinahe 1 cm dick war die Pleura pulmonalis. Die Dekortikation mit einem auf die Fläche gebogenen Messer, ging gut und ergab sofort ein Aufblähen der vorher beinahe bis auf $^1/_3$ ihres Volumens kollabierten Lunge. Die ganze Höhle wurde mit dem scharfen Löffel ausgeräumt und da die 4. Rippe noch über dem obersten Teile der Höhle lag, wurden auch von dieser noch 5 cm weggenommen. Da der Pat. kollabierte, wurde schnell mit Jodoformgaze tamponiert und der Lappen durch Situationsnähte einstweilen fixiert. Kompressionsverband.

2. II. 98. Einige Tage nach der Operation war der Pat. sehr elend, erholte sich jedoch allmählich. Die Sekretion der Wunde ist sehr stark. Der Lappen liegt scheinbar ordentlich. — 10. II. Die Wundränder an der Brustseite und am vorderen unteren Wundwinkel sind gut verheilt. Auch hinten oben hat sich die Wunde etwas geschlossen. Ein grosser Teil des Lappens scheint sich der Lunge angelegt zu haben. Die Sekretion ist immer noch sehr reichlich, nament-

lich aus einer nach der Scapula zuführenden etwa 12 cm tief sondierbaren Fistel. Die Granulationsflächen in der Wundhöhle sehen nicht besonders aus. Spülungen mit 5% igen Argentum nitricum-Borsäurelösungen erzielten keine besondere Besserung, auch Verbände mit Kampferwein blieben bisher erfolglos. Das subjektive Befinden des Pat. lässt nichts zu wünschen übrig. — 21. IV. Die Wundhöhle hat sich zwar etwas verkleinert, aber die Fisteln secernieren immer noch sehr reichlich. Das Allgemeinbefinden des Pat. macht seit Wochen keine Fortschritte mehr. Aus der hinteren Fistel entleerte sich vorgestern ein kleiner Rippensequester. — 3. V. Vor 3 Tagen plötzlich Temperatursteigerungen und wesentlich schlechteres Befinden. Sehr starke Durchfälle, kein Appetit und Schlaf. Objektiv nichts festzustellen, ausser einer leichten Angina follicularis. Lungenbefund ergiebt nichts Pathologisches. — 23. VIII. Nach sehr mühevollen Versuchen glückte es endlich, die hintere obere Fistel zum Schluss zu bringen und die Granulation der anderen Wundfläche neu zu beleben. Die untere Fistel führt immer noch etwa 10 cm tief unter der Scapula und secerniert reichlich Eiter. Der Lungenbefund hat sich insofern wesentlich gebessert, als über der linken Seite, hinten bis zum Processus spinosus des 5. Brustwirbels Vesikuläratmen zu hören ist. Die Verhältnisse über der rechten Lunge sind normale. Da Pat. von einer neuen Operation nichts wissen will und verlangt entlassen zu werden, wird er gegen ärztlichen Rat auf eigenen Wunsch ungeheilt entlassen. — 24. VIII. 98. Pat. kommt heute wieder, um sich aufnehmen zu lassen, da ihm jegliche Mittel zum Lebensunterhalt fehlen. — 12. IX. Ab und zu stärkere Durchfälle bei wenig gestörtem Allgemeinbefinden, welche sich auf Adstringentien bessern. Keine Schmerzen. Die Granulationen der Thoraxfistel sehen glasig aus. Jodoformgazetamponade der Fistelöffnung. — 21. X. In den letzten Tagen traten wieder sehr starke Durchfälle auf, welche diesmal auf Gebrauch von Antidiarrhoicis nicht reagierten. Im Verlauf des Colum transversum sollen angeblich starke Schmerzen bestehen. Stetige Gewichtsabnahme. — 11. XI. Bis heute andauernd sehr starke Durchfälle, die allen obstipierenden Mitteln trotzen. Die Schmerzen im Verlauf des Colum transversum bestehen scheinbar konstant und verschlimmern sich oft so sehr, dass Pat. fortwährend unter Morphium gehalten werden muss. Die Thoraxwunde wurde mit Jodoformgaze und Kampferwein jeden 2. Tag verbunden, verkleinert sich aber nicht. Die Granulationen sind schlaff und glasig. — 15. XII. Pat. hat in der letzten Zeit meist spontan gebundenen, normalen Stuhl, die Schmerzen bestehen angeblich noch fort. Trotzdem der Pat. noch ziemlich viel Morphium bekommt, liegt er zeitweise von Schmerzen geplagt, jammernd und schreiend da. Die Annahme von Simulation des Kranken erscheint beinahe erwiesen. Seit 23. XI. erbricht Pat. täglich, sodass, um die Ernährung zu garantieren, zu Nährklystieren und Chloralhydrat geschritten werden musste. — 29. XII.

Nach einer Verlegung in einen anderen Pavillon gelang es mit energischem Zureden, Zurückhaltung beim Eingehen auf seine Klagen, Entziehung des Morphium mit Zusatz von H_2O ihn von seinen Schmerzen im Leib, seiner Appetitlosigkeit und Schlaffheit, sowie seinem weinerlichen Wesen zu befreien. Seit drei Tagen steht Pat. auf, isst gut und schläft ohne Morphium. Stuhlbeschwerden verschwunden. Die grosse Höhle im Thorax schrumpft allmählich mit Ausbildung einer ziemlichen Skoliose. Die Lunge bietet normalen Befund ohne Rasseln, kein Sputum. Unter der Pleura liegt das Herz, gut zu fühlen. Nicht ganz ausgeschlossen erscheint, dass es sich bei den starken Durchfällen um Morphiumwirkung handelte.

Fig. 2.

23. III. 99. Da sich die Wunde wenig verkleinerte, Pat. sich sehr erholte, wird in Chloroformäthernarkose eine plastische Operation gemacht. Schnitt am inneren Schulterblattrand. Nach Zurückpräparieren der Weichteile zeigt sich der Grund der immer grösser gewordenen Versteifung der Scapula. Vom Resektionsstumpf der 5. und 6. Rippe haben sich zur Scapula knöcherne Verwachsungen gebildet. Das Schulterblatt wird dann in der Medianrichtung gespalten und in 4 Teilen mit den verwachsenen Rippenstümpfen reseciert (s. Fig. 2). Die auf diese Weise erschlossene Höhle reicht bis zur Spina scapulae.

Die freiliegende, schwielige Pleura pulmonalis wird zum Teil mit dem Messer abgetragen, worauf sie sich sofort stark hervorwölbt. Die Haut um die Wundfläche wird dann lospräpariert und der Defekt zu decken versucht. Starke Situationsnähte. Am unteren Ende der Höhle blieb ein noch gut handtellergrosser Defekt stehen. — 4. IV. Der Pat. hat die Operation gut überstanden und erholt sich zusehends. Oben haben sich die Lappen gut angelegt, doch ist eine ziemlich starke Sekretion im vorderen Wundwinkel aufgetreten.

11. VIII. Es besteht immer noch ein breiter Spalt am unteren Wundrande, der nicht zuheilen will. Von oben her hat sich der Lappen umgeschlagen, von unten herauf wächst stets neues feines Epithel, das jedoch immer wieder durch die Sekretion aus der noch vorhandenen, ziemlich viel secernierenden Fistel zerstört wird. In Morphiumchloroformnarkose neue Operation. Aus der Haut über dem Sternum und der seitlichen Brustwand wird ein neuer Lappen gebildet, der dann so gedreht wird, dass der ursprünglich oberste Teil des Fistelspaltes in die klaffende Lücke am oberen Lappenrand zu liegen kommt. Vorher wurde nochmals eine Dekortikation der zugänglichen Pleuraschwarten vorgenommen. Ferner ergiebt sich, dass nach der Scapula zu, an der Hinterfläche der Lunge ein noch gut bleistiftdicker, aber mit guten Granulationen ausgefüllter Fistelgang besteht. Nach kräftigen Situationsnähten komprimierender Verband.

12. IX. In den letzten 4 Wochen hat sich der Zustand des Pat. wesentlich gebessert. Der neue Lappen heilte schnell fest. Da die Sekretion bald nachliess, konnten die in einem Spalt offen gelassenen Ränder des unteren Randes des oberen Lappens und des oberen Randes des unteren Lappens durch die als Situationsnähte liegen gelassenen Seidenfäden bald geknüpft werden. Die Wunden verheilten sämtlich gut. Nur im vorderen untern Wundwinkel besteht noch eine mässig secernierende 6 cm tiefgehende Fistel. — 17. IX. Gestern Abend stieg die Temperatur auf 40,4 Grad mit 148 Puls, nachdem an den Vortagen schon geringe fieberhafte Anstiege zu ersehen waren. Heute entwickelte sich ein sehr umfangreiches und in Flammenzungen fortschreitendes Erysipel, das den ganzen Körper bis auf das Gesicht und die äussersten Enden der Extremitäten einnimmt. Subjektives Befinden sehr schlecht. — 20. X. Nach 9 Tagen fiel die Temperatur wieder zur Norm ab. Die letzte noch secernierende Fistel schloss sich am 25. IX. Hernach traten interkurrierende Anfälle von Gelenkanschwellungen, Extremitätenanschwellungen auf, die mit grossen Salicyldosen erfolgreich bekämpft wurden. Ab und zu auch wieder stärkere Durchfälle. Am 5. X. erfolgten plötzlich neue Temperatursteigerungen und wesentliche Verschlimmerung des vorher ganz guten subjektiven Befindens. Eine Urinuntersuchung ergab $2^3/_4$ % Albumin mit spärlichen Epithelcylindern. Nach entsprechender Behandlung ging der Eiweissgehalt langsam

zurück, nachdem zeitweise bedrohliche, fast vollständige Anurie bestanden hatte. — 3./6. X. Seit vorgestern kein Albumen mehr, besseres Allgemeinbefinden. Operationswunde geschlossen. — 15. XI. Vor 14 Tagen hat sich nochmals ein kleiner Abscess gebildet, der entleert wurde. Eine kleine Fistel besteht noch und führt 3 cm in die Tiefe. Die seitliche linke Brustwand ist leicht eingefallen. Die linke Schulter steht etwas höher, eine leichte linkskonvexe Skoliose, die durch die Hals- und Lendenwirbelsäule kompensiert ist, besteht noch. Die linke Lunge hat sich offenbar wieder gut ausgedehnt, über dem Teile der linken Brustwand hört man abgeschwächtes Vesikuläratmen. Ueber der rechten Lunge normale Verhältnisse. Sonst keine Beschwerden, kein Auswurf. Eine geringe Bewegungsbehinderung des linken Armes ist vorhanden. Geheilt entlassen. Nach Bericht schloss sich die Fistel 14 Tage nach Entlassung vollkommen.

Am 1. XII. 02 erschien Pat. zur Nachuntersuchung, wobei sich folgender Befund ergab: Pat. hatte die ganze Zeit gearbeitet und sich wohl gefühlt und bei stärkerer Erwärmung des Körpers soll Husten auftreten. Abends manchmal Schweisse. Seit einem Jahr verheiratet, ein gesundes 8 Wochen altes Kind. Kein Auswurf, keine Durchfälle. Im vorigen Winter angeblich Fieber und Bluthusten ohne ärztliche Behandlung. Sehr mager, im mässigen Ernährungszustande (Gewichtszunahme seit Entlassung 11 kg). Thorax flach, Claviculargruben tief eingesunken. Die linke Schulter steht 4 cm höher als die rechte. Die rechte Scapula hängt herab und steht flügelförmig ab. Bei seitlichem Heben des Armes stehen die Schulterblätter gleich hoch. Heben des linken Armes nach hinten nur bis zu $^3/_4$ von rechts möglich. Die sonstige Funktion des Schulterblattes ist gut. Der rechte Arm hängt näher am Körper als der linke. Leichte Skoliose der Brustwirbelsäule mit der Konvexität nach links und linksseitiger Rippenbuckel. Kompensierende Skoliose geringen Grades der Hals- und Lendenwirbelsäule nach rechts. Spinae ossis ilii posteriores gleich hoch. Es besteht eine erhebliche seitliche Verschiebung des ganzen Oberkörpers nach links, sodass ein Lot vom Processus xiphoideus sterni $3^1/_2$ cm links vom Nabel vorbeigeht. Bei tiefer Inspiration bleibt die linke Seite von vorn und hinten gesehen etwas zurück. Dabei wölbt sich in dem handtellergrossen, nicht von Knochen überdeckten Operationseffekt die Lunge fühlbar vor. Beim Husten entsteht eine erhebliche Prominenz der Lunge.

Lungenbefund: Die rechte Claviculargrube liegt tiefer als die linke. Ueber der ganzen rechten Lunge normaler Auskultations- und Perkussionsbefund. L. v. über der ganzen Lunge heller Schall, gute respiratorische Beweglichkeit. H. o. bis zum Processus spinosus des 6. Brustwirbels heller Schall, von da ab bis zum Processus spinosus des 9. Brustwirbels geringe Schallverkürzung. Respiratorische Verschieblichkeit nicht feststellbar. Bis zur 7. Rippe hinten normales Atemgeräusch, von da ab

etwas gedämpft, aber deutlich vesikulär ohne Nebengeräusche. L. v. überall vesikuläres Atmen. Herz in normalen Grenzen, Spitzenstoss 2 querfingerbreit ausser der Mammillarlinie über der 4. Rippe. Erste Töne etwas unrein, sonst kein besonderer Befund.

13. E. M. A. H., Laufmädchen, 16 J., aufgen. 7. VI. 01, entl. 10. V. 02. Alte Empyem-Fistel nach Resektion. Grosses Total-Empyem. Heilung nach Resektion von 8 Rippen.

Als Kind lange Zeit Gelenkrheumatismus, ausserdem sämtliche Kinderkrankheiten, Mutter an Tuberkulose gestorben, Vater verunglückt. Geschwister ziemlich gesund. Erkrankte 1898 im Dezember an einer schweren Lungenentzündung, bekam 1900 ein rechtsseitiges Empyem, das auf der medicinischen Abteilung des Eppendorfer Krankenhauses operiert wurde. Nach Schluss der Empyemfistel in ambulante Behandlung entlassen. Da die Fistel vor etwa 2 Monaten wieder aufgebrochen ist und ziemlich viel übelriechenden Eiter secerniert, will sich Pat. operieren lassen.

Status: Mittelgrosses, verhältnismässig wohl aussehendes Mädchen im guten Ernährungszustand. Hinter der rechten hinteren Axillarlinie eine eitrige Flüssigkeit secernierende Fistel, die in der Höhe der 10. Rippe liegt. Durch diese Fistel kann man mit einer langen Uterussonde bis an die vordere Brustwand bis unter die 3. Rippe gelangen. Wundsekretion zur Zeit mässig. Die ganze rechte Thoraxhälfte ist deutlich atrophiert, eine links konvexe Skoliose hat sich ausgebildet. Das Herz ist im Ganzen etwas nach links gelagert, Töne rein, Aktion regelmässig. Vikariierendes Emphysem der linken Lunge. Rechts ist überall der Lungenschall bedeutend kürzer als links. Rechts deutliches Vesikulär-atmen. In die Fistel kann man ungefähr 150 ccm Flüssigkeit einfüllen. Im Röntgenbild sieht man deutlich, dass es sich um eine ganz schmale, aber ziemlich lange Fistel handelt, deren oberes Ende ungefähr an der 3. Rippe halbkreisförmig umgebogen ist. Ausserdem hat sich an Stelle der alten resecierten Rippe ein knöcherner Ring gebildet.

10. VII. Operation in Morphium-Chloroformnarkose. Etwa 20 cm langer Schnitt im Verlauf der 10. Rippe. Der auf dem Röntgenbilde sichtbare ringförmige Schatten erweist sich als ein kräftiger knöcherner Ring. Nach beiden Seiten von dem Ring werden die Rippen bis zur 10. in einer Ausdehnung von etwa 8 cm reseciert, ebenso die 9., 8. und 7. Rippe, nachdem die Weichteile abgelöst und nach oben geklappt sind. Das Narbengewebe an der Pleura costalis und pulmonalis ist gut kleinfingerdick und ausserordentlich fest, sodass die Excision und das Evidement grosse Schwierigkeiten macht. Die alte Fistel wird ausgeschnitten, ihre Umgebung kräftig ausgekratzt. Obwohl der Weichteillappen nicht ganz ausreicht, den grossen Defekt zu decken, wird vorläufig von einer grösseren Plastik abgesehen, um zuerst mehrere Versuche, auf irgend

eine Weise die Wunde zum Schluss zu bringen, zu machen. Nach Jodoformgazetamponade werden einige Hautsituationsnähte angelegt.

29. VII. In den ersten Tagen nach der Operation jeden Abend leichte Temperatursteigerungen. Die Wunde sieht gut aus, da indes die Sekretion sehr stark ist, versucht man ein Drainrohr einzulegen, um nach Beiseitelassen der Tamponade die Wundhöhle zum Verkleinern zu bringen. Zum Anregen der Granulation werden Spülungen mit 5% Argentum nitricum und Salicylsäure gemacht. — 10. VIII. Die Wundhöhle scheint sich mit reichlichen Granulationen ausgekleidet zu haben, die Fistel wollte sich wiederholt schliessen und wurde durch öfteres Einlegen von Laminariastiften offen gehalten, um der immer noch sehr reichlichen Sekretion guten Abfluss zu lassen. Des öfteren wurden auch Jodoform-Glycerin-Injektionen in die Höhle versucht. Das subjektive Wohlbefinden der Pat. ist sehr gut, Appetit und Schlaf ausgezeichnet, grosse Gewichtszunahme. — 1. X. Zustand ziemlich unverändert, die Fistel ist noch offen, die Wunde secerniert sehr viel. Allgemeinzustand sehr gut.

18. X. Da die Fistel unverändert gleich viel secerniert, wird in Morphium-Chloroformnarkose eine 2. Operation vorgenommen. Es wird ein U-förmiger Schnitt gemacht, dessen schärfste Krümmung in der alten Narbe liegt. Danach wird der Lappen abpräpariert und samt der Scapula nach oben geklappt. Die einzelnen Rippen und Rippenstümpfe liegen zum Teil übereinander. Um den Fistelgang zugänglich zu machen, der bis unter die 3. Rippe sondiert werden kann, und schräg verläuft, werden die 3., 4., 5. und 6. Rippe in 10 cm Ausdehnung reseciert, von der 7., 8., 9. und 10. Rippe noch etwa 3 cm abgezwickt. Um den alten Fistelgang hat sich ein etwa 2 cm dickes, straffes Narbengewebe gebildet, das mit der Pleura costalis fest verwachsen ist. Das Narbengewebe wird teilweise excidiert, teilweise mit dem Paquelin kauterisiert. Die Pleura pulmonalis, die ebenfalls stark schwielig verdickt ist, ist zum grössten Teil mit der Pleura costalis verwachsen. Unter dem straffen Gewebe liegt die beinahe vollkommen atelektatische Lunge. Nach sorgfältiger Blosslegung, die manchmal schwierig ist, wird die innere Wand der Wundhöhle mit der äusseren Haut und den Weichteilen vernäht, in die Tiefe durch Situationsnähte fixiert und nach Jodoformgazetamponade die Wunde mit aufsaugendem Verband geschlossen.

28. X. Die Pat. hat die sehr eingreifende Operation ganz gut überstanden. Die Wunde sieht gut aus und secerniert verhältnismässig wenig. Die Heilung geht rasch vor sich, mit Ausnahme des vorderen oberen Wundwinkels, der wenig Heilungstendenz zeigt. Pat. steht heute auf. — 27. XI. Die Wunde hatte sich vorübergehend wieder ganz geschlossen und wurde abermals durch Einlegen von Laminariastiften erweitert. Im vorderen oberen Wundwinkel besteht noch eine etwa 8 cm tiefe Fistel, die in einer kleinen Höhle, die noch etwa 60 ccm Flüssigkeit fasst, endet. Um einen schnelleren Wundschluss herbeizuführen, wird

täglich mit 5% Argentum nitricum-Lösung gespült. — 20. I. 02. Die Sekretion der Fistel hat bedeutend nachgelassen. Sie ist noch 5 cm tief und hat eine Kapacität von 10 ccm. Da mit Höllensteinlösung nicht der gewünschte Erfolg erzielt wurde, wird jetzt die Höhle alle 8 Tage mit 10% iger Milchsäure-Lösung ausgespritzt. — 25. III. 02. Der Fistelgang ist immer noch etwa 4 cm tief und heilt sehr langsam. Es gelang aber, die Granulationen, welche wiederholt schlaff und übel aussehend waren, durch Einlegen von Milchsäure- und Jodoformstiften, die alle 2 Tage erneuert wurden, gut anzuregen. Das Allgemeinbefinden der Pat. ist das denkbar beste. Appetit und Schlaf gut. — 10. V. 02. Endlich hat sich die Fistel vollkommen geschlossen, die ganze Narbe ist fest und resistent. Die Einziehung beträgt etwa 7 cm. Während der Zeit hat sich eine erhebliche linkskonvexe Skoliose ausgebildet, die aber keine nennenswerten Beschwerden macht. Ueber der linken Lunge überall vollkommen reines, leises Vesikuläratmen. Die Pat. hat während ihrer Rekonvalescenz um 5 kg zugenommen und sieht blühend aus. Geheilt nach Hause entlassen.

14. W. Sch., Lehrling, 26 J., aufgen. 17. VIII. 03, gest. 2. XI. 03. Sehr grosses postpneumonisches Empyem, Lungengangrän. Thoraxresektion in 2 Absätzen. Exitus letalis: Croupöse Pneumonie der anderen Lunge.

Eltern und 5 Geschwister leben und sind gesund. 2 Geschwister klein gestorben. Mit 12 Jahren Gelenkrheumatismus im Anschluss daran traten epileptische Anfälle auf, die jetzt ungefähr wöchentlich kommen. — Mitunter wochenlang Pause. Wegen der Anfälle militärfrei. Am 12. VIII. plötzlich mit Stechen in der linken Brustseite erkrankt. — Hat am 13. und 14. noch gearbeitet, liegt seit 15. zu Bett. Klagt jetzt noch über Atembeschwerden und Stechen.

Status: Gross, kräftig gebaut, leidlich genährt, etwas dement und unorientiert. Lunge in normalen Grenzen. Rechte Lunge auskultatorisch und perkutorisch ohne besonderen Befund. An der linken Lunge ergiebt sich h. u. eine etwa $1^1/_2$ handbreite absolute Dämpfung, Atemgeräusch überm Oberlappen normal, in den unteren Partien der Dämpfung abgeschwächtes Atmen und bedeutend heruntergesetzter Stimmfremitus. Im oberen Bereich der Dämpfung deutlich verschärftes Bronchialatmen. Herz etwas nach rechts verschoben, Töne rein, 2. Pulmonalton deutlich accentuiert. Puls etwas beschleunigt, voll und regelmässig. Sonstiger Organbefund o. B.

19. VIII. Eine Probepunktion ergiebt blutig eitriges Exsudat. Seit heute über der ganzen linken Lunge ausgesprochenes Bronchialatmen. Temperatur auf 39,6° gestiegen, bei mässigem Allgemeinbefinden. Wenig schleimig-eitriger Auswurf; kein charakteristisches Pneumoniesputum. — 24. VIII. Seit drei Tagen heftiger Husten und reichliche Menge stinkenden Auswurfes. Dämpfung l. h. u. ist bis auf einen Finger breit unter dem Angulus scapulae angestiegen, im Oberlappen scharfes Bronchialat-

men. Eine 2. Probepunktion über der Dämpfung ergiebt rein eitrige, stinkende Flüssigkeit.

25. VIII. In Morphium-Chloroformäther-O-Narkose Operation. Schnitt im Verlauf der 9. Rippe. Resektion eines etwa 5 cm grossen Rippenstückes. Es entleeren sich etwa 250 ccm übelriechenden Empyemeiters. Drainage mit Gummirohr. Aufsaugender Verband. — 29. VIII. Nach der Operation abgefiebert. Die Wunde sieht gut aus, riecht aber ungemein, trotzdem die Empyemhöhle sehr gross zu sein scheint, relativ wenig Sekretion. Allgemeinbefinden leidlich, Appetit, Schlaf mässig.

12. IX. Die Wunde granuliert gut und secerniert nur mehr wenig, es besteht scheinbar nur mehr eine kleine Wundhöhle. Pat. hat sich gut erholt und war ganz abgefiebert, bis gestern Temperatursteigerung und Kopfschmerzen auftraten. — 24. IX. Beim Verbandwechsel vorgestern entstand plötzlich eine starke Luftaspiration, der Pat. bekam sofort starkes Seitenstechen, Beklemmung, wurde cyanotisch und ängstlich. Gleichzeitig Temperaturerhöhung, die anhält. Eine dritte Probepunktion lateral der Wunde ergab blutig seröses Exsudat; die Wunde secerniert seit gestern reichlich und wieder sehr übelriechend. — 30. IX. Am 28. IX. 4. Probepunktion ohne positiven Erfolg, da die Dämpfung und Temperatur stieg, Pat. auch über mehr Schmerzen klagte. Die nach der Höhle und scheinbar direkt mit einem Bronchus kommunicierende Fistel ist für $1^1/_2$ Finger durchgängig und secerniert viel, seit Tagen nicht mehr riechender Eiter. Retentionen nirgends nachweisbar. Allgemeinbefinden mässig. — 4. X. Gestern und heute Temperaturen 40° resp. 40,4° unter sehr schlechtem subjektiven Befinden und wiederholten starken Schüttelfrösten. Seit Wochen kein Husten oder Auswurf mehr. Eine Blutentnahme am 2. X. blieb ohne besonderen Befund. Da die Wundverhältnisse sich verschlechterten und man eine sehr grosse Höhle fand, wird der Pat. zwecks Vornahme einer plastischen Operation zur II. Chirurgischen Abteilung verlegt.

Bei der Aufnahme auf der Chirurgischen Station war der Pat. ziemlich elend und cyanotisch. Die Empyemhöhle fasst, wenn der Pat. auf der gesunden Seite liegt 360 ccm Flüssigkeit. Perkutorisch findet man l. h. o. und u., sowie vorne fast über der ganzen linken Lunge tympanitischen Schall mit lautem Bronchialatmen. Links h. in der Mitte ist der Schall voll, was auf Vorhandensein von lufthaltigem Gewebe hindeutet. Mit einer langen Sonde gelangt man nur nach vorne, nicht nach h. o. Zwecks Röntgenaufnahme wird die Höhle mit Wismuth. subn. 60,0, Mucilago 60,0, Aqua dest. ad 300,0 injiciert.

8. X. Die Röntgenaufnahme ergiebt eine unregelmässige, sich nach vorne oben erstreckende Höhle.

Operation in Morphium-Chloroformäther-O-Narkose: Von der alten Resektionswunde ausgehend grosser Bogenschnitt (mit der Basis nach oben) nach u. v. und auf die Vorderseite des Thorax umbiegend. Nachdem die 9. Rippe freigelegt wurde, werden nach Abpräparierung der

Weichteile in Verbindung der zahlreichen Gefässe die 8., 7., 6., 5. und 4. Rippe in einer Ausdehnung von je 5—12 cm reseciert. Sobald die verdickte Pleura costalis durchtrennt ist, kommt man sofort in einen mit der Pleura fest verklebten Lungenzipfel, der heftig blutet. Unterbindung und Umstechung der stark blutenden Stellen. Nachdem die Pleura costalis-Schwarten entfernt sind, übersieht man die grosse bis zur Clavicula in die 2. Rippe hinaufreichende Höhle, die mit übelriechendem Fibringerinnseln und Wismuthniederschlägen ausgekleidet ist. Die ganze Höhle wird mit dem scharfen Löffel ausgekratzt. An einzelnen besonders verdickten Stellen der Pleura pulmonalis eine von gutem Erfolg begleitete Dekortikation vorgenommen. Da der oberste Winkel der Höhle nicht gut zu erreichen und zu säubern ist, wird noch die 3. Rippe in etwa 5 cm Ausdehnung reseciert. Die ganze grosse Wunde wird dann mit Jodoformgaze locker tamponiert und die Haut durch einige Situationsnähte fixiert. Aufsaugender Verband.

13. X. Der Verband ist stark eitrig durchtränkt, obwohl 2 ganze Jodoformgazebinden verwendet waren. Die Temperatur, die gleich nach der Operation auf 35 Grad gefallen war, ist ziemlich konstant um 38 Grad geblieben, das Allgemeinbefinden ist besser als vor der Operation. Schlaf und Nahrungsaufnahme gut. — 25. X. Am 17. X. bekam Pat. mehrere sehr heftige epileptische Anfälle, die seither täglich auftreten und das Allgemeinbefinden sehr verschlechtern. Pat. fühlt sich von Tag zu Tag matter. Ausserdem ist er häufig unklar, benommen und lässt unter sich. Die Wunde sieht gut aus, granuliert ordentlich, die Haut liegt an mehreren Stellen der Pleura an. Die Sekretion ist noch sehr reichlich, geruchlos. — 28. X. An der linken hinteren Thoraxwand am äussersten Wundwinkel hat sich eine ganz kleine Fistel gebildet, aus der beim Atmen die Luft peifend entweicht. Seit vorgestern ist die Temperatur wieder im Ansteigen begriffen und Pat. hat starke Beschwerden in der rechten Lunge beim Husten. In der rechten Lunge im unteren Lappen geringe Dämpfung und Bronchialatmen, das heute sehr stark ist, nebenher feine Rasselgeräusche. Am rechten Ohr an der Halsseite nässender kleinblasiger Herpes, zunehmender Verfall. — 2. XI. Nachdem Pat. am rechten Unterlappen eine starke Pneumonie bekommen hatte, trat um 12.30 h a. m. der Exitus letalis ein.

Sektion: Leiche eines grossen abgemagerten Mannes in sehr heruntergekommenem Ernährungszustand. Panniculus adiposus und Muskulatur schlecht entwickelt. An den abhängigen Partien überall vereinzelte Totenflecke. Totenstarre teilweise gelöst. An der rechten Brustseite eine etwa 30 cm lange, bogenförmige, noch ziemlich frische Wunde, mit defekter 3.—9. Rippe in Ausdehnung von 5—12 cm Länge. Mit dem Finger gelangt man in eine glattwandige, mit einzelnen nur wenig riechenden gelbgrünen Gerinnsel bedeckte Höhle, welche nach oben bis zur Lungenspitze reicht, nach unten sich bis zur Zwerchfellkuppe fortsetzt. Nach Eröff-

nung des Thorax sieht man, dass die linke Lunge bis auf etwa 1/3 ihres Volumens zusammengefallen ist, und gegen die Empyemhöhle durch eine sehr feste, an mehreren Stellen durchschnittene, resp. abgetragene etwa 4 mm dicke, weiss glänzende Bedeckung mit straffem Bindegewebe abgegrenzt ist. Auf dem Durchschnitt zeigt die linke Lunge eine bindegewebige Kapsel die an einer Stelle eine etwa stecknadelkopfgrosse Oeffnung hat, die einem Fistelgang entspricht. Das Gewebe zeigt graubraune Farbe, vermehrte Resistenz und stark herabgesetzten Luftgehalt bei normaler Blut- und Saftfülle. Im Lungengewebe selbst nirgends verdächtige Härte. Die Bronchialschleimhaut ist stark gerötet und mit zähem Schleim bedeckt. Die rechte Lunge zeigt an der Spitze leichte Verwachsungen. Am Durchschnitt ist sie am Oberlappen an Luft-, Saft- und Blutgehalt, sowie auch an Konsistenz normal. Im Unterlappen wechseln zahlreiche 5—10 Pfennigstück grosse dunkelrote luftleere Partien mit gleichgrossen, über der Oberfläche erhabenen schmutzig farbenen, sich scharf gegen die Schnittflächen absetzenden Partien ab. An diesen Stellen völlige Luftleere und Ausfüllung einiger Lungenläppchen mit Exsudat. Bronchialschleimhaut gerötet, Gefässe beider Lungen frei. Das Herz mit dem Herzbeutel, in dem etwas vermehrte gelbbraune Flüssigkeit befindet, ist nur unbedeutend nach rechts verlagert. Das Pericard ist glatt und glänzend, das Herz selbst nicht vergrössert. Das Endocard zeigt deutliche, wenn auch geringe Tigerung. Klappenapparat intakt, Vorhöfe, Ventrikel normal. Am Papillarmuskel und der übrigen Herzmuskulatur leichte Fetteinlagerung. Herzfleisch gelblich braun. Nieren beide gross von gleicher Konsistenz von gelbbrauner Farbe. Kapsel leicht abziehbar. Rinde unbedeutend verbreitert, Zeichnung dagegen sehr stark verwischt, am Abstrich sehr stark fettig glänzend. Die Milz ist gross, weich mit prall gespannter Kapsel, leuchtend rote Farbe. Follikel-Zeichnung verwischt. Pulpa stark über die Schnittfläche vorquellend. Die sonstigen Organe ergeben keinen besonderen pathologischen Befund.

15. I. D. W. V., Arbeiter, 30 J., aufgen. 24. II. 03, entl. 3. VI. 03, aufgen. 8. VII. 03, entl. 15. VI. 04. Postpneumonisches Empyem. Nach Thoraxresektion Heilung.

Eltern unbekannter Todesursache gestorben, vom Verbleib und Gesundheitszustand der Geschwister ist dem Pat. nichts bekannt. Als Kind öfters krank. Zuletzt war V. wegen Gelenkrheumatismus und rechtsseitiger Lungenentzündung bis 10. XI. 02 auf der inneren Abteilung des Eppendorfer Krankenhauses in Behandlung. Vor etwa 5 Tagen sind in der rechten Seite abermals Schmerzen und allgemeine Krankheitserscheinungen aufgetreten, sodass Pat. aufs Neue das Krankenhaus aufsucht und in der II. Chirurgischen Station Aufnahme findet.

Status: Ziemlich grosser Mann in sehr mässigem Ernährungszustand und von phthisischem Aussehen. Die rechte Brustseite erscheint abge-

flacht und bei der Atmung zurückzubleiben. Die rechte Lunge giebt vorne vollen Schall, der nur an der Spitze leicht abgeschwächt erscheint, während hinten von der Spina scapule bis herunter zur 12. Rippe eine satte Dämpfung mit vollkommen aufgehobenem Atemgeräusch besteht. Die linke Lunge ergiebt ausser einigen gröberen Rasselgeräuschen keinen besonderen Befund. Herz in normalen Grenzen mit reinen Tönen. Sonstige Organe o. B. Eine Probepunktion in der hinteren Axillarlinie im 8. Intercostalraum ergiebt Eiter.

2. III. Da eine wiederholte Punktion, bei der ungefähr 1200 ccm Eiter entleert wurden, eine Besserung nicht erzwingen liess, wurde in Morphium-Chloroform-Aether-O-Narkose eine Operation gemacht. Hautschnitt im Verlauf der 8. Rippe, beginnend von der hinteren Axillarlinie nach rückwärts. Nach Ablösung des Periostes werden etwa 4 cm dieser Rippe reseciert. Nach Eröffnung der stark verdickten Pleura fliessen ungefähr 1500 ccm Eiter ab. Eine Sondierung der Empyemhöhle ergiebt, dass man bis zur Lungenspitze vordringen kann, ohne irgend wie auf Widerstand zu stossen. Nach Drainage mit einem dicken Gummirohr aufsaugender Verband.

13. V. Nachdem die Höhle weniger secernierte wurde versucht, das Drainrohr zu entfernen, worauf Pat. jedes Mal mit Temperatur bis 38,8 Grad reagierte, und sich sofort neue Retentionen bildeten. Das Sekret war zäh eitrig, manchmal sehr schleimig. Pat. erholt sich gut. — 14. VI. Obwohl die Fistel sich noch mit der Sonde bis zur 5. Rippe nach oben verfolgen lässt, und die Wunde wenig Heilung zeigt, ausserdem noch sehr stark secerniert, verlangt Pat. entlassen zu werden. Der Befund über der Lunge ist unverändert, an Gewicht hat V. 10 kg zugenommen. — 8. VII. Heute kommt Pat. in sehr verschlechtertem Allgemeinzustand und stark abgemagert, wegen der in letzter Zeit wieder mehr secernierenden Fistel von Neuem zur Aufnahme. Bei der Untersuchung zeigt sich, dass sich die Höhle absolut nicht verkleinert, vielleicht sogar vergrössert hat. Im Organbefund hat sich nichts verändert. In die Empyemhöhle laufen 200 ccm Flüssigkeit ein. Kein Husten, kein Fieber. Auf Wunsch des Pat. wird vorderhand von einer Operation abgesehen und der Aspirationsapparat von Perthes angelegt.

25. IX. Da trotz der langen Zeit, in der der Perthes'sche Apparat lag, eine Verminderung des Sekrets kaum eingetreten und eine sonstige Besserung auch nicht zu sehen ist, wird in Morphium-Chloroform-Aether-O-Narkose zur thorakoplastischen Operation geschritten. Nachdem die Fistel excidiert ist, wird ein bogenförmiger Schnitt, dessen konkave Seite im Verlauf der 9. Rippe liegt, dessen Enden nach oben von der Paravertebrallinie und in der hinteren Axillarlinie liegen, gemacht. Nach Zurückpräparieren der Haut und Ablösen der Muskulatur von der Thoraxwand werden die 6., 7., 8., 9. und 10. Rippe reseciert und zwar von der hinteren Axillarlinie bis zum Ansatz an den Querfortsätzen der Wirbel-

säule. Nach der Resektion zeigt sich eine grosse unregelmässige Höhle mit schwieliger Wandung, die mit fibrinösen Belägen ausgekleidet ist. Auch die Pleura pulmonalis besteht aus derbem dicken Schwielengewebe. Der Versuch, eine ausgiebige Dekortikation der Lunge zu machen, hält zwar auf, gelingt aber mit sichtbarem Erfolge. Die Pleura costalis wird mit dem scharfen Löffel abgekratzt und teilweise excidiert. Da beim Schluss der Wunde der Angulus scapulae ein gutes Anlegen des Hautmuskellappens verhindert, wird vom Angulus etwa das untere Drittel reseciert. Darauf wird der Lappen in die Tiefe gelegt und durch starke Situationsnähte fixiert, nachdem die Wundhöhle mit Jodoformgaze tamponiert ist.

10. X. Der Hautlappen hat sich gut in die Tiefe gelegt und ist auch scheinbar verwachsen. Vom unteren linken Wundwinkel aus gelangt man noch in eine ungefähr apfelgrosse Höhle, aus der noch immer reichlich eitriges Sekret entleert wird. Die Wundhöhle wird alle 2 Tage mit 5% Argentum nitricum-Lösung gespült und tamponiert. Auffallend ist bei gutem Abfluss des Eiters und keiner nachweisbaren Retention das andauernde hohe Fieber. Allgemeinbefinden gut. Eine pathologisch-histologische Untersuchung der abgetragenen Pleuraschwielen hat einen Anhalt, die Erkrankung auf Tuberkulose zurückzuführen, nicht ergeben. — 15. XII. Da die Temperaturen andauernd hoch sind, die eitrige Sekretion auch nicht viel besser geworden ist, wurde ein Radiogramm angefertigt, auf dem nur die guten Effekte der Thorakoplastik, aber sonst keine besonderen Erscheinungen zu finden sind. — 20. II. Bei täglichem Verbandwechsel und Bädern hält sich die Temperatur subfebril und der Patient erholt sich gut. Die Höhle rechts vorne besteht zwar noch, sieht aber gut aus und hat sich bedeutend verkleinert. Seit etwa 3 Wochen hat sich das Atemgeräusch ziemlich gebessert. — 15. VI. In ausserordentlich langsamem Heilungsverlauf hat sich die Wundhöhle geschlossen und eine kleine noch bestehende nicht secernierende Fistel sieht gut aus. Die rechte Lunge hat sich scheinbar noch etwas ausgedehnt. Das Atemgeräusch ist leise, vesikulär ohne Nebengeräusche. Die linke Lunge ist normal, das Herz etwas nach rechts verlagert, sodass der Spitzenstoss in der Parasternallinie liegt. Herztöne rein. Wenn man den Pat. von vorne ansieht, bemerkt man ausser einer mässigen Abflachung der rechten Thoraxseite und einem ganz geringen Tieferstand der rechten Schulter nichts von der plastischen Operation und dem immerhin grossen Rippendefekt. Eine Skoliose der Brustwirbelsäule ist eben angedeutet. Der Arm ist nach oben frei beweglich, irgend welche bewegungseinschränkenden Schädlichkeiten von der Resektion des unteren Teiles der Scapula herrührend sind nicht zu verzeichnen. Auf eigenen Wunsch wird Pat. versuchsweise in ambulante Behandlung entlassen. Gewichtszunahme seit der letzten Operation 5 kg. Nach den Büchern der Ambulanz des Eppendorfer Krankenhauses wurde V. am 2. VIII. aus der Behandlung geheilt entlassen.

16. C. F. B., Heizer, 41 J., aufgen. 8. X. 04, entl. 28. IV. 05. Suicidversuch. Inficierter Hämatothorax, bei dem Rippenresektion und Behandlung mit Perthes'schem Aspirationsapparat erfolglos blieben. Ausgedehnte Thorax-Resektion mit Heilung in 3 Monaten.

Familien-Anamnese o. B. früher angeblich nicht ernsthaft erkrankt. Hat sich vor 10 Tagen in selbstmörderischer Absicht in die linke Brustseite geschossen und zwar nach aussen von der Arteria pulmonalis.

Status: Ziemlich grosser in gutem Ernährungszustand befindlicher Mann von schwer krankem, bleichen, hochfiebernden Aussehen. Wangen, Lippen leicht cyanotisch, starke Dispnoe. Im linken 8. Intercostalraum ausserhalb der Mammilla kleine gut verheilte ältere Wunde. Ueber der ganzen linken Lunge bis zum oberen Rande der Scapula satte Dämpfung, Atmung aufgehoben. Eine Probepunktion ergiebt Blut mit Fibringerinnsel und Eiter in mässigen Mengen.

Da es sich um einen Pyohämatothorax infolge Lungenschlusses handelt, sofort Operation: In Morphium-Chloroform-Narkose wird zur Resektion der linken 8. Rippe in etwa 5 cm Ausdehnung in der vorderen Axillarlinie geschritten. Man gelangt sofort in die Pleurahöhle, die mit Massen coagulierten und noch flüssigen Blutes angefüllt ist. Der Inhalt der Pleurahöhle wird entleert und nach Drainage mit Gummirohr Pat. sofort an den Perthes'schen Aspirations-Apparat gelegt.

11. X. 04. Obwohl der Perthes gut liegt und auch funktioniert (abgeflossen sind 1300 ccm) heute 41 Grad Temperatur, ohne besonderen objektiven Befund. Perthes ab. Einfache Drainage. Verband. — 12. X. 04. Pat. völlig benommen, starke Delirien, ausserordentlich unruhig, kaum im Bett zu halten. Blutentnahme blieb nach 72 Stunden steril. — 14. X. 04. Noch immer Temperaturen über 40 Grad. Sensorium seit gestern etwas klarer. Reichliche Sekretion aus der Wunde. Flüssigkeitsaufnahme, Diurese befriedigend. — 18. X. Temperatur andauernd über 39°. Sensorium ziemlich frei. Blutentnahme, die nach 96 Stunden ebenfalls steril blieb. — 31. X. 04. Temperaturen zwischen 37—39,5 Grad mit sehr starken Remissionen. Die Wunde beginnt sich zu reinigen und secerniert enorm. Eine Röntgenaufnahme ergiebt eine Zertrümmerung der linken 5. Rippe, in etwa 6 cm Ausdehnung, dicht vom Ansatz an der Wirbelsäule beginnend. Das Geschoss sitzt in der Höhe der 6. Rippe, scheint in der Rippenmuskulatur zu stecken. Sensorium klar. — 4. XI. 04. Keine wesentliche Aenderung des Allgemeinbefindens, Temperaturen immer noch bis 39 Grad. Die Kugel ist heute deutlich in der Höhe der linken 6. Rippe ca. handbreit von der Mittellinie im Unterhautfettgewebe zu fühlen. In Schleich'scher Lokalanästhesie gelingt die Extraktion leicht. — 20. XI. Temperaturen etwas niedriger. Die Wundhöhle hat sich wie auch die Wunde selbst stark verkleinert und fasst nunmehr nur noch 100 ccm Flüssigkeit. Andauernd sehr reichliche Sekretion. Um noch-

mals einen operativen Eingriff zu vermeiden, wird der Perthes von Neuem angelegt. — 5. XII. Noch kein Temperatur-Abfall. Der Perthes der andauernd über 150 ccm täglich zog, hat in den letzten Tagen nunmehr etwa 50 ccm abgezogen. Da wieder über 40 Grad Temperatur Perthes von Neuem ab, weil oft verstopft und die Wand der Höhle schon anscheinend sehr stark und unnachgiebig geworden ist. — 30. XII. Seit 7. XII. ist Pat. fieberfrei und ohne jegliche Beschwerden. Die Fistel wurde nur mit Jodoformgaze leicht austamponiert, um dem noch sehr reichlichen Wundsekret guten Abfluss zu verschaffen. Die Wundhöhle fasst noch etwa 55 ccm, sodass man sich zu einer 2. ausgiebigen Operation entschliesst, um endlich Besserung und schnellere Heilung zu erlangen.

2. II. 05. In Morphium-Chloroform-Aether-O-Narkose Operation. Grosser U-förmiger Weichteillappen-Schnitt. Nachdem die Weichteile abpräpariert sind, werden die 5., 6., 7. und 8. Rippe in je 10—14 cm Länge reseciert. Die ganze Höhle war mit schmierigen schlaffen Granulationen belegt und ist nach der Resektion gut freigelegt. Nach gründlicher Reinigung der Granulationen wird der vorher gebildete Weichteillappen in die Höhle gelegt und durch einige Situationsnähte die Wunde geschlossen. Drainage-Verband.

10. II. Sofort nach der Operation wieder sehr starker Temperaturanstieg, die Wunde secerniert immer noch stark, doch hat sich der Hautlappen gleichmässig angelegt. — 17. II. Dauernd fieberfrei, in den letzten Tagen ist eine Erholung sichtlich zu beobachten, im selben Masse als die Wundheilung vor sich geht. Pat. steht heute auf. — 9. III. Allgemeinbefinden recht zufriedenstellend. Die Wundhöhle ist anscheinend ganz geschlossen, es besteht nunmehr nur eine bleistiftdicke Fistel, aus der sich etwas seröses Exsudat entleert. — 28. IV. Wunde vollkommen heil und fest vernarbt. Geheilt entlassen.

17. D. B. R., Dienstmädchen, 17 J., aufgen. 7. VII. 03, entl. 2. II. 05. Postpneumonisches grosses Empyem. Ausgedehnte Resektion der linken Thoraxwand und eines Teiles der Scapula. Dekortikation. Heilung.

Eltern und 4 Geschwister leben und sind gesund, als Kind Masern und Scharlach, mit 14 Jahren Lungenentzündung und seit dieser Zeit nicht mehr ganz gesund. Seit vorigem Jahre Bleichsucht, die vorübergehend sehr stark war. Vor 5 Tagen von Neuem mit Schwindel, Erbrechen, Kopfschmerzen und starkem Stechen in der linken Seite erkrankt. Da gestern Verschlimmerung eintrat und das Fieber hoch wurde, Einlieferung in das Eppendorfer Krankenhaus.

Status: Mittelmässig grosses, sehr schlecht aussehendes junges Mädchen in heruntergekommenem Ernährungszustande. Cyanotisches hochfieberhaftes Aussehen. Lungen in normalen Grenzen. Rechte Lunge ohne pathologischen Befund. Ueber der ganzen linken namentlich vom Angulus

scapulae abwärts satte Dämpfung. Ueber der linken Spitze deutliches Kompressionsatmen, nach unten aufgehobenes Atemgeräusch und kein Stimmfremitus. Herz o. B. Puls klein, frequent, regelmässig. Der sonstige Organbefund bietet nichts Wesentliches.

5. VII. Eine Probepunktion ergiebt reinen Eiter, sofort in Chloroform-Aether-O-Narkose Operation. In der hinteren Axillarlinie wird auf die 9. Rippe eingegangen und davon etwa 5 cm reseciert. Nach Eröffnung der Pleura entleeren sich gut 1500 ccm dünnflüssigen geruchlosen Eiters. Nach Einführung eines Gummidrainrohres aufsaugender Verband.

7. VIII. Die Wunde secerniert sehr viel und scheint sich nicht zu verkleinern. Pat. kommt immer mehr herunter und hat stets hohes Fieber. In Morphium-Chloroform-Aether-O-Narkose wird eine thorakoplastische Operation gemacht. Die alte Incisionswunde wird verlängert, nach beiden Seiten zu nach oben U-förmig weitergeführt. Nachdem die Muskulatur von den Rippen abpräpariert und nach oben geklappt ist, werden die 9., 8., 7., 6. und 5. Rippe in etwa 10 cm Ausdehnung reseciert. — Die Weichteile in der Mitte durchschnitten und durch scharfe Haken auseinander gehalten. Die Pleura costalis wird, wo sie zu erreichen ist, mit einem scharfen Löffel abgekratzt und dann die Dekortikation der Lunge vorgenommen, worauf sie sich sofort gut ausdehnte. Die Weichteile werden mit starken Situationsnähten in die Tiefe gelegt, teilweise primär genäht. Nach Jodoformgazetamponade aufsaugender Verband.

12. XII. Die ganze Zeit über ziemlich hohes Fieber mit wechselndem Allgemeinbefinden. Die grosse Höhle wurde jeden 2. Tag mit einer 5%igen Argentum nitricum-Lösung gespült und verkleinerte sich soweit, dass sie noch ungefähr 100 ccm fasst. Ein Röntgenbild lässt die neuen Veränderungen im Thorax genau erkennen. In der letzten Zeit hat sich eine starke rechtskonvexe Skoliose ausgebildet, die noch kein Zeichen von Ausgleichung in der Hals- und Lendenwirbelsäule zeigt. Da sich Pat. so weit erholt hat, einen neuen Eingriff zu ertragen, wird in Chloroform-Aether-O-Narkose eine neue plastische Operation gemacht. Die Wunde wird im vorderen Winkel erweitert, die ganze Höhle nochmals mit dem scharfen Löffel gereinigt. Um ein besseres Anlegen des unteren Hautlappens zu erreichen, wird noch ein 12 cm langes Stück der 10. Rippe reseciert (s. Fig. 3), mit Jodoformgaze tamponiert und die Wunde nach Anlegung tiefgreifender Situationsnähte geschlossen. Kompressionsverband. — 11. V. 04. Eine Zeitlang wurde versucht, das täglich hohe Fieber durch lang andauernde Bäder und täglich zweimaligen Verbandwechsel zu bannen, doch erzielte man keine Erfolge. In den letzten Wochen stiessen sich aus der wieder viel stärker secernierenden Höhle wiederholt Granulationsfetzen ab. Zuerst bestand nur eine eigentliche grössere Fistel, seit Wochen sind es ihrer 5 geworden, die alle im unteren und hinteren Wundrand münden und sich 5—10 cm tief in die Empyemhöhle verfolgen lassen. Obwohl Pat. wiederholt geröntgt und durchleuchtet wurde,

konnte ein Herd nirgends entdeckt werden. Da Pat. immer mehr an Gewicht abnimmt, und der Zustand so nicht gelassen werden kann, entschliesst man sich nochmals zu einer Operation. In Chloroform-Aether-O-Narkose wird der ganze alte Schnitt wieder eröffnet und der obere Lappen so weit losgeklappt, als er keine Verwachsungen mit der Lunge eingegangen ist. Die Fistelgänge werden sämtliche excidiert, aus der noch gut faustgrossen Höhle eine kolossale Menge schlechter, schwammiger Granulationen ausgeräumt. Um den oberen Lappen tiefer legen zu können, wird ein etwa 5 Markstück grosser Teil des unteren Scapulaendes resseciert. Wiederum tiefe Seidensituationsknopfnähte. Jodoformgaze-Tamponade und fest komprimierender Holzwollkissenverband.

Fig. 3.

7. X. Trotz der sorgfältigsten Behandlung ist der Status im Allgemeinen unverändert. Die abendlichen Temperatursteigerungen, durchschnittlich 1,2 Grad halten an, ohne wesentliche Wirkung auf das gute subjektive Befinden. Das Körpergewicht hält sich mit geringen Schwankungen ziemlich auf gleicher Höhe und eine grosse Fistel im unteren linken Wundwinkel besteht immer und secerniert viel Eiter. Heute morgen lag im Verband ein etwa $2^1/_2$ cm langer und $^1/_2$ cm breiter Sequester, der scheinbar von der Scapula herrührte. So weit die Höhle durch die Fistel erreichbar ist, wird sie des öfteren ausgekratzt, gespült und tamponiert. — 2. II. 05. Sämtliche Fisteln, auch die bis vor 14 Tagen noch ziemlich viel secernierende grosse im unteren Wundwinkel, haben sich geschlossen und sind, nachdem die Granulationen sehr üppig wurden, schnell geheilt. Bei der Betrachtung fällt eine starke Abflachung und Einziehung der ganzen linken Seite auf, die gemessen 9 cm in der tief-

sten Stelle der Narbe in der Axillarlinie beträgt. Die Konvexskoliose ist durch die Kompensation in der Hals- und Lendenwirbelsäule nicht gleich ausgeglichen, die linke Schulter steht etwa 5 cm tiefer als die rechte. Obwohl der untere Scapulawinkel entfernt ist, ist keine Bewegungsbeschränkung im linken Arm zu konstatieren. Die linke Lunge hat sich gut ausgedehnt, man hört überall leises vesikuläres Atemgeräusch mit geringen bronchitischen Geräuschen. Die rechte Lunge zeigt vollkommen normalen Befund. Das Herz ist etwas nach rechts verzogen, sodass der Spitzenstoss in der linken Parasteranllinie liegt. Töne etwas unrein. Pat. hat in den letzten 2 Wochen 4 kg. an Gewicht zugenommen und wird heute geheilt nach Hause entlassen.

18. I. H. H., Arbeiter, 63 J., aufg. 6. I. 04, entl. 31. VII. 05. Altes Empyem, das auf einfache Resektion nicht heilte. Thoraxresektion mit Fortnahme des unteren Scapulawinkels in 4 Absätzen. Heilung.

Pat. hat vom 26. XI. 02 bis 17. XI. 03 wegen Brustfellerkrankung im Krankenhause zu Lüneburg gelegen (Rippenresektion Januar 03), von wo er ungeheilt entlassen wurde, da er mit den getroffenen ärztlichen Anordnungen nicht einverstanden war. Früher will Pat. nie ernstlich erkrankt gewesen sein.

Status: Mittelgrosser, mässig kräftig gebauter Mann, in mittlerem Ernährungszustande, von etwas kachektischem Aussehen. Herz o. B. Ueber beiden Lungen vereinzelte katharrhalische Geräusche. Unterhalb der rechten Scapula verläuft eine tief eingezogene, bogenförmige Narbe mit 2 Fisteln. Sonstiger Organbefund o. B.

25. I. Da Pat., der bisher immer fieberfrei war, in der letzten Zeit rapid abgefallen ist und sich mit der exspektativen Behandlung eine Besserung, resp. ein Schluss der ziemlich viel secernierenden Fistel nicht erreichen liess, wurde heute in Morphium-Chloroform-Narkose zur Operation geschritten. Die obere Fistel, die sehr viel dünnflüssigen Eiter secernierte, wurde nach oben und unten gespalten. Man stösst dabei nirgends auf rauhen Knochen oder auf eine noch ungeöffnete Höhle, dagegen findet man oben in einer ganz zugranulierten Tasche der alten Empyemhöhle ein etwa 5 cm langes altes Gummidrain. Um die ganze Höhle frei zu legen, werden die 5., die vorher schon teilweise resecierte 6. und 7. Rippe in etwa 10 cm Ausdehnung reseciert und die Tasche mit dem Messer und scharfen Löffel gründlich von den übel und schmierig aussehenden Granulationsgeweben gesäubert. Die Wunde wird mit Jodoformgaze tamponiert und einige Fixationsnähte angelegt.

15. II. Der Pat. hat sich nach der Operation sehr gut erholt (4 kg Gewichtszunahme), auch ist sein Allgemeinbefinden bedeutend gebessert, doch zeigt die Wunde keine besondere Heilungstendenz. — 10. III. Trotz aller erdenklichen Mittel zur Besserung der Granulationen, die schlaff aus-

sehen, gelingt es nicht, die Wunde zum Schluss zu bringen, was wohl auch damit zusammenhängt, dass durch die stete Bewegung der Scapula, die direkt unterm oberen Wundrand sitzt, der Wunde die nötige Ruhe fehlt. Versuch durch Ruhigstellung des linken Oberarmes mit fixierendem Verband. 6½ kg Gewichtszunahme. — 25. III. Auch der Versuch mit der Ruhigstellung des Armes liess eine Besserung in merklicher Weise nicht erkennen, obwohl die Wunde bedeutend weniger secerniert. Subjektives Wohlbefinden und keine sonstigen Beschwerden.

11. IV. 2. Operation in Morphium-Chloroform-Aether-O-Narkose. Der untere Scapulawinkel wird umschnitten, die Muskulatur von der Scapula losgelöst und das untere Drittel des Knochens reseciert. Die unter der Scapula verlaufende, etwas stark nach hinten mit dem Resektionsstumpf vorspringende 7. Rippe wird entfernt. Jodoformgazetamponade, Situationsnähte.

20. IV. Gleich nach dem Eingriff trat hohes Fieber und ein ziemlicher Collaps ein, der im Verlauf der Tage wieder gehoben werden konnte. Ausser immer noch bestehendem Hustenreiz, der mit Codeinsaft erfolgreich bekämpft wird, kein besonderer objektiver pathologischer Befund. Die Wunde sieht gut aus, doch sind die Granulationen wenig und schlaff. — 5. VI. Bei mässigem Allgemeinbefinden und keinen wesentlichen Veränderungen zunehmender langsamer Verfall des Pat. — 10. VIII. Wunde noch immer nicht geschlossen, trotzdem die Granulationen wieder besser aussehen und der Patient sich sichtlich erholt. In der letzten Zeit wurden wiederholt in die Wundhöhle Jodoform-Glycerininjektionen gemacht ohne wesentlichen Erfolg. — 20. IX. Einer Röntgenaufnahme zufolge, die nach einer Jodoform-Glycerininjektion gemacht wurde, geht die Höhle bis zur Hälfte der Scapula in die Höhe und endigt an einer scheinbar cariösen Rippe.

21. IX. In der Annahme es handelt sich um eine Rippencaries wurde bei der 3. Operation in Morphium-Cloroform-Aether-O-Narkose, der oberste Fistelgang in der alten Narbe gespalten. Hierbei findet sich denn auch eine cariöse Zerstörung am resecierten Scapulateil und an der darunterliegenden 4. Rippe. Von der Scapula wurde von Neuem ein etwa 1½ querfingerbreites Stück, die 4. Rippe in Ausdehnung von etwa 8 cm reseciert. Alte übel aussehende Rippenstümpfe werden mit der Knochenschere abgezwickt. Die Fistel wird sauber ausgekratzt, die Wundhöhle mit Jodoformgaze tamponiert. Teilweise Hautnaht, und teilweise Situationsnähte. Sämtliche Tampons werden nach dem unteren Wundrande hinausgeleitet.

10. XII. Auch nach der letzten Operation wieder hoher Temperaturanstieg, doch ohne nennenswerten Einfluss auf den Gesamtzustand des Pat., der jetzt sehr zufriedenstellend ist. Die Wunde sieht gut aus, die Hautnähte wurden nach 8 Tagen entfernt, Sekretion mässig. Eine Untersuchung des resecierten Scapulastückes ergab, dass es sich um eine

Osteomyelitis tuberculosa handelte. — 20. I. Zunehmende Erholung und Kräftigung des Pat. Die Haut hat sich unter der Scapula in die Tiefe gelegt und liegt scheinbar der Pleuraschwarte an. Nur aus dem unteren Wundrand besteht noch starke Sekretion. Mit einer Sonde gelangt man in eine rauhe Stelle der 8. Rippe. Perkutorischer Befund bei der Lunge gut.

10. II. 4. Operation. Da sich die Sekretmenge nicht verminderte, die Granulationen wieder schlecht aussehen, wird neuerdings in Morphium-Chloroform-Aether-O-Narkose der untere Wundrand erweitert. Die schlaffen Granulationen mit dem scharfen Löffel ausgeräumt und von der vom Periost freien 8. Rippe etwa 6 cm reseciert. Mit einem seitlichen Einspannungsschnitt gelingt es leicht, den Hautlappen mit den Situationsnähten in die Tiefe zu legen. Nach Jodoformgazetamponade teilweise Hautnaht.

2. III. Die plastische Deckung des Defektes, der nach der teilweisen Resektion von 5 Rippen entstanden ist, ist sehr gut, die Haut liegt mit Ausnahme des unteren Teiles des unteren Wundwinkels überall der Pleura pulmonalis an. Sekretion noch ziemlich viel, Allgemeinbefinden gut. — 5. V. Ein kleiner Teil des Hautlappens wurde nach einer etwas kräftigen Auskratzung eines Fistelganges gangränös, doch sind an seiner Stelle lebhafte Granulationen mit gut epithelisierenden Rändern. — 8. VII. Nach bedeutender Verkleinerung der Wunde entstand vorgestern in der Mitte der Granulationsfläche eine kleine Fistel, die gestern einen kleinen Sequester ausstiess." Auskratzung und Jodoform-Glycerin-Injektion unter Lokalanästhesie mit Schleich'scher Lösung. Die Granulationsfläche wird mit Perubalsam und Kampferwein behandelt. — 27. VII. Die Wunde ist bis auf eine haselnussgrosse Stelle geheilt. Die Fistel geschlossen. Pat. fühlt sich sehr wohl, steht seit 8 Tagen auf. Der Arm ist vollkommen frei beweglich. — 31. 7. Pat. musste auf Wunsch der Behörde mit einer ganz kleinen gutaussehenden, nicht secernierenden Granulationsfläche entlassen werden.

19. H. F. G., Tischlermeister, 44 J., aufgen. 7. VII. 05., entl. 5. II. 06. Postpneumonisches Empyem, Lungengangrän, Bronchialfistel. Wegnahme von 4 Rippen, Dekortikation. Erysipel. Heilung.

Eltern und Geschwister unbekannter Todesursache gestorben. Pat. angeblich bis vor einem 1/4 Jahr gesund. Im April erkrankte er an einer rechtsseitigen Lungenentzündung und war deshalb 6 Wochen in Behandlung. Es soll ein starker Husten und beständiges Stechen in der ganzen rechten Seite, namentlich aber in den unteren Partien zurückgeblieben sein. Vor etwa 10 Tagen neuerdings Verschlimmerung. Ein zugezogener Arzt stellte eine Pleuritis exsudativa fest. Vor 5 Tagen wurde punktiert und viel wasserklare Flüssigkeit entleert. Bei der ge-

strigen Punktion soll Eiter gekommen sein, weshalb Pat. ins Eppendorfer Krankenhaus eingeliefert wird.

Status: Mittelgrosser Mann, von krankem Aussehen und sehr heruntergekommenem Ernährungszustande. Ueber der rechten Lunge ist voller Schall mit normalem Atemgeräusch. Links erhält man etwa von der 5. Rippe an abwärts satte Dämpfung mit abgeschwächtem Atem und vollständig aufgehobenem Stimmfremitus. Ueber der Spitze normaler Perkussionsbefund mit Kompressionsatmen. Herz in normalen Grenzen mit reinen kräftigen Tönen. Sonstige Organe o. B.

20. VII. Da eine sofort vorgenommene Probepunktion unterhalb des Scapulawinkels Eiter ergab, in Chloroform-Aether-O-Narkose Operation. Mit der hinteren Axillarlinie als Mitte wird auf die 7. Rippe eingeschnitten und davon erst 5 cm reseciert. Nach stumpfer Eröffnung der Empyemhöhle, fliessen in grossem Bogen und unter mächtigem Druck etwa 1100 ccm dicken übelstinkenden Eiters ab. Nach Ausspülung der grossen Höhle, die etwa 600 ccm fasst, Drainage und Verband. — 20. IX. Gleich nach der Operation trat eine unverhältnismässig rasche Besserung ein, die nur einige Tage anhielt. Die Wunde secernierte grosse Mengen stinkenden Eiters, die erst in den letzten Tagen etwas abnahm. Ein Radiogramm ergab wenig Anhaltungspunkte für die Vermutung einer grösseren Verhaltung und erklärte so auch die hohen Temperaturen nicht, für die man schon vorher keine Erklärung finden konnte. Die Fistel ist etwa noch 12 cm lang und geht zur Hälfte nach oben, zur Hälfte nach unten. Die Lunge scheint sich gut ausgedehnt und an einigen Stellen der Pleura costalis angelegt zu haben. Immerhin fasst die Empyemhöhle noch etwa 300 ccm Flüssigkeit. Am 12. IX. trat plötzlich ein Erysipel auf, welches rapid um sich griff, das aber wieder schnell zurückging und seit gestern abgeheilt ist.

9. XI. In der letzten Zeit wiederholte Schüttelfröste und allmähliches Schlechterwerden des Gesamtzustandes. Ueber der rechten Lunge ist zwar die Dämpfungsgrenze um beinahe 2 querfingerbreit retour gegangen und es ist auch leises Atmen überall zu hören, doch zwingt der Umstand, dass sich mit dem vielen secernierten Eiter aus der Fistel Lungengewebsfetzen ausstossen und der Pat. nachdem in die Fistel Jodoform-Glycerin eingespritzt ist, dasselbe unter heftigem Husten aus dem Munde wieder ausspuckt, zur erneuten Operation. In Morphium-Chloroform-Aether-O-Narkose wird der alte Schnitt etwas verlängert und nach oben U-förmig ausgezogen, die Weichteile zurückpräpariert und hochgeschlagen. Um besseren Zugang zu erhalten, werden die 6., 7., 8 und 9. Rippe in etwa 12—15 cm Ausdehnung und der untere Teil des Scapulawinkels reseciert. Nachdem so die ganze Empyemhöhle vorliegt, werden die bis zu $2^1/_2$ cm verdickten Pleura costalis-Schwarten mit dem Löffel und Messer abgetragen und eine teilweise Dekortikation der Lunge ausgeführt. Da sich die Lunge sofort gut ausdehnt, legt sich der Hautmuskellappen

ohne Weiteres der Lunge an. Lockere Tamponade mit Jodoformgaze und Situationsnähte.

20. I. Die Wunde hat sich bis auf eine noch etwa 5 cm tiefe Fistel geschlossen. Die Lunge ist ausgedehnt und ergiebt auskultatorisch überall normales Atmen. Vorrübergehend waren einige bronchopneumonische Herde in der Umgebung der Bronchialfistel, die immer noch nicht zum Schluss gebracht werden konnte, zu erkennen. Das sonstige Allgemeinbefinden ist bedeutend verschlechtert infolge sehr raschen Fortschreitens einer amyloiden Degeneration der Nieren, Milz, Leber und des Darmes. — 5. II. 06. Die Bronchialfistel hat sich vor 14 Tagen geschlossen, die übrige Wunde ist noch 3 Markstück gross, die Fistel 1 cm tief. Die Wunde ist mit sehr üppig wuchernden Granulationen bedeckt, die am Rande rasche Epithelisierung zeigen. Aus der Fistel noch ab und zu ganz wenig schleimige Sekretion. Die Lunge scheint sich vollkommen angelegt zu haben, der auskultatorische Befund ergiebt abgeschwächtes, vesikuläres Atmen, bis zur unteren Lungengrenze. Perkutorisch von der 6. Rippe abwärts geringe Dämpfung. Der rechte Arm ist vollkommen frei beweglich und hat in gar keiner Weise gelitten. Pat. verlangt nach Hause zu kommen, wird in Heilung zum Privatarzt entlassen.

Auf Anfrage bei den Angehörigen des Pat. erfährt man, dass das Allgemeinbefinden des Pat. kein besonderes (wahrscheinlich wegen der amyloiden Degeneration) ist, dass aber nach der Operation nie wieder Beschwerden aufgetreten sind, die darauf zurückzuführen wären.

20. C. P. B. C., Lederhändler, 46 J., aufgen. 23. I. 06, entl. 10. XI. 06. Alte Fistel nach operiertem Empyem. Mit Perthes'schem Aspirations-Apparat keine Besserung. Nach Thoraxresektion in 3 Absätzen und Dekortikation Heilung.

Eltern und Geschwister gesund, selbst früher angeblich nie krank, hat auch als Soldat gedient und 1892 hat der Pat. eine linksseitige Rippenfellentzündung gehabt, hat sich aber allmählich wieder erholt; nie Husten oder Auswurf. 1901 schwoll die linke Brustseite an, nachdem er sich beim Radfahren dieselbe gequetscht hatte. Drei Wochen später wurde eine Rippenresektion gemacht, wonach eine Fistel zurückblieb. Einige Monate darauf wiederholte sich die Rippenfellentzündung (Dauer 15 Wochen), worauf Pat. zur Erholung längere Zeit in den Harz ging. Die Fistel brach im Laufe der Jahre öfters wieder auf. Seit Oktober 05 ist Pat. sehr hinfällig und ermattet, der Auswurf, der seit 1901 nie mehr ganz aufgehört hatte, wurde bedeutend mehr. Seit Oktober brach die Fistel zweimal wieder auf und entleerte viel Eiter. Mit der Entleerung des Eiters sank jedesmal die Körpertemperatur, die vorher stets fieberhaft gewesen ist.

Status: Etwas abgemagerter Mann mit blasser Hautfarbe und leichter

Cyanose des Gesichtes. Schleimhäute blassrot. Die linke Brusthälfte ist abgeflacht und bleibt bei der Atmung bedeutend hinter der rechten zurück. An der vorderen Seite verläuft eine alte Narbe von der vorderen Axillarlinie nach dem Ansatz der 6. Rippe zu. In der Mammillarlinie ist die Narbe auf der ziemlich stark infiltrierten Thoraxwand nicht verschieblich, hier befindet sich eine kleine Fistel, aus der eitrige Flüssigkeit in ziemlicher Menge entleert wird. Im Eiter keine Tuberkelbacillen. Die Lungenspitzen stehen beiderseits gleich hoch. Ueber der ganzen rechten Seite lauter Klopfschall, gut verschiebliche Grenze und überall Vesikuläratmen; nur in der Mitte etwas rauhes Atemgeräusch. Ueber der linken Lunge bis o. v. lauter Klopfschall, von der 3. Rippe beginnend ebenfalls lauter Schall mit tympanitischem Beiklang, überm Unterlappen bei Rückenlage tief tympanitischer, beim Aufsetzen hoch tympanitischer Schall. L. h. o. leicht verkürzter Schall, dann gedämpft tympanitisch, von der 6. Rippe ab Schenkelschall. Ueber dem ganzen Oberlappen leises unreines Vesikuläratmen, in der Mitte hauchendes Exspirium, im Bereich des Unterlappens ist das Atemgeräusch ganz aufgehoben, Pectoralfremitus abgeschwächt, ab und zu hört man grossblasige, feuchte Rasselgeräusche. Das Sputum ist eitrig, geballt und übelriechend. Die sonstigen Organe o. B.

6. II. Eine Röntgenaufnahme am 27. I. ergab einen nach oben scharf abgegrenzten Schatten über dem linken unteren Lungenlappen in der Hylusgegend beiderseits unregelmässige kleine Schatten. Da sich der objektive Befund nicht verändert, das subjektive Befinden sich sehr verschlimmert hat, wird Pat. zwecks Vornahme einer thorakoplastischen Operation zur II. Chirurgischen Abteilung des Eppendorfer Krankenhauses verlegt.

12. II. Eine genaue Untersuchung der Empyemhöhle ergiebt, dass sie etwa 550 ccm Flüssigkeit zu fassen im Stande ist. In Skopolamin-Morphium-Chloroform-Äther-O-Narkose Operation. Zunächst wird die alte Narbe soweit aufgeschnitten, dass man gut Zugang zur Höhle bekommt. An der Stelle der früher resecierten Rippe hat sich eine unregelmässige Spange gebildet, die zunächst entfernt wird. Um mehr Platz zu schaffen, wird die 7. Rippe in etwa 10 cm Ausdehnung entfernt. Die Höhle erscheint dann ganz flach, die Pleura pulmonalis und costalis sind stark verdickt und mit Fibrinzotten dicht belegt. Bei der Auskratzung und Abtragung der Schwarte stösst man wiederholt auf Verkalkungen, die sorgfältig entfernt werden. Nach vorübergehender Jodoformgazetamponade wird der Perthes'sche Aspirationsapparat angelegt.

20. II. Die Sekretion ist sehr reichlich, abwechselnd dick und dünnschleimig eitrig, am ersten Tage deutliche Blutbeimischung. Die Menge des Sekretes hat kaum abgenommen. Das Allgemeinbefinden hat sich wesentlich gebessert. Appetit ist wieder zurückgekehrt, Gewichtszunahme vorhanden. — 30. II. Im Allgemeinbefinden ist keine Besserung eingetreten, der Pat. fühlt sich ab und zu sehr matt und elend; ausserdem

ist er durch Durchfälle in der letzten Zeit sehr entkräftet. Die Menge des Sekretes hat zugenommen und wurde in der Konsistenz auch wieder dicker. Da der Pat. seit einigen Tagen ziemlich unruhig geworden ist und der Perthes am Tage oft zweimal undicht wurde, wurde er abgenommen und die Wunde mit Jodoformgaze tamponiert und mit Holzwollekissen verbunden. — 15. III. Im Gesamtbefinden ist eine wesentliche Aenderung nicht eingetreten. Die Sekretion ist nicht weniger geworden, die Wundhöhle zeigt keine Granulationen, der Boden der Wunde ist schmierig belegt. In letzter Zeit wieder starke Gewichtsabnahme.

21. III. In Skopolamin-Morphium-Chloroform-Aether-O-Narkose Operation: Der Schnitt der letzten Operation wird nach beiden Seiten bogenförmig nach aufwärts verlängert. Nach Abpräparieren der Weichteile und Muskeln werden die 5., 6., 7., 8. und 9. Rippe der Reihe nach in ganzer Ausdehnung reseciert. Zuerst werden sie subperiostal in der Mitte durchschnitten, dann nach vorne und hinten herausgebrochen. Die Empyemhöhle liegt nunmehr ganz zu Tage und ist so gross, wie zwei Handteller. Nach gründlicher Abkratzung der Pleura costalis und teilweiser Entfernung derselben, wird die sehr stark verdickte Pleura pulmonalis mit dem Messer abgeschält, wobei allerdings wiederholt stärkere parenchymatöse Blutungen auftreten, die mit dem Paquelin und durch Umstechungen rasch gestillt werden. Die ganze Wundhöhle wird mit Jodoformgaze austamponiert, der Lappen mit Catgut-Situationsnähten fixiert.

30. III. Nach der Operation zwei Tage lang Temperaturanstiege auf 38,8° ohne sonstigen wesentlichen Befund. Beim gestrigen Verbandwechsel sah die Wunde gut aus, auch sind schon einige neue Granulationen da. Der Lappen liegt ordentlich. Das subjektive Befinden ist zufriedenstellend. — 26. IV. Die Wundhöhle secerniert zwar immer noch ziemlich reichlich, verkleinert sich aber zusehends. Die Granulationen sehen gut aus, die Wundränder schlagen sich nach innen um. Versuche, mit Heftpflasterverbänden die Wundränder nach aussen zu ziehen, bleiben bis jetzt erfolglos. Das Allgemeinbefinden bessert sich bedeutend. — 6. VII. Die Wunde hat sich bis auf eine 6 cm lange, 4 cm breite gut granulierende Fläche geschlossen. Die Umkrempelung der Wundränder ist stärker geworden und verlangt eine nochmalige plastische Deckung, die sich Pat. vorerst nicht machen lassen will. Eine etwa 6 cm tiefgehende Fistel ist zu sondieren. Die Sekretion ist mässig, ein 3tägiger Verbandwechsel genügt. Ueber der linken Lunge hat sich das vesikuläre Atmen bis auf etwa 3 Querfingerbreite am unteren Lungenrand ausgebreitet. Einige bronchitische Geräusche sind noch vorhanden. Der Perkussionsschall bietet an Stelle der alten Höhle noch eine kleine Dämpfungszone. Subjektiv fühlt sich Pat. wohl und hat um 10 kg Körpergewicht zugenommen. Auf eigenen Wunsch wird Pat. zum Privatarzt entlassen.

Am 9. X. liess sich Pat. wieder aufnehmen und nochmal die Höhle

auskratzen und sich die Wunde ordentlich schliessen zu lassen. Die Sekretion ist noch nicht ganz verschwunden, die Fistel noch etwa 4 cm tief.

10. X. In Skopolamin-Morphium-Chloroform-Aether-O-Narkose Operation: Die überhängenden Wundränder werden von der Unterlage gelöst, die Fistel ausgekratzt und, um einen guten Wundschluss zu erhalten, wird ein kleiner Entspannungsschnitt angelegt. Primäre Naht, in der Mitte kleiner Jodoformgazetampon.

10. XI. Die Wunde hat sich gut geschlossen, in der Mitte eine etwa noch 10 Pfennigstück grosse granulierende Fläche. Eine sondierbare Fistel besteht nicht. Der Pat. hat sich gut erholt und seit der Behandlung um 20 kg zugenommen. Ueber der ganzen linken Lunge Vesikuläratmen, in den unteren Partien noch leiser. Die Dämpfung besteht unverändert, eine Bewegungsbeschränkung des linken Armes besteht nicht. Von Neuem zum Privatarzt entlassen.

Fig. 4.

Anfangs September 07 stellte sich Pat. zur Nachuntersuchung vor, wobei sich folgender Befund ergab: Der Pat. sieht blühend gesund aus und hat nochmal 6 kg zugenommen. Im Anschluss an die Operation hat sich eine linkskonvexe Skoliose ausgebildet, die am 11. Brustwirbel gemessen $2^1/_2$ cm von der Mittellinie abweicht. Die Skoliose ist durch die Hals- und Lendenwirbelsäule vollkommen kompensiert. Die beiden Schultern stehen gleich hoch, die Arme sind beiderseits frei beweglich. Eine Behinderung durch den Narbenzug der Wunde besteht nicht. Die Narbe ist fest und frei auf der Unterlage beweglich. An der tiefsten Stelle ist sie noch $3^1/_2$ cm eingezogen. Die Rippenstümpfe sind an der

vorderen Brustseite einzeln abtastbar und enden mit rundlichen Callusmassen. Seit 3 Wochen besteht in der Narbe wieder eine kleine, etwa 5 cm tief an eine Rippe führende Fistel, die ganz wenig dünnflüssiges Sekret entleert. Die 10. Rippe steht im grossen Bogen vor und federt stark. Bei der Atmung bleibt die linke Seite kaum zurück. Perkutorisch erhält man an den untersten Partien der linken Lunge eine geringe Dämpfung, auskultatorisch überall bis zur unteren Lungengrenze Vesikuläratmen. Die rechte Seite ergiebt keine pathologischen Verhältnisse. Die Masse des Thorax ergeben:

10 cm	unterm	Angulus	sterni	l.	46,	r.	50
15 „	„	„	„	„	45,	„	51
20 „	„	„	„	„	43,	„	46
25 „	„	„	„	„	47,	„	43½.

Bei tiefster Inspiration erhöhen sich die Masse links um 3 cm, auf der rechten Seite um 2½ an den obersten Umfängen, um 2 an den untersten. Eine Verlagerung des Herzens besteht nicht. Die beigegebene Photographie (Fig. 4) zeigt das kosmetische Resultat.

Pat. geht seinem Geschäfte ohne die geringsten Beschwerden nach.

21. H. D., Töpfergeselle, 37 J., aufgen. 21. XII. 03, entl. 23. V. 07. Sehr grosses Empyem, Bülau'sche Drainage vergeblich. Ausgedehnte Resektion der Thoraxwand, Dekortikation, Heilung.

Eltern gesund, ebenso 4 Geschwister, 2 andere als kleine Kinder unbekannter Ursache gestorben. Selbst angeblich früher immer gesund; neigte jedoch leicht zu Erkältungen. Vor 4 Wochen von Neuem stark erkältet, bekam Husten und Auswurf. Die Sprache wurde heiser, mässiger Potus zugestanden.

Status: Sehr gracil gebauter, mittelgrosser Mann in dürftigem Ernährungszustande von blassem, kranken Aussehen. Laryngitis, Pharyngitis. Thorax mässig gewölbt. Die ganze rechte Seite atmet weniger und schleicht deutlich nach. Unterer Rand der linken Lunge 12. Brustwirbel, rechts nicht bestimmbar; vorne beiderseits unterer Rand an der 6. Rippe. Verschieblichkeit gering. Ueber der linken Spitze leichte Dämpfung, die bis zur Spina scapulae herunterreicht. Rechte Spitze frei. Von 2 Querfingerbreite unterhalb der Spina scapulae beginnend satte Dämpfung mit aufgehobenem Stimmfremitus. An der Vorderseite von der 3. Rippe abwärts ebenfalls satte Dämpfung. Ueber der gedämpften Stelle kaum ein Atemgeräusch vernehmbar, sonst über den Lungen rauhes Vesikuläratmen mit vereinzeltem Giemen. Herz in normalen Grenzen, klappender 2. Pulmonalton. Der sonstige Organbefund bietet nichts Besonderes.

19. II. 03. Da sich bei der exspektativen Behandlung im Befunde

trotz mehrfacher Punktionen nichts geändert hat, wird in der rechten vorderen Axillarlinie im 6. Intercostalraum mit mitteldickem Troicart punktiert, die Bülau'sche Hebedrainage angelegt und 1600 ccm seröse, hellgelbe Flüssigkeit abgelassen. Eine Untersuchung des Exsudates und wiederholt des Sputums ergaben negativen Befund von Tuberkelbacillen.

23. IV. Bei wiederholten Punktionen mit dem Aspirationsapparat von Potain wurden bisher etwa 4300 ccm seröser Flüssigkeit entleert. Seit der letzten Punktion am 12. IV. ist das Exsudat bei bedeutend schlechterem Allgemeinbefinden wieder bis zur Anfangshöhe gestiegen. Da eine Probepunktion im 6. Intercostalraum Eiter ergab, wurde heute in Chloroformnarkose die Operation gemacht. Nach einem freilegenden Schnitt auf die 8. Rippe, beginnend in der vorderen Axillarlinie, werden etwa 3 cm von dieser Rippe entfernt. Bei stumpfer Eröffnung der Pleura costalis schiesst im grossen Strahl eine Menge von 3000 ccm stark stinkenden, graugelben Eiters heraus. Drainage, aufsaugender Verband.

25. V. Nach der Operation hat sich das Befinden des Pat. bedeutend gebessert. Bei den morgendlichen Spülungen der Wunde fliessen etwa 400 ccm ein, um stark getrübt und mit grossen Fibrinfetzen vermischt wieder herauszukommen. Geringer Hustenreiz ohne Sputum. Da sich nach der genaueren Beobachtung der in die Empyemhöhle einlaufenden Flüssigkeit eine Verkleinerung nicht erkennen lässt, andererseits die Wunde in der letzten Woche mehr secerniert, man mit der langen Sonde nirgends auf Widerstand kommt, wird Pat. zwecks Vornahme einer Operation zur II. Chirurgischen Abteilung des Eppendorfer Krankenhauses verlegt.

9. VI. Wiederholten Messungen nach fasst die Höhle 280 ccm Flüssigkeit und ist 19 cm tief und von einer zur anderen Thoraxwand reichend. In Skopolamin-Morphium-Chloroform-Aether-O-Narkose Operation: Grosser nach unten konvexer Lappenschnitt, dessen Mitte in der mittleren Axillarlinie ist. Nachdem der Hautmuskellappen unter möglichster Schonung der Ansatzzellen des Musculus latissimus dorsi und des Musculus pectoralis major und minor in die Höhe geklappt ist, werden von der mittleren Axillarlinie aus nach rechts und links die 9., 8., 7., 6. und 5. Rippe in je 15 cm Ausdehnung reseciert. In grosser Ausdehnung wird dann die Pleura costalis, die etwa auf 1 cm durch schwielige fibrinöse Auflagerungen verdickt ist, gespalten und mit dem scharfen Löffel gereinigt. Die Pleura pulmonalis wird an einigen Stellen abgetragen. Schon während der Operation sieht man eine mässige Ausdehnung der nach der Spitze zu gedrängten Lunge. Durch tiefgreifende Seidensituationsknopfnähte wird der Hautmuskellappen in die Tiefe gelegt. Fixierender Verband.

18. VIII. Der Pat. fühlte sich in der letzten Zeit auffallend wohl, sein Allgemeinzustand besserte sich zusehends. Die Sekretion nahm bedeutend ab. Da sich aber die Granulationen nicht gut entwickeln und die Epithelisierung sehr langsam geht, wird in Chloroform-Aether-Nar-

kose zu einer plastischen Operation geschritten. Am unteren Rand der Hautwunde wird ein ca. 8 cm breit gestielter Lappen losgelöst und mit dem von oben in die Wunde bei der ersten Operation gelegten Lappen durch Naht vereinigt. Ein senkrechter Schnitt nach unten ergiebt zwei seitliche Lappen, die zur Deckung des neu entstandenen Defektes genügen.

30. VIII. Obwohl sich die beiden unteren Lappen etwas zurückgezogen haben und eine etwa 3 cm breite, offenliegende Stelle um den unteren Wundrand entstanden ist, die aber gut granuliert, haben sich die Wundverhältnisse sehr gebessert.

6. IX. Der gut angelegte Hautlappen muss an seiner Brücke durchtrennt werden, da sich darunter eine secernierende Höhle gebildet hat. Weiter wird in Morphium-Chloroform-Aether-O-Narkose eine Thiersch'sche Transplantation vom Oberschenkel nach dem gut granulierenden Wundrand gemacht und die Haut am sternalen Wundrand etwas von der Unterlage losgelöst und durch tiefgreifende Nähte ebenfalls in die Wundhöhle gezogen. — 15. XII. Trotz der verschiedensten Verbände waren die Granulationen eine Zeit lang auffallend schlecht und es waren absolut keine Fortschritte in der Heilung zu bemerken. Das Sputum war zeitweilig reichlich, enthielt sehr viele Leukocyten und Diplokokken, aber keine Tuberkelbacillen. Seit etwa 4 Wochen verbesserte sich der Zustand, sodass jetzt nur noch aus zwei Fisteln eine mässige Sekretion besteht. — 15. XII. 05. Die Hautwunden sind gut geschlossen, nachdem noch zweimal in der Zwischenzeit kleinere Deckungen von Granulationsflächen mit Thiersch'schen Läppchen notwendig waren. Die Erholung des Pat., der sich wohl fühlt, war während des Jahres durch wiederholte Anginen und eine Polyarthritis rheumatica acuta gestört. Vor etwa 2 Monaten bildete sich in der grösseren unteren Fistel eine Verhaltung aus, die eine neue Wundhöhle von etwa klein Apfelgrösse erreichte. Nach Incision, Auskratzung und Injektion von Jodoformglycerin trat bald Heilung ein, sodass die Wunde jetzt beinahe geschlossen ist. Bei gutem Appetit bleibt das Körpergewicht ziemlich konstant. — 28. V. 06. Die Hautbedeckung ist über der ganzen Höhle sehr gut, doch besteht an der inneren Höhlenwand an der Hinterseite eine bald mehr, bald weniger secernierende Fistel. An der Rückseite der rechten Thoraxaussenwand, über der 10. bis 12. Rippe, entsprechend der hinteren Axillarlinie hat sich ein neuer kalter Abscess gebildet. Drückt man auf denselben, so entleert sich aus der Fistel innen Eiter. Der Abscess wird punktiert und mit Jodoformglycerin injiciert. — 15. X. Da der Abscess mit der Punktion und Injektion nicht zur Ausheilung kommt, musste breit incidiert und die Abscesshöhle ausgekratzt werden. Nach langer Behandlung mit Pyrogalol hat sich die Wunde bis auf einen kleinen, wenig secernierenden, gut granulierenden Streifen geschlossen. Die Fistel im Innern der Operationshöhle secerniert immer noch mässig und konnte noch nicht zum Schluss gebracht werden. — 30. XII. In der letzten Zeit befindet sich Pat. sehr wohl, die äussere

Abscesswunde ist geschlossen. Die Fisteln in der Wundhöhle sind kleiner geworden. Aus der unteren haben sich vorgestern 3 kurze Seidenfäden entleert; seither ist die Sekretion geringer. — 22. V. 07. In der offenen, mit gut verschieblicher Haut ausgekleideten Thoraxhöhle ist noch immer eine kleine, leicht entzündliche Wundöffnung nicht tuberkulösen Charakters, die eine mässige Menge serösen Exsudates entleert, sodass ein 5- bis 6tägiger Verbandwechsel notwendig ist. Im übrigen ist die Thoraxhöhle vollständig heil. Der Lungenbefund ist regelrecht, sowohl über der rechten Lunge, die bis zur 3. Rippe herunterreicht, als über der ganzen linken vesikuläres Atmen, ohne Zeichen einer Bronchitis. Kein Husten. Der rechte Arm ist vollkommen frei beweglich. Eine Skoliose hat sich nicht ausgebildet. Mit 4 kg Gewichtszunahme wird Pat. heute auf eigenen Wunsch geheilt in ambulante Behandlung entlassen, da in die tiefe Höhle eine stete Watteeinlage erforderlich ist.

Am 5. IX. 07 kam Pat. wieder zur Aufnahme in stationäre Behandlung wegen einer Knochentuberkulose des rechten Femur, mit stark Eiter secernierenden Fisteln. Der Befund des Thorax stellt sich wie folgt dar: Die bei der Entlassung noch vorhanden gewesene Fistel hat sich geschlossen, beim Ansehen des Pat. von vorne bei herunterhängenden Armen ist der Operationseffekt kaum zu sehen. Eine Skoliose der Brustwirbelsäule besteht nicht. Der rechte Arm ist frei beweglich und zeigt gegenüber dem linken keinen Unterschied in Stärke oder Kraft. Die Höhle in der rechten Thoraxhälfte hat gut Kindskopfgrösse und misst in der Höhe 16, in der Breite 13½ cm. Die untere Fläche der Wundhöhle bildet das mit einer feinen Epidermis überhäutete Diaphragma, überm Diaphragma gemessen ist die Höhle 11 cm tief. Nach der Mitte reicht die Höhle bis an die Parasternallinie, nach oben bis an den II. Intercostalraum. Ausser dem beständigen Heben und Senken des Diaphragmas bei der Atmung sieht man unterm Sternum die Pulsation des Herzens. Der Herzspitzenstoss liegt in der rechten Parasternallinie unter der 3. Rippe. Die Herztöne sind rein, der 2. Pulmonalton etwas verstärkt. Der Lungenbefund links bietet nichts Pathologisches, rechts reicht die Lunge hinten bis zum 5. Brustwirbel, vorne bis zum unteren Rand der 2. Rippe. Perkutorisch ergiebt sich vorne und hinten normaler Schall, auskultatorisch reines Vesikuläratmen. Die rechte Lunge beteiligt sich wie die linke gleichmässig an der Atmung, die rechte Thoraxseite hebt sich etwas weniger als die linke. Die Masse des Thoraxumfanges betragen:

10 cm	unterm	Angulus	sterni	l.	39	cm,	r.	35	cm
15 „	„	„	„	„	39½	„	„	33	„
20 „	„	„	„	„	40½	„	„	32½	„
am	unteren	Wundrand		„	41	„	„	35½	„

Bei tiefster Inspiration dehnt sich die linke Seite um 3 cm, die rechte in den oberen Partien um 2, in den unteren um 1½ cm aus.

Die Photographien von vorne und von der Seite (Fig. 5—6) geben über den kosmetischen Befund den gewünschten Aufschluss (Aufnahme Dezember 1907).

Fig. 5.

Fig. 6.

Bei unseren 21 Fällen handelt es sich, wenn wir die Aetiologie besonders ins Auge fassen um:

11 metapneumonische (1, 5, 11, 13, 14, 15, 17, 18, 19, 20, 21)
4 tuberkulöse (6, 8, 9, 10)
4 idiopathische (2, 3, 7, 12)
1 posttraumatisches Empyem (16).

Bei Fall 4 war eine vorhergegangene Krankheit wegen psychischer Minderwertigkeit nicht festzustellen. Garnicht ausgeschlossen ist es ferner, dass auch Fall 3 und 21, zu denen tuberkulöser Herkunft zu zählen sind, da Fall 21 jetzt wegen einer Knochentuberkulose des rechten Femur im Eppendorfer Krankenhause behandelt wird und bei Fall 3 im Jahre 1890 eine einseitige Kastration wegen tuberkulösen Hodens vorgenommen werden musste.

Dem Geschlechte nach verteilen sich die Kranken auf 19 Männer und 2 Weiber, eine Erscheinung, auf die Voswinkel und Jordan in mehreren Arbeiten schon hingewiesen haben und

wofür sie die Erklärung in der grösseren Starrheit und kräftigeren Muskulatur des männlichen Thorax, die ein Einsinken der Brustseite verhindern und andererseits in der Thatsache finden, dass Empyeme bei Männern überhaupt viel häufiger vorkommen als bei Frauen, deren leichter gebauter Thorax sich geänderten Innenverhältnissen leichter anpassen kann. Im ersten Teil meiner Arbeit findet sich diese Wahrnehmung bereits bestätigt.

Dem Alter nach verteilt sich die Erkrankung wie folgt:

Unter 10 Jahren . . .	2
10—20 „ . . .	4
20—30 „ . . .	5
30—40 „ . . .	3
40—50 „ . . .	6
Ueber 50 „ . . .	1

Auffallend ist hier die verhältnismässig hohe Beteiligungsziffer des 5. Decenniums, die von den anderen mir zugänglichen Statistiken eine kleine Abweichung zeigt. Im Kindesalter bis 13 Jahren erkrankten nur 2 (1, 5). Wenn auch bei uns das 5. Decennium noch ziemlich stark der Ziffer nach beteiligt ist, so mag das vielleicht in den örtlichen Verhältnissen begründet sein, wo die Arbeitskraft dieser Altersstufe noch viel mehr ausgenutzt wird, wie in anderen Gegenden.

Was den Sitz der Erkrankung betrifft, so finden wir den 12 mal in der linken Seite und 9 mal rechts. Was der Grund dieser Erscheinung ist, lässt sich nicht mit Bestimmtheit angeben, vielleicht spielt die Lage des Herzens und das an sich kleinere Volumen der linken Lunge, wie schon erwähnt, eine Rolle. Jedenfalls finde ich in allen mir zugänglichen Fällen eine überwiegende Erkrankung in der linken Seite und es mag nur Zufall sein, dass bei der neueren Arbeit Voswinkel's[1]) sich das Verhältnis einmal zu Ungunsten der rechten Seite entschieden hat.

Es scheint mir von besonderer Wichtigkeit, etwas näher auf die Behandlungsweise der Fälle vor der Inangriffnahme der radikaleren Operationsmethode einzugehen. Dabei finde ich, dass im Anfang der Empyembehandlung dreimal die Bülau'sche Hebedrainage (2, 10, 21) und dreimal das Aspirationsverfahren mit dem Perthes'schen Apparat (10, 15, 20) angewandt wurde. Um spontan aufgebrochene Empyeme handelte es sich fünf-

1) Voswinkel, Zur Behandlung ausgedehnter Empyeme mittels Rippenresektion. Arch. f. klin. Chir. 1904. Bd. 73. S. 452.

mal (1, 5, 7, 9, 20) im Falle 9 war vor dem spontanen Aufbruch wiederholt der Eiter durch Punktion entleert worden. Einfache oder ausgedehntere Rippenresektionen kamen bei Fall 3, 6, 8, 11, 13, 18 und 20 als Voroperation vor und frische Fälle, bei denen das Empyem gleich grosse Ausdehnung annahm oder die vorher anderweitig noch nicht in Behandlung waren, handelte es sich bei 14, 15, 17, 18, 19 und 21. Der Fall 9 war ausserdem noch durch eine ziemlich starke Thoraxphlegmone kompliciert. Erysipele kamen wiederholt vor, doch jedesmal mit günstigem Ausgange.

Besonderes Interesse ist dem Fall 1 insofern entgegenzubringen, als bei dem 9 Jahre alten Kinde nach spontanem Aufbruch des Empyems dem eine Bronchopneumonie vorangegangen sein mag, die Fistel 3 Jahre lang secernierte, die Höhle sehr gross war und schon eine starke amyloide Entartung um sich gegriffen hatte. Anasarka und ein starker Ascites bestanden lange und das Kind drohte diesen stark bedrohlichen Erscheinungen zu unterliegen. Schon bald nach der sehr ausgedehnten Resektion an der rechten Thoraxhälfte besserte sich der Zustand und es verschwanden die Anzeichen der amyloiden Degeneration vollständig. Schon nach 13 Monaten konnte das Kind geheilt entlassen werden.

Nicht minder interessant scheint mir der 3. Fall zu sein, da hier zur Empyemheilung zuerst eine Thorakocentese mit Drainage versucht wurde, durch irgend einen Zufall aber das Drainrohr in die Thoraxhöhle rutschte und es $^3/_4$ Jahre dauerte, bis man es wieder finden konnte. Natürlich war das Rohr nur ein neuer Reiz, die Eiterung wieder anzuregen und zu unterhalten, so dass man dann zur Resektion von zwei Rippen schreiten musste. Doch auch damit war ein nachhaltender Erfolg nicht zu erzielen und es wurde zum zweiten Male mit der Resektion anderer Rippen versucht, dem Empyem beizukommen. Ohne Heilung erlangt zu haben, entzog sich der Patient der sicher sorgfältigen Behandlung und kam erst wieder zu uns, nachdem die Fistel drei Jahre hindurch beinahe ohne Unterbrechung secerniert hatte. Trotzdem es sich um ein Totalempyen handelte, das so lange bestanden hat, kam Patient nach mehrfachen Operationen nach 20 Monaten geheilt aus dem Krankenhause.

Einen Heilungsverlauf von langwierigster Dauer finden wir in der Krankengeschichte des Falles 4. Das sehr ausgedehnte Totalempyem kam vielleicht früher deswegen nicht zur Ausheilung, weil in der Thoraxhöhle ein Holzstift, der vom Patienten selbst zur Er-

öffnung eines Eitersackes benutzt wurde, im Pleuraraume liegen blieb. Ueber der ganzen rechten Seite folgte ein Abscess dem andern, eine Fistel nach der anderen. In 4 Incisionen und 5 Operationen entschloss man sich, um zuletzt noch bis an die Lungenspitze zu gelangen, wo auch eine Höhle war, zur temporären Resektion der Clavicula und der ersten Rippe. Obwohl die Wunde und die Naht eiterte, gelang die Konsolidation dieser Knochen und Patient konnte schliesslich nach $2^1/_4$ Jahren geheilt entlassen werden. Von der ungemein eingreifenden Operation blieb nur eine geringe Skoliose und Bewegungsbeschränkung des rechten Armes zurück.

Daran anschliessend ist Fall 18 zu erwähnen. Hier wurde im Januar 1903 eine Rippenresektion gemacht, wonach eine Fistel bestehen blieb, die beständig secernierte. Ein Jahr später kam Patient hier zur Aufnahme, weil er sehr abfiel und die Fistel sich nicht schliessen wollte. Bei der Operation Ende Januar 1904 fand man dann eine beinahe ganz zugranulierte Tasche in der alten Empyemhöhle, aus der man ein 5 cm langes Gummidrainrohr herauszog. Patient wurde nach 5 Monaten mit ganz kleiner Fistel auf fremden Wunsch entlassen.

Bei Besprechung dieser Fälle erinnere ich mich an einen ganz ähnlich gelagerten, der im Freiburger Diakonissenhause von Goldmann operiert wurde. Es handelte sich seiner Zeit um einen russischen Offizier, der zu Beginn des russisch-japanischen Krieges verwundet wurde und ein Empyem bekam. Es wurde an ihm eine Operation vorgenommen und die Höhle mit einem 22 cm langen und gut $1^1/_2$ cm dicken Gummirohr drainiert. Beim Verbandwechsel war eines schönen Tages das Rohr nicht mehr gefunden, die Wunde verheilte bis auf eine kleine Fistel und der Offizier wurde zur Erhohlung nach Hause geschickt. In Freiburg bekam er plötzlich hohes Fieber und alle Anzeichen eines neuen Empyems. Bei der Operation fand man in einer sehr grossen Höhle eingelagert und etwas zusammengerollt das Drainrohr samt einer Versicherungsnadel umwuchert von Granulationen, die, trotzdem die erste Erkrankung über $1^1/_2$ Jahre zurücklag, sehr gut aussahen. Nach Resektion einiger Rippen trat auch hier eine überraschend schnelle Heilung ein.

Auch des Falles 6 kann Erwähnung gethan werden, weil es sich hier um einen Kranken handelt, der, nachdem eine Rippenresektion gemacht war, nahezu 2 Jahre mit einer stark secernierenden Fistel aushielt, bevor er sich hier der Thoraxresektion unterzog.

In zwei Sitzungen wurden 88 cm Rippen entfernt, doch konnte keine Heilung mehr gebracht werden; der Tod erfolgte unter den typischen Zeichen des Lungenödems. Die Sektion ergab, dass es sich um ein Totalempyem handelte und die Anzeichen beginnender amyloider Degeneration vorhanden waren.

Wenn wir diese Fälle beobachten, in denen unter unsern Augen oder gerade einige Tage vor der Aufnahme ins Krankenhaus ein Empyem festgestellt wurde, bei denen sofort mit ausgiebiger Rippenresektion Hilfe gebracht wurde und sachgemässe Behandlung in jedem Falle zugegen war, bei denen dann trotzdem eine Thoraxresektion gemacht werden musste, da sich die Lunge nicht mehr genug ausdehnte, scheint es mir doch von grosser Bedeutung zu sein, in welchem Zustande die Lunge sich bei der Erkrankung befand, wie die Pleurablätter beschaffen waren und nicht zuletzt wie der Allgemeinzustand des Kranken war. Bei genauerem Durchsehen der Anamnese findet sich in Fall 14 und 15 eine Polyarthritis rheumatica vorangegangen, bei 14 bestand ausserdem eine Epilepsie. Bei 15 war vor längerer Zeit eine Pneumonia crouposa dextra überstanden. Im Falle 16 liegt ein Suicidversuch, eine Schussverletzung vor, die zunächst einen Hämatothorax zur Folge hatte, der wohl auf irgend eine Weise nachträglich inficiert wurde. Trotz sofortiger Rippenresektion und Anlegung des Perthes'schen Aspirationsapparates konnte auch hier keine Heilung herbeigeführt werden, die aber sofort eintrat, nachdem eine ausgedehnte Resektion gemacht wurde. Im Fall 17 und 19 gingen ebenfalls länger dauernde Pneumonien voraus, bei dem Mädchen bestand ferner seit $1\frac{1}{2}$ Jahren eine starke Chlorose. Bei Fall 21 dürfte die durch zugestandenen Potus herabgeminderte Widerstandsfähigkeit des Körpers eine geringe Mitschuld haben. Auch hier wurde eine gut funktionierende Bülau'sche Hebedrainage längere Zeit ohne Erfolg angewandt.

Sogenannte Scheinheilungen des ersten Empyems lassen sich in 6 Fällen (1, 5, 7, 9, 13, 20) beobachten. Die Zwischenzeit zwischen Heilung und Wiederaufbruch ist in keinem Falle ganz genau angegeben. In Fall 1 und 5 schloss sich die Fistel mit Aufhören der Sekretion öfters vollkommen. Das Befinden des Kranken besserte sich sofort, um beim Wiederaufbruch sich zu verschlimmern. Diese von Schwarz und Perthes[1]) beschriebene

1) Perthes, Erfahrungen bei Behandlungen des Empyems der Pleura. Grenzgeb. der Med. und Chir. 1901. Bd. 7.

Erscheinung, die auch Jordan erwähnt, bietet in Bezug an Häufigkeit des Auftretens nichts Neues. Die Erklärung für das Vorkommen dieser Scheinheilungen ist wohl darin zu finden, dass sich die Fistelgänge durch Pseudomembranen und Schwarten vorübergehend schliessen, durch stärkere Sekretansammlung oder Schlaffwerden der verschliessenden Wand zum Wiederaufplatzen kommen, sodass der vorher latente Entzündungsherd seine Thätigkeit von Neuem aufnimmt und das Empyem wieder aufflackert. Auch die Befunde bei unseren Scheinheilungen bekräftigen die Anschauungen Jordan's, nach der besonders günstig für das Verbleiben eines solchen latenten Processes die Lage der Höhle unter der Scapula aufzufassen ist.

Bei den 21 Fällen handelt es sich 7 mal (3, 4, 5, 6, 9, 12, 13) um Totalempyeme und 4 mal (1, 7, 14, 21) um sehr grosse Empyeme, bei denen die Lunge zum Teil bis auf $^1/_3$ ihres Volumens zusammgeschrumpft war. Eine ganz flache Empyemhöhle bestand bei Fall 5. Fast durchwegs ist der hintere oder seitliche Thoraxteil Sitz der Erkrankung gewesen und wenn wir alte Fistelgänge trafen, endeten sie meist in der Höhe der 2. oder 3. Rippe und verliefen direkt unter der Scapula. Diese auffallende Häufigkeit des Sitzes kleinerer Empyemhöhlen, die im oberen hinteren Thoraxteil nach der Thoraxresektion bestehen bleiben, oft monatelang eine starke Eiterung unterhalten und grössere Fisteln nie zum Schluss kommen lassen, ist bei unseren Fällen nicht allein gemacht. Ganz sicher ist ja die Starrheit und Veränderungsfähigkeit der hinteren oberen Thoraxpartien sehr viel daran schuld, weil eben an ein Kleinerwerden des oberen Rippenbogens, wie wir es in den abhängigeren Thoraxpartien sehen, nicht zu denken ist; darauf also nie gerechnet werden darf. Ich glaube in diesen Verhältnissen auch den Grund zu finden, warum es bei grösseren und nach hinten sich ausdehnenden Empyemhöhlen fast nie vorkommt, dass man mit einer Operation sein Ziel erreicht, wenn auch sonst die günstigsten Bedingungen vorliegen. Zu wiederholten Malen finden sich in unseren Fällen dringend notwendig gewordene Nachoperationen nur wegen derartiger Fistelgänge und dass solche Neueingriffe immer eine grosse Zumutung für einen an sich schon geschwächten Organismus bedeuten, ist ja ohne Weiteres klar und verständlich. Nun kommt gewiss die Schede'sche Methode diesen Uebelständen am weitesten entgegen, da es möglich ist, bei möglichst weit abduciertem Arm und nach Durchtrennung der hinteren Scapulamuskulatur beinahe die ganze Thoraxhälfte freizulegen und sie gründ-

lich zu säubern. Geht aber die Empyemhöhle noch bis zur 2. Rippe oder gar bis zur Spitze der Pleurahöhle hinauf, dann ist man trotz der guten Schede'schen Methode meist ausser Stande, eine ordentliche Deckung des Pleuracavums zu erhalten. Bekanntlich macht die Resektion der 2. Rippe schon grosse Schwierigkeiten (bei uns wurde sie in Fall 3, 4, 5, 8 mit gutem Erfolge gemacht) und an eine, wenn auch partielle Resektion der 1. Rippe geht man aus leicht verständlichen Gründen nur wenn unumgänglich notwendig heran. Dass man aber hergehen kann und die Clavicula und die darunter liegende 1. Rippe temporär resecieren, um sich die oberste Pleurakuppe zugänglich machen zu können, sieht man an dem guten Erfolge, den man bei Fall 4 mit diesem Vorgehen erzielte. Die partielle Resektion der 1. Rippe empfahl Decérenville, die temporäre Resektion der Clavicula Schneider[1]). Für diese Fälle kommt uns nun die von Sudeck angegebene Ergänzungsoperation sehr zu statten. Hierbei löst man von dem Blatte der Scapula die ganzen Weichteile ab, reseciert den Knochen eventuell bis dicht an die Spina und kleidet dann den Hohlraum an der Pleurakuppe mit den so gewonnenen Muskellappen aus. Mehrere auf diese Weise erzielte sehr schöne Resultate rechtfertigen dieses Vorgehen mit Scapularesektion umsomehr, als trotzdem eine wesentlichere Bewegungseinschränkung des Armes nicht einzutreten pflegt. Ein anderer Grund, diese Methode mit der Radikaloperation zu verbinden ist ferner der, dass sich durch die abstehende und bei jeder grösseren Bewegung mitgehende Scapula ein Hindernis für die Einheilung des Lappens einstellt, sobald die Resektion über die 5. Rippe hinaufreicht. Ob man, wie Ringel[2]) meint, 1 bis 2 Rippen sparen kann, wenn man mit den erwähnten Weichteilen den obersten Pleuraraum ausstopfen kann, will ich nicht als für alle Fälle geltend betrachten.

Sonstige grössere Granulationsflächen, die sich schlecht oder zu langsam epithelisierten, wurden nach Thiersch transplantiert, oder wie in Fall 3 und 21 grössere Lappenplastiken mit gestielten Lappen vorgenommen. Die mit dieser Behandlungsweise gemachten Erfolge sind als gute zu bezeichnen.

1) Schneider, Penetrierende Schussverletzung der Brust, Gangrän eines grossen Teiles der Lunge. Resektion mehrerer Rippen und der Clavicula. Arch. f. klin. Chir. Bd. 23.

2) Ringel, Beitrag zur Resektion des Thorax bei veraltetem und tuberkulösem Totalempyem. Arch. f. klin. Chir. 1903.

Handelt es sich nun um die Frage, ob bei einem veralteten Empyem versucht werden soll, noch mit der Thoraxresektion die Ausheilung zu erreichen, so müssen wir sie nach unseren Erfahrungen auf alle Fälle mit Ja beantworten. Befindet sich der Kranke in einem so elenden Allgemeinzustand, dass er einen grösseren operativen Eingriff vorerst nicht verträgt, so lässt sich ja die Operation in beliebig vielen Teilen vornehmen. Unter unseren 21 Fällen sind, ausgenommen die vor Inangriffnahme der thorakoplastischen Operation gemachten Resektionen und Punktionen, nur 5 Fälle (2, 5, 8, 16, 19), in denen die Thoraxresektion in einer Sitzung erledigt wurde. Fall 5 könnte eigentlich ausgeschaltet werden, da bei der Operation die Verhältnisse so lagen, dass man sicher noch zum 2. Male hätte eingreifen müssen, wenn nicht vorher der Exitus letalis eingetreten wäre. 8 mal (3, 4, 6, 10, 13, 14, 15, 21) wurde in 2, 5 mal (1, 7, 11, 17, 20) in 3 und je 2 mal in 4 (12,18) und 5 (4, 9) Sitzungen die Thoraxresektion vollendet. Man ersieht daraus, dass man meistens von vorneherein mit einer mehrzeitigen Operation rechnen muss. Was die Zwischenzeiten zur Erholung betrifft, so lässt sich über deren durchschnittliche Dauer kaum etwas Bestimmtes angeben. Ferner darf uns die Dauer der bestehenden Krankheit nicht abschrecken, da wir Fälle zur Ausheilung brachten, bei denen Höhlen oder secernierende Fisteln bis zu 3 Jahren bestanden haben.

Was nun das Auftreten von Erscheinungen amyloider Degeneration betrifft, so lehrt uns Fall 1, dass Kranke im Kindesalter, wenn sie von der entkräftigenden Eiterung befreit sind, sich vollkommen erholen können und so auch beginnende amyloide Degeneration bei einigermassen guter sonstiger Körperkonstitution keine absolute Kontraindikation darstellt. Da es mir nicht möglich war, in der Litteratur einen anderen Fall von geheilter amyloider Entartung nach Thoraxresektion bei Erwachsenen zu finden, möchte ich diese Behauptung nur mit Reserve aufgestellt haben.

Wie verhält man sich nun den tuberkulösen Empyemen gegenüber? In mehreren Arbeiten der letzten Jahre wird die Operation eines tuberkulösen Empyems, wenn sie in grösserer Ausdehnung vorgenommen werden muss, als kontraindiciert betrachtet. Nach meiner Zusammenstellung der in jüngerer Zeit beschriebenen Fälle komme ich zu der Meinung, dass bei ausgedehnten tuberkulösen Empyemen eine Unterscheidung zu machen ist, insofern uns der Lungenbefund genauen Aufschluss über die Erkrankung geben kann. Finden sich irgendwo im Körper Anzeichen bestehender oder fort-

schreitender Tuberkulose, oder ist die andere Lunge in deutlicher Weise tuberkulös erkrankt, muss man einen grösseren Eingriff für absolut kontraindiciert erklären. Lassen sich aber tuberkulöse Erscheinungen sonst im Körper nirgends finden, so glaube ich, ist man verpflichtet, genau so wie bei jeder anderen pyogenen Erkrankung der Pleurahöhle vorzugehen. Unsere Statistik wird später den Beweis, dass die Resultate beim operativen Eingriff günstige sind, erbringen.

Ist jedoch der Kräftezustand des Patienten sehr schlecht, oder das Alter zu weit vorgeschritten, dass damit auch die Heilungsbedingungen schlechter werden, oder sonst noch eine andere Erkrankung maligner Art nebenbei vorhanden, so ist selbstverständlich von einer Operation Abstand zu nehmen.

Die Art und Weise, wie die Thoraxresektion bei allen Fällen vorgenommen wurde, ist die Schede'sche Methode in der typischen Form mit Ausnahme der ersten 7 Fälle, in denen der Schnitt nicht U-förmig gestaltet war, sondern nur in halber U-form (also gestreckt bogenförmig) geführt wurde. War vorher irgend ein Schnitt von einer früher gemachten Rippenresektion vorhanden, so wurde der benützt, um dann, wenn er günstig lag, von ihm aus nur die beiden aufsteigenden Schenkel weiter zu führen. Mit dem in den ersten 7 Fällen angewandten Bogenschnitt, der Methode, die Schede zuerst immer anwandte, liess sich das ganze Operationsfeld ebenfalls sehr gut freilegen, nur hatte sie den Nachteil, dass der bogenförmige Lappen zu wenig Fähigkeit besass, sich in die Tiefe zu legen; dass zweitens infolge der ziemlich grossen Retraktion des Wundrandes eine grosse Granulationsfläche übrig blieb, die die Heilung sehr verzögerte und manchmal keine besonderen Wundverhältnisse lieferte. In Fall 3 und 7 wurde denn auch nachträglich der Halbbogen nach vorne zur U-form mit bestem Erfolge verlängert. Die übrigen 14 Fälle sind sämtlich mit der typischen U-förmigen Schnittführung operiert und zwar erwies sich diese Form als die denkbar beste. Es gelang jedesmal nach dem Zurückpräparieren des Hautmuskellappens und nach Abduktion des Armes alle Ausbuchtungen und Fistelgänge freizulegen. So ziemlich ohne Ausnahme wurde die Resektion der Brustwand in zwei Abschnitten vorgenommen. Zuerst wurden die Rippen mit einer schneidenden Rippenschere subperiostal reseciert und dann das Zwischenrippengewebe mit einer starken Cooper'schen Schere nach vorhergegangener Ligierung der Intercostalarterie durchtrennt, wobei immer

gleichzeitig die Schwarte der Pleura costalis mitentfernt wurde. Um die Rippen möglichst schnell und gut freizulegen und zu entfernen, gingen wir so vor, dass man mit einem Schnitt womöglich die bedeckenden Gewebe inklusive Periost der Rippe durchtrennt, dann mit dem Raspatorium das Periost nach oben und unten zurückschiebt, das Raspatorium beim oberen Rand der Rippe möglichst weit hinten ansetzt und mit einem Zug nach vorne, die sich schräg von hinten nach vorne ansetzenden Intercostalmuskeln vom Knochen abtrennt. An der unteren Seite der Rippe verfährt man umgekehrt, von vorne nach hinten. Nachdem auf diese Weise die Rippen sehr schnell entblösst sind, schneidet man sie durch und bricht sie je nach der gewünschten Länge heraus. Nach hinten zu lässt sich das Periost sehr leicht nur mit dem Raspatorium ohne Einschnitt von den Rippen abdrängen, da es nur locker auf dem Knochen sitzt. In einigen Fällen wurde statt des Messers und der Schere mit dem galvanokaustischen Messer vorgegangen. Andere Male wurde versucht, die meist ziemlich starken parenchymatösen Blutungen durch Verschorfung mit dem Paquelin zum Stehen zu bringen. Ganz besonderer Wert wurde auf die Grösse der zu resecierenden Rippenstücke gelegt, die immer etwas grösser als die bestehende Höhle bemessen wurden. Stärkere Blutungen, die eventuell gefahrvoll hätten werden können, kamen beim Eröffnen der Thoraxwand eigentlich in keinem Falle vor. Mit der Resektionsmethode mittels der Helferich'schen schneidenden Zange wurden Versuche gemacht, die aber bald wieder aufgegeben wurden, da die Thoraxresektion doch blutiger wird, als mit der subperiostalen Resektion und die Zeit des Arbeitens kaum eine Verkürzung gegen unser Vorgehen erfährt. Partielle Nachresektionen im Verlaufe der einzelnen Operationen kamen natürlich vor, sie sind gefahrlos und lassen sich wohl kaum vermeiden. In zwei Fällen mussten nachträglich nochmals Rippenstümpfe reseciert werden, da sie Eiterungen unterhielten und zeitweise kleine Sequester ausstiessen. Als sehr zweckmässig erwies sich die immer geübte Methode der Rippenentfernung, wenn es auf die ganze Länge der Rippe ankam. Nachdem das Periost, wie eben erwähnt, über der Rippe gespalten und die Rippe subperiostal getrennt ist, wird sie, wenn möglich mit der ganzen Hand genommen und einfach abgedreht. Beim Umdrehen bricht sie dann vorne am Knorpelansatz und hinten an der schwächsten Stelle, gerade am Angulus, ab. Hiermit sind dann auch für die Neugeneration von Rippen in den Teilen, wo das Periost noch erhalten ist,

die besten Bedingungen gegeben. Neubildungen von Rippenspangen sind denn auch, wie aus unseren Krankengeschichten und auch aus den beigelegten Sektionsprotokollen zu ersehen ist, in vielen Fällen vorgekommen. War dann der Zugang zur Empyemhöhle frei, so wurden mit dem Messer, der Schere oder dem Paquelin die ganzen Schwarten der Pleura costalis, soweit sie zu erreichen waren, radikal entfernt.

Die Bildung des äusseren Hautlappens hängt selbstverständlich von der Lage und der Grösse der Höhle ab. Dabei zeigt es sich bei grossen Höhlen, dass der Hautlappen nicht ausreicht, um den gesetzten Defekt zu decken; dann sind weitere sekundäre Lappenverschiebungen nötig, besonders unten der Zwerchfellkuppe zu. Von Thiersch'schen Transplantationen auf das Diaphragma nimmt man nach unseren Erfahrungen besser Abstand, da die Heilungsverhältnisse schlecht sind. Wohl kann man aber die Thiersch'sche Transplantation mitverwenden, wenn abseits der Pleurawunde nach Lappenverschiebungen grössere granulierende Flächen entstanden sind, die man sonst durch Naht nicht zur Deckung bringen kann. Geradeso, wie bei anderen Operationen, muss man auch bei der Thoraxresektion noch in viel höherem Grade individualisieren. Neben der schematischen Generalidee verlangt jeder Fall seine auf ihn zugeschnittenen Operationspläne.

In Fall 8 wurde zum 1. Mal versucht, auch Stücke von der stark verdickten Pleura pulmonalis mit dem Messer abzutragen, nachdem man vorher am Rande der Höhle einen ringsum verlaufenden Schnitt bis ans Lungengewebe gemacht hatte. Nach einigen Atemzügen bekam man eine konvexe Vorwölbung der noch mit einer dünnen Schwarte bedeckten, vorher komprimierten Lunge. Beim weiteren Abschälen trat, als das Lungengewebe schwärzlich durchzuscheinen begann, eine diffuse parenchymatöse Blutung auf, so dass von weiteren Versuchen, die Schwarten zu lösen, Abstand genommen wurde. Trotzdem sah man ein deutliches Sichaufblähen der Lunge bei jedem Atemzuge. Die Wahrnehmung fällt der Zeit nach mit den Veröffentlichungen Délorme's auf dem französischen Chirurgenkongress zusammen. Fünf Jahre vorher wurde diese Erscheinung von Sick im Falle 2 bereits beobachtet. In Fall 10 wurde die Délorme'sche Methode wieder versucht, musste aber aufgegeben werden, da bei starken Hustenstössen des Patienten an mehreren Stellen die Lungenbläschen perforierten und Luftbläschen erschienen. Sehr schön dehnte sich in Fall 11 die Lunge aus, wobei man mit

jedem neuen Atemzuge ein Anschwellen des Lungengewebes sehen konnte. In weiteren 5 Fällen (14, 15, 17, 19 und 21) wurde ebenfalls die Dekortikation vorgenommen und überall gute Erfolge gesehen. Mit dieser Entrindung wird zwar die Operationsdauer um ein Bedeutendes verlängert und man thut gut, sich besonders günstige Fälle auszuwählen, an denen man das Verfahren in ausgedehnterem Masse zur Ausführung bringen will. Sind die Schwarten noch nicht besonders dicht, so genügt, wie wir öfters gesehen haben. eine blosse Cirkumcision am Rande des Defektes, worauf sich ebenfalls die Lunge bei tiefen Inspirationen schon aufbläht. Es ist daher, glaube ich, richtig, eine kleine Stelle der Pleura pulmonalis abzutragen, bis das schwarze Lungenparenchym gut durchscheint und den Erfolg dieses Probestückes zuerst zu besehen, bevor man weitere Zeit mit eventuellen unnützen Bemühungen versäumt. Jedenfalls sind wir so vorgegangen und haben, wenn der Fall zur Dekortikation günstig erschien, sofort ein Ausdehnen der Lunge gesehen, das dann auch anhielt, haben aber, wenn ein Aufblähen ausblieb, auf eine weitere Dekortikation als zwecklos verzichtet. Es ist daher wohl die Annahme richtig, dass man bei unterschiedslosem Vorgehen ebenso viele Enttäuschungen erleben wird, als wir bei der Auswahl unserer Fälle schöne Resultate gesehen haben. Aus leicht zu verstehenden Gründen kommen tuberkulöse Schwarten für die Versuche, die Entrindung vorzunehmen, von vorneherein nicht in Betracht.

Am 14. französischen Chirurgenkongress sprach Délorme über ein Verfahren von Gallet, der mit einfacher Röntgendurchleuchtung einen Anhalt für die Wiederausdehnungsfähigkeit der Lunge erhalten will. Gallet fand nämlich, dass die sklerosierte Lunge eine gleichmässige opake Färbung zeigt, eine Rippenzeichnung nicht zu erkennen ist im Gegensatz zur ausdehnungsfähigen Lunge, wo die Rippen gut abgehoben erscheinen. Dieses Verfahren würde uns ein probeweises Versuchen ersparen, doch scheint aus dieser Untersuchung im Laufe der Zeit nichts geworden zu sein, wenigstens ist darüber nirgends etwas zu finden.

Die Dekortikation selbst wurde in allen Fällen mit einem scharf schneidenden, auf die Fläche oder rechtwinkelig abgebogenen sehr flachen Messer vorgenommen, nie aber wurde, wie die Methode ursprünglich angegeben ist, mit stumpfen Instrumenten vorgegangen in der Ueberlegung, dass von dem an sich schon schwer geschädigten Lungengewebe Zerrungen und Quetschungen möglichst ferne

zu halten sind, die mit irgendwelchen stumpfen Apparaten ja unbedingt vorkommen müssen.

Demnach folgt, dass wir in neun Fällen eine Kombination der Schede'schen Thoraxresektion mit der später angegebenen Délorme'schen Dekortikation versucht haben. Wenn wir von Fall 8 und 10 absehen, in denen einmal der Versuch wegen starker Blutung und das andere Mal wegen Austretens von Luft aufgegeben wurden, so bleiben noch 7 Fälle übrig, in denen gute Erfolge zu verzeichnen sind.

Jordan[1]) ist der Erste gewesen, der am 27. Chirurgenkongress die Verbindung der Schede'schen mit der Délorme'schen Methode empfohlen hat. Damals legte er besonderen Nachdruck auf die Thatsache, dass man kaum einmal etwas Genaueres über den Zustand der Lunge vor der Operation wissen könne und dass die günstigen Fälle, in denen sich die Lunge leicht wieder ausdehnt, selten zu sein scheinen; durch die Schede'sche Methode wäre der Ueberblick gesichert, durch Versuche könne man über die specielle Lage des Falles, ob günstig oder ungünstig, für die Dekortikation gut entscheiden.

Auch von Krause sind 2 Fälle nach der kombinierten Methode veröffentlicht, in denen sehr gute Erfolge zu verzeichnen waren.

Vielleicht ist es auch von einigem Interesse, die Anzahl der in den einzelnen Fällen resecierten Rippen zu erfahren.

10	Rippen	wurden	reseciert	in	Fall	5	II—XI.
9	„	„	„	„	„	4	II—X.
						6	III—XI.
8	„	„	„	„	„	13	III—X.
7	„	„	„	„	„	3	II—VIII.
						9	III—IX.
						11	IV—X.
						1	V—XI.
6	„	„	„	„	„	8	II—VIII.
						14	III—IX.
						12	IV—X.
						2, 7, 10, 17	V—XI.
5	„	„	„	„	„	18	IV—VIII.
						20, 21	V—IX.
						15	VI—X.
4	„	„	„	„	„	16	V—VIII.
						19	VI—IX.

1) 27. Kongress der Deutschen Gesellschaft für Chirurgie. 1898.

Bei dieser Zusammenstellung kommt man zu dem Resultat, dass in den meisten Fällen die Resektion von höchstens 7 Rippen genügte und dass in der weitaus grössten Menge der Fälle die unteren Rippen bis zur 10. inkl. in Wegfall kommen. Nur 2 mal musste ein Teil der 11. Rippe mitgenommen werden und zwar nur um die Hautlappen besser legen zu können. Der untere Winkel der Scapula wurde in 17, 18, 19 mit weggenommen, bei Fall 12 bildete sich einige Zeit nach der ersten grösseren Resektion eine knöcherne Verwachsung zwischen den Resektionsstümpfen der 4. und 5. Rippe und der Scapula, die arge Schmerzen verursachte und die Scapula selbst absolut fest an den Thorax fixierte. Um diesen Uebelstand zu beseitigen, wurde, wie auch in der Operationsgeschichte angegeben, von der Scapula ein Stück in der Ausdehnung von 14 + $4^1/_2$ cm in 4 Abschnitten reseciert.

In allen Fällen, wo ein Teil der Scapula mitreseciert wurde, traten keine oder nur geringe Einschränkungen in der Bewegungsfreiheit des Armes ein.

Zur Nachbehandlung der Operationshöhlen wurden Spülungen mit Argentum nitricum, Borsäure, Salicyl-Itrol-Lösungen, Injektionen mit Jodoformglycerin benutzt. Zum Offenhalten der Fisteln fanden Laminariastifte öfters Anwendung. Zur Verkleinerung der Fistelgänge wurden Jodoform-, Perubalsam-, Milchsäure-, Pyoctanin-, Argentum-nitricum-Stifte verwandt.

Was nun die Resultate unserer 21 operierten Fälle anbetrifft, so gestalten sie sich folgendermassen: Vollständig geheilt sind 13 (1, 2, 3, 8, 10, 11, 12, 13, 15, 16, 17, 18, 21) mit ganz kleiner, wenig secernierender Fistel auf eigenen Wunsch aus der Behandlung entlassen 4 (4, 9, 19, 20) gestorben 4 (5. 6, 7, 14). Von denen mit kleinen Fisteln Entlassenen sind teils briefliche, teils mündliche Nachrichten vorhanden, die uns ihre vollständige Heilung melden. Im Ganzen sind also 17 geheilt und arbeitsfähig und 4 gestorben. Dies Resultat entspricht einer Heilung von 80,9 % und einer Mortalität von 19,1 %.

Die Krankheitsdauer vom Beginn der Einlieferung bis zum Verlassen des Krankenhauses schwankt zwischen 5 Monaten und 3 Jahren 7 Monaten. Die Durchschnittskrankheitsdauer anzugeben halte ich für zwecklos, da die einzelnen Fälle zu verschieden in Komplikation und sonstigen Nebenumständen sind. Besonders schwere Fälle haben indes das Krankenhaus unter einem Aufenthalt

von $1\frac{1}{2}$ Jahren nicht verlassen, ausser es traten abnorm günstige Heilungsbedingungen ein.

Die Mortalität weicht mit 19,1 % nicht von der gewöhnlichen Procentzahl ab, ist vielleicht etwas niedriger als in sonst veröffentlichten grösseren Statistiken. Unter den 4 Verstorbenen befinden sich 2 Tuberkulosen (6, 7), die anderen beiden Fälle (5, 14) bekamen bronchopneumonische Herde resp. eine kroupöse Pneumonie der anderen Lunge. —

Es erübrigt sich noch, etwas näher auf unsere Erfahrungen bei operierten tuberkulösen Empyemen einzugehen. In Fall 6, 7, 8 ergab die Familienanamnese absolut keine Anhaltungspunkte für heriditäre Belastung, wohl aber bei 9 und 10. Bei 6, 7, 10 wurden aus dem Sputum, bei 9 aus dem durch Probepunktion gewonnenen Pleuraexsudat Tuberkelbacillen in reicher Menge nachgewiesen. Ebenso in dem durch Fisteln secernierten Eiter von Fall 8. In allen Fällen war der Lungenbefund der gesunden Seite so, dass man ruhig darangehen konnte, eine eingreifende Operation vorzuschlagen, in die, in Hoffnung auf Befreiung von den entsetzlichen Leiden, jedesmal eingewilligt wurde. Rechnen wir an dieser Stelle noch Fall 3, der wegen eines tuberkulösen Hodens kastriert wurde und Fall 21, der zur Zeit wegen Knochentuberkulose des linken Femur in Behandlung ist, hierher, so handelt es sich um 7 tuberkulose Kranke an denen die Thoraxresektion vorgenommen wurde, was $\frac{1}{3}$ der Gesamtzahl der Operierten darstellt. Die Sektion der zwei gestorbenen Fälle ergab bei 6 amyloide Degeneration der inneren Organe, Emphysem und Tuberkulose der anderen Lunge mit verkästen Bronchialdrüsen. Der Exitus erfolgte zwei Tage post operationem, als unmittelbare Todesursache erscheint die Debilitas cordis und der für den schwachen Patienten zu grosse operative Eingriff angesehen zu werden müssen. Da die anderen pathologischen Erscheinungen kaum genügt hätten, den Tod herbeizuführen. In Fall 7 erfolgte der Tod 5 Wochen nach der letzten Operation, die Sektion ergiebt als Todesursache eine aktuelle Miliartuberkulose.

Hiernach berechnet sich der Prozentsatz der operierten tuberkulösen Empyeme auf 33 % der Gesamtfälle, der Mortalität auf rund 29 %, der Heilung auf 71 %. Diese Zahlen stellen unter allen veröffentlichen Procentverhältnissen bei tuberkulösen Erkrankungen der Pleura die besten Resultate dar. —

Einige Worte noch über die Narkose. Da der Patient während der Operation sich in seitlicher Lage befindet, mit der ge-

sunden Seite also aufliegt, ist naturgemäss die Atmung sehr behindert, umsomehr, wenn die kranke Lunge vollkommen von der Atmung ausgeschlossen ist. Da ferner nicht selten über der gesunden Lunge bronchitische Erscheinungen zu finden sind, ist bei Wahl des Narkoticums äusserst sorgfältig zu verfahren. Wir verwendeten meist leichte Chloroformnarkose mit Aetherzusatz, solange die Tropfmethode geübt wurde und benutzten seit Einführung des Roth-Dräger'schen Apparates stets diesen und hatten damit die besten Erfolge, da dem Patienten jederzeit in beliebiger Menge Sauerstoff zugeführt werden konnte, wobei die Narkosen bedeutend besser als früher verliefen. Aether als Hauptnarkoticum zu geben, dürfte zu widerraten sein wegen der starken Reizung, die er auf die Bronchialschleimhaut ausübt, wodurch nur eine unnütze Schädigung der an sich überanstrengten gesunden Lunge herbeigerufen wird. —

Leider bin ich nicht in der Lage, über mehr Nachuntersuchungen berichten zu können, als den einzelnen Krankengeschichten beigefügt sind. Viele Bemühungen, die einen oder die anderen der Operierten nochmals aufzufinden, scheiterten, ein Umstand, der in den geänderten örtlichen und wirtschaftlichen Verhältnissen seinen Grund hat. Jedenfalls aber kann man aus den wenigen nachuntersuchten Fällen feststellen, dass die Operation in nahezu allen Fällen die Erwartungen, die man in sie setzte, erfüllte. Mehrmals ist der operative Eingriff direkt lebensrettend gewesen, indem er die Patienten von dem sicher heranschleichenden Tode befreit hat. Aber nicht nur quoad vitam sind die Resultate sehr gut, sondern auch quoad sanationem. Wiederholt beteiligte sich die zuerst vollkommen ausgeschaltete Lunge nach ihrer Ausdehnung wieder an der Atmung soweit, dass später über der ganzen Seite Vesikuläratmen zu hören war. Die starken Skoliosen, die sich ausgebildet hatten, sind nach der Operation entweder ganz gehoben oder so gebessert worden, dass sie von der Hals- und Lendenwirbelsäule kompensiert werden konnten. Eine weitere Besserung des Status post operationem trat in einigen Fällen noch dadurch ein, das sich die resecierten Rippen zum Teil oder sogar auch wieder ganz regenerierten und so dem Thorax wieder eine neue knöcherne Stütze gaben. Endlich wurde einer Reihe von Patienten durch die Operation ihre verlorene Arbeitsfähigkeit wiedergegeben, was für die nach der vorher bestandenen Arbeitsunfähigkeit der grösste Erfolg ist.

Für die schönen Erfolge der Thoraxresektion bildet auch die Arbeit von Jordan mit den vielen Nachuntersuchungen einen wertvollen Beitrag. Jordan fand in 8 Fällen von 21 Operierten eine vollständige Regeneration des gesetzten Knochendefektes durch Neubildung aller resecierten Rippen. Bei drei Kindern, die sich unter den 8 angeführten Fällen befinden, zeigte sich bei der Untersuchung mit Palpation und Röntgendurchleuchtung, dass es sich bei den Neubildungen um ganz normale Rippen handelte. Diese Erscheinung ist insofern enorm auffallend, als bei allen den Fällen das Periost weit entfernt wurde, und man bisher annahm, dass Regenerationen von Rippen und Knochenlamellen nur vom Periost aus möglich wären. Im letzten Teil meiner Arbeit werde ich auf diese Knochenbildungen nochmals zurückkommen und zeigen, dass schon 1892 diese Wahrnehmung von Sick hier gemacht wurde. Sämtliche von Jordan beobachteten Fälle und auch unsere Wahrnehmungen in dieser Art sind bei Kranken gemacht, die in den ersten drei Decennien standen.

Es erscheint hiermit ein neues, günstiges Moment für die Chancen der Operation, wenn es sich um Kranke des jugendlicheren Alters handelt; indem man, rechnend auf die Regeneration, den Knochendefekt bedeutend grösser setzen kann, als man früher wagte, um eine zu starke Verstümmelung zu vermeiden. Ganz besonders wichtig ist dieser Gesichtspunkt auch, wenn es sich um Operationen bei Kindern handelt, da sich hier, wie beobachtet, der ganze Thorax zum Status quo ante wieder herstellen kann.

Natürlich ist für Erzielung solch idealer Heilungen die Erhaltung der Ausdehnungsfähigkeit der Lunge die erste Vorbedingung, denn tritt die Knochenregeneration in ausgedehnter Weise bei einer nicht wieder ausgedehnten Lunge auf, dann treten selbstverständlich üble Verkrümmungen des Thorax ein, die neue Operationen notwendig machen. Auch dafür führt Jordan einen typischen Fall an, bei dem eine hochgradige Skoliose nach der kranken Seite zu eintrat.

Bevor ich zur Aufstellung meiner Schlusssätze komme, möchte ich noch die letzte Arbeit von Voswinkel besonders erwähnen, die 13 neue Fälle von Thoraxresektionen bringt, bei denen verschiedene Methoden der Schnittführung erprobt wurden. 9 mal wurde gleich von Anfang an die Schede'sche Operation gemacht und ausserdem noch 2 mal, nachdem vorher andere Thorakoplastiken (einmal nach Sudeck und das andere Mal mit einem einfachen.

quergestellten Thürflügelschnitt) versucht wurden, die aber das gewünschte Resultat nicht ergaben. Voswinkel kommt daher nach dieser Arbeit über Thoraxresektion zu dem Schluss: „Dass die Schnittführung nach Schede in den weitaus meisten Fällen überlegen ist, da sie am besten die dabei in Betracht kommende Muskulatur schont und die Möglichkeit giebt, selbst die grösste Empyemhöhle in ihrer vollen Ausdehnung freizulegen und dieselbe in eine flache Mulde zu verwandeln, die durch den gebildeten Hautmuskellappen gut gedeckt werden kann."

Aus den angestellten Betrachtungen unserer Fälle ergeben sich folgende Schlussfolgerungen:

1. In den weitaus meisten Fällen veralteter Empyeme oder alter Empyemfisteln ist nur durch die Vornahme der Schede'schen Thoraxresektion Heilung zu erzielen.

2. Die Resektion muss in möglichst grossem Umfange gemacht werden, um den Erfolg zu sichern, da mehrere kleine Eingriffe nur die Heilungsdauer verlängern.

3. Gegen eine mehrzeitig vorgenommene radikale Operation bestehen erfahrungsgemäss keine Bedenken.

4. Als Kontraindikation ist nur sehr schlechter Allgemeinzustand oder vorgeschrittene amyloide Degeneration anzusehen.

5. Veraltete, ausgedehnte, tuberkulöse Empyeme sollen ebenfalls operiert werden, wenn der Zustand der andern Lunge und der Allgemeinbefund es zulässt.

6. Bei Kindern soll die Thoraxresektion möglichst bald und sehr ausgedehnt vorgenommen werden, da vollständige Regeneration der knöchernen Teile zu erwarten ist.

7. Die Kombination der Schede'schen Thoraxresektion mit der Délorme'schen Dekortikation ist in jedem Falle, wo die Pleura pulmonalis schwartig verdickt ist, zu versuchen und in günstigen Fällen auszuführen.

8. Vor Inangriffnahme der Operation ist eine möglichst genaue Orientierung über die intrathoracischen Verhältnisse unter Zuhilfenahme aller zur Verfügung stehenden Untersuchungsmethoden unbedingt erforderlich.

Mit Nachfolgendem erlaube ich mir, eine gesammelte Statistik über 135 Fälle von Thoraxresektionen und multiplen Rippenresektionen zu bringen, die wohl ganz gut geeignet ist, ein anschauliches

Bild zu bieten, wie die einzelnen im vorigen Teile besprochenen Operationsmethoden Verbreitung gefunden haben, und wie sich die Resultate zu einander verhalten. Mit Ausnahme der 8 Fälle von Homén, 2 Fällen von Schede und 1 von Güterbock veröffentlichten Fall sind sämtliche Fälle seit der Statistik von Voswinkel 1897 neu veröffentlicht, bezw. in derselben noch nicht enthalten. Verwendung fanden diese schon bekannten Fälle nur, um durch möglichst grosse Summen eine bessere Uebersicht über die Brauchbarkeit einer Methode zu erhalten. Da bis auf eine verschwindend kleine Zahl die Angaben betreffs Alter, Geschlecht, Aetiologie und vorherige Behandlung zu finden waren, ferner alle Auszüge und Sektionsprotokolle der Gestorbenen vorliegen, glaube ich, dass die Statistik einigen Anspruch auf Wert haben kann. Ein sonderbarer Zufall lässt diese zweite Zusammenstellung ebenfalls auf 135 Fälle kommen, ein Moment, das uns mit Sicherheit erkennen lässt, ob wegen Verbesserung der Methoden oder grösserer Erfahrung die Resultate bessere geworden sind.

Dem Geschlechte nach sind von den 135 Operierten 114 männliche und 21 weibliche Kranke. Es sind demnach die Männer in beinahe $5^1/_2$ mal grösserer Anzahl vertreten als die Weiber. Ueber diese Erscheinung ist im vorigen Teile bereits gesprochen, doch kann sie gut nochmals mitgeteilt werden. Voswinkel, der in seiner Statistik 4 mal mehr Männer als Weiber hat, giebt als Grund die grössere Festigkeit des männlichen Thorax, der durch den stärker entwickelten Knochenbau und die kräftigere Muskulatur bedingt ist, an, während der gracilere Bau des weiblichen Thorax eine Möglichkeit der selbständigen Volumenverkleinerung leichter zulässt. Als anderer Grund des Ueberwiegens der männlichen Kranken ist die altbekannte grössere Häufigkeit der Empyemerkrankung beim Manne anzuführen.

Das Alter der Operierten stellt sich, wie aus der beigegebenen Tabelle ersichtlich ist, auf:

	Männer	Weiber
unter 10 Jahren	14	2
10—20 „	17	4
20—30 „	48	8
30—40 „	16	5
40—50 „	11	1
50—60 „	3	1
über 60 „	5	—

Veröffentlicht von	Fortlaufende Nr.	Alter	Geschlecht	Aetiologie	Erkrankte Seite	Vorhergegangene Behandlung	Operationsmethode	Komplikationen	Erfolg: geheilt	gebessert	mit Fisteln entlassen	ungeheilt	gestorben	Sektionsbefund
Homèn (Arch. f. klin. Chir. Bd. 26.)	1	21	m	postpneum. (Fistel nach Spontanaufbruch).	l	—	Estlander		1					
	2	56	m	posttraum.	l	Potain-Resektion	Estlander		1					
	3	25	m	postpneum.	r	Fraentzel'sche Kanüle, Irrigationen, Potain	Estlander						†	Tuberkulose. Amyloide Degeneration.
	4	49	m	postpneum. (Fistel nach Spontanaufbruch).	l	—	Estlander				1			
	5	31	m	postpneum.	l	Thorakozentese	Estlander				1			
	6	27	w	postpneum. (Fistel nach Spontanaufbruch).	l	—	Estlander			1				
	7	29	m	postpneum.	l	Fraentzel'sche Kanüle, Irrigationen	Estlander			1				
	8	21	m	postpneum. (Fistel nach Spontanaufbruch).		—	Estlander						†	Amyloide Entartung.
Kickhefel (Diss. Greifswald 1890.)	9	20	m	postpneum.	l	Resektion	Helferich	Tuberkulose					†	Phthisis pulmonum. Croup. Pneumonie der andern Lunge.
Güterbock (Arch. f. klin. Chir. Bd. 44.)	10	35	m	postpneum.	r	Wiederh. Punktion, wiederh. Resektion	Helferich		1					
Dreyfuss (Diss. Freiburg 1894.)	11	26	m	posttraum.	l	Wiederh. Resektion	Bogenschnitt		1					

	12	28 m	postpneum.	l	Bülau'sche Heberdrainage	Schede					1			
	13	9 m	postpneum.	l	Wiederh. Resektion	Schede		1						
	14	29 m	?	r	Resektion	Schede		1						
	15	17 m	postpneum.	l	Bülau'sche Heberdrainage	Schede		1						
	16	52 m	?	l	Wiederh. Resektion	Schede							†	Jodoformvergiftg.
	17	24 m	postpneum.	l	Wiederh. Resektion	Schede		1						
	18	20 m	postpneum.	r	Wiederh. Resektion	Schede		1						
	19	24 m	Tuberkul.	l	Wiederh. Resektion	Schede		1						
	20	8 m	postpneum.	r	Wiederh. Resektion	Helferich				1				
	21	53 m	postpneum.	r	Resektion	Helferich							†	Oesophagus Carcinom Inanition.
	22	35 m	?	l	Wiederh. Resektion	Schede		1						
	23	17 m	Tuberkul.	l	Wiederh. Resektion	Schede		1						
	24	24 m	Alte Empyemfistel.	l	?	Quénu		1						
	25	28 m	Alte Empyemfistel.	l	?	Quénu							†	Croup. Pneumonie der andern Lunge.
Sticher (Diss. Breslau 1896.)	26	5½ m	postpneum.	r	Thorakozentese	Thürflügelschnitt		1						
	27	8 w	postpneum.	l	Resektion	Bogenschnitt mit senkrechter Verlängerung.				1				
	28	19 w	postpneum.	r	Resektion	Bogenschnitt mit senkrechter Verlängerung.		1						
	29	16 m	postpneum.	l	Wiederh. Punktion	Thürflügelschnitt				1				
	30	23 m	?	r	Thorakozentese	Bogenschnitt			1					
	31	20 m	postpneum.	l	Resektion	Bogenschnitt		1						
	32	32 w	posttraum.	l	Resektion	Bogenschnitt		1		1				
	33	37 w	idiopathisch (post partum).	r	Thorakozentese, Resektion	Schede								

Veröffentlicht von	Fortlaufende Nr.	Alter	Geschlecht	Aetiologie	Erkrankte Seite	Vorhergegangene Behandlung	Operationsmethode	Komplikationen	Erfolg: geheilt	gebessert	mit Fisteln entlassen	ungeheilt	gestorben	Sektionsbefund
	34	24	m	postpneum.	l	Thorakozentese, wiederh. Resektion	Schede		1					
	35	24	m	posttraum.	r	Resektion	Schede	Chorea					†	Endocarditis, Pericarditis.
	36	28	m	posttraum.	l	Wiederh. Resektion	Schede	Tuberkulose					†	Phthisis pulmonum. Amyloide Degeneration.
	37	23	m	postpneum.	l	Resektion	Schede		1					
	38	58	w	?	r	Wiederh. Resektion	Schede		1					
Bomnüter (Diss. Greifswald 1897.)	39	7	m	postpneum.	r	Punktion, Resektion	Helferich	Tuberkulose					†	Pleuritis tuberculosa der andern Lunge, Pericarditis.
	40	32	m	postpneum.	l	Thorakozentese	Helferich						†	Croup. Pneumonie der andern Lunge.
	41	26	m	postpneum.	l	Wiederh. Punktion	Helferich				1			
Gerulanos (Arch. f. klin. Chir. Bd. 59.)	42	28	m	postpneum.	l	Resektion	Helferich		1					
Gross (Diese Beiträge Bd. 24.)	43	21	m	postpneum.	l	Bülau'sche Heberdrainage	Schede		1					
	44	76	m	posttraum.	r	Bülau'sche Heberdrainage, Resektion	Estlander		1					
	45	60	m	Tuberkul.?	r	Bülau'sche Heberdrainage	Schede		1				†	Atrophia cordis.
	46	34	m	postpneum.	r	Wiederh. Punktion	Estlander		1					
	47	22	m	postpneum.	l	Wiederh. Resektion (Emp. duplex, r. durch Punktion geh.)	Schede		1					

	48	42 m	postpneum.	l	—	Schede		1					
	49	18 m	postpneum.	l	—	Estlander		1					
Schultze	50	16 m	postpneum.	l	Resektion, Thiersch'scher Schlauch	Schede					†	Debilitas cordis.	
(Diss. Halle 1902.)	51	7 m	postpneum.	r	Thiersch'scher Schlauch, wiederh. Resektion	Schede		1					
	52	25 m	postpneum.	r	Resektion, Thiersch'scher Schlauch	Schede					†	Allgemeine Inanition.	
Jordan	53	38 m	Empyemfistel.	l	Wiederh. Resektion	Schede		1					
(Diese Beiträge Bd. 34.)	54	21 m	postpneum.	l	Resektion	Schede		1					
	55	31 w	postpneum.	r	Fistel nach Punktion	Schede		1					
	56	47 m	postpneum.	r	Fistel nach Thorakozentese	Schede		1					
	57	21 m	postpneum.	l	Thorakozentese, Resektion	Schede		1					
	58	26 w	postpneum.	l	Fistel nach Thorakozentese	Schede		1					
	59	24 m	postpneum.	r	Resektion	Schede		1					
	60	24 m	posttraum.	r	Wiederh. Resektion	Schede		1					
	61	27 m	postpneum.	l	Resektion	Schede-Délorme		1					
	62	4 m	postpneum.	l	Fistel nach wiederh. Punktion	Schede		1					
	63	13 m	Empyemfistel.	l	Wiederh. Resektion	Schede		1					
	64	12 m	postpneum.	r	Wiederh. Resektion	Schede		1					
	65	22 w	Empyemfistel.	l	Wiederh. Resektion	Schede	Schweres Erysipel		1				
	66	$3^1/_2$ m	postpneum.	l	Resektion	Schede		1					
	67	29 m	Empyemfistel.	r	Resektion	Schede-Délorme		1					
	68	29 w	postpneum.	l	Wiederh. Punktion, wiederh. Resektion	Schede	Scarlatina gravis.				†	Scarlatina.	
	69	8 m	postpneum.	r	Resektion	Schede					†	Allgemeine Anämie.	
	70	35 m	Empyemfistel.	l	Thorakozentese, Resektion	Schede	Tuberkulose				†	Tuberculosis pulmonum. Herzlähmung.	

Veröffentlicht von	Fortlaufende Nr.	Alter	Geschlecht	Aetiologie	Erkrankte Seite	Vorhergegangene Behandlung	Operationsmethode	Komplikationen	Erfolg: geheilt	gebessert	mit Fisteln entlassen	ungeheilt	gestorben	Sektionsbefund
	71	21	w	Empyemfistel.	r	Resektion	Schede	Tuberkul.					†	Tubercul. pulmon.
	72	32	m	Empyemfistel.	l	Wiederh. Punktion	Schede	Tuberkulose					†	Akute Miliartuberkulose.
	73	23	m	postpneum.	l	Wiederh. Punktion	Schede						†	Akute Miliartuberkulose.
Ringel (Arch. f. klin. Chir. Bd. 71.)	74	68	m	Alte Empyemfistel.	l	Wiederh. Punktion, Resektion	Schede-Délorme		1					
	75	22	m	postpneum.	l	Perthes, Resektion	Schede		1					
	76	28	w	Tuberkul.	l	Wiederh. Punktion, Resektion	Schede		1					
Plass (Diss. Kiel 1903.)	77	4	m	postpneum.	r	Wiederh. Punktion	Helferich	Empyem d. andern Seite					†	Empyem d. andern Seite. Endocarditis.
	78	41	w	postpneum.	l	Resektion	Helferich		1					
	79	17	m	?	r	Resektion	Helferich		1					
	80	22	m	idiopathisch (nach Masern).	r	Resektion	Helferich		1					
	81	3	m	posttraum.	l	Resektion	Helferich	Empyem d. andern Seite			1			
Musiel (Diss. Breslau 1903.)	82	3½	m	postpneum.	r	Wiederh. Punktion	Helferich				1			
	83	39	m	posttraum.	l	Resektion	Bogenschnitt				1			
	84	15	m	idiopathisch (nach Scharlach).	l	Resektion	Bogenschnitt				1			
	85	26	m	postpneum.	l	Resektion	Schede						†	Croup. Pneumonie der anderen Lunge.
	86	33	w	idiopathisch (post partum).	r	Wiederh. Punktion	Schede				1			

	87	29 m	?	l	Aspirationsdrainage	Schede			1				
	88	22 m	postpneum.	l	Punktion, Resektion	Helferich				1			
	89	32 m	postpneum.	l	Wiederh. Resektion	Schede				1			
	90	19 m	?	l	Resektion	Bogenschnitt		1					
	91	19 w	postpneum.	r	Wiederh. Resektion	Schede		1					
	92	10 m	posttraum.	l	Wiederh. Punktion	Schede		1					
	93	7 w	postpneum.	l	Resektion	Schede	Tuberkul.			1			
	94	19 m	idiopathisch (durchbrochener subphrenischer Abscess).	l	Drainage, Resektion	Helferich	Aktinomykose					†	Aktinomykose.
	95	29 m	posttraum.	l	Perthes, wiederh. Resektion	Schede	Tuberkul.			1			
	96	33 m	?	l	Wiederh. Punktion, wiederh. Resektion	Schede						†	Gehirnabscess. Akute Miliartuberk.
	97	20 m	postpneum.	r	Wiederh. Punktion	Schede	Tuberkul.	1					
	98	18 m	postpneum.	l	Thorakozentese	Schede	Tuberkul.				1		
	99	25 m	?	r	Thorakozentese	Bogenschnitt		1					
Voswinkel	100	55 m	Tuberkul.	l	Wiederh. Resektion	Schede		1					
(Arch. f. klin.	101	60 m	Tuberkul.	r	Wiederh. Punktion, Resektion	Schede						†	Pleuritis sicca der andern Seite, Tuberculosis pulm.
Chir. Bd. 73.)	102	22 m	Tuberkul.	l	Wiederh. Punktion mit Potain	Sudeck						†	Phthisis pulmonum. Myocarditis.
	103	24 w	?	l	—	Schede	Durchbruch in einen grösseren Bronchus	1					
	104	10 m	postpneum.	r	Thorakozentese, Resektion	Schede		1					
	105	44 m	?	r	Resektion	Lappenschnitt				1			
	106	23 m	?	r	Wiederh. Punktion mit Potain	Schede				1			
	107	23 m	Tuberkul.	r	Resektion	Schede				1			
	108	37 m	postpneum.	r	Resektion	Schede						†	Croup. Pneumonie der andern Seite.

Veröffentlicht von	Portlaufende Nr.	Alter Geschlecht	Aetiologie	Erkrankte Seite	Vorhergegangene Behandlung	Operationsmethode	Komplikationen	Erfolg: geheilt	Erfolg: gebessert	Erfolg: mit Fisteln entlassen	Erfolg: ungeheilt	Erfolg: gestorben	Sektionsbefund
	109	38 m	posttraum.	r	Resektion	Schede		1					
	110	39 w	postpneum.	r	Wiederh. Punktion, Resektion	Schede		1					
	111	29 w	?	r	Resektion	Schede						†	Akute reflektorische Lähmung des Atmungscentrum.
	112	42 m	? (Fistel nach Spontanaufbruch).	r	Resektion	Schede			1				
Sick	113	9 m	postpneum. (Fistel nach Spontanaufbruch).	r	—	Schede		1					
	114	17 m	idiopathisch.	l	Bülau'sche Hebe-Drainage	Schede		1					
	115	24 m	idiopathisch.	l	Wiederh. Resektion	Schede		1					
	116	20 m	postpneum.	r	Wiederh. Resektion	Schede		1					
	117	6 m	postpneum. (Fistel nach Spontanaufbruch).	l	—	Schede						†	Bronchopneumonie der rechten Lunge.
	118	40 m	postpneum.	l	Wiederh. Resektion	Schede	Tuberkulose					†	Tubercul. pulmon. Debilitas cordis.
	119	29 m	idiopathisch (Fistel nach Spontanaufbruch).	l	—	Schede						†	Akute Miliartuberkulose.
	120	42 m	postpneum.	r	Resektion	Schede	Tuberkul.	1					

	121	41	m	Tuberkul.	r	Wiederh. Punktion	Schede	1				
	122	18	m	Tuberkul.	l	Bülau'sche Drainage, Perthes, Resektion	Schede	1				
	123	30	m	postpneum.	l	Resektion	Schede	1				
	124	25	m	idiopathisch.	l	—	Schede	1				
	125	16	w	postpneum.	r	Resektion	Schede	1				
	126	26	m	postpneum.	l	—	Schede				†	Croup. Pneumonie der andern Seite.
	127	30	m	postpneum.	r	—	Schede	1				
	128	17	w	postpneum.	l	—	Schede	1				
	129	63	m	postpneum.	r	Resektion	Schede	1				
	130	44	m	postpneum.	r	—	Schede	1				
	131	41	m	posttraum.	l	—	Schede	1				
	132	46	m	postpneum.	l	Wiederh. Resektion	Schede	1				
	133	37	m	postpneum.	r	Bülau'sche Hebedrainage	Schede	1				
Stschegolew (Praktitschewski, Wartsch 1902.)	134	28	m	postpneum.	l	?	Subbotin	1				
	135	38	m	postpneum.	r	?	Subbotin	1				

Auch hierin tritt die längst zugegebene Thatsache klar zu Tage, dass beim Manne die Empyemerkrankungen im 2. bis 5. Decennium, wo die grösste Arbeitsmenge geleistet wird, häufiger auftritt als in der Jugend und im späteren Alter; beim Weibe erkennen wir die grösste Erkrankungsziffer im 2. bis 4. Decennium, eine Erscheinung, die sich wohl von selbst erklärt.

Was die Aetiologie des Empyems, das anderer Behandlungsweise als mit Thoraxresektion resp. multipler Rippenresektion zur Ausheilung trotzte, anbetrifft, so fehlen darüber erfreulicherweise nur 15 Angaben, sodass von 120 Fällen Genaueres zu erfahren war. Davon treffen auf:

Empyema metapneumonicum	78
„ posttraumaticum	13
„ tuberculosum	10
„ idiopathicum oder nach anderen Infektionskrankheiten	9
Alte Empyemfisteln	10

Als Infektionskrankheiten, nach denen Empyeme auftraten, kommt je einmal Scarlatina und Morbilli in Betracht. Zweimal erfolgte das Empyem im unmittelbaren Anschluss an einen Partus. Unter den idiopathischen Empyemen findet sich eines, das nach Perforation eines subphrenischen Abscesses durchs Diaphragma in die linke Pleurahöhle zu Stande kam.

Als Komplikationen kommen 11 mal Tuberkulose, 3 mal Empyem der anderen Seite, 5 mal Erisypel und je 1 mal Scharlach, Jodoformvergiftung und Aktinomykose vor.

Hiernach berechnet sich die Zahl der Empyemerkrankten, die an Tuberkulose litten, bei denen also das Empyem primär als tuberkulös auftrat und sonst diagnosticierte Tuberkulose vorhanden war, auf 21; das sind im Vergleich zu den Gesamtfällen 15,5%.

Der Sitz der Erkrankung war in 55 Fällen rechts, in 80 Fällen links lokalisiert. Da ich eine andere ausreichende Erklärung für diese Erscheinung nirgends finden konnte, nehme ich wiederum die Erklärung Voswinkel's an, nach der vielleicht die Lage des Herzens oder das kleinere Volumen der linken Lunge mit schuld ist.

Die frühere Behandlungsweise, bevor zur Thoraxresektion resp. zur multiplen Rippenresektion geschritten wurde, kann in 116 Fällen angegeben werden.

Wiederholte Punktion und Fisteln nach Punktion	15
(Einmal wiederholt mit Potain punktiert)	
Thorakozentese und Fisteln hernach	8
Aspirationsdrainage (nach wem nicht angegeben)	1
Bülau'sche Hebedrainage	7
Resektion	37
Punktion und Resektion	2
Perthes und Resektion	1
Potain und Resektion	1
Bülau'sche Hebedrainage, Perthes und Resektion	1
Resektion und Thiersch'scher Schlauch	3
Fräntzel'sche Kanüle und Irrigationen	1
„ „ Irrigationen und Potain	1
Thorakozentese und Resektion	6
Wiederholte Resektion	24
Wiederholte Punktionen und Resektionen	8
(Einmal wiederholt mit Perthes behandelt)	

Es geht aus dieser Zusammenstellung hervor, dass einfache und wiederholte Resektionen, Punktionen und Aspirationsverfahren aller Art angewandt wurden, um das Empyem gleich nach seinem Auftreten zur Ausheilung zu bringen. Ferner ersehen wir, dass die Anschauung, das Empyem mittels Resektion von Rippen möglichst radikal zu behandeln, allgemeinere Verbreitung angenommen hat, seit die Statistik von Voswinkel erschienen ist. Voswinkel hat bei 72 Fällen, in denen die vorherige Behandlung ermittelt werden konnte, nur 18mal Resektionen, während ich unter 116 Fällen 83 Resektionen aufzuweisen habe. Freilich muss zugegeben werden, dass scheinbar die Frühresektion noch viel öfter hätte angewandt werden können als es thatsächlich der Fall war.

Die Erfolge aller angewandten Operationsmethoden berechnen sich auf

Geheilt	76—56,5 %
Gebessert	6— 4,5 %
Mit Fisteln entlassen	19—14,3 %
Ungeheilt	2— 1,5 %
Gestorben	31—23,2 %

Um diese Procentzahl mit denen Voswinkel's besser vergleichen zu können, rechne ich die mit Fisteln entlassenen zu den Gebesserten und erhalte

Geheilt	56,5 % (bei Voswinkel):	56,3 %	76	Fälle
Gebessert	18,8 %	20 %	27	„
Ungeheilt	1,5 %	3 %	4	„
Gestorben	23,2 %	20 %	27	„
	Fraglich	0,7 %	1	„

Demgemäss stellt sich in meiner Aufstellung der Procentsatz der Heilungen so ziemlich auf dasselbe, der der Gebesserten und der Gestorbenen ist etwas schlechter, während die Zahl der Ungeheilten nur die Hälfte beträgt.

Aus den Sektionsprotokollen ergeben sich folgende Todesursachen:

Tuberculosis pulmonum	6
Pneumonie resp. Bronchopneumonie der anderen Seite	6
Akute Miliartuberkulose (einmal Gehirnabscess)	4
Herzerkrankungen (Endo-, Peri-, Myocarditis, Debilitas cordis)	4
Tuberkulöse Pleuritis der anderen Seite	2
Amyloide Entartung der inneren Organe (einmal mit Tuberkulose)	2
Allgemeine Anämie	1
Allgemeine Inanition	1
Akute reflektorische Lähmung des Atmungscentrums	1
Aktinomykose	1
Jodoformvergiftung	1
Oesophaguscarcinom	1
Schwerer Scharlach	1

Wenn wir diese Todesursachen übersehen und die Fälle, wo es sich um vorgeschrittene amyloide Entartung, Aktinomykose und Oesophaguscarcinom handelte, von vornherein als ungeeignet betrachten, die Fälle von akuter reflektorischer Lähmung des Atmungscentrums, Jodoformvergiftung und Scharlach, den Tod an allgemeiner Anämie infolge zu grossen Blutverlustes als Unglücksfälle bezeichnen, so erhalten wir eine wesentlich andere Mortalitätsprocentzahl, nämlich nur 17%.

An dieser Stelle ist es wohl auch richtig, auf die Erfolge bei Operationen von primär tuberkulösen Empyemen oder mit Tuberkulose komplicierten Fällen mit ein paar Worten einzugehen. Operiert wurden davon 21 Fälle, gestorben sind an Tuberkulose irgend welcher Art 12 Kranke, wovon aber 3 an akuter Miliartuberkulose Verstorbene in Abrechnung zu bringen sind, da bei denen vorher absolut keine Zeichen von tuberkulöser Erkrankung zu finden waren. Auf 21 tuberkulöse Operierte entfallen

dann 9 Todesfälle, was einer Mortalität von 43% and einer Heilung von 57% entsprechen würde.

Genauere Angaben über die durchschnittliche Heilungsdauer zu machen halte ich für unnütz und zwecklos, da mir der Wert einer derartigen Zusammenstellung aus dem Grunde null zu sein scheint, weil sich die Zeitdauer zwischen den einzelnen Operationen lediglich nach dem Allgemeinzustand des Kranken richtet und dem Belieben des Operateurs vollkommen anheimgestellt ist. So und so viele Kranken wurden ferner wiederholt entlassen, bis sie selbst zum Weiteroperieren kommen wollten; das sind alles Unterbrechungen, die die Heilungsdauer bis zu einem sehr grossen Grade verlängern und für eine Statistik, die strikte Angaben liefern soll, m. E. nach unbrauchbar sind. Im Grossen und Ganzen schwankte in allen Fällen die Behandlungsdauer zwischen 7 Monaten und $3^3/_4$ Jahren.

Von grossem Werte aber scheint mir eine Zusammstellung der Fälle nach der Operationsmethode, die in jedem einzelnen Falle angewandt wurde, zu sein, da sie uns Aufschluss über alle in Betracht kommenden wissenswerten Dinge geben kann. Von den 135 Fällen wurden operiert nach

Schede	90
Helferich	16
Bogen-, Thürflügel-, Lappenschnitte nach verschiedenen Angaben	14
Estlander	11
Quénu	2
Subbotin	2

Die Betrachtung dieser Zahlen allein lässt uns die Schede'sche Thoraxresektion als die am meisten gebrauchte Methode erkennen, sie steht genau im Verhältnis von 2 zu 1 zu sämtlichen anderen Methoden.

1. Von den 90 nach Schede Operierten sind:

Geheilt	58	= 64,38 %
Gebessert	2	= 2,22 %
Mit kleinen Fisteln entlassen	7	= 7,77 %
Ungeheilt (davon einer auf eigenen Wunsch)	2	= 22,22 %
Gestorben	21	= 23,31 %

2. Von den 16 nach Helferich Operierten sind:

Geheilt	5	= 31,25 %
Gebessert	1	= 6,25 %
Mit kleinen Fisteln entlassen	4	= 25 %
Gestorben	6	= 37,5 %

3. Von denen nach verschiedenen Schnittführungen 14 Operierten sind:

Geheilt	7 =	49,98 %
Gebessert	1 =	7,14 %
Mit kleinen Fisteln entlassen	5 =	35,74 %
Gestorben	1 =	7,14 %

4. Von den 11 nach Estlander Operierten sind:

Geheilt	5 =	45,4 %
Gebessert	2 =	18,2 %
Mit kleinen Fisteln entlassen	2 =	18,2 %
Gestorben	2 =	18,2 %

5. Von den zwei nach Quénu operierten sind:

Geheilt	1 =	50 %
Gestorben	1 =	50 %

Die 2 nach Subbotin Operierten und veröffentlichten Fälle sind geheilt.

Wenn wir die Resultate vergleichen, kommen wir zu dem Schlusse, dass mit der Schede'schen Methode die meisten Heilungen erzielt sind, dass sie auch neben der unter 3 angegebenen Mortalitätszahl die geringste Mortalitätsprocentziffer ergiebt. Der Annahme, nach der es sich bei 3 um eine nur zufällig so niedere Mortalitätsziffer handelt, steht wohl nichts im Wege, wenn man alle anderen dementsprechenden Zahlen vergleicht und annimmt, dass nur gut verlaufene Fälle von den einzelnen Autoren zur Veröffentlichung gekommen sind.

Eine nochmalige Anführung der Todesursachen bei den einzelnen Resultaten der verschiedenen Methoden glaube ich unterlassen zu können, da sie vorher bereits angeführt und ausserdem in den Tabellen leicht herauszufinden sind.

Ziehen wir den Schluss aus der gesamten Statistik, so erscheint uns die Schede'sche Methode der Thoraxresektion als die am meisten verbreitete und geübte, zugleich aber auch als die weitaus erfolgreichste. Aus den günstigen Verhältnissen, die bei operativ behandelter, tuberkulöser Erkrankung zu erkennen sind, ist von Neuem die Forderung auszusprechen, auch an diese von den Chirurgen bis jetzt viel gemiedene Krankheitsform der Tuberkulose heranzugehen unter den weiter vorne angeführten Voraussetzungen.

Wie gestalten sich nun die anatomischen Veränderungen im Pleuraraume bei dem Vorhandensein eines Empyems oder nach vorgenommener Thoraxresektion? Um diese Frage zu beantworten, erscheint es mir am besten, eine

Reihe von Gefrierschnitten, die von Thoraxpräparaten mit Empyem resp. serösem Erguss gemacht sind, zu besprechen und zum Schlusse etwas eingehender auf die Veränderungen des Brustkorbes nach gemachter Thoraxresektion einzugehen. Die Präparate stammen aus den Sammlungen der Oberärzte Dr. Schütz, Dr. Rumpel und Dr. Sick des Eppendorfer Krankenhauses. Für die liebenswürdige Ueberlassung dieser seltenen Stücke sei an dieser Stelle der ergebenste Dank ausgesprochen.

Die ersten drei Schnitte stammen von einem alten Phthisiker, der während 12 Jahren im Eppendorfer Krankenhaus beobachtet wurde und während dieser ganzen Zeit an dem Exsudate litt. Es handelte sich bei dem Fall um ein tuberkulöses Exsudat. Die Schnitte gehen durch den 4. Brustwirbel und das Sternoclaviculargelenk, durch den 7. Brustwirbel und die Ansatzstelle der 2. Rippe, durch den 11. Brustwirbel und die Knorpelknochengrenze der 9. Rippe. Am 1. Schnitte (Fig. 1, Taf. IX) schon erscheint die linke Lunge nach der Wirbelsäule zu gedrückt und in Halbmondform zusammengepresst. Da der Druck des Exsudates selbstverständlich in den obersten Partien nicht so gewaltig war und es sich lediglich um eine Schrumpfung der Lunge handelte, sind Kompressionserscheinungen im Mediastinum noch kaum vorhanden.

Ganz gewaltig sind die Veränderungen im 2. Schnitte (Fig. 2, Taf. IX). Das sehr grosse Exsudat hat die Pleurablätter des linken Thoraxraumes ganz auseinandergedrängt und mit der Zeit hat sich eine dicke Schwarte an der Pleura pulmonalis ausgebildet. Die linke Lunge liegt beinahe vollständig in der rechten Thoraxhälfte und ist total atelektatisch und bis zum Maximum komprimiert. Am Schnitt ist das Organ nur mehr an der blauschwarzen Farbe als Lunge zu erkennen. Im linken Pleuraraum liegt ein etwa kinderfaustgrosser Ballen von geronnenem, serös-hämorrhagischem Exsudat. Die ganze linke Thoraxhälfte ist maximal erweitert. Die Muskulatur der Brustwand ist infolge der langen Funktionslosigkeit atrophisch geworden. Die Pleura costalis ist, da es sich um ein tuberkulöses Exsudat von serös-hämorrhagischem Charakter handelte, kaum verdickt. Das knöcherne Gerüst des Thorax ist beinahe eiförmig geworden, der schiefe Stand des Sterums ist ein beredtes Zeichen der Ausbuchtung der linken, der spitzigen Gestalt der rechten Thoraxhälfte. Natürlich sind auch die ganzen Gefässe und Organe, die sonst in der Mitte zwischen Wirbelsäule und Sternum liegen nach rechts verlagert. Die Aorta descendens,

die links der Wirbelsäule ihren richtigen Platz hätte, liegt rechts vorne neben derselben, der Oesophagus ist von der Wirbelsäule abseits gedrängt und liegt mit der kollabierten linken Lunge ziemlich weit in der rechten Seite. Das Herz ist ganz über die Mittellinie gedrängt und steht von rechts seitlich oben, nach links seitlich unten. Durch die verschobene Lage des Herzens ist eine Kompression des rechten Mittellappens bedingt, da eine Raumerweiterung des Thorax nicht mehr möglich war. Bemerken möchte ich noch, dass die Stellung der durch ein Exsudat komprimierten, atelektatischen Lunge im Allgemeinen eine wesentlich andere ist, insoferne sie in der überwiegenden Mehrzahl der Fälle als ein zusammengeschrumpfter Ballen an der Wirbelsäule hängt.

Eine weitere Folge dieses langen Bestandes des Exsudates ersehen wir in dem 3. Schnitt (Fig. 3, Taf. IX). Die gewöhnliche Wölbung des Diaphragmas nach oben ist verschwunden und dafür eine konvexe tiefe Höhle nach unten entstanden. Am unteren Schnittbild ist denn auch die linke Niere eben an der Spitze getroffen, während die rechte ziemlich nahe des Nierenkelches durchschnitten erscheint. Es hat demnach auch durch den langen Bestand des Exsudates eine Kompression der Bauchorgane der linken Hälfte bestanden.

Das 4. Präparat (Fig. 4, Taf. IX) ist von einem Falle gewonnen, der an einem Totalempyem der rechten Pleurahöhle litt, das durch einen, im rechten Hauptbronchus stecken gebliebenen, etwa 2 cm langen und 3 mm breiten Knochensplitter, der ein jauchiges Empyem herbeiführte, bedingt war. Der Schnitt ist hinten durch den 6. Brustwirbel, vorne gerade am Ansatz der 2. Rippe geführt. Wie es sich in den vorhergegangenen Präparaten um ein seröses Exsudat der ganzen linken Seite handelte, haben wir hier ein jauchiges Empyem der ganzen rechten Seite. Die Pleura pulmonalis ist ebenfalls ganz von der Pleura costalis abgehoben und zu einer dicken, schwieligen Schwarte geworden. Die komprimierte rechte Lunge ist genau bis zur Mitte zwischen Wirbelsäule und Sternum zurückgedrängt. Durch dies Exsudat sind nun in der linken Thoraxhälfte starke Veränderungen entstanden. Die Aorta descendens und namentlich der Oesophagus sind weit nach links abgedrängt. Sehr gut sind auf diesem Bilde auch die Lageverhältnisse der beiden Hauptbronchi zu sehen, wobei der für die rechte Lunge weit in der linken Hälfte des Brustkorbes liegt. Ferner ist eine Verlagerung der grossen Gefässe eingetreten. Die Arteria pul-

monalis, Aorta ascendens und die Vena cava superior sind ziemlich nahe aneinandergedrängt. Eine stärkere Kompression der Aorta aber kann ich, wie Kümmell meint, nicht ohne Weiteres annehmen, da in diesem Falle wohl die viel leichter zu komprimierende Vena cava superior oder die Arteria pulmonalis, die doch beide schwächere Gefässwände haben wie die Aorta, zusammengedrückt erscheinen müssten. Die Sichelform der Aorta ist wohl in dem Präparat nur als eine reine Wirkung des Alkohols, in dem das Präparat aufgehoben ist, anzusehen, ebenso wie der grösste Teil des Zwischenraumes zwischen den beiden Pleurablättern der linken Seite auf eine nachträgliche Schrumpfung der Lunge zurückzuführen ist, da nur ein sehr mässiges Transudat vorhanden war.

Das Röntgenbild dieses Schnittes lässt uns die etwas verdickten Rippen der kranken Seite und den im rechten Hauptbronchus steckenden Knochensplitter wohl erkennen. In der linken Lunge ist eine verkalkte Hylusdrüse zu sehen.

Der Patient M. (Fall 3) ging 1892 während der Choleraepidemie zu Grunde und es gelang Sick einige Gefrierschnitte zu gewinnen. Die Schnitte sind noch gefroren in Alkohol gelegt, dort langsam aufgetaut und gehärtet. Um die Veränderungen an diesem resecierten Thorax noch deutlicher zu zeigen, sei vor der Besprechung des Bildes nur kurz auf die normalen Verhältnisse in dem entsprechenden Querschnitt mit ein paar Worten hingewiesen.

Zum Vergleich sind die Schnitte des Jössel'schen Buches[1]), die seiner Zeit von Sick bearbeitet worden sind, herangezogen, zum Teil entsprechen sie genau den Schnitten unseres Falles 3. Die beigegebenen Röntgenaufnahmen der Schnitte lassen deutlich die Grösse des Knochendefektes, sowie die beginnende Regeneration einzelner Knochenstücke erkennen.

Für sämtliche Schnitte sei bemerkt, dass infolge der vorhanden gewesenen Skoliose der Brustwirbelsäule die Wirbelkörper meist etwas schief getroffen sind, infolgedessen manchmal die Ansätze der Rippen an Wirbelsäule und Sternum nicht gleichmässig zu sehen sind.

I. Querschnitt durch den 4. Brustwirbel, vorne durchs Sternoclaviculargelenk. Obere Schnittfläche.

Normal: Beide Thoraxhälften gleichen an Umfang. Getroffen sind der Humerus, die Scapula, die Rippenquerschnitte der 4 ersten Rippen.

1) Joessel, Lehrbuch der topographischen, chirurgischen Anatomie. 1889.

Von Organen sieht man die beiden Lungenspitzen, genau vor dem Wirbelkörper liegt der halbmondförmige Oesophagus, vor diesem etwas rechts seitlich die Trachea, noch weiter dem Sternum zu verläuft die Arteria anonyma. Links von dieser liegt die Carotis communis sinistra neben der letzteren die Vena anonyma sinistra. Rechts der Arteria anonyma verläuft die Vena anonyma dextra.

Schon an diesem Schnitt (Fig. 5, Taf. IX) des resecierten Thorax fällt als erstes die starke Formveränderung auf. Der Wirbelkörper des getroffenen 4. Brustwirbels ist etwas nach links gedreht, das Sternum mit dem Sternoclaviculargelenk steht ganz schief von rechts seitlich vorne nach links seitlich hinten. Vom Sternum sind die Ansätze der Clavicula eben noch getroffen. Die Schulter, sowie die Brustmuskulatur zeigt links ein bedeutend vermindertes Volumen. Infolge der Skoliose der obersten Brustwirbelsäule ist von der rechten Scapula noch ziemlich viel, von der linken nur mehr wenig getroffen. Von den Rippen sind rechts die 4., 3., 2. und eben noch ein kleines Stück der 1. am Ansatze ans Sternum zu sehen. Der Durchschnitt der rechten Lunge ist etwa dreimal grösser als der der linken. Ausser einigen leichten pleuritischen Verwachsungen rechts hinten sind die Pleurablätter frei. Die linke Lungenspitze besteht aus gut lufthaltigem Gewebe, ist ringsum mit geringen Schwarten festgewachsen. Infolge der Schiefstellung des Sternums und des bedeutend verringerten Zwischenraumes zwischen vorderer Wand des Wirbelbogens und hinterer Sternumfläche sind die Organe und Gefässe des Mediastinums schon hier verschoben. Der Oesophagus liegt mit offenem Lumen etwas rechts seitlich vom Wirbelkörper, noch mehr nach rechts zu die Trachea. Die Arteria carotis communis und die Arteria subclavia sinistra sind nach links, die Arteria anonyma dextra stark nach rechts verzogen. Rechts des Querschnittes der II. Rippe ist die Vena subclavia dextra in ihrem Verlauf getroffen.

Röntgenbild (Fig. 6, Taf. IX). Auffällige Schiefstellung des 4. und 5. Brustwirbels, links und rechts Teile der Scapula, rechts bedeutend mehr. Das Sternoclaviculargelenk stark nach links verzogen, rechts Teile der 5., 4., 3., 2. und 1. Rippe, links nur solche der 4., 3., 2. und 1. Rippe. Vom Stumpf der 4. Rippe zur teilweise resecierten 3. Rippe unregelmässige neugebildete Knochenlamellen. Die Lungen erscheinen beiderseits gleichmässig lufthaltig.

II. Schnitt. Hinten durch den oberen Teil des 6. Brustwirbels, vorne unterm Ansatz der 2. Rippe. Obere Schnittfläche.

Normal: Infolge des gleich unter der Schnittfläche beginnenden Pericardialraumes und der grossen Gefässe, verliert die rechte Lunge etwas an Volumen. Genau vorm Wirbelkörper liegt der offene Oesophagus, davor die Trachea, die sich hier gleich in die beiden Hauptbronchi teilt.

Etwa in der Mitte zwischen Wirbelbogen und Sternum verläuft ziemlich in der Mittellinie die Aorta ascendens, links seitlich neben dem Wirbelkörper die Aorta descendens. Etwas ausserhalb der Mittellinie im rechten Pleuraraum kommt die Vena cava superior zu liegen.

Unser II. Schnitt (Fig. 7, Taf. X—XI) liegt etwas höher, indem er gerade den Aortenbogen trifft. Die Schiefstellung des Sternums und die kolossale Abflachung der linken Seite kommt hier sehr gut zur Geltung. Die ganze breite Brustmuskulatur fehlt, auch die ganzen knöchernen Bestandteile der linken Brustwand. Am Querfortsatz des Wirbelkörpers ist eben noch ein kleines Stück der 6. Rippe zu sehen. Wenn wir uns durch die Mitte des Wirbelkörpers und des Processus spinosus eine Linie ziehen und sie zum Sternum verlängern, so finden wir, dass das Sternum statt in einem Winkel von 90° in einem solchen von ungefähr 45° steht. In der linken Achselhöhle sehen wir eine muldenförmige Abflachung, deren Wand nur aus ungefähr 1/4 cm dicker äusserer Haut und der schwartig verdickten Pleura pulmonalis besteht, bevor man an die linke Lunge kommt. Die Pleurablätter der rechten Lunge erscheinen frei, der Pleurasack der linken Lunge, die überall Luft enthält, ist ganz verödet. Sehr auffällig sind die Verlagerungen des Herzens und der Mediastinalorgane. Das Herz erscheint in dem Schnitt zu 3/4 über die ideale Mittellinie in den rechten Pleuraraum verlagert. Ebenso nach rechts gedrängt erscheint der Oesophagus, die Trachea und die Vena acygos, die in ihrem Verlauf zur Vena cava getroffen ist.

Röntgenbild (Fig. 8, Taf. X—XI): Schiefstellung des 6. und 7. Wirbelkörpers und des Sternums. Die linke Scapula steht stark ab. Vollkommener Defekt der linken Rippen, in der Nähe des Sternums kleine, neugebildete, unregelmässige Knochenstückchen.

III. Schnitt durch den 7. Brustwirbel und den Ansatz der 4. Rippe am Sternum. Obere Schnittfläche.

Normal: In der Schnitthöhe soll das Herz ziemlich in der Mitte des Thorax liegen, die Arteria oder Vena pulmonalis am Schnitt mag getroffen sein. Die Teilung der Trachea ist bereits erfolgt, der Oesophagus liegt rechts, Aorta descendens links seitlich dem Wirbelkörper an. In der Mitte davon verläuft die Vena acygos.

Noch auffallender wie im vorhergegangenen Schnitte liegen die Lagerungen hier (Fig. 9, Taf. X—XI). Die linke Thoraxseite misst im Querdurchmesser am Präparat 6 cm, die rechte 14 cm. Zieht man wiederum eine Verbindungslinie des Processus spinosus des 6. Brustwirbels und der Mitte des Wirbelkörpers, so findet sich der Winkel, in dem das Sternum steht, noch spitzer und das Sternum selbst zu gut 2/3 nach der linken Seite verzogen. Zu bemerken ist der schiefe Stand des 6. Processus spinosus, der durch die Skoliose bedingt erscheint, die hier ihre grösste Ausbiegung hatte. Die Rumpfmuskulatur der linken Seite fehlt vollkom-

men, die des linken Schulterblattes und der linken langen Rückenmuskulatur ist sehr atrophiert. Die rechte Lunge ergiebt normale Verhältnisse, soweit sie nicht durch die Lage des Herzens komprimiert ist. Sie ist, wie auch der noch übrig gebliebene Kinderfaust grosse Teil der linken Lunge überall lufthaltig. Die Pleurablätter links sind ganz verödet und in der Achselhöhle ist die die Lunge bedeckende Haut so dünn, dass man das dunkle Lungengewebe durchscheinen sieht. Bemerkenswert erweiterte Bronchen sind in der linken Lunge nicht zu erkennen. Rechts etwa neben dem Wirbelkörper liegt der Oesophagus; dem anschliessend, etwas komprimiert, aber an der richtigen Stelle, die Vena azygos. Etwas links seitlich neben dem Wirbelkörper gedrängt verläuft die Aorta descendens. Eine wesentlichere Verlagerung haben die beiden Hauptbronchi erfahren, deren linker gerade in der Idealmittellinie, deren rechter etwa 6 cm rechts von dieser gelegen ist. Das Herz liegt zu $^2/_3$ in der rechten Seite. Es ist genau der Bogen der Arteria pulmonalis mit ihrer Teilung getroffen. Die Aorta ascendens, deren Klappen gut zu sehen sind, und die Vena cava superior kommen infolge der allgemeinen Rechtsdrängung des Herzens ziemlich weit ausserhalb der Idealmittellinie zu liegen. Gerade oberhalb dem rechten Bronchus liegt eine gut haselnussgrosse dunkelpigmentierte Bronchialdrüse, etwas rechts seitlich ein derberer, rostbraun pigmentierter Fleck.

Röntgenbild (Fig. 10, Taf. X—XI): Der 8. und 9. Brustwirbel sind getroffen. Die Processus spinosi stehen etwas über Kreuz. Das Knochensystem der rechten Hälfte erscheint normal, im Knorpelansatz der 5. Rippe sowie in dem der 6. sind unregelmässige Knochenneubildungen zu sehen. In der linken Thoraxhälfte fehlt das knöcherne Gerüst, vom Sternum seitlich sind ebenfalls einige Knochenregenerationen erkenntlich. Zwischen dem Oesophagus und dem rechten Hauptbronchus und an der Stelle, wo im Schnitte der braun pigmentierte Fleck liegt, sind Kalkeinlagerungen in Drüsen zu sehen. Die linke Lunge erscheint ebenso lufthaltig als die rechte.

IV. Schnitt. Hinten zwischen 9. und 10. Wirbel, vorne Ansatz der V. Rippe. Obere Schnittfläche.

Normal: Das Herz liegt über $^2/_3$ in der linken Thoraxhälfte, der Schnitt eröffnet die Vorhöfe und Ventrikel.

In unserem Schnitt (Fig. 11, Taf. XII—XIII) beträgt der seitliche Durchmesser der rechten Hälfte $6^1/_2$ cm, der der linken 15 cm. Vom knöchernen Gerüst ist nur ein kleiner Teil der 9. Rippe links noch zu sehen, nahe dem Ansatz am Querfortsatz. Die Rumpfmuskulatur links fehlt. Das Sternum ist noch weiter nach links gerückt, die rechte Seite erscheint in dem Schnitt maximal ausgebuchtet. Die Pleurablätter rechts frei, die Umschlagstelle ist am rechten Sternalrand deutlich; links sind die Pleuren nicht zu differenzieren. Die die Lunge unter der Achselhöhle bedeckende

Haut ist etwa 3 mm dick. Wesentliche Veränderungen der linken Lunge nicht festzustellen. Die Lunge ist gut lufthaltig. Das Herz liegt über $^2/_3$ in der rechten Thoraxhälfte und hart dem Sternum und dem 10. Brustwirbel an. Direkt unterm Sternum liegt der rechte Ventrikel und noch ein Teil des linken. Der rechte und linke Vorhof liegen in ihrer ganzen Ausdehnung über der Idealmittellinie nach rechts. Die Vena pulmonalis dextra ist gerade an ihrer Verzweigung getroffen. Rechts seitlich des Wirbelkörpers liegt der nun schief nach vorwärts zum Magen verlaufende Oesophagus; links neben dem Wirbel die Aorta descendens.

Röntgenbild (Fig. 12, Taf. XII—XIII): Die Knochen der rechten Thoraxhälfte sind normal, am Knorpelansatz der Rippen am Sternum verschiedentlich knöcherne Neubildungen. Die Rippen links fehlen vollkommen ausser einem etwa 3 cm langen Stück der 10. Rippe. In der rechten Lunge kleine Verkalkungen. Beide Lungen gleich lufthaltig.

V. Schnitt. Obere Hälfte des 11. Brustwirbels, vorne Knorpelansatz der 7. Rippe. Obere Schnittfläche.

Normal: Das Herz liegt zum allergrössten Teil in der linken Brustseite, in der rechten Seite scheint die Diaphragmakuppe durch. Die Aorta descendens liegt etwas mehr dem Wirbelbogen an, der Oesophagus rückt ebenfalls in die Höhe.

In diesem Schnitt (Fig. 13, Taf. XII—XIII) fällt das Sternum ganz nach links ausserhalb der Idealmittellinie heraus, die Linie trifft den 7. Rippenknorpel am distalen Ende. Die Masse der beiden Thoraxhälften sind links $7^1/_2$ cm, rechts 15 cm, sodass die rechte Seite genau den doppelten Durchmesser der linken Seite hat. Links keine Muskulatur. Rechts normal. Der grössere Teil des Herzens liegt in der linken Thoraxhälfte, so der ganze Ventrikel. Der rechte Ventrikel liegt zum Teil, der noch getroffene rechte Vorhof ganz in der rechten Seite. Links neben dem Wirbelbogen liegt die Aorta descendens, rechts der schräg verlaufende Oesophagus. Direkt ober dem Oesophagus ist die Vena cava inferior gelegen. Die linke Lunge ist wie die rechte lufthaltig. Die Pleuren der rechten Lunge sind frei, die der linken total verwachsen. In der rechten Lunge scheint die Diaphragmakuppe durch.

Die Unterfläche des Schnittes geht durch die Leber und den obersten Teil der Milz. Der Komplementierraum der rechten Lunge ist mit lufthaltiger Lunge ausgefüllt, während der links nur durch altes verschrumpftes Lungengewebe eben noch leicht angedeutet erscheint.

Röntgenbild (Fig. 14, Taf. XII—XIII): Getroffen 11. und 12. Brustwirbel; rechts normale Rippen, im Knorpelansatz der 8. Rippe Knochenbildung. Vom Gerüst der rechten Thoraxseite steht der Ansatz der 11. Rippe mit dem vertebralen Ende; ausserdem noch dem Sternum zu ein Stück der 8. oder 9. Rippe und dazwischen noch knöcherne Neu-

bildungen, die in der Länge von 4 cm die Gestalt einer richtigen Rippe aufweisen, dann aber zackig unregelmässig auslaufen. Es muss sich um Knochenneubildungen handeln, da der Krankengeschichte nach alle Rippen an dieser Stelle weggenommen sind.

Ueberblicken wir nun nochmals diese starken Veränderungen, die sich anatomisch an Verlagerungen und nach dem Fehlen der ganzen Wand ergeben haben, so sehen wir zunächst eine Verlagerung des Herzens nach der gesunden Seite, eine starke kompensatorische Ausdehnung der anderen Lunge, die den Thorax in extremster Inspirationsstellung festhält. Nebenher tritt eine Veränderung der Stellung des Sternums nach der kranken Seite zu auf. Dass sich der gesetzte knöcherne Defekt mit der Zeit durch Regeneration der Rippen wieder zum Teil oder auch ganz ausgleichen kann, davon zeugen die Röntgenaufnahmen. Steht das Periost noch, so ist ja die Neubildung der Rippen ohne Weiteres klar und kann jeder Zeit vor sich gehen. Ist aber das Periost mitentfernt, treten, wie wir gesehen haben, ab und zu auch Regenerationen von ganzen Rippen auf, eine Erscheinung, für die ich keine genaue Erklärung bis jetzt geben kann.

Dass sich auch vorher bei Totalempyemen vollständig komprimierte Lungen wieder zum Teil entfalten und an der Atmung teilnehmen können, erscheint mir dadurch bewiesen zu sein, dass die beiden Lungen gleich lufthaltig sind und auch wohl gleich atmungsfähig waren.

Dass ein derartig veränderter Thorax trotzdem im Stande ist, allen an ihn gestellten Anforderungen zu genügen, zeigt der Umstand, dass der betreffende Patient 2 Jahre lang nach seiner Entlassung aus dem hiesigen Krankenhause als erwerbsfähiger Mann seinen Unterhalt verdiente.

Da meines Wissens bis jetzt noch keine derartigen Thoraxquerschnitte nach einer so ausgedehnten Thoraxresektion veröffentlicht sind, glaube ich mit diesem Teil meiner Arbeit entschieden Neues gebracht zu haben.

Herrn Oberarzt Dr. Sick sei für die liebenswürdige Anregung und Unterstützung während der ganzen Arbeit an dieser Stelle der beste Dank gesagt.

Litteratur.

Payer, Eine Vereinfachung der Totalresektion des Brustkorbes bei Empyem. Centralbl. f. Chir. 1907. Heft 1. — Berger, L'opération d'Estlander. Bull. et mém de la soc. de chir. de Paris. T. IX — Bonnüter, Ueber Thorakoplastik. In.-Diss. Greifswald 1897. — Bruglocher, Beschreibung eines Falles von Empyem, bei welchem die Resektion mehrerer Rippen notwendig war. Bayr. ärztl. Intell.-Blatt XXIX, 31. — De Cérenville, Résection des côtes dans le traitement des excarnations et des fistules consécutives à la pleurésie purulente. Revue méd. de la Suisse romande. 1886. — Cestan, Les empyèmes chroniques. Arch. gén. de méd. 1897. Verhandlungen des franz. Chirurgenkongresses 1893. — Dreyfuss, Ueber Thorakoplastik. In.-Diss. Freiburg i. B. 1894. — Estlander, Résection des côtes dans l'empyème chronique. Rev. mém. de méd. et chir. 1879. — Garrè-Quincke, Grundriss der Lungenchirurgie. 1903. — Gerhardt, Die Pleuraerkrankungen. Deutsche Chirurgie. Lief. 43. — Gerulanos, Eine Studie über operativen Pneumothorax. Deutsche Zeitschr. f. Chir. 1898. Bd. 49. — Ders., Ein Beitrag zur Behandlung alter Empyeme mittels ausgedehnter Thorakoplastik. Arch. f. klin. Chir. 1899. Bd. 59. — Gross, Erfahrungen über Pleura- und Lungenchirurgie. Diese Beiträge Bd. 24. 1899. — Güterbock, Ueber einen Fall von sehr ausgedehnter Rippenresektion. Arch. f. klin. Chir. 1892. Bd. 44. — Helferich, Klinische und anatomische Beobachtungen an grossen Empyemhöhlen. Arch. f. klin. Chir. 1892. Bd. 43. — E. A. Homèn, Die Methode des Prof. Estlander durch Rippenresektion chronische Fälle von Empyem zu behandeln. Arch. f. klin. Chir. 1881. Bd. 26. — Immermann, Die Behandlung des Empyems. Verhandlungen des 9. Kongresses für innere Medicin. 1890. — Joessel, Lehrbuch der topographischen, chirurgischen Anatomie. 1889. — Jordan, Ueber Thoraxresektion bei Empyemfistel und ihre Endresultate. Diese Beiträge Bd. 34. 1902. — Kickhefel, Ueber Thorakoplastik. In.-Diss. Greifswald 1890. — Kissling, Ueber Lungenbrand mit besonderer Berücksichtigung der Röntgenuntersuchung und operativen Behandlung. Mitteilungen aus den Hamburger Staatskrankenanstalten. Bd. VI. — Kurpjuweit, Ueber die Dekortikation der Lunge bei chronischem Empyem. 1902. — Lejars, Dringliche Operationen. 1906. III. Auflage. — Leser, Specielle Chirurgie. 1906. VII. Aufl. — Lukaschew, Wojenno-medizinski. Journal 1894. — Martina, Zur Behandlung des Pleuraempyems. Deutsche Zeitschr. f. Chir. 1905. Bd. 78. — Mering, Lehrbuch der inneren Medicin. 1905. — Müller, Bemaerkninger om Estlanders Operation for Empyem. 1893. — Musiel, Ueber die Behandlung chronischer Empyeme. In.-Diss. Breslau 1903. — Nathan, Beiträge zur Behandlung der Empyeme im Kindesalter mit besonderer Berücksichtigung der Folgezustände. Arch. f. Kinderheilkunde. 1903. Bd. 36. — Pascale, La decorticazione del polmone. Contributo alla patogenesi e terapia del empiema cronico. 1895. — Peitavy, Zur Radikaloperation des Empyems. Berl. klin. Wochenschr. 1876. — Perthes, Erfahrungen bei Behandlung des Empyems der Pleura. Grenzgeb. der Med. und Chir. 1901.

Bd. VII. — Plass, Ueber Thorakoplastik. In.-Diss. Kiel 1903. — Riedinger und Kümmell, Chirurgie des Thorax aus dem Handbuch der praktischen Chirurgie. 1907. III. Auflage. — Ringel, Beitrag zur Resektion des Thorax bei veraltetem und tuberkulösem Totalempyem. Arch. f. klin. Chir. 1903. — Roser, Empyembehandlung. Arch. f. Heilkunde. 1865. — Salomoni, Empiema tuberculare destro con ulcerazione del polmone; resezione estesa della parete toracica e pneumotomia. Gargione. Clinica propedeutica di Camerino. 1892. — Schultze, Ueber die Behandlung des Empyems der Pleura in der kgl. Universitätsklinik in Halle a. S. In.-Diss. Breslau 1896. — Stschegolew, Ueber die Thorakoplastik nach M. S. Subbotin's Methode bei chronischen Empyemen. 1888. — Sudeck, Eine Modifikation der Schede'schen Thorakoplastik bei Totalempyem. Deutsche Zeitschr. f. Chir. 1898. Bd. 47. — Tietze, Empyembehandlung. Deutsche med. Wochenschr. 1898. — Verhandlungen des französischen Chirurgenkongresses 1806. — E. Voswinkel, Ueber die Behandlung veralteter Empyeme durch ausgedehnte Rippenresektion. Deutsche Zeitschr. f. Chir. 1897. Bd. 45. — Ders., Weitere Erfahrungen über die Behandlung veralteter Empyeme durch ausgedehnte Rippenresektion. Arch. f. klin. Chir. 1904. Bd. 73. — Weinges, Chirurgische Behandlung des doppelseitigen Empyems. In.-Diss. Freiburg i. B. 1901.

XIX.

AUS DER

CHIRURGISCHEN KLINIK ZU HEIDELBERG.

DIREKTOR: GEH. HOFRAT PROF. DR. NARATH.

Beitrag zur Anwendung des Murphyknopfes bei der Magen-Darm-Anastomose.

Von

P. Daneel,
Assistent.

Obwohl schon ca. 15 Jahre vergangen sind, seit Murphy seine erste Mitteilung über eine neue Anastomosen-Methode am Intestinaltractus mittelst eines metallischen Knopfes gemacht hatte, so ist man heute noch nicht ganz einig über den Wert der Methode. Das Misstrauen, das im Anfang der Methode entgegengebracht wurde, machte einem besseren Zutrauen Platz, da die voraus theoretisch konstruierten Nachteile sich doch nicht in dem Masse herausstellten, wie vermutet wurde. Mit der Zeit sprach man dem Knopfe einen gewissen Wert zu, und jeder Chirurg stellte Indikationen für die Anwendung desselben auf.

Hahn verwendete den Knopf in ca. $^1/_4$ seiner Gastro-Enterostomieen, und nur dann, wenn die Operation wegen Schwäche des Patienten rasch beendigt werden musste. Mikulicz (Chlumsky) wollte für die G.E. den Knopf nur auf die Carcinomfälle beschränkt sehen, bei denen die Nachteile des Knopfes durch Vermeidung der Operationsgefahr ausgeglichen werden. Er sagte: „Eine gut ausgeführte Naht ist und bleibt immer noch für die Mehrheit der Fälle verlässlicher". Sonnenburg (Merkens) spricht sich zu Gunsten des Knopfes bei

der G.E. aus. Kümmell rühmt die Naht als die beste und sicherste Methode, räumt aber bei der Gastroenteroanastomose für zahlreiche heruntergekommene Patienten dem Knopfe einen Platz ein, da derselbe ein wichtiges Unterstützungsmittel zur raschen Vollendung der Operation bildet. In Italien führen Carlo und Fantino systematisch die Anastomose zwischen Darm und Magen mit dem Murphyknopf aus.

In Frankreich fand der Knopf mehr oder weniger ausgedehnte Verwendung durch Forgue, Villard und Chaput. Jaboulay benutzte seinen eigenen Knopf.

Von den englischen Chirurgen hat Moynihan den Knopf verlassen, weil derselbe zuviel Schleimhaut in der Umgebung der Anastomose zerstört. Robson benutzt noch den Knopf, wo eine schnelle Ausführung der Gastroenteroanastomose notwendig erscheint, sonst verwendet er die Naht oder macht die Anastomose um einen dekalcinierten Knochen.

Weir berichtet im Juni 1904 noch über 70 G.E. mit seinem modifizierten Murphyknopf. In seinem letzten Bericht (1905) über 500 Magenoperationen sagt Mayo, dass nach einer Pylorektomie und partiellen Magenresektion die G.E. mit Knopf die Operation der Wahl war, sonst verwendet er in der Regel die Naht.

Alle Chirurgen, die den Knopf in ausgedehntem Masse verwendeten, rühmen die Abkürzung der Operation durch denselben bei sehr heruntergekommenen schwachen Patienten und viele führen sogar Fälle an, wo sie die Erhaltung des Lebens bei Magenblutungen und kachektischen Krebskranken auf die Anwendung des Knopfes zurückführen. Da aber selbst der tüchtigste Chirurg sich in der Abschätzung der Widerstandskraft seines Patienten irren kann, so wäre es nicht möglich zu sagen, dass der glückliche Ausgang nur der durch Anwendung des Knopfes möglichen Abkürzung der Operationsdauer zuzuschreiben ist, und dass ein bestimmter Fall letal ausgegangen wäre, wenn bei ihm anstatt des Knopfes die Naht verwendet worden wäre.

Neuweiler kam auf Grund eines eingehenden Studiums der bis 1903 erschienenen Litteratur ungefähr zu folgendem allgemeinen Resultat: Bei Gastroduodenostomieen nach Pylorusresektion wegen carcinomatöser Stenose ist die Anwendung des Knopfes besonders zu empfehlen. Ist die Resektion nicht mehr möglich, so ist die G.E. post. mit Knopf oder die G.E. anterior mit Naht mit oder ohne

Braun'sche Anastomose mit Knopf empfehlenswert. Bei gutartigen Pylorusstenosen ist die G.E. anterior mit Naht mit folgender Enteroanastomose mittelst Knopf anzuraten.

An der Heidelberger chirurgischen Klinik wurde unter Czerny seit 1893 der Knopf in vereinzelten Fällen und von Juni 1896 bis zum September 1907 mit Konsequenz bei der G.E. überhaupt verwendet. Die Reichhaltigkeit des Materials lässt es gerechtfertigt erscheinen, unter Berücksichtigung der aus der hiesigen Klinik schon publicierten und der neu hinzugekommenen Fälle die Vor- und Nachteile des Knopfes bei der Anlegung einer Magendarmfistel nochmals zusammenfassend zu besprechen. Wir wollen uns dabei aber kurz fassen und auf die folgenden Punkte beschränken, die einer besonderen Hervorhebung wert erscheinen.

I. Die Vorteile des Murphy-Knopfes.

1. Die Abkürzung der Operation.

Die Dauer einer G.E. mit dem Murphy-Knopf inklus. einer durchgreifenden Bauchnaht schwankte an der hiesigen Klinik zwischen 15—30 Minuten, je nach der Uebung und Gewandtheit des Operateurs.

Wir sind nicht in der Lage diese Zeit bei den gleichen Operateuren mit Naht zu vergleichen, da bei den wenigen Fällen, wo die Naht angewendet wurde, meistens komplicierte Verhältnisse vorlagen, die die Operation erheblich verzögerten. Andere Chirurgen geben an, dass die Differenz in der Operationsdauer für die G.E. mit Knopf und der G.E. mit Naht 10—15 Minuten betrage. Gayet, der über 100 G.E. mit dem Jaboulay-Lumiere'schen Knopf berichtet, giebt als Dauer der Operation mit demselben 7—10 Minuten an (inkl. Bauchnaht). So ganz wertlos, wie dieser Gewinn oft hingestellt wird, erscheint er doch nicht, da es nicht gleichgültig sein kann, ob die Bauchhöhle länger oder kürzer offen bleibt, und ob die Narkose 30 anstatt 15 Minuten dauert.

2. Vereinfachung der Technik.

Damit soll nicht gemeint sein, dass das Erlernen der exakten Anlegung eines Knopfes eine leichtere als das Anlegen einer Nahtanastomose sei, da bei der Knopfanastomose vielleicht ebensoviele Details als bei der Naht beachtet werden müssen, um die nachherige Verbindung zu einer sicheren und festen zu gestalten. Wer jedoch bei ausgedehnten Resektionen zugeschaut hat, mit welcher

Schwierigkeit häufig die Anlegung einer sicheren Magendarmanastomose mit Naht in der Tiefe der Bauchhöhle verknüpft ist, und mit welcher Leichtigkeit die Verbindung mit Knopf unter ähnlichen Verhältnissen von statten geht, wird zugeben müssen, dass die Vereinfachung der Technik bei derartigen Fällen eine ganz erhebliche ist. Bezüglich der Ausführung der Knopfanastomose, wie sie in der hiesigen Klinik geübt wurde, verweisen wir auf die früheren Arbeiten und Jahresberichte aus der Klinik. Es kommt vor allem darauf an, dass der Schnitt in der Magen- und Darmwandung nicht zu gross sei, da sonst nachher bei Zuschnürung der Tabaksbeutelnaht sich Falten zwischen die beiden Knopfhälften legen, so dass eine exakte Annäherung der Serosaflächen verhindert wird. Die Schnitte müssen so gross sein, dass die Knopfhälften durchgezwängt werden müssen. Die Tabaksbeutelnaht sollte nicht zu nahe und nicht zu weit von den Oeffnungsrändern entfernt sein, am besten wird sie in einer Entfernung von ca. 2—3 mm von dem Rand angelegt. Weiter sollte man zu verhüten suchen, dass sich Schleimhautstückchen zwischen die beiden Knopfhälften legen. Es ist nicht unwesentlich, dass die Knöpfe von einem guten Lieferanten bezogen werden und vor dem Anlegen genau auf ihre Funktion geprüft werden. Die meisten der in der Litteratur angegebenen Perforationen bei den G.E. lassen sich auf fehlerhafte Knöpfe oder eine fehlerhafte Technik zurückführen. In der hiesigen Klinik wurden bei der G.E. der letzten 8 Jahre der Originalknopf von Murphy, der Murphyknopf in deutscher Modifikation und das Hildebrand'sche Modell Nr. 3 und 4 mit 7,8 resp. 8,5 cm Umfang gebraucht. Gelegentlich kam auch der Knopf Nr. 2 mit 7,2 cm zur Verwendung.

3. Die unmittelbare postoperative Funktion

der Fistel bei der Knopfanastomose ist nach den Erfahrungen an der hiesigen Klinik in der Regel eine sehr gute. Chlumsky, der im Jahre 1899 Versuche an Hunden anstellte, um die Festigkeit der Darmverbindung mittels Naht und Knopf festzustellen, fand, dass bei der Naht die Festigkeit in den ersten 4 Tagen konstant geringer wurde, dann langsam zunahm und mit dem 7. bis 9. Tage die frühere Festigkeit wieder erreichte oder sogar überholte. Die Knopfanastomosen halten in den ersten Tagen den gleichen, manchmal sogar höheren Druck aus als die Nahtanastomosen, aber nur dann, wenn der Knopf an Ort und Stelle geblieben war.

In späteren Stadien (7. bis 8. Tag) dagegen war die Festigkeit der Knopfanastomose um ein weniges geringer als bei der Naht. Die Hauptsache ist aber, dass man gleich von Anfang an eine feste, offene Fistel hat.

Diese Fistelfunktion war aber nicht stets eine glatte, da es uns auffiel, dass bei unseren die Operation überlebenden Fällen (der letzten Serie von 1898 bis 1905) Erscheinungen in den nächsten Tagen nach der Operation auftraten, die auf eine mangelhafte Funktion der Fistel zurückgeführt werden müssen. Diese Symptome waren nicht der Ausdruck bedenklicher Komplikationen, da sie entweder von selbst oder im Anschluss an eine Magenspülung zurückgingen.

Zur Orientierung geben wir eine kurze Uebersicht über diese Fälle[1]).

1. Karl D. (cf. Jahresbericht 1898, Nr. 1786). Am 4. Tage galliges Erbrechen und Regurgitation. Besserung durch Magenspülung. Ohne Beschwerden entlassen. Knopf nicht gefunden.

2. Peter W. (cf. Jahresbericht 1898, Nr. 2412). Erbrechen galliger Massen in den ersten Tagen. Besserung durch Magenspülungen. Appetit und Verdauung gut bei der Entlassung. Knopf abgegangen. Datum unbekannt.

3. Lorenz D. (cf. Jahresbericht 1899, Nr. 2383). Nach zwei Wochen trat noch einige Male Erbrechen auf, das erst allmählich sich besserte. Abgang des Knopfes nicht bemerkt. Bei der Entlassung gute Magenfunktion.

4. Luise W. (cf. Jahresbericht 1901, Nr. 873). In den ersten zwei Tagen galliges Erbrechen, grosse Schwäche. Am 14. Tage Hämatemesis. Knopf nach 1/4 Jahr abgegangen.

5. Marie W. (cf. Jahresbericht 1901, Nr. 2351). In den ersten 8 Tagen Erbrechen von zersetztem Blute. Besserung. Knopf am 14. Tage abgegangen.

6. Regine V. (cf. Jahresbericht 1903, 1956). Bei der Operation wurden etliche Kirschkerne aus dem Magen entleert. Da längere Zeit nach der Operation Uebelsein bestand, waren mehrere Magenspülungen notwendig, wobei noch mehrere Kirschkerne entfernt wurden. Knopf am 12. Tage abgegangen.

7. Ludwig P. (cf. Jahresbericht 1898, Nr. 1695). Am 6. Tage nach der Operation trat mehrmaliges Erbrechen auf, deshalb Magenspülung notwendig. Im Uebrigen glatte Rekonvalescenz. Knopf am 12. Tage abgegangen.

1) Diese Fälle sind nur aus einer Serie von 193 G.E. mit Knopf bei Magencarcinom der letzten 8 Jahre herausgenommen (1898—1905).

Bei diesen 7 Fällen trat besonders das Erbrechen, das nicht mehr auf die Narkose zurückzuführen war, in den Vordergrund.

Diese Störungen beruhen öfters darauf, dass, während das Knopflumen offen bleibt, der abführende Schenkel eine Abknickung oder Verlagerung erfährt, und die meist atonischen Mägen nicht mehr die nötige Kontraktionsfähigkeit besitzen, um durch ein forciertes Herauspressen des Mageninhaltes die Schlinge wieder zu strecken und hierdurch eine Korrektur herbeizuführen. Dieses Erbrechen blutiger oder galliger Massen, verbunden manchmal mit Diarrhöen, wird auch häufig nach der Nahtanastomose beobachtet.

Ein Circulus vitiosus, der zum Tode führte oder zu einer Relaparotomie aufforderte, kam bei den 333 einfachen G.E. der hiesigen Klinik mit Knopf nur 2mal vor. Der erste Fall (Nr. 43) ist in extenso von Steudel[1]) mitgeteilt. Wegen Magencarcinom wurde eine G.E. nach Wölfler mit Knopf ausgeführt, und da eine unstillbare Regurgitation auftrat, war man gezwungen die Bauchhöhle am 4. Tage wieder zu eröffnen und eine Enteroanastomose auszuführen.

Der zweite Fall ist von Eloesser publiciert[2]). Wegen des postoperativen Verlaufes teilen wir den Fall hier noch ausführlicher mit.

Jacob N. Am 15. XI. 97 Operation (G.-R. Czerny): Der Pförtner ist 9—10 cm lang durch ein Carcinom cirkulär infiltriert, welches zwar ziemlich scharf begrenzt erscheint, von dem aber bohnengrosse Drüsenmetastasen namentlich ins Lig. gastrocolicum übergehen. Es wurde zunächst der Versuch der Exstirpation gemacht, da der Tumor sich ziemlich bequem aus der Bauchhöhle hervorheben liess. An der grossen Kurvatur wurden 3—4 Massenligaturen gemacht und das Lig. gastrocolicum an dieser Stelle durchschnitten. Dabei zeigte sich aber, dass noch ausgedehntere Netzpartien von Drüsenmetastasen durchsetzt waren. Da gleichzeitig der Puls schlecht wurde, zunächst bloss die hintere G.E. mit dem grössten Murphy knopf in typischer Weise.

Der Pat. erholt sich nach der Operation rasch. Er nimmt die ihm am 16. XI. gereichte Nahrung in kleinen Mengen (Beefsteak, Milch, Wein mit Wasser) mit Appetit zu sich, und behält die Nährklystiere (dreimal täglich).

Am 24. XI. morgens Ricinusöl: es erfolgt reichlich Stuhl, aber ohne Knopfabgang. Abends klagt Pat. über Unwohlsein, Aufstossen, Appetitmangel. Auch am 25. XI. dieselben Klagen. — In der Nacht vom 25./26.

1) Steudel, Ueber Magenoperationen etc. Diese Beitr. Bd. 23. 1899.

2) cf. Eloesser, Grenzgebiete Bd. 18. H. 2. S. 236. Jahrg. 1907, auch Jahresbericht 1897. Nr. 2188.

Erbrechen von leicht bräunlich tingierter Flüssigkeit in geringerer Menge (einige Esslöffel). Die am 26. XI. vorgenommene Magenausspülung fördert nur eine geringe Menge bräunlich verfärbter Flüssigkeit zu Tage. Darauf anscheinend etwas Besserung, aber immer noch Appetitmangel. Die Nahrungsaufnahme per os wird gänzlich verweigert. — Am 28. XI. und 29. XI. mehrfaches Erbrechen, daher wurde die Bauchhöhle wieder eröffnet. — II. Operation (Czerny) 30. XI.: Es fanden sich Adhäsionen des Netzes mit dem Lig. gastrocolicum, namentlich an der Stelle der versuchten Resektion, welche Stelle überhaupt etwas infiltriert erschien. Dann Adhäsionen in der Pförtnergegend des Magens, die sich aber sämtlich leicht lösen liessen. Der Knopf liegt an seiner Stelle und die Implantation des Darmes normal und ohne Adhäsionen. Resectio pylori. Entfernung des Murphyknopfes. Tod 20 Stunden post op. im Collaps.

Steudel erwähnt zwar noch einen dritten Fall (Nr. 16) von G.E. nach Hacker-Murphy, der am 10. Tag an Blutung aus einem Carcinom und Regurgitation zu Grunde ging, ob aber das Erbrechen in diesem Fall auf die reichliche Magenblutung zurückzuführen ist, oder ob sie als Zeichen eines Circulus anzusehen ist, ist nicht ganz klar, da die Autopsie keine eigentliche Ursache für die Regurgitation ergab. Eine gleich grosse Serie von G.E. mit Naht, wobei der vielbefürchtete Magenileus mit der gleichen Sicherheit verhütet wurde, konnten wir in der Litteratur nicht finden. Um einen Vergleich mit den Erfahrungen anderer Chirurgen anstellen zu können, müssen wir drei Faktoren berücksichtigen: 1. ob die G.E. mit Knopf oder Naht ausgeführt wurde, 2. nach welcher Methode (Wölfler oder v. Hacker) die Anastomose angelegt wurde, 3. ob die G.E. noch in der Lernzeit des Chirurgen oder später ausgeführt wurde.

Folgende Einzelheiten haben wir aus den Publikationen der letzten Jahre sammeln können (s. Tab. S. 520):

Es kamen auf 547 G.E. posterior. mit Naht 14mal ein Circulus vitiosus vor, während derselbe sich bei 458 G.E. post. mit Knopf nur 5mal ereignete. Wir wollen diese Zahlen nicht als absolut beweisend anführen, da auch die Naht in den Händen einzelner Operateure bezüglich der Verhütung des Magenileus sich sehr gut bewährt. Es scheint jedoch dem Knopfe eine gewisse Bedeutung bei der Verhütung des Circulus vitiosus zuzukommen[1]).

1) Wir wollen nicht unterlassen zu bemerken, dass eine kurze zuführende Schlinge, wie sie schon sehr frühzeitig von Czerny-Petersen angegeben wurde, vielleicht die wesentlichste Rolle bei der Verhütung des Circulus vitiosus spielt (vgl. Petersen, Anatomische und Chirurgische Beiträge zur E.G. Diese Beiträge Bd. 29 S. 597 Jahrg. 1900.)

Operateur und (Berichterstatter):	Periode:	Zahl der G.E. post.:	Fälle von Circulus vitiosus, d. beobacht. wurden:
Krönlein (Kreuzer)	1898—1904	65 (gutartig mit Naht)	4
Krönlein (Schönholzer)	1891—1902	50 (Ca. mit Naht)	3
Nordmann (Körte)	1890—1903	45 (Ca. mit Naht)	1
Schou (Nyrop)	—	38 (mit Naht)	1
Hochenegg (Schultz)	1903—1906	76 (gutartig mit Naht)	1
Garrè (Stich)	1895—1902	26 (Ca. mit Naht)	1
v. Eiselsberg (Clairmont)	—	32 (gutartig mit Naht)	0
		77 (mit Naht)	0
		37 (mit Knopf)	1
v. Hacker (Hofmann)	—	111 (mit Naht)	2
	—	50 (mit Knopf)	0
Helferich (Graf)	1899—1905	27 (gutartig mit Naht)	1
		38 (gutartig mit Knopf)	2
Czerny (Diese Arbeit)	1896—1905	333 (Ca. u. gutart. m. Knopf)	2

Im Vergleich zu diesen Vorteilen wollen wir nun die Nachteile berücksichtigen.

II. Die Nachteile des Murphy-Knopfes.

Die Nachteile des Knopfes ergeben sich aus dem Umstande, dass er einen Fremdkörper im Magendarmkanal darstellt. Obwohl diese Nachteile keine so grossen waren, als man es hätte befürchten müssen, so fallen doch nach unseren Zahlen dieser Eigenschaft des Knopfes als Fremdkörper der grösste Teil der von ihm verursachten Störungen zur Last. Zu den leichteren Störungen gehören die Beschwerden, die auftreten während der Knopfwanderung, auf die schon verschiedene Autoren aufmerksam gemacht haben. Diese Beschwerden äussern sich zumeist als diffuser oder auch als lokalisierter Schmerz (besonders in der Coecalgegend), Meteorismus, Stuhlverstopfung etc. Sie pflegen nach Abgang des Knopfes zu verschwinden und haben keine weitere Bedeutung, so z. B.:

Fall Therese E. (Jahresbericht 1899, Nr. 2403). Vom 8. Tag dauernder Meteorismus bei sonst gutem Befinden. Der Meteorismus verschwindet erst nach Abgang des Knopfes.

Unter Umständen kann zur Zeit der Lösung des Knopfes Fieber auftreten, das in manchen Fällen so aufgefasst werden

kann, dass der Knopf bei der Lockerung aus der von ihm verursachten Usur seine geschwürig veränderte Umgebung reizt und den hier immer vorhandenen Darmbakterien Gelegenheit zu mehr oder weniger ausgiebigen entzündlichen Veränderungen der Umgebung darbietet, worauf der Körper mit Fieber reagiert, so z. B.:

Fall Philipp B. (Jahresbericht 1900 Nr. 1690). Am 10., 11. und 12. Tag Fieber. Nach Abgang des Knopfes am 13. Tag fieberfrei.

Zu den ernsteren Störungen des Knopfes muss gerechnet werden das Liegenbleiben desselben im Magendarmtractus. Obwohl dieser Komplikation bei der G.E. nicht die gleiche Bedeutung wie bei Darmoperationen wegen der Gefahr der Perforation beizumessen ist, so kann man auch hier unangenehme Ueberraschungen erleben.

Seit Einführung des Knopfes in der hiesigen Klinik wurde derselbe nach der einfachen G.E. nachträglich 7 mal bei der Autopsie in vivo oder in mortuo im Magen gefunden. Bei zwei[1]) von diesen Patienten wurde später eine Relaparotomie vorgenommen, da Symptome auftraten, die auf Verbleiben des Knopfes im Magen bezogen wurden, bei den übrigen wurde erst bei der Obduktion der Murphyknopf im Magen vorgefunden. Nach der Resektion wurde in den letzten 8 Jahren der Knopf 4 mal als Nebenbefund im Magen vorgefunden. Damit sollte nicht gesagt sein, dass diese die einzigen Fälle repräsentieren, wo der Knopf in den Magen fiel, da, wie wir später sehen werden, zahlreiche Fälle aus der Klinik entlassen wurden, ohne dass der Knopf gefunden wurde, und bei denen auch nachträglich über den Knopfabgang nichts zu eruieren war. Man versuchte nun diesem Uebelstand dadurch abzuhelfen, dass man seit Ende 1900 den Hildebrand'schen Knopf benutzte, aber man fand, dass dieser Knopf noch häufiger in den Magen fiel (cf. Jahresberichte), und kehrte zuletzt wieder zu dem deutschen Modell des Murphyknopfes zurück.

Schliessen wir 46 Fälle wegen frühzeitig erfolgtem Tode aus, so konnte bei den übrigen 287 Fällen der Abgang des Knopfes 168 mal (in ca. $^1/_3$ der Fälle) beobachtet werden.

Da in der europäischen Litteratur der Knopfabgang nur in ca. $^1/_3$ der Fälle konstatiert wurde, so muss in der hiesigen Klinik eine Ursache für das häufigere Auffinden des Knopfes vorhanden sein. Diese meinen wir darin finden zu können, dass die Stühle der Pa-

1) cf. Fall 71a. Kramer, Diese Beiträge Bd. 51. Auch Kocher berichtet über 2 ähnliche Fälle.

tienten sehr genau untersucht werden, weil eine Belohnung für jeden gefundenen Knopf ausgesetzt ist.

Im Folgenden geben wir nun einen kurzen Bericht über den Abgang des Knopfes und den Befund bei den zur Sektion gekommenen Fällen unserer eigenen Serie. Ziehen wir diejenigen Fälle ab, bei denen ein Knopfabgang wegen frühzeitig erfolgtem Tode nicht möglich war, so bleiben von 193 nur noch 165 übrig. Bei nur 102 von diesen ist uns die Zeit des Knopfabganges bekannt und zwar:

1	mal	nach	7	Tagen,	2 mal	nach	18 Tagen
1	„	„	8	„	1 „	„	19 „
2	„	„	9	„	9 „	„	20 „
5	„	„	10	„	2 „	„	21 „
7	„	„	11	„	3 „	„	22 „
12	„	„	12	„	1 „	„	23 „
15	„	„	13	„	1 „	„	26 „
13	„	„	14	„	1 „	„	30 „
12	„	„	15	„	1 „	„	46 „
7	„	„	16	„	1 „	„	90 „
5	„	„	17	„			

Für diese 102 Fälle ergiebt es sich, dass der Knopf durchschnittlich am 15. Tag abging und dass die meisten Knöpfe am 13. und 14. Tag abgegangen sind. Bei den 29 zur Sektion gekommenen Fällen wurde der Knopf 17 mal entweder fest oder schon etwas gelockert noch an der Anastomosestelle angetroffen. Bei zwei weiteren, die nach 17 Tagen resp. 4 Monaten starben, wurde der Knopf im Magen gefunden. 5 mal lag der Knopf an verschiedenen Stellen des Darmes (2 mal im Ileum, 1 mal im Coecum, 1 mal im Rectum). Bei den 5 übrigen Fällen lagen Komplikationen vor, die später noch erötert werden.

Bei den Resektionen (1898—1905), bei denen der Knopf zur Verwendung kam, sind wir in einer noch verhältnismässig geringen Zahl der Fälle über das Schicksal des Knopfes orientiert, da bei 43 die Operation überlebenden Patienten der Knopf nur 23 mal während des Spitalaufenthaltes abging und zwar:

1	mal	nach	9	Tagen	3 mal	nach	16 Tagen
1	„	„	10	„	2 „	„	18 „
1	„	„	11	„	2 „	„	19 „
2	„	„	12	„	1 „	„	20 „
3	„	„	13	„	1 „	„	21 „
2	„	„	14	„	2 „	„	22 „
2	„	„	15	„			

d. h. im Durchschnitt gingen die Knöpfe bei den Resektionen am 16. Tage ab, bei noch zwei weiteren dieser 43 Fälle wurde der Knopf 1 mal am 16. Tag nach vorausgegangener G.E. bei einer zweizeitigen Resektion in situ gefunden, und 1 mal lag er bei einer zweiten 9 Monate nach der ersten wegen erneuten Stenoseerscheinungen vorgenommenen Operation im Magen.

Aehnlich wie bei den einfachen G.E. wurde der Knopf auch bei den 15 zur Sektion gekommenen Resektionsfällen an verschiedenen Stellen des Darmtractus angetroffen. 8 mal sass der Knopf noch fest an der G.E.-Stelle, 3 mal war derselbe nach einer Resektion nach Billroth II. in den Magen gefallen, 1 mal lag derselbe im S-Romanum, und 3 mal lagen komplicierte Verhältnisse vor, die wir weiter unten besprechen werden.

Bei den 81 Patienten (63 G.E. und 18 Resektionen), die die Operation überlebten, und bei denen wir über den Abgang des Knopfes nicht orientiert sind, konnte derselbe vor Entlassung der Patienten in vielen Fällen auf der Röntgenplatte an den verschiedensten Stellen des Abdomens nachgewiesen werden. Bei einigen Operierten konnte man den Knopf in einer höher gelegenen Darmschlinge per rectum fühlen. Diese alle sind wahrscheinlich später doch noch abgegangen oder haben, selbst wenn sie auch im Magendarmtractus liegen geblieben sind, keine weiteren Beschwerden verursacht, da auf unsere Nachfragen diesbezügliche Meldungen ausblieben.

Nicht immer blieb es bei diesen verhältnismässig unschuldigen Ereignissen, sondern wir haben auch ein paar Fälle zu verzeichnen, bei welchen der Knopf direkt verhängnisvoll für das Leben der Patienten wurde. Bei einigen konnte durch eine Relaparotomie der drohenden Gefahr vorgebeugt werden, andere hingegen starben, und erst auf dem Sektionstisch entdeckte man die Todesursache.

Der Vollständigkeit halber geben wir auch die Fälle aus den früheren Arbeiten wieder und teilen die Fälle je nach der Natur der Komplikationen ein in:

1. Knopf-Einkeilung und Retention desselben im Darm, herbeigeführt durch peritonitische Stränge, Verwachsungen etc.

a) Fall 42 [Steudel[1])]. G.E. post. nach v. Hacker-Murphy wegen Pylorus-Carcinom. Exitus am 18. Tage an Pneumonie. Der

1) Steudel, l. c.

Knopf liegt in der centralen Jejunumschlinge, hinter einer Falte mehrere cm oberhalb der Anastomose.

b) Gottlieb R. (cf. Jahresbericht 1902, Nr. 1291). G.E. nach Hacker-Murphy bei Pylorus-Carcinom. Exitus am 22. Tag post operationem an gangränöser Pneumonie.

Sektion: Im kleinen Becken liegen ein paar untere Ileumschlingen durch cirrhöse Knötchen einander genähert und sekundär verklebt in einem kleinen Konvolut zusammen, das durch seine vielfachen Adhäsionen die Darmpassage an dieser Strecke zu einer so komplicierten und engen macht, dass der Knopf hier nicht mehr passieren konnte und in der obersten fixierten Schlinge liegen bleiben musste, daselbst Drucknekrose verursachend (wie eine Verdünnung der Darmwand an dieser Stelle dem tastenden Finger wahrscheinlich machte).

c) Luise M. (cf. Jahresbericht 1903, Nr. 1690), 63 J. Eintritt 5. VIII. 03. Pylorus-Stenose. G.E. nach Hacker-Murphy. Ileus durch Steckenbleiben des Knopfes. Der Knopf aus dem Darm der Laparotomie extrahiert.

Nach Bericht des Arztes ist Pat. seit mehreren Jahren magenleidend. In letzter Zeit viel Erbrechen, nie Blut. Sie wurde Mitte 1903 im Sanatorium (Baden-Baden) in elendem Zustande aufgenommen. Anfangs hatte sie viele Speisereste früh morgens. Untere Magengrenzen ca. 3 Finger breit unterhalb des Nabels, freie HCl, 0,09 bei 90 $\frac{\text{norm}}{10}$ NaOH Gesamtsäure. Ihr Zustand besserte sich subjektiv und objektiv, Gewichtszunahme in ca. 6 Wochen 4 kg. Während der Beobachtung entwickelte sich ein Tumor in der Pylorusgegend, die freie HCl nahm stets ab, bei Ges. Ac. = 65.

Status: Bei der Aufnahme in die hiesige Klinik wurde der Magen dilatiert gefunden, motorisch, aber nicht chemisch insufficient.

Operation (Prof. Petersen): 8. VIII. 03. Medianschnitt. Magen stark dilatiert und hypertrophisch. Pylorus verdickt, etwa wallnussgross, mit der Umgebung ziemlich ausgiebig durch flächenförmige Adhäsionen verwachsen. So ist nicht mit Sicherheit zu entscheiden, ob es sich um ein reines Ulcus oder beginnendes Carcinom handelt. Keine bedeutende Drüsenschwellungen. Es wird wegen schwieriger Narkose, starken Adhäsionen, sowie mit Rücksicht auf die Angehörigen auf die Resektion des verdächtigen Pylorus verzichtet. G.E. nach v. Hacker-Murphy.

Zunächst nach der Operation vollkommen glatter Verlauf. Am 12. Tage stellt sich plötzlich Erbrechen, sowie lebhafte Leibschmerzen ein. Die Digitaluntersuchung ergab, dass der Knopf dicht hinter dem Uterus in einer Dünndarmschlinge sass. In den nächsten Tagen blieb der Zustand gleich, periodisch auftretende Koliken, ab und zu stärkerer Meteorismus. Da der Meteorismus zunahm, und der allgemeine Zustand der Pat. sich stetig

verschlechterte, da schliesslich der Knopf trotz aller Bemühungen auf seinem Platz verblieb, so wurde die Excision desselben vorgenommen. Die Pat. gab zudem auf genaueres Befragen noch an, dass sie vor etwa 15 Jahren an einer Bauchfellentzündung gelitten hatte. — Operation 27. VIII.: 5 cm lange Incision unterhalb des Nabels. In der Peritonealhöhle etwas klares Exsudat. Darmschlingen etwas gebläht und injiciert. Der Knopf liegt in einer Dünndarmschlinge, die weder Adhäsionen noch Verengerungen noch sonstwie abnorme Verhältnisse zeigte. Längsincision und Extraktion. — Weiterer Verlauf glatt.

Es scheint, dass gerade wie im Magen so auch im Duodenum der Knopf selten zu Beschwerden führt, da offenbar ein Stellungswechsel häufig genug stattfindet, um eine Perforation zu verhüten. Moynihan publicierte einen Fall von Drucknekrose im Duodenum seitens des Murphyknopfes, aber in seinem Falle war der Knopf von einer End-Zu-Seit-Jejunal-Magenanastomose in das zugenähte Duodenum hineingeraten, und verursachte eine Perforation am 104. Tage nach der Operation. Ernster muss dagegen das Liegenbleiben des Knopfes in einem Dünn- oder Dickdarmabschnitt genommen werden, da hier eine Gefahr der Perforation entweder nach aussen oder in die freie Bauchhöhle stets vorhanden ist. Gerade dieser Umstand stellt die Anwendung des Knopfes bei Darmanastomosen in Frage und veranlasst Neuweiler, der ein ausgedehntes Litteraturstudium über die Erfahrungen des Murphyknopfes gemacht hatte, dazu im Allgemeinen vor der Anwendung des Knopfes bei Darmanastomosen zu warnen. Die zwei oben mitgeteilten Fälle von Steckenbleiben des Knopfes im Darm nach der G.E. sind wohl recht seltene Vorkommnisse, da in der einschlägigen Litteratur wir nur noch zwei derartige Fälle haben finden können. Der eine Fall ist vor Kurzem von Graf[1]) publiciert, und der andere von Dörfler[2]). Der Vollständigkeit halber geben wir kurze Auszüge von diesen Fällen wieder:

Fall Graf. Frau H. seit 4 Jahren magenleidend.

Status: Paraumbilicalhernie. Wanderniere. Descensus uteri. Ptosis ventriculi. Motilität beeinträchtigt.

Operation: Kleine Kurvatur stark gesenkt, sodass Pars pylorica und Fundus zwei parallellaufende Schenkel bilden. Colon transv. im kleinen

1) Graf, Ein Beitrag zur Chirurgie der gutartigen Magenerkrankungen. Deutsche Zeitschr. f. Chir. Bd. 90. S. 426. Jahrg. 1907.

2) Doerfler, Darmokklusion durch Murphyknopf nach Pylorusresektion. Münch. med. Wochenschr. 1906. Nr. 42. S. 2058.

Becken. G.E. r. p. mit Knopf. Gastropexie durch Raffen des Mesogastriums. Verlauf: Vom 11. Tag Erscheinungen von Circulus. Am 13. Tag Relaparotomie. Abführender Schenkel durch Adhäsionen abgeknickt, leer, zuführender voll. Knopf nicht mehr in der Fistel. Gegenüber der Magendarmverbindung ist die Dünndarmwand narbig verändert. Spaltung des Darms in der Längs-, Naht in der Querrichtung. — Nach 2 Tagen wegen Weiterbestehens des Circulus Enteroanastomose. 3 Wochen lang Wohlbefinden. Dann Ileuserscheinungen. Knopf im Douglas zu fühlen. Deshalb 8 Wochen nach der ersten Operation Laparotomie, Enterotomie, Entfernung des Knopfes aus dem Ileum. Heilung.

Fall Dörfler. Wagners Witwe W. von W., 54 J. Pat. ist neuropathisch erblich schwer belastet. Erkrankte im Juni 1905 an Magenbeschwerden, Aufstossen, Erbrechen. Motilität gestört. Am 18. X. Magenresektion nach Billroth II. Die G.E. wurde nach Hacker-Murphy ausgeführt. Es fand sich damals ein Tumor des Pylorusteiles des Magens. Keine Drüsenschwellungen, keine Verwachsungen.

Verlauf glatt. Am 8. Tage nach der Operation plötzlich heftiger Stuhldrang mit spontaner Entleerung von etwas Stuhl. Auf Ol. Ricini wiederholt Erbrechen, Stuhldrang, Leibschmerzen. — Im Verlauf der nächsten 14 Tage zeitweise Besserung und dann wieder Verschlimmerung des Zustandes. Hie und da abwechselnd Fiebersteigerung, kolikartige Schmerzen und Erbrechen. „Pat. richtet ihre ganze Aufmerksamkeit auf den ersehnten Abgang des Knopfes und verlangt täglich Ol. Ricini.“ Pat. wird nach Hause entlassen. In der 4. Woche noch Wohlbefinden, plötzlich Schüttelfrost und heftige Leibschmerzen, dabei Erbrechen grünlicher Massen. Der tastende Finger konstatiert dicht unterhalb des Nabels eine sich von Zeit zu Zeit steifende Darmschlinge, die auf Druck sehr empfindlich ist. — Am 27. XI. (6 Wochen nach der Resektion) Relaparotomie. Der Murphyknopf befindet sich in einer unterhalb des Nabels gelegenen frei beweglichen Darmschlinge. Nirgends Adhäsionen. Der Knopf ist oral- und analwärts nur etwa 4—5 cm lang verschiebbar. Es ist zweifellos peripherwärts und centralwärts der Knopf durch eine unnachgiebige, für den Finger nicht fühlbare, aber vollständig wirksame Kontraktur der Darmmuskulatur am Weiterrutschen verhindert. Enterotomie und Extraktion des mit Gewebsfetzen und Speiseresten verstopften Knopfes. Die Darmschleimhaut ist gefaltet, aber keinerlei Geschwür und keinerlei Striktur des Darmes. Weiterer Verlauf gut.

Der erste Fall (a) verdient wohl keine weitere Besprechung, dagegen verlangen die drei anderen Fälle um so mehr Berücksichtigung, da wir zur Zeit kaum im Stande sein werden, für die Zurückhaltung des Knopfes in einer frei beweglichen Darmschlinge eine plausible Erklärung abzugeben. Es liegt nahe, die verschiedenen

Erklärungsversuche (von Körte, Czerny, König, Rehn u. A.) für das Zustandekommen von Ileus durch Kot- und Gallensteine heranzuziehen; aber da diese auch nur Hypothesen sind, und eine Einigung bis heute noch nicht erzielt worden ist, so wäre es wünschenswert, nach anderen Ursachen zu fahnden. Dörfler erklärt sich seinen Fall folgendermassen, obwohl er der theoretischen Natur seiner Auseinandersetzung bewusst ist. Er sagt: „Ich bin der Ansicht, dass der Knopf auf bestimmte Darmnervengeflechte der bestimmten Darmpartie, die wie diese von einem bestimmten Gefässaste ihr Blut, so wie jene von einem bestimmten Nervenaste des N. mesentericus ihre Innervation erhalten, einen starken Reiz ausübte. Im Bereich des gereizten Nervenastes trat in der betreffenden ganzen Darmpartie ein leichter Kontraktionszustand der Darmmuskulatur ein, der durch den Lumenunterschied an der Grenze zwischen dem Bezirke des gereizten Nervenastes und dem Bezirke der beiden benachbarten oralen und analen nicht gereizten Nervenäste das Weitergehen des Knopfes verhinderte. Gerade an diesen Grenzen muss der Kontraktionszustand am ausgesprochensten gewesen sein. Dieser Erklärungsversuch würde aber direkt dem von Bayliss und Starling[1]) zuerst aufgestellten Gesetz der Peristaltik widersprechen, wonach, nach Einführung eines fremden Körpers in den Darm, oberhalb desselben eine Kontraktion und unterhalb eine Erschlaffung stattfindet, oder wie sie es formulierten, „die peristaltische Kontraktion besteht in einer von der Reizstelle aufwärts gehenden Erregung und einer von ihr abwärts gehenden Hemmung der Darmbewegung".

Ob nun unter geeigneten Verhältnissen die zuerst von Langley und Magnus[2]) beobachteten rhythmischen Kontraktionen des Darmes zu einem förmlichen Verschluss desselben führen können, wagen wir vorläufig noch nicht zu sagen. Diese Autoren, die die Versuche von Bayliss und Starling am Dickdarm des Kaninchens nachprüften, sahen in einigen Fällen vor Anfang der regelmässigen peristaltischen Kontraktionen „rhythmische Kontraktionen, die untereinander abwechselten, oberhalb und unterhalb des eingeführten Fremdkörpers eintreten". Jedenfalls ist die Frage noch nicht spruchreif und entbehrt zur Zeit noch einer sicheren Erklärung.

---

1) Bayliss und Starling, Journ. of Physiology. Vol. 4. p. 114. 1899; Vol. 26. p. 107. 1900.

2) Langley und Magnus, Journ. of Physiology. 1905. Vol. 33. p. 40.

Was nun die beiden anderen Fälle (Fall c und Fall Graf) betrifft, so ergaben die sekundären Enterostomien auch keinen richtigen Aufschluss über das Zustandekommen des Ileus. Auffallend ist nur, dass in beiden Fällen der Knopf sich in einer tiefliegenden, freibeweglichen Darmschlinge befand und noch vor der Operation per rectum im Douglas zu fühlen war. Hier dürfte man an der von Czerny aufgestellten Theorie für das Zustandekommen des Gallensteinileus denken, wonach „der Stein, sobald er in eine tiefere Darmschlinge gelangt ist, diese durch seine Schwere ins kleine Becken zieht und dadurch eine Abknickung mit folgendem Ileus herbeiführen könne". Nur fehlte eine derartige Abknickung in beiden Fällen, und man ist gezwungen, vielen uns noch unbekannten Möglichkeiten einen Platz einzuräumen.

2. Knopfdecubitus und Knopfperforation.

a) Fall 11 [Kramer[1])]. G.E. nach Hacker-Murphy wegen ausgedehnten Verwachsungen, wahrscheinlich von der Gallenblase ausgehend. Es bestand eine starke motorische Insufficienz des Magens. Die Pat. wurde in einem septischen Zustande eingeliefert, und bei der Operation bestanden ausgedehnte Verwachsungen zwischen Colon transv., Leber und Gallenblase. Sie starb kurz nach der Operation an einer diffusen Peritonitis, ausgehend von der Anastomosenstelle. Die Wundränder waren nekrotisch und das Jejunum löste sich leicht bei der Sektion vom Magen.

b) Jakob M. (cf. Jahresbericht 1898, Nr. 143). G.E. nach Hacker-Murphy mit Knopf II wegen Pylorus-Carcinom. Kollabiert nach der Operation, dann Erholung, sodass am 7. Tag breiige und feste Kost genossen wurde. Heilung der Wunde p. p. Vom 14. Tag verschlimmerte sich der Zustand des Pat. Puls schwach. Am 16. Tag Blutbrechen. Durch Magensonde wird 1 l blutig gefärbte Flüssigkeit ausgehebert. Erholung, aber am 18. Tag erneuter Collaps und Exitus. — Sektion: Der Murphy-Knopf hängt im Magen festhaftend an 2—3 cm langen nekrotischen Schleimhautfäden. Wasser und Sonden gehen vom Magen aus ebensogut in den ab-, wie in den zuführenden Schenkel. Ein ausgesprochener Sporn fehlt. An der vorderen Magenfläche, ganz genau der Lage des Knopfes entsprechend, sogar in der Grösse genau mit einem der Löcher des Knopfes übereinstimmend, sitzt ein flaches, rundes Ulcus mit hämorrhagischem Grunde und einem thrombotischen Köpfchen in der Mitte.

1) Kramer, Pathologie und Therapie der gutartigen Pylorusstenosen. Diese Beiträge Bd. 51. S. 285. 1906.

c) Ludwig W. (cf. Jahresbericht 1904, Nr. 2455). G.E. nach Hacker-Murphy bei einem Scirrhus des Pförtners. Verlauf mit etwas Schmerzen verbunden. Am 9. Tag plötzlicher Verfall. Exitus am 10. Tag. — Sektion: Beim Einströmen von Wasser vom Oesophagus aus sickert bei ganz geringer Spannung dieses an der Stelle des Knopfes hervor. Knopf liegt. Dünndarm am Knopf blauschwarz verfärbt, sehr zerreisslich. Peritonitis diffusa purulenta.

d) Joseph Sch. (cf. Jahresberichte 1899, Nr. 2515, 1900, Nr. 25). Resectio cardiae. Die Magenwunde wurde bis zur Mitte soweit durch fortlaufende Nähte verkleinert, dass man hier die schwerere Hälfte des Knopfes einnähen konnte. Die andere Knopfhälfte wurde im unteren Oesophagusende angebracht, und die Vereinigung der beiden Hälften fand unter Spannung statt. Exitus am 4. Tag an Perforationsperitonitis. Sektion: Einriss des Oesophagus im Bereich des Knopfes.

e) Frieda M. (cf. Jahresbericht 1905, Nr. 1195). Resectio ventriculi nach Billroth II. Im Verlauf Pneumonie. Am 5. Tage Abort mit künstlicher Lösung der Placenta. Am 7. Tage Exitus an Peritonitis perforativa. Sektion: Magen- und Duodenalstumpfnaht ist sufficient und normal aussehend. Der Knopf liegt an der G.E.-Oeffnung. Dicht oberhalb des Knopfrandes in der Magenwand ein kleines Loch, aus dem sich auf Druck aus dem Dünndarm Kot entleert. Im Grunde der Oeffnung wird der Rand des Knopfes sichtbar.

Wie die Erfahrung anderer Chirurgen gelehrt hatte, und wie auch aus unseren oben wiedergegebenen Fällen hervorgeht, ist das von dem Erfinder des Knopfes zuerst hervorgehobene Fehlen einer Perforation bei der G.E. nicht ausgeblieben. In der Mehrzahl der Fälle beruht diese Perforation entweder auf einer mangelhaften Ernährung und zu geringer Annäherung der Serosaflächen, oder auf einer zu starken Spannung an der Anastomose. Im Fall 1 dürfen wir annehmen, dass durch den septischen Zustand der Patientin nicht mehr in vollkommen lebensfähigem Gewebe operiert wurde, und es ist fraglich, ob die Naht hier ein besseres Resultat gegeben hätte, da es auch nach einer Nahtanastomose bei beginnender oder bestehender Peritonitis zur Perforation kommen kann (Sachs, Bundschuh, Küpfer).

Aehnlich wie in Fall a ist es auch im Fall c zu einer Ernährungsstörung an der Anastomose gekommen, obwohl die wirkliche Ursache der Insufficienz in diesem Falle uns nicht ganz klar geworden ist. Es könnte vielleicht an ein zu starkes Zusammendrücken der Knopfhälften bei der Operation gedacht werden. Dass es zur Nekrose durch eine starke Spannung wie im Fall d kommt, könnte man

wohl vermieden haben, wie überhaupt vor der Anleguug einer hohen G.E. zu warnen ist. Seltener und interessanter sind die beiden übrigen Fälle (b und e), wo direkt an der Magenwand durch den Knopf ein Decubitus verursacht wurde. Fall b fällt noch in eine Zeit, wo der Original-Murphyknopf mit den grossen seitlichen Löchern benutzt wurde, und ist wohl der zu scharfe Rand der Sekretlöcher dieses Modells an dem Decubitus zu beschuldigen. Auch im Fall e dürfte eine fehlerhafte Konstruktion des Knopfes die Perforation herbeigeführt haben. Derartige Perforationen wie die zwei letzten, finden wir auch durch Graff, Chlumsky und Demons erwähnt, aber stets handelte es sich um vordere G.E. und sassen die Perforationslöcher an der vorderen Magenwand, wo die Spannung über der vorderen Seite des Knopfes am grössten war. Diese Perforationen dürften wohl bei der hinteren G.E. sehr selten sein, da wir in der uns zugänglichen Litteratur keine finden konnten.

Vergleichen wir nun die drei Perforationen bei unseren 333 einfachen G.E. mit den aus den letzten Jahren publicierten Fällen von Perforation bei der Nahtanastomose.

Feurer (Delaloye) beobachtete bei 117 G.E. anterior. 4 mal eine Dehiscenz der Naht, v. Hacker-Hofmann sahen bei 37 primären G.E. post. (22 Naht, 15 Knopf) 1 Perforation bei 1 Naht; v. Eiselsberg-Clairmont erlebten bei 112 einfachen G.E. mit Naht und 51 mit Knopf je 2 Perforationen, Krönlein-Kreuzer hatte keine Perforation bei 74 G.E. posterior. mit Naht, Garrè-Stich 3 bei 55 Nahtanastomosen, und Körte-Nordmann keine bei 67 G.E. mit Naht, d. h. bei 397 Knopfanastomosen gab es 5 Perforationen, und bei 447 Nahtanastomosen 10 Undichtigkeiten. In den Händen einzelner Operateuren leistet die Naht also vorzügliche, aber auch nicht bessere Dienste wie der Knopf!

3. Darmeinklemmung und Darmverschlingung.

Die 3 Fälle von Darmverschlingung nach der G.E., die in der hiesigen Klinik beobachtet wurden, sind schon ausführlich von Petersen beschrieben. Nach diesem Autor beruhten die 3 Fälle auf einem technischen Fehler beim Anlegen des Knopfes, indem derselbe samt dem abführenden Schenkel zu weit nach hinten im Sinne des Uhrzeigers gedreht wurde. Ein zweites prädisponierendes Moment war, dass der zuführende Schenkel zu lang genommen wurde. Seit man auf diesen Fehler geachtet hat, ist eine derartige Verschlingung

nicht wieder vorgekommen. Bezüglich der Einzelheiten verweisen wir auf die betreffende Arbeit[1]).

4. Sekundäre Fistelverengerung.

Es scheint uns, dass ein Nachteil des Knopfes in der Litteratur noch nicht genug beachtet worden ist, und zwar die sekundäre Fistelverengerung. Indem man bei der Naht durch Anlegung beliebig langer Schnitte und Nähen der Schleimhaut die sekundäre Verengerung kaum zu befürchten braucht, so sind wir bei dem Knopf bezüglich der Grösse der anzulegenden Magendarmfistel schon an die Grenze gelangt, die durch die Weite des Darmlumens geboten wird. Es wird kaum ratsam sein, noch grössere Nummern als den Nr. 4 Murphyknopf mit 8,5 cm Umfang und 27 mm Durchmesser zu benutzen, da grössere Knöpfe kaum den Darm werden passieren können.

Für die Beurteilung der sekundären Verengerung haben wir nur die G.E. bei gutartigen Magenleiden aus der Kramer'schen Arbeit[2]) benutzt, um eine ev. Verschliessung der Fistel durch Carcinomüberwucherung auszuschliessen.

Es scheint uns wichtig für die Beurteilung der Fistelverengerung nur die Fälle zu benutzen, die längere Zeit nach der Operation nachuntersucht worden sind. Im Allgemeinen erfolgt diese Verengerung relativ früh, aber wir haben auch 2 Fälle, bei welchen die Patienten erst nach 2 Jahren wegen neuen Stenoseerscheinungen zur Operation kamen. Von den 72[3]) für unseren Zweck brauchbaren Fällen wurde bei der Nachuntersuchung gefunden

	Nach 5—14 J.	Nach 1—4 J.	Weniger als 1 J.
1) Keine Stenoseerscheinungen	18	33	4
2) Wohlbefinden, aber Druck beim Essen von schweren und gröberen Speisen (leichte motor. Insufficienz)	3	2	1
3) Gelegentlich Erbrechen, das mit Magenspülung behandelt wird. Sonst Wohlbefinden. (Motor. Insuff. 2. Gr.)	4	2	0
4) Pat., bei denen wegen Stenose eine 2. Operation nötig wurde	0	2	3

1) Arch. f. klin. Chir. Bd. 62. H. 1.

2) Kramer, Diese Beiträge l. c.

3) Die Ulcuscarcinome, Todesfälle, Nahtfälle und Fälle, von denen keine Nachrichten erhalten werden konnten, sind von unserer Tabelle ausgeschlossen.

Folgende Fälle wurden einer zweiten und mehrfachen Operation unterzogen:

Fall 28[1]). G.E. Erneute Operation nach 2 Monaten. Verengerung durch Schrumpfung des Mesocolonschlitzes.

Fall 23. G.E. Zweite Operation (Gastroenteroplastik) nach 2 Jahren wegen Verengerung der Fistel.

Fall 57. G.E. Recidiv nach 8 Monaten, daher Gastroenteroplastik. 1 Jahr nach der zweiten Operation Ulcus an der G.E.-Stelle. III. Operation. Magenresektion. Exitus an Peritonitis.

Fall 71. Nach zwei Monaten Stenoseerscheinungen, Fistel eng, daher Gastroenteroplastik. Extraktion des Knopfes aus dem Magen.

Fall 86. 2 Jahre nach der G.E. Fistelverengerung, daher Resektion. Exitus nach 14 Tagen an Blutung aus einem peptischen Geschwür an G.E.-Stelle.

Zur Beurteilung, ob nachträglich eine Verengerung der Fistel eingetreten sei oder nicht, kann man nur die 5 Fälle verwerten, bei denen wirklich bei einer zweiten Operation dieselbe konstatiert werden konnte. Genaue Vergleichsziffern lassen sich auf Grund der nicht operierten Fälle nicht aufstellen. Einerseits kann unter den in Rubrik 1 aufgeführten Fällen mancher sein, bei dem durch eine hypertrophische Magenmuskulatur eine Verengerung an der Magendarmfistel überwunden wird, andererseits mögen die Beschwerden bei Fällen der Rubriken 2 und 3 öfters durch eine Magenatonie und peritonitische Verwachsungen verursacht worden sein.

Kreuzer macht auf den Widerspruch aufmerksam, auf den man stösst, wenn man den durch die objektive Untersuchung erhaltenen Befund bezüglich der motorischen Funktion des Magens mit dem subjektiven Befinden vergleicht. Häufig genug stellt sich heraus, dass bei abnormem Verhalten der Motilität das subjektive wenig oder gar nicht verändert sein kann und umgekehrt. Bei den 54 nachgeprüften (per Brief oder Nachuntersuchung) Fällen, bei denen eine G.E. mit Naht (in der Regel die hintere) wegen eines gutartigen Leidens ausgeführt wurde, will er eine mangelhafte Funktion der Fistel 2 mal konstatiert haben, obwohl bei 22 unter 31 persönlich nachuntersuchten Fällen Abnormitäten bezüglich der Sekretion und Motilität bestanden. Auch Schulz aus der Hochenegg'schen Klinik stellte 6 Misserfolge (Erbrechen und Schmerzen) bei 50 nachgeprüften Fällen fest, obwohl kein einziger wieder zur

1) Diese Zahlen beziehen sich auf die Fälle in der Kramer'schen Arbeit.

Operation wegen einer Fistelverengerung kam. Hochenegg macht die hintere G.E. mit Naht, und beträgt bei ihm die Anastomoseöffnung ca. 4—5 cm.

Neuweiler macht darauf aufmerksam, dass in den 7 Jahren vor seiner Zusammenstellung (1903) die Zahl der veröffentlichten Fälle von Fistelverengerung bei der Nahtmethode nur 3 beträgt und bei allen diesen die Verengerung auf den Mangel der Schleimhautnaht zurückgeführt wurde, und bei der Knopfmethode im gleichen Zeitraum 4, indem die G.E. mit Naht häufiger ausgeführt wurde. Vielleicht reichen diese Fälle nicht aus, um ein abschliessendes Urteil über die spätere Fistelfunktion zu geben, jedenfalls zeigen sie uns, dass die Anwendung des Knopfes eine Gefahr in sich birgt, die der Naht nur in geringerem Masse zukommen dürfte. Solange man mit unresorbierbaren Knöpfen, deren Grösse nicht mehr wie 27 mm Durchmesser betragen, arbeiten muss, wäre diesem Uebelstand überhaupt nicht entgegenzuarbeiten, indem man mit der Naht bei Anlegung gehörig langer Schnitte und bei exakter Schleimhautnaht die Gefahr der späteren Verengerung überhaupt vermeiden kann.

Es wäre wünschenswert, dass bei späteren Zusammenstellungen aus anderen Kliniken auf diesen Punkt mehr geachtet wird, um einen wahrheitsgetreuen Vergleich anstellen zu können. Eine nach unserem Schema aufgestellte grössere Statistik für die G.E. mit Naht existiert unseres Wissens nicht. Auch die Fälle von Schulz und Kreuzer entsprechen nicht genau unseren Rubriken, da bei ihrem Material Autopsien weder in vivo noch in mortuo ausgeführt worden sind.

Fragen wir uns nach dieser Auseinandersetzung, welcher von beiden Methoden, dem Knopf oder der Naht, wir den Vorzug geben, so möchten wir weder die eine, noch die andere unbedingt verwerfen, sondern für jede bestimmte Indikationen aufstellen.

Der Chirurg, der principiell alle Magendarmanastomosen mittelst Knopf ausführt, stellt sich ein schlechtes Zeugnis bezüglich seiner Beherrschung der Nahttechnik aus, und wer den Knopf absolut verwirft, den müssen wir auf die relativ guten Resultate aus der hiesigen Klinik aufmerksam machen.

Der Knopf ist besonders zu empfehlen, wo es auf eine Zeitersparnis bei der Operation ankommt:

1. Bei der Gastroenterostomie kachektischer und heruntergekommener Patienten (Carcinom etc.).

2. Bei der Resektion nach Billroth II. (wegen Abkürzung dieser schon an und für sich lange dauernden Operation).

Dagegen ist die Naht zu verwenden:

1. Wo es bei der Operation weniger auf eine rasche Ausführung ankommt (besonders bei gutartigen Fällen).

2. Bei allen Resektionen, ausgenommen Billroth II.

3. Bei allen auch nur unter geringer Spannung stehenden Anastomosen, namentlich der Gastroenterostomia anterior.

Litteratur.

1) Clairmont, Archiv. f. klin. Chir. Bd. 76. S. 180. — 2) Czerny-Rindfleisch, Ueber die an der Heidelberger Klinik ausgeführten Operationen am Magen und Darm. Diese Beiträge. Bd. 9. S. 661. Jahrg. 1892. — 3) Dreydorff, Kasuistischer Beitrag zur Magenchirurgie. Diese Beiträge. Bd. 11. S. 332. Jahrg. 1894. — 4) Gayet, Le traitement du Cancer de l'Estomac. Revue de Chirurgie, 1904. p. 9. — 5) Kreuzer, Die chirurgische Behandlung des runden Magengeschwürs etc. Diese Beiträge. Bd. 49. S. 380. Jahrg. 1906. — 6) Kramer, Pathologie und Therapie der gutartigen Pylorus-Stenosen. Diese Beiträge. Bd. 51. S. 285. Jahrg. 1906. — 7) Moynihan, Gastro-enterostomy instead of Pyloroplasty. Med. News. p. 142. vol. 83. Jahr. 1903. — 8) Mündler, Die neuerdings an der Heidelberger Klinik ausgeführten Operationen am Magen. Diese Beiträge. Bd. 14. S. 293. Jahrg. 1895. — 9) Mayo, A review of 500 cases of Gastroenterostomy etc., Med. News. p. 371. vol. 87. Jahrg. 1905. — 10) Neuweiler, Beiträge zur Anwendung des Murphy-Knopfes bei Magen- und Darmoperationen. Arch. f. klin. Chir. Bd. 69. S. 740 u. 861. (Litteraturangaben bis 1903.) — 11) Nordmann, Arch. f. klin. Chir. Bd. 73. Heft 2 u. 4. — 12) Nyrop, Studien über Magenoperationen etc. Deutsche Zeitschr. f. Chir. Bd. 87. S. 330. Jahrg. 1907. — 13) Petersen, Ueber die chirurgische Behandlung gutartiger Magenkrankheiten. Deutsche Med. Wochenschr. 1899, Nr. 24—25. — 14) Petersen und Machol, Beiträge zur Pathologie und Therapie der gutartigen Magenkrankheiten. Diese Beiträge. Bd. 33. S. 297. Jahrg. 1902. — 15) Robson, The Treatment of the Cancer of the Stomach. Lancet, Aug. 1906. — 16) Schönholzer, Die Chirurgie des Magenkrebses an der Krönlein'schen Klinik in den Jahren 1881—1902. Diese Beiträge Bd. 39. S. 162. Jahrg. 1903. — 17) Schulz, Zur Statistik der G.E. bei benignen Magenerkrankungen, Deutsche Zeitschr. f. Chir. Bd. 88. S. 494. 1907. (Litteraturangaben.) — 18) Stich, Beiträge zur Magenchirurgie. Diese Beiträge Bd. 40. S. 342. Jahrg. 1903.

XX.

AUS DER

CHIRURGISCHEN KLINIK ZU HEIDELBERG.

DIREKTOR: GEH. HOFRAT PROF. DR. NARATH.

Die Cholecystostomien der Heidelberger chirurgischen Klinik 1901—1906.

Von

Dr. **Wilhelm Mack,**
Assistent am anatomischen Institut.

Die zunehmende Erkenntnis der pathologisch-anatomischen Veränderungen der Gallenwege bei Cholelithiasis hat die Kritik der Operationsmethoden von der rein empirischen Grundlage mehr und mehr auf die theoretische hinübergeleitet. Die Hepaticusdrainage, theoretisch begründet und praktisch bewährt, erfreut sich einer stets wachsenden Anerkennung und Verwendung. Die Gallenblase selbst, als physiologisch funktionierendes Organ, ist in der Wertschätzung bedeutend gesunken. Appendektomie und Exstirpation der Gallenblase erscheint vielfach als Parallele. Die Entbehrlichkeit des Organs wird durch die guten Erfolge der Ektomie hinreichend bewiesen, die verbesserte Technik hat deren Indikationen ständig vermehrt, und es kennzeichnet den Siegeslauf der Methode, wenn Kehr durch sie, in halber Ernsthaftigkeit, ein gallenblasenloses Geschlecht der Zukunft erhofft.

Nicht alle Operateure teilen aber die Meinung von der vitalen Belanglosigkeit dieses Organs. Goldammer betont den bedingt konservativen Standpunkt Kümmell's: „Wir entfernen die Gallenblase, wenn wir müssen; wir erhalten sie, wenn wir können". Selbst

die Cystendyse findet in Kümmell, im Gegensatz zu Kehr, einen Fürsprecher bei Freisein der Gallenblasenwand und Schleimhaut von jeglichen Entzündungserscheinungen, klarer, aus dem offenen Cysticus frei nachströmender Galle in der Gallenblase, und nur vereinzelten grossen, mit Sicherheit sämtlich zu entfernenden Steinen. Dieser Anschauung entspricht die Cystostomie als Operation der Wahl.

Die Entwicklung der Gallensteinchirurgie hat es mit sich gebracht, dass in den Veröffentlichungen die Gruppierung des Materials nach pathologisch-anatomischen Zuständen die alte Einteilung nach Operationsmethoden verdrängt hat. Die Methoden werden mehr im Anhang oder beiläufig im Text besprochen. Dabei kommt die specielle Statistik entschieden zu kurz.

Drei üble Begleiterscheinungen haben die Dauererfolge der Cystostomie wesentlich beeinträchtigt: die Häufigkeit der Brüche, Adhäsionen und Recidive. Trotzdem gehört die Methode noch nicht zu denen, die historisch zu werden beginnen. Auch jetzt, da sie ihre beherrschende Stellung an die Ektomie verloren hat, wird die Cystostomie nicht nur wegen ihrer Einfachheit als Palliativoperation sich hinfristen bei Neoplasmen und Fällen, die eingreifenden Operationen nicht mehr gewachsen sind, sondern vielleicht einen Teil ihres früheren Terrains zurückgewinnen, wenn es gelingt, ihre specifischen Schäden auszumerzen oder zu verringern. Nur die genaueste Kenntnis des späteren Zustandes der Operierten zeigt den Weg, auf dem dieses Ziel zu erreichen ist. Auf ärztliche Nachuntersuchung muss möglichst in allen Fällen gedrungen werden, und eigene Angaben der Patienten sind nur als Notbehelf zu betrachten. Bei einer Grossstadtklientel wird dies schwer durchzuführen sein. Unsere Patienten stammen meist aus der landsässigen, Handwerk und nebenbei Landwirtschaft treibenden Bevölkerung der Pfalz, die den Kontakt mit der Klinik leichter zurückfindet. Blieben sie auf die erste Aufforderung taub, so hatte eine zweite und dritte fast stets die gewünschte Wirkung. Ich habe im zweiten Teile das Einzelergebnis nebst Operationsbefund, nach der Schwere der Erkrankung geordnet, wiedergegeben und glaube gerade damit den besten Einblick in die Unterlagen der Statistik zu schaffen.

Meine Untersuchung umfasst die Cholecystostomien der Jahre 1901—1906 einschliesslich. Eine Anzahl Krankengeschichten, durch A. gekennzeichnet, sind ausführlich zu finden bei L. Arnsperger:

Die chirurgische Bedeutung des Icterus[1]). Die Frage der idealen Cholecystektomie behandelte O. Thorspecken[2]) auf Grund von Erfahrungen nach 42 Ideal-Ektomien hiesiger Klinik aus den Jahren 1901—1905. Ueber die Cystostomien bis 1900 ist 1903 in der Arbeit von Schott[3]) über Dauerheilungen nach Gallensteinoperationen, insgesamt 180 Fälle von etwa 350 Operierten der Jahre 1889—1900, gemeinsam mit den übrigen Methoden berichtet.

Von 1901—1906 wurden insgesamt an den Gallenwegen operiert 427 Fälle, in den einzelnen Jahren: 61, 73, 76, 64, 82, 71. Operationen an der Gallenblase wurden 371 ausgeführt, in den einzelnen Jahren: 55, 63, 70, 53, 74, 56. Unter diese Gallenblasenoperationen zählen 210 Cholecystostomien, in den einzelnen Jahren: 38, 43, 45, 34, 35, 15. Das Verhältnis der Cholecystostomien zur Gesamtzahl der an den Gallenwegen Operierten beträgt 49,2% (62,3, 58,9, 59,2 53,1, 42,7, 21,1%), zu den Gallenblasenoperationen 56,6% (69,1, 68,3, 64,3, 64,2, 47,3, 26,8%). Diese Zahlen kennzeichnen deutlich die verminderte Wertschätzung der Methode.

Ausgeschieden von der Nachuntersuchung wurden die Cholecystostomien bei Carcinom und die, bei denen später die Ektomie ausgeführt wurde. Es blieben 179 Fälle, an die eine Vorladung mit Fragebogen erging. Ohne Ergebnis: unbestellbar, verstorben, im Ausland unerreichbar (4), verhindert (7) waren 40; Erfolg hatten 139, davon 2 (Fall 99 und 139) statistisch nicht zu verwerten. 137 Cholecystostomien, in den einzelnen Jahren: 23, 26, 30, 20, 26, 12, das heisst 77% der ausgeschriebenen Fälle bilden den Gegenstand der vorliegenden Untersuchung.

Primäre Mortalität.

Unter 162 reinen Cholecystostomien, ohne gleichzeitige Operationen an den tiefen Gallenwegen, sind 5 Todesfälle zu verzeichnen = 3,1%. Weitere 5 Todesfälle finden sich bei gleichzeitigen Choledochusoperationen, insgesamt 10 Fälle von 197 = 5,1%.

I. 1753. 1903. 54j. W. Abdomen aufgetrieben. Kein Icterus. Appendektomie. Appendix chronisch obliterierend. Gallenblase, aus Adhäsionen gelöst, zeigt Perforation an der Spitze. Pericholecystitischer Abscess. Extraktion eines Steines. Sehr bald Bronchitis, dann Pneumonie. Exitus.

1) Diese Beiträge Bd. 48.
2) Ebenda Bd. 51. 3) Ebenda Bd. 39.

II. 1635. 1904. 55j. M. Empyem. Viele Steine in der Gallenblase, 1 eingekeilter Stein im Choledochus. Gallenblasen- und Hepaticusdrainage. Wundheilung ohne Störung. Bronchitis. Sektion: Eitrige Bronchitis mit Cavernenbildung. Abdomen ohne pathologischen Befund.

III. 1450. 1905. 30j. W. Keratitis parenchymatosa. Jodkali mit Erfolg. Icterus seit 5 Monaten ohne Schmerzen. Leber vergrössert und hart. Milztumor. Keine Steine gefunden. Exitus nach 3 Tagen. Blutung in die Bauchhöhle. Luetische Lebercirrhose.

IV. 1477. 1905. 41j. M. Icterus gravis. Paracholie. Leber und Milz vergrössert. Ascites. Gallenblase, erweitert, enthält fast klares Serum. Choledochus erweitert, ohne Steine. Exitus nach 4 Tagen. Sektion: Blutung in die Bauchhöhle. Gallenwege ohne Hindernis.

V. 1045. 1902. 46j. W. In letzter Zeit zunehmende Gelbsucht. Steine in Gallenblase und Choledochus. Partielle Resektion der Gallenblase. Drainage. Bei Verbandwechsel 2mal Nachblutung. Am 6. Tage Exitus durch heftige Nachblutung. Sektion: Allgemeine hämorrhagische Diathese.

Diese Todesfälle sind unabhängig von der gewählten Operationsmethode. Gefahren, die jede Laparotomie und Narkose bedrohen, wie Bronchitis und Pneumonie (1), verstärkt durch chronische Organerkrankung (2), ferner Lues (3) und Cholämie (4 und 5), werden noch oft die Erfolge trüben.

VI. 2756. 1905. 36j. W. Icterus. Aufnahme in sehr elendem Zustand. In Gallenblase und Choledochus dicke Galle und Eiter, sowie viele Steine. Haselnussgrosser Stein dicht am Duodenum. Duodenotomie und Papillotomie. Darmnaht. Gallenblasen- und Hepaticusdrainage. Duodenalfistel. Deshalb Gastroenterostomie. Später Fistelnaht. Darauf Verschlechterung, Exitus, 6 Wochen nach der 1. Operation. Sektion: Duodenalfistel, Leberabscess, Lungentuberkulose.

Auch dieser Fall fällt nicht der Cystostomie zur Last. Tod aus Schwäche bei chronisch-infektiösen Veränderungen des Gallensystems und der Lunge.

VII. 1893. 1905. 50j. W. Icterus. Fieber. Gallenblase enthält trübe dicke Galle, keinen Stein. Choledochus erweitert, kein Stein. Gallenblasen- und Hepaticusdrainage. Sofort hohes Fieber, Sepsis, Wundphlegmone. Pneumonie links, dann Empyem rechts. Am 5. Tage Collaps und Exitus. Sektion: Lungengangrän im rechten Unterlappen. Pyopneumothorax rechts. Bronchopneumonien links. 2 kleine Steine hoch im rechten Hepaticus. Narbe im Choledochus.

Auch die Ektomie wird solche akuten Infektionen nicht immer verhindern können.

VIII. 253. 1905. 23j. M. Seit 8 Tagen akut erkrankt, in schwer septischem Zustand eingeliefert. Sofortige Operation. Empyem. Gallenblase prall mit Eiter gefüllt, leicht verklebt. Stein nicht zu fühlen. Ausgedehnte Tamponade des Abdomens. Darauf Besserung. Am 7. Tage, nach Entfernung des Tampons, neues Fieber mit Meteorismus. Später Colostomie in der Wunde. Am 17. Tage Exitus. Sektion: Diffuse eitrige Peritonitis. Cysticusstein.

Hier wäre die sekundäre peritonitische Infektion am ehesten durch Ektomie der Gallenblase vermieden worden.

IX. 2410. 1904. 20j. W. Vor 6 Wochen am Typhus erkrankt, später mit linksseitiger Pneumonie. 10 Tage fieberfrei. Seit 2 Tagen akute schwere Erkrankung mit hohem Fieber und peritonitischen Erscheinungen. Starker Collaps. Sofortige Operation zeigt Empyem der Gallenblase. Stein nicht gefunden. Drainage. Am 5. Tage plötzlicher Collaps und Exitus. Sektion: Peritonitis. Grosser eingekeilter Cysticusstein.

Cysticotomie oder Ektomie mit Drainage hätte vielleicht die schon vorhandene Peritonitis noch überwinden lassen.

X. 437. 1904. 31j. W. Hochgradige ikterische, abgemagerte Frau. Gallenblase klein, verdickt. Mehrere Steine aus den tiefen Gallenwegen entfernt. Gallenblasen- und Hepaticusdrainage. Anhaltende Schmerzen und Erbrechen. Daher am 4. Tage Gastroenterostomia posterior mit Knopf. Keine Besserung. Exitus 3 Tage später. Sektion: 2 obturierende Steine im uneröffneten Choledochus, 1 Stein im Cysticus.

Tod an Erschöpfung nach chronischem Choledochusverschluss. Bei Ektomie wäre der Cysticusstein entfernt worden, Cysticotomie oder Ektomie mit retro- oder transduodenaler Spaltung des Choledochus waren zu erwägen.

Auch die Todesursachen in der Statistik anderer Operateure lassen sich zur Indikationsregulierung der Cystostomie verwerten. Goldammer[1]) zählt unter 82 Cystostomien 8 Todesfälle auf = 9,7% Mortalität. Davon starben 5 an akuter gangränescierender Cholecystitis, je einer an Lungenembolie, Cholangitis und Blutung nach Hepaticotomie. Körte[2]) hat unter 135 Fällen 8 Todesfälle = 6%, aber einschliesslich Carcinom, weshalb die Zahl nicht mit den anderen verglichen werden kann. Den geringsten

1) Beiträge zur Chirurgie der Gallenwege. Diese Beiträge Bd. 55. 1907.
2) Beiträge zur Chirurgie der Gallenwege und der Leber. 1905.

Verlust weist Kehr[1]) auf mit 1,8% Mortalität bei den konservativen Operationen (Cystostomie, Cystendyse, Cysticotomie).

Geschlecht.

In auffallender Häufigkeit ist das weibliche Geschlecht unter den Operierten vertreten. Der trägere Gallenfluss und die Kompression der Gallengänge bei Gravidität, die Organsenkung im Puerperium, unzweckmässige Kleidung und Lebensweise wird zur Erklärung herangezogen.

Die Gesamtzahl der operierten Frauen beträgt 124 = 90,5% der Gesamtfälle. Steine fanden sich bei 114 Frauen = 91,9% aller Fälle mit manifester Cholelithiasis (124 Operierte), keine Steine bei 10 Frauen = 76,9% aller Fälle ohne nachgewiesene Steinbildung (13 Operierte). Bei Kehr lassen sich 1905 noch 79,2%, 1906 etwas weniger, 77,9% weibliche Operierte berechnen. Goldammer hat den Unterschied in der Beteiligung bei manifester Cholelithiasis und Erkrankungen ohne Steine ebenfalls gefunden. Nach seinen Zahlen berechnen sich 77,2% Frauen unter sämtlichen Erkrankungen der Gallenwege, 79,9% bei solchen mit Steinen, 58,6% bei Erkrankungen ohne Steine.

Lebensalter.

Die Cholelithiasis findet sich in einzelnen Fällen schon im Kindesalter. Am frühesten wurden Gallensteinsymptome bemerkt bei einem 8jährigen Knaben, zweimal bei 12jährigen Kindern. Die älteste Operierte war 67 Jahre alt. In diesem Zeitraum, vom 8. bis 67. Lebensjahre, tritt die Erkrankung gegen Ende der 30er Jahre in zunehmender, dann wieder abnehmender Häufigkeit auf. Das Durchschnittsalter der Operierten beträgt 38,3 Jahre und behauptet sich mit grosser Gleichmässigkeit auch in den einzelnen Operationsjahren: 36,1, 37,9, 39,8, 37,1, 39,7, 39,2 Jahre. Um diese Zeit sind meist mehrere Geburten überstanden, die Arbeitsfähigkeit wird immer wichtiger, und die Beschwerden bilden eine drückende Last. Auch Goldammer hat die höchste Zahl weiblicher Operierter im Alter von 31—40 Jahren, während die Zahl der männlichen Patienten bis ins 6. Lebensjahrzehnt zunimmt. Grosse Unterschiede zeigt die voroperative Zeitdauer der Erkrankung.

1) Technik der Gallensteinoperationen, 1905, und die interne und chirurgische Behandlung der Gallensteinkrankheit, 1906. Zeitschr. f. ärztl. Fortbildung. Nr. 23 und 24.

Verhältnismässig harmlose Fälle lassen sich bis auf 23 Jahre, im Durchschnitt auf 18,8 Jahre, zurückverfolgen. Oft liegen zwischen den Anfällen jahrelange beschwerdefreie Pausen. Demgegenüber stehen die akut einsetzenden Erkrankungen bei bisheriger Gesundheit, die in ihrem klinischen Bilde sehr grosse Aehnlichkeit mit Appendicitis besitzen können und differential-diagnostisch bei Lageanomalien schwierig zu trennen sind. In einem solchen Falle kam es bereits nach 8 Tagen zur Operation, durchschnittlich nach 6 Wochen. Im allgemeinen hat sich die voroperative Erkrankungszeit in den beiden letzten Jahren von der Gesamtziffer 4,7 auf 4,3 bis 3,5 verringert, was wir als Anzeichen wachsenden Vertrauens zur chirurgischen Behandlung des Gallensteinleidens begrüssen wollen.

Befinden und Arbeitsfähigkeit.

Die Erhebungen Kehr's über seine sämtlichen Gallensteinoperierten ergaben 89% als völlig geheilt und nur 11% mit Grund zur Klage. Goldammer bezeichnet von 58 Cholecystostomierten, die seine Umfrage beantworteten, 50 als völlig gesund = 86,2%. Bei unseren Operierten fand sich in 86,1% gebessertes, gutes oder sehr gutes Befinden. Insofern könnte man von gleichen Ergebnissen reden.

Die Arbeitsfähigkeit dagegen, die in den berührten Statistiken nicht erwähnt wird, war nur in 67,9% der sämtlichen 137 Operierten voll erhalten oder gebessert. Beschwerden von Seiten anderer Organe fehlten nur bei 46,7% und nur 26 von 137 Fällen, d. h. 19%, in den einzelnen Jahren 21,7, 15,4, 30, 20, 15,4, —% waren völlig beschwerdefrei und gänzlich gesund. Die krankhaften Zustände der anderen Körperorgane, welche diese Zahlenverschiebung bewirken, bestanden zu einem Teile als chronische Affektionen schon vor der Operation und sind je nach ihrer Art durch dieselbe günstig oder ungünstig beeinflusst worden. Nicht wenige sind in der Zwischenzeit neu erworben und haben mehrfach den ganzen Erfolg der Operation wieder zu nichte gemacht.

Die Infektionskrankheiten spielen nur eine geringe Rolle, mit Ausnahme der Tuberkulose. Manifeste Lungentuberkulose findet sich in 2 Fällen (72, 89), wahrscheinlich auch bei Fall 39, 43 und 92, möglicherweise bei Fall 121, im Anschluss an Pneumonie bei Fall 66. 2mal fand sich Pleuritis, 3 mal Emphysem. Multiple Knochentuberkulose besteht in 1 Falle (106), ebenso 1mal Gonitis dextra chronica (107).

Die Erkrankungen der Verdauungsorgane beanspruchen wegen ihrer nahen Beziehungen zum Gallensystem besondere Aufmerksamkeit. Zweimal konnte Enteroptose zur teilweisen Erklärung der vorhandenen Beschwerden dienen, in Fall 11 und 73. Als sekundäre Magendilatation durch Adhäsionsstenose ist Fall 41, primär, als angeborene Schwäche, Fall 138 aufzufassen. 6 mal findet sich Magendrücken, 3 mal Brechreiz, je 1 mal bitterer Mundgeschmack, Aufgetriebensein, Blähungen, Prolapsus ani, Hämorrhoiden. Auch eine eitrige Appendicitis mit nachfolgendem perimetritischem Abscess ist neuerdings vorgekommen und vaginal durch Incision des Abscesses behandelt worden (Fall 13). Diesen vereinzelten Erkrankungen gegenüber bildet die Unregelmässigkeit der Stuhlentleerung ein weit verbreitetes Uebel. Verstopfung und Durchfall abwechselnd fand sich in 1,5%, Durchfall in 3,6%, Verstopfung, zeitweise oder dauernd, in 35,5%. Von diesen Obstipationen mag eine Reihe habituellen Charakter besitzen. Der grösste Teil muss aber doch auf gestörte Funktion des Gallensystems und Adhäsionen zurückgeführt werden.

Gleich wichtig erwies sich die gynäkologisch-geburtshilfliche Betrachtung. Mehr von allgemeiner Bedeutung sind die gynäkologischen Affektionen.

So ist durch Ausfallserscheinungen nach doppelseitiger Kastration das Allgemeinbefinden beeinträchtigt bei Fall 20. Bei Fall 7 besteht vorzeitiges Klimakterium, Beschwerden nach vaginaler Uterusexstirpation finden sich bei Fall 38. Ein Uterusmyom wurde vaginal mit Morcellement exstirpiert (95). In Fall 131 lässt sich ein gutartiger Genitaltumor annehmen. Je 2 mal sind Genitalblutungen und Fluor albus verzeichnet, 5 mal Prolaps, 3 mal Retroflexio, 2 mal Kreuzschmerzen, je einmal Endometritis hypertrophica (138, Curettement), Metritis, Oophoritis dextra, Dysmenorrhoe.

Von grosser specieller Bedeutung ist der Verlauf nachfolgender Schwangerschaften und Geburten.

In einem Falle wurden Zwillinge ohne Beschwerden geboren (84). Normaler Geburtsverlauf fand sich in Fall 48, 62, 110, zweimal bei 65. Normale Geburt und traumatische Frühgeburt ist in Fall 47 angegeben. Einmal führte die zweite Hälfte der Schwangerschaft zu Koliken, die mit der Geburt zu Ende waren (Fall 127). Ueber einen analogen Fall berichtet Kehr, (Technik, Seite 418). Gegenwärtig besteht Gravidität bei Fall 89 und 118, im 5. Monat, bei 78 im 7. Monat. Zweimal fand sich Querlage zu Beginn der Geburt. Beim einen Fall, 42, kann die

Querlage durch Erschlaffung der Uteruswandung und der Bauchdecken allein erklärt werden. Auch deutet das letzte hypoplastische Kind auf eine Erschöpfung der Gebärfähigkeit. Die übrigen Kinder sind alle kräftig und gut entwickelt. In Fall 87 war der Hausarzt geneigt, die Querlage mit der Narbe in ursächliche Verbindung zu bringen. Die Bauchdecken sind straff, die Narbe sehr derb, unnachgiebig, fast knorpelhart.

Nervöse Beschwerden gehen häufig neben den anderen her. Für Hysterie, die sonst zu einer Art Schreckmittel geworden ist, fehlen die Beweise. Dagegen besteht Neurasthenie in 11 Fällen, 3mal war Schwindel aufgetreten, 1mal leichte Ohnmachten. Durch Kopfschmerzen sind 10 in ihrer Leistung beeinträchtigt. Bei zweien hinterliess die Operation ein oft lästiges Mattigkeitsgefühl, das in einem weiteren Falle schon von Kind auf vorhanden war.

Die Bauchwand hat in den meisten Fällen durch Schwangerschaft an Elasticität verloren. Diastase der Recti fand sich in 6 Fällen, 2mal hypogastrische Hernien.

Fisteln bestehen 4 = 2,9%, mit schleimig-eitriger Sekretion. Fall 21, 56, 72, 112. In 3 Fällen entleerten sich nachträglich Steine aus der Fistel = 2,4% (Fall 57, 76; 112 nach Abscessincision). Goldammer berichtet über 3 permanente Fisteln bei 58 Cystostomierten = 5,2%.

Postoperative Spätabscesse traten 2mal auf = 1,5%: Fall 78, nach Empyem und Operation unter erschwerten Umständen als Narbenabscess; Fall 95, nach eingekeiltem Choledochusstein und Hepaticusdrainage als retroperitonealer Abscess, nach Annahme des Hausarztes durch Perforation eines zurückgebliebenen Gallensteins ins retroperitoneale Gewebe. Solche Komplikationen werden bei veralteten Fällen gelegentlich immer vorkommen.

Brüche.

Die Bauchwunde verheilt meist vollständig zu einer festen Narbe, in der die Drainagestelle mehr oder minder deutlich noch zu erkennen ist. In einem beträchtlichen Teil bleibt diese ideale Verwachsung aber aus, die Fascie bildet nicht mehr eine geschlossene Wand, sondern klafft und ist als scharfe Begrenzung jederseits bei Betastung zu fühlen. Es kann dabei bleiben, ohne dass jemals Beschwerden sich einstellen, sofern die körperliche Inanspruchnahme sich in mässigen Grenzen hält.

Das sind die Fälle, auf welche man folgende Ausführung Kehr's beziehen kann: „weiche Stellen in der Narbe entstehen

häufig, aber diese schützt eine Bauchbinde, die eine richtige Hernie so leicht nicht entstehen lässt. Richtige Hernien, d. h. solche, bei denen beim Pressen und Husten Netz und Darm in einen Bruchsack in der Narbe sich vorpressen, sind grosse Seltenheiten". Daraus ergiebt sich, dass Kehr nur die letzteren in seiner Bruchstatistik verwertet. Auch Körte spricht ganz allgemein von „Vorwölbungen der Narbe", die bei sehr fetten Bauchdecken mit schwacher Muskulatur, nach ausgedehnter Tamponade und nach Eiterung in der Bauchwunde sich später entwickeln.

Die Vorwölbung oder Ektasie ist aber keineswegs zur Feststellung eines Bruches das Wesentliche. Unscheinbare Dehiscenzen der Fascie, die von gar keiner merklichen Ektasie begleitet zu sein brauchen, sind oft recht schmerzhaft und arbeitshinderlich (97, 109). Es scheint gelegentlich (109) zu einer Randverklebung von Darm oder Gallenblase zu kommen, wobei der adhärente Teil unverschieblich den kleinen Bruchspalt deckt und auf Druckvermehrung im Abdomen wie ein elastisches Fenster gedehnt wird. Die grossen Brüche dagegen werden häufig ohne besondere Beschwerden ertragen (35, 57), doch ist die bedeckende Haut manchmal hochgradig atrophisch (57). Es ist daher völlig gerechtfertigt, die Wundheilung nach dem Fascienbefund zu beurteilen und als Bruch jede Spaltbildung der Fascie in oder neben der Narbe, mit oder ohne Ektasie, zu bezeichnen. Die Behandlung dieses Punktes bekommt so ihre einheitliche Grundlage, auf der dann die statistischen Angaben verschiedener Operateure einwandfrei in Parallele gestellt werden können. Das ist aber heute noch nicht möglich, weder bei den Brüchen, noch bei den Recidiven.

Derartig bezeichnete Brüche bestehen in 20,4% aller Fälle, bei 13 männlichen Cholecystostomierten in 30,8%, bei 124 weiblichen in 19,4%. Diesen Unterschied in der Beteiligung der Geschlechter bemerkt auch Kehr und erwähnt als Grund schwere Arbeit bald nach der Operation. Mit Ausnahme von zweien (79 und 112) ist in allen Fällen, bei denen Bruch besteht, einmalig operiert worden. Bei 30 Choledochusoperationen finden sich 8 Brüche = 26,7%, ein weiterer Grund zur Empfehlung der Frühoperation. Dazu ermutigt auch die Zahl von 9,5% Brüchen bei idealer Cholecystektomie nach Thorspecken. Der Längsschnitt sollte gegenüber dem Querschnitt geringere Neigung zur Bruchbildung besitzen. Der einzige Querschnitt, der mir zu Gesicht gekommen ist, Fall 13. zeigt tadellose, lineäre Narbe. In letzter Zeit

wurde vorwiegend mit Kehr'schem Wellenschnitt operiert und Etagennaht der Bauchdecken ausgeführt. Das Jahr 1906 hat keine Brüche aufzuweisen, die verflossene Zeit ist indessen noch etwas kurz.

Eine specielle Statistik der verschiedenen Operationsmethoden hat Kehr bedauerlicherweise nicht gegeben. Seine Zahlen umfassen je 400 und 350 Operierte und sind durch Umfrage, allermeist nicht durch ärztliche Untersuchung erhalten. Seine Gesamtziffer ist von 7 % Hernien im Jahre 1900 auf 3,1 % im Jahre 1904 gesunken. Ob die Bevorzugung der Ektomie dies bewirkt hat, ist nicht gesagt. Man möchte wünschen, bei diesem grossen Material eine Methodenstatistik zu haben, die in ihren gegenseitigen Verhältniszahlen den besten Ueberblick abgeben müsste. Vielleicht wird dieser Wunsch noch erfüllt! Auch Goldammer stützt sich nur auf die Ergebnisse von Fragebogen. Er zählt bei Cystostomie 4 Narbenbrüche. Wenn man diese auf die 58 Fälle, von denen ihm Nachricht zuging, berechnen darf, ergeben sich 6,9 %.

Ueber die zweckmässigste Naht der Bauchdecken besteht keine Einigkeit. Die Etagennaht gilt doch nicht so unbedingt für die beste. Goldammer sagt zwar: „sorgfältigste Etagennaht der Bauchdecken bewahrt uns davor, häufiger postoperative Hernien zu bekommen, als andere Operateure auch". Körte legt eine Anzahl durchgreifender Seiden-, Zwirn- oder Drahtnähte, dazwischen versenkte Catgutnähte. Dagegen äussert sich Kehr: „Es ist gewiss ein anerkennenswertes Bestreben, eine Hernie nach einer Gallensteinoperation zu vermeiden, aber ich glaube nicht, dass eine Etagennaht in dieser Beziehung grössere Vorteile bietet, wie eine Durchstichknopfnaht." In unseren Krankengeschichten ist die Nahtmethode nicht immer verzeichnet. Die übliche Methode war bisher die durchgreifende Naht. Ich habe daher in einer zweiten Berechnung die unbezeichneten Fälle zu denen geschlagen, die diesen Vermerk besitzen. Die Zahl ist die gleiche geblieben. Brüche nach durchgreifender Naht bestanden in 20,8 %, einschliesslich der unbezeichneten Fälle in 20,6 %, Brüche nach Etagennaht in 20,5 %. Kehr scheint also Recht zu behalten. Die Nachteile des Meso- und Pararectalschnitts, Durchtrennung der Nerven und sekundäre Atrophie des Rectus sind durch besondere Nahtmethoden nicht zu beheben. Auch die Vernarbung der Drainagegegend ist durch die Nahtmethode der übrigen Wunde nicht oder nur wenig zu beeinflussen. Hier kommt alles auf die Beschaffenheit der Bauch-

decken, die ursprüngliche Heilkraft des Gewebes an, die in Ausnahmsfällen sogar imstande ist, die gleichen Erfolge zu zeitigen, wie eine exakte Naht. Fall 62 diene als Beispiel. Die Bauchwunde, der Nachbehandlung wegen breit offen gelassen, heilte aus, ohne dass eine Gravidität im 5. Monat unterbrochen wurde. Nach 4 Jahren ist Druckgefühl an der Narbe der einzige pathologische Befund und kein Bruch vorhanden.

Die Lage der Bruchpforte ist verschieden, je nachdem der Fascienriss in der Wundnarbe selbst oder in der Verbindungslinie der Stichkanäle sich bildet. Bezeichnen wir die einen als direkte Narbenbrüche, die anderen als Stichkanalbrüche und untersuchen das Verhältnis bei verschiedener Naht, so findet sich: Die durchgreifende Naht weist 7 direkte Narbenbrüche gegen 2 Stichkanalbrüche, die unbezeichnete Nahtmethode, also wahrscheinlich ebenfalls durchgreifende Naht, 4 gegen 2, die Etagennaht aber 4 gegen 5 auf. Fall 97 ist typisch: 3 Brüche, direkter Narbenbruch mit Stichkanalbrüchen zu beiden Seiten. In Fall 79 ist nach spezieller Bruchoperation durch Etagennaht ein Stichkanalbruch entstanden. Zum Verständnis dieser Vorgänge ist die Kehr'sche Kritik der Etagennaht gut zu verwerten: „Es kommt noch hinzu, dass das Peritoneum der Oberbauchgegend samt der Fascia transversa und dem Musc. transversus Neigung zeigt, sich nach seiner Durchschneidung zurückzuziehen, so dass eine isolierte Naht der Fascie und des Peritoneums fast stets misslingt." Die Etagennaht entlastet die Wundmitte. Der Zug nach aussen konzentriert sich jederseits auf eine neue Linie, die Verbindung der Stichkanäle. Kleinste Spalten bilden sich immer, es bedarf nur des Ueberdrucks, um den Bruch zu vollenden.

Die Leibbinde wurde verhältnismässig häufig, in 39,4 % getragen. Ein Teil der Operierten benötigt sie immer, sehr viele nur bei schwerer Arbeit, der Rest ist an sie gewöhnt und behält sie bei. Eine Beziehung zur Stärke der Beschwerden war nicht immer vorhanden. In einigen Fällen wurde die Anschaffung einer gut angepassten Binde neuerdings empfohlen. Die selbstgefertigten bedürfen sehr der Kontrolle. In einem solchen Falle war der Effekt gerade entgegengesetzt und eine ausgeprägte Schnürfurche entstanden.

Heilung, das heisst vollständiges Fehlen von Gallensteinsymptomen und Beschwerden am Gallensystem, wurde 79 mal, in 57,7 % aller Fälle erreicht.

Schmerzanfälle, typische Koliken und leichtere Anfälle, mit und ohne Icterus, traten wieder auf in 34,3% der Fälle. Davon Koliken mit Icterus in 11,7%, Koliken ohne Icterus in 22,6%. Zurückgebliebene Steine, Adhäsionen und Störungen im Intestinaltractus liegen den Anfällen zu Grunde, sodass eine gesonderte Besprechung an dieser Stelle erübrigt.

In 13,9% aller Fälle war Icterus wieder vorgekommen. Icterus ohne Anfälle ist 3mal aufgetreten = 2,2%. Bei Fall 122 kann funktioneller Icterus vorliegen oder zeitweiliger Choledochusverschluss durch Stein. In Fall 132 ist eine bestimmte Diagnose nicht möglich, bei Fall 138 liegt Gallenstauung durch Enteroptose oder chronische Pancreatitis vor.

Acholie der Faeces bestand in 11 Fällen = 8%. Darunter 6 Fälle mit Kolik und Icterus, 3 mit Kolik ohne Icterus, und 2 Fälle ohne Kolik, ohne Icterus. Das entspricht den Erfahrungen über Choledochussteine ohne Icterus.

Kennzeichen von Adhäsionen sind Einziehung an der Narbe, Schmerz bei Anstrengung, grössere Gleichmässigkeit der Anfälle, fehlender Icterus und andauernde Beschwerden. Die statistische Zahl ist verschieden, je nachdem man die Kolik allein oder sämtliche, durch Adhäsionen erzeugte Beschwerden berücksichtigt. Solche Adhäsionsbeschwerden im weiteren Sinne bestanden in 18,2 % aller Fälle. Kehr berichtet aus seiner Gesamtstatistik über 11 % Adhäsionskoliken aus dem Jahre 1900 und 3,4 % aus dem Jahre 1904 und begründet diesen letzten Erfolg mit der häufigeren Anwendung der Ektomie an Stelle der Cystostomie. Auch Thorspecken fand bei idealer Cholecystektomie nur 2,4 % Adhäsionen. Goldammer zählt unter 58 Cystostomien 4 Fälle mit Adhäsionsbeschwerden = 6,9 %. Bei Fall 116, der im Juli dieses Jahres erneut operiert wurde, fand sich die Gallenblase mit der Bauchnarbe verwachsen, und komprimierte als querer, lang ausgezogener Strang das Duodenum.

Ausser der Cystostomie wurde gleichzeitig häufig noch eine zweite, gelegentlich dritte Operation an demselben Kranken vorgenommen. Die Nachuntersuchung ergab bezüglich dieser Nebenoperationen Folgendes:

Die Nephropexie, welche dreimal ausgeführt wurde (10, 13, 20), hat wenig Nutzen gebracht. In Fall 10 und 13 ist die Niere wieder beweglich.

Im ganzen kam Wanderniere 6mal zur Kenntnis.

Eine Nephrektomie, wegen Cystenniere, ist in Heilung ausgegangen (Fall 126).

Appendektomie wurde 6 mal vorgenommen (10, 106, 114, 117, 132, 136) und hat ohne wesentliche specifische Störung zur Heilung geführt.

Gastroenterostomie, in 3 Fällen, erzielte je in einem Fall Heilung (107) und Besserung (114). Ohne Erfolg blieb die Operation bei Fall 137.

30 Choledochusoperationen wurden ausgeführt in Verbindung mit Cystostomie. Darunter eine Choledochoenterostomie (Fall 7) und eine Choledochoduodenostomie (Fall 88). Beide gingen in Heilung aus.

4 Choledochotomien ohne Hepaticusdrainage kamen vor. Davon wurden 2 geheilt. Fall 93, bei dem eine Choledochoplastik vorgenommen war, zeigt Adhäsions- und Bruchbeschwerden.

Bei 24 Hepaticusdrainagen wurde in 58,3 % Heilung im eingangs erwähnten Sinne erzielt: Fehlen von Gallensteinsymptomen und Beschwerden am Gallensystem. Die Heilung nach Hepaticusdrainage erreicht also noch etwas höheren Wert als der Durchschnitt der Gesamtheilungen beträgt (57,7 %). Mit Einschluss der 4 Choledochotomien sinkt die Zahl auf 57,1 %. Adhäsionsbeschwerden bestanden nach Hepaticusdrainage in 12,5 % gegenüber 18,2 % bei sämtlichen 137 Operierten und 14,3 % bei 28 Choledochotomien mit und ohne Hepaticusdrainage. Diese Zahl ist geringer als der niedrigste Jahresdurchschnitt (15,4 %) der Gesamtfälle. Die gründliche Entlastung des Gallensystems durch Hepaticusdrainage hebt Cirkulation und Resorption und lässt die Folgen des Eingriffs dadurch leichter überwinden.

In 17 Fällen bestand Empyem. Die bakteriologische Untersuchung ist leider nur 2 mal ausgeführt worden. Kultiviert wurden Streptokokken (14) und Staphylococcus aureus (120). In 52,9 % kam es zur Heilung, gegenüber 57,7 % des Gesamtdurchschnitts. Adhäsionsbeschwerden traten in 17,6 % auf gegenüber 18,2 % des Gesamtdurchschnitts. Zur Adhäsionsbildung hat also das Empyem keine besondere Beziehung. Die Heilungstendenz nach Cystostomie ist geringer.

Recidiv.

Das echte Recidiv setzt voraus, dass alle Konkremente aus den Gallenwegen entfernt wurden. Das lässt sich nur bei Solitärsteinen,

oder wenig zahlreichen, nie bei zerbröckelnden Steinen oder Griesbildung erreichen. Steine in den tieferen Gallenwegen werden fast immer zurückgebliebene sein. Krystallisationscentren durch Gallengries, Epithelien oder Schleimpfröpfe können in allen Wegen sich darbieten und bilden, je nachdem sie bereits vorhanden sind oder erst in späterer Zeit auftreten, Uebergänge zum echten Recidiv. Die Möglichkeit solcher Recidive, durch zurückgebliebene oder nachgewachsene Steine, besteht unter 124 Fällen, bei denen operativ Steine entfernt wurden, in 12,9 %. Im einzelnen: Bei Colecystitis simplex, ohne Beteiligung der tieferen Wege, in 9,1 %, bei Empyem in 17,6 %, bei Hepaticusdrainage in 20,8 % (mit Choledochotomie in 21,4 %). Bei idealer Cholecystektomie fand Thorspecken 7,1 % Recidive. Mit dem Vorrücken der Steine in die tieferen Gallenwege wird die Aussicht auf Heilung durch Cystostomie bedeutend verschlechtert. Aus diesem Grunde empfiehlt Riedel die Frühoperation, während Kehr, gestützt auf seine erprobte Technik, in dem Tiefertreten der Steine an sich keine Gefahr mehr sieht. Er empfiehlt daher Frühoperation beim chronischen Choledochusverschluss, nicht Frühoperation bei Gallenblasensteinen.

Recidivmöglichkeit wurde überall da angenommen, wo Adhäsions-, Bruch- und Senkungsbeschwerden allein das klinische Bild nicht beherrschten und ohne vorausgegangene Operation sicher auf Gallensteine geschlossen worden wäre. In $^4/_5$ der Fälle ist Icterus aufgetreten.

Rechtsseitige Wanderniere findet sich in 3 Fällen (43, 134, 135) und kann mit den Erscheinungen ursächlichen Zusammenhang besitzen. Mit Wahrscheinlichkeit ist in Fall 44 und 78 Choledochusstein im Anfall abgegangen.

Als „Recidiv" bezeichnet Goldammer Fälle, bei denen „wirkliche Koliken" wieder beobachtet wurden. Solcher Recidive zählt er 6 und berechnet sie auf sämtliche Cystostomien (82) = 7,5 % neben 6,8 % Recidiven unter allen seinen Fällen. Da eine „wirkliche Kolik" ebensogut auf Adhäsionen, wie auf Steine zurückgehen kann, also gerade wie der Icterus keine specifische Erkrankung, sondern ein Symptom darstellt, so habe ich eine gesonderte Behandlung der Kolik nicht vorgenommen. Auch glaube ich nicht, dass praktisch die wirkliche Kolik von den leichteren Schmerzanfällen zu trennen sein wird. Ich habe daher alle diese leichten und die schweren kolikartigen Schmerzanfälle oben nur einfach verzeichnet

und dann je nach den weiteren Symptomen zur Diagnose verwertet. Zurückgelassene Steine fand Goldammer, teils durch Obduktion, bei Cystostomie in 12,9 %, unter allen seinen Fällen in 11,8 %. Körte bezeichnet unter 313 Fällen 6, die sämtlich mit Erhaltung der Gallenblase operiert wurden, als echte Recidive = 1,9 %. Weitere Zahlenangaben finden sich leider nicht in seinem Werke. Auch Kehr berichtet nur allgemein über 4 % zurückgelassene Steine und 6 % Entzündungskoliken im Jahre 1900, gegenüber 2,5 % Steinen und 1,4 % Entzündungskoliken im Jahre 1904 und führt die besseren Erfolge wieder auf die Bevorzugung der Ektomie zurück.

In 8 Fällen bestand Cholecystitis, ohne dass bei der Operation Steine gefunden wurden. Die Hälfte ist geheilt (22, 48, 49, 136). Ohne Erfolg blieb die Operation bei Fall 23 und 137. Deutliche Steinsymptome (Choledochusstein) sind jetzt vorhanden in 2 Fällen (79 und 123). Man wird auch diese als falsche Recidive bezeichnen können.

Chronische Pankreatitis ohne Gallensteine war bei 2 männlichen Patienten beobachtet worden. Der eine (100), mit Komplikationen operiert, ist seit der Operation völlig gesund. Starke Bruchbeschwerden bestehen im zweiten Falle (124). Eine spezielle Untersuchung findet sich bei L. Arnsperger: Ueber die mit Gallensteinsymptomen verlaufende chronische Pancreatitis[1]). Diese früheren Fälle betrafen fast nur Frauen. Körte hebt das Ueberwiegen der Pankreaserkrankung bei Männern hervor. Bei chronischer und akuter Cholecystitis fand er 7 mal das Pankreas erkrankt, ausschliesslich bei Männern.

Gallenstauung, Hepatoptose, Enteroptose, ohne Steine, führte in 3 Fällen zur Operation. Geheilt wurde Fall 126, gebessert 125, ohne Erfolg blieb der Eingriff bei 138.

Folgerungen.

Beschwerdelose Gesundung und Wiederherstellung der vollen Arbeitskraft gelte als Ziel jeglichen Operierens. In diesem Sinne ist die vorliegende Statistik bearbeitet und weicht deshalb in ihren Zahlen von den gewohnten vielfach nicht unbeträchtlich ab. Wir können aber nur dann die Nachteile einer Methode richtig beurteilen und vermeiden lernen, wenn die ganze Breite ihrer Schäden bekannt ist.

1) Diese Beiträge Bd. 43.

Die Fixation der Gallenblase am Peritoneum hat häufig zu Knickungs- und Adhäsionsstenosen geführt. Sie ist überall da zu verwerfen, wo stärkere Reizzustände bestehen. Statt Querschnitt, Para- und Mesorectalschnitt ist der Kehr'sche Wellenschnitt augenblicklich der meistgeübte und lässt uns hoffen, einen Teil der Brüche hintanzuhalten. „Die Hauptsache wird sein, meint Kehr, dass man die Stelle der Bauchwand, durch welche die Tampons durchgeleitet werden, an einen möglichst günstigen Platz legt und das Loch zum Durchtritt nicht allzusehr klaffen lässt." Kehr fürchtet die Inficierung der Etagennähte, bei prinzipieller Anwendung, durch Tamponade und Drainage und bedient sich deshalb der Durchstichknopfnaht. Diese Komplikation ist in unseren Fällen nicht weiter bemerkbar geworden. Die Kombination der Etagennaht mit einigen durchgreifenden Nähten sucht die Schwächen beider Methoden auszugleichen.

Prophylaktisch von grösster Bedeutung ist die Verbandmethode. Am besten dient der Heftpflasterverband zur Entspannung der Narbengegend während der Wundheilung. Diesen Zweck erreicht gut nach Goldammer das Kümmell'sche Verfahren, ein „aus wenigen sterilen Kompressen bestehender, mit perforiertem Heftpflaster befestigter Verband, der möglichst lange liegen bleibt, wenn angängig, bis zur Entfernung der Nähte am 7. bis 10. Tag, und der zur Entfernung evtl. vorhandener Tampons nur teilweise gelüftet zu werden braucht."

Maassgebend für die Häufigkeit des Verbandwechsels bleibt die möglichst vollkommene Ableitung des Sekretes. Die Entfernung der Pflasterstreifen soll stets gesondert von beiden Seiten gegen die Narbe hin erfolgen. Ein Abziehen über die Narbe weg in einem Zuge hat zweifellos in manchen Fällen durch Zerreissung oder Dehnung frischer Granulationen die Bruchbildung vorbereiten helfen. Erst nach völligem Schluss der Wunde ist dieser Verband zu entbehren und in allen Fällen, bei denen entweder die Narbe selbst oder die Beschaffenheit der Bauchdecken eine Bruchbildung befürchten lässt, durch passende Leibbinde zu ersetzen und diese grundsätzlich bis zum Verblassen der Narbe zu tragen.

Die chronische Cholecystitis, die Ulcerationen der Gallenblase, die vielen kleinen und bröckligen Steine gehören der Ektomie. Auch hier giebt es Grenzgebiete, wie die akute Cholecystitis und das Empyem. Man wird erwarten müssen, wie weit die Exstirpa-

tion der Gallenblase die gehegten Hoffnungen verwirklicht. Die Statistik der Cystostomie wird sich inzwischen erheblich bessern, da ihre Indikationen der Leistung sich angepasst haben. Man wende sie an: bei unveränderter Gallenblasenwand, Solitärstein oder wenigen festen Steinen.

Herr Geheimrat Narath hat in wohlwollendster Weise meine Arbeit gefördert. Es sei mir gestattet, meinen aufrichtigsten Dank auszusprechen. Die Operationen selbst sind mit zwei Ausnahmen noch unter dem Direktorium Sr. Exc. Geh. Rats Czerny, jetzigen Leiters des Institutes für Krebsforschung in Heidelberg, ausgeführt worden. Exc. Czerny, dem ich persönlich tief verpflichtet bin, sei an dieser Stelle meines ergebensten Dankes versichert. Herrn Privatdocenten Dr. L. Arnsperger gebührt ebenfalls für seine liebenswürdige Unterstützung mein herzlichster Dank.

Operationsbefund nebst Untersuchungsergebnis von 139 Cholecystostomien der Jahre 1901—1906.

Kl.U. = Klinische Untersuchung, H.A. = Hausarzt, E.B. = Eigener Bericht der Patienten.

1901.

1. 427. Eva A., 37 J., Steuergehilfensfrau. 15. II. Operation. Zahlreiche kleine Steine. Durchgreifende Naht. Glatter Verlauf. Bei Entlassung Fistel geschlossen. — Juli 1907. Nussgrosser Bruch mit kleiner Bruchpforte. Gutes Befinden. Volle Arbeitsfähigkeit. (Kl.U.)

2. 603. Katharina L., 31 J., Fabrikarbeitersfrau. 13. III. Operation. Hydrops, 17 Steine. Durchgreifende Naht. Glatter Verlauf. Bei Entlassung Fistel geschlossen. — August 1907. Gutes Befinden. Volle Arbeitsfähigkeit. (H.A.)

3. 653. Susanna W., 29 J., Schiffersfrau. 25. III. Operation. 12 Steine. Durchgreifende Naht. Glatter Verlauf. Entlassung mit geschlossener Fistel. — Juli 1907. Vorzüglich gutes Befinden. Volle Arbeitsfähigkeit. (H.A.)

4. 960. August K., 41 J., Hauptlehrer. Abgang vieler kleiner Steine. 7. V. Operation. 1/2 Esslöffel voll kleiner Steine und Steingrus. Durchgreifende Naht. Wundheilung glatt. Rekonvalescenz durch interkurrente rechtsseitige Pleuritis serofibrinosa gestört. — Juli 1907. Geringer Bruch im unteren Teil der Narbe. Noch jetzt zeitweise pleuritische Schmerzen. Sonst gutes Befinden. Mittlere Arbeitsfähigkeit. (Kl.U.)

5. 1823. Amalie A., 38 J., Braumeistersfrau. 30. VIII. Operation. Hydrops, 5 Gallenblasensteine und 1 Cysticusstein. Durchgreifende Naht. Glatter Verlauf. Mit granulierender Wunde entlassen. — Juli 1907. Links neben der Narbe faustgrosse Ektasie. Obstipation. Vor 3 Jahren Kolikanfall. Seitdem ohne Beschwerden. Gebessertes Befinden. Volle Arbeitsfähigkeit. (Kl.U.)

6. 1390. Elise F., 26 J., Malersfrau. 26. VI. Operation. Leber sehr stark hyperämisch. Gallenblase bis auf Dattelkerngrösse geschrumpft. Mit Löffel aus Choledochus Grus entfernt, keine eigentlichen Steine. Drainrohr bis in den Choledochus. Rekonvalescenz durch geringgradige Peritonitis und Pneumonia dextra gestört. Mit geschlossener Fistel entlassen. — September 1907. Lebergegend manchmal leicht druckschmerzhaft. Müdigkeit; litt schon als junges Mädchen daran. Hämorrhoiden, Januar 1902 operiert, seit 1/4 Jahre neue Beschwerden, Schleim, Eiter und Blut beim Stuhl. Seit 2 Jahren Fluor albus, Mann seit 1/4 Jahre blasenleidend. Sonst ganz gutes Befinden. Volle Arbeitsfähigkeit. (Kl.U.)

7. A. 601/1150. Karoline B., 33 J., Bäckersfrau. 28. III. Operation. Cholecystostomie. Mehrere breiartige Cholestearinsteine. Drainagerohr bis in Cysticus vorgeschoben. Durchgreifende Naht. Bei vorzüglichem Allgemeinbefinden mit secernierender Fistel entlassen. Zu Hause täglich 3—4maliger Verbandwechsel wegen starker Gallensekretion, kommt deshalb wieder zur Klinik. 8. VI. Operation. Schnitt in der alten Narbe. Gallenblase und Cysticus geschrumpft, Choledochus sehr stark erweitert, wird incidiert. Die Sonde stellt sehr starke Verengerung der Einmündungsstelle ins Duodenum fest, deshalb Choledochoenterostomie mit Naht. Bei Entlassung Heilung bis auf eine kleine oberflächliche Wunde. Stuhl gut gefärbt, Allgemeinbefinden gut. — August 1907. Druckgefühl in Lebergegend, jetzt öfter wie früher. Klimakterium bereits eingetreten. Schwindelanfälle mit fliegender Hitze im Kopf. Sonst gutes Befinden. Volle Arbeitsfähigkeit. (E.B.)

8. 619. Marie D., 27 J., ledig, Näherin. 15. III. Operation. Entfernung von 5 Steinen aus der Gallenblase und einem Steine nach Zertrümmerung aus dem Choledochus. Durchgreifende Naht. Glatte Heilung. Entlassung mit geschlossener Fistel. — Juli 1907. Hie und da Erbrechen. Zuletzt Gallebrechen. Gesteigerte Nervosität. Befinden zufriedenstellend. Nur leichte Arbeiten. (E.B.)

9. 1973. Katharina R., 41 J., verheiratet. 25. IX. Operation. 7 Steine aus der Gallenblase, einer aus dem Cysticus nach Cysticotomie. Durchgreifende Naht. Glatte Heilung. Mit geschlossener Fistel entlassen. — Juli 1907. Kleine Dehiscenz, am unteren Pol der Narbe. Schmerzanfälle mit Gallebrechen. Oft Kopfweh, bestand schon vorher. Sonst gutes Befinden und mittlere Arbeitsfähigkeit. Sehr gutes Aussehen. (Kl.U.)

10. 1730. Bertha G., 30 J., Brückenwärtersfrau. 14. VIII. Operation. Resectio processus vermiformis. Cholecystostomie. Etwa 30 Steine. Drainage. Transfixatio renis dextri. Durchgreifende Naht. Erste Tage nach der Operation leichte Bronchitis, sonst glatter Verlauf. Mit geschlossener Fistel entlassen. — August 1907. Gelegentlich Druckgefühl an der Narbe. Obstipation. Alle paar Tage stundenlang Kopfschmerzen. In mehrwöchentlichen Pausen Nierenschmerzen, Brennen beim Urinieren. Urin spärlich, rötlich. In Iliacalgegend leichtes Ziehen. Gebessertes Befinden. Mittlere Arbeitsfähigkeit. (Kl.U.)

11. 1643. Betty A., 44 J., Kaufmannsfrau. 1. VIII. Operation. Hydrops. 4 kirschgrosse Steine. Durchgreifende Naht. Glatter Verlauf. Bei Entlassung Fistel geschlossen. — Juli 1907. Geringe Adhäsionen an einer Stelle der Narbe. Druckschmerzen an der Leber. Obstipation. Enteroptose. Magenbeschwerden, zeitweise Nierenschmerzen. Prolapsus uteri. Sonst gutes Befinden. Volle Arbeitsfähigkeit. (Kl.U.)

12. 2333. Lina C., 23 J., Weinhändlersfrau. 23. XI. Operation. Gallenblase verdickt. 12 kirschkerngrosse Cholestearinpigmentsteine. Glatter Verlauf. Bei Entlassung Fistel geschlossen. — August 1907. Von Zeit zu Zeit kolikartige Schmerzen rechts und in der Gegend des Querkolon. Manchmal Druckgefühl. Obstipation. Zur Zeit Metritis und Oophoritis dextra. Ziemlich gutes Befinden. Nur leichte Arbeiten. (H.A.)

13. 709. Katharina H., 28 J., Cigarrenmachersfrau. 3. IV. Operation. Querschnitt. Schwierige Fixation der rechten Niere. Partielle Resektion der Gallenblase. 12 Steine. Glatte Heilung. Niere nach Entfernung der Fäden wieder beweglich. Mit geschlossener Fistel entlassen. — August 1907. 1 mal 1904 Schmerzanfall 2 Tage lang, mit Gallebrechen, nicht so heftig wie die früheren. Dabei in den Augen gelb. Bei Anstrengung Druckgefühl an der Narbe. Niere durch Binde gut gehalten, macht keine Beschwerden. Sommer 1907 wegen Appendicitis hier. Incision eines perimetritischen Abscesses per vaginam. 19. VI. entlassen. 1. August 1907 in Frauenklinik wegen 16tägiger Genitalblutung operiert. Von Seiten des Gallensystems gegen früher bedeutend gebessert. (Kl.U.)

14. 558. Heinrich K., 49 J., Oberlandesgerichtsrat. 7. III. Operation. Empyem. Streptokokken in Reinkultur. 20 Steine. Partielle Resektion der Gallenblase. Durchgreifende Naht. Glatter Verlauf. Entlassung mit geschlossener Fistel. — Juli 1907. Kleine Ektasie an der Narbe. Immer seltener Druckgefühl in der Lebergegend. Sehr gutes Befinden. Volle Arbeitsfähigkeit. Kegeln, Radfahren, grössere Fusstouren ohne Beschwerden. (H.A.)

15. 1232. Karl Z., 11 J., Schreinerssohn. 10. VI. Operation. Empyem. 5 erbsengrosse Cholestearinsteine aus der Gallenblase, 3 aus dem Cysticus. Glatter Verlauf. Bei Entlassung besteht noch kleine Gallen-

fistel. — Juli 1907. Jetzt Töpfer. Gutes Befinden. Volle Arbeitsfähigkeit. (Kl.U.)

16. 1796. Luise F., 29 J., Landwirtsfrau. 28. VIII. Operation. Starke Pericholecystitis. Empyem. 4 Steine, zum Teil zertrümmert, entfernt. Durchgreifende Naht. Glatter Verlauf. Fistel bei Entlassung geschlossen. — Juli 1907. Sehr gutes Befinden. Volle Arbeitsfähigkeit. Völlig geheilt. (Kl.U.)

17. 2095. Margarete K., 54 J., Taglöhnerswitwe. 18. X. Operation. Empyem. 1 wallnussgrosser Stein. Partielle Resektion der etwas nekrotisierenden Gallenblasenkuppe. Durchgreifende Naht. Länger dauernde Gallensekretion aus der Fistel. Sonst glatter Verlauf. Bei Entlassung Fistel geschlossen. — Juli 1907. Selten Druckgefühl in der Lebergegend. Voll arbeitsfähig, wie früher. Ist mit dem Erfolg sehr zufrieden. (H.A.)

18. A. 753/171. Karoline M., 49 J., Goldpressersfrau. 10. I. Operation. Empyem. Entfernung massenhafter Steine und eines kirschgrossen Ventilsteins. Cholecystostomie. Durchgreifende Naht. Glatter Verlauf. Bei Entlassung Fistel geschlossen. Bald nachher Wiederaufbruch der Fistel, nach deren Schluss überaus heftige Schmerzen. Wiedereintritt: Leib aufgetrieben, empfindlich, Icterus. 13. IV. Operation. Incision des Choledochus, Entfernung eines Steines, Naht des Choledochus. Erweiterung der Gallenblasenfistel, Drainage der Gallenblase und des Cysticus durch weit vorgeschobenes Drain. Heilung langsamer als sonst. Mit geschlossener Fistel, beschwerdefrei entlassen. — August 1907. Gutes Befinden. Voll arbeitsfähig, selbst auf dem Ackerfelde. (H.A.)

19. 1550. Elisabeth H., 33 J., Schmiedsfrau. 18. VII. Operation. Starke Verwachsungen in der Umgebung der Gallenblase. Eitrig-schleimiger Blaseninhalt. Ein Esslöffel voll hanfkorngrosser Steine entfernt und ein eingekeilter Cysticusstein. Glatter Verlauf. Bei Entlassung Fistel geschlossen. — Juli 1907. Mitte der Narbe für die Fingerkuppe leicht eindrückbar. Geringe Dehiscenz. Nach schwerer Kost Schmerzanfälle an der Operationsstelle. Oft Druckgefühl an der Narbe. Geh- und Bückbeschwerden, manchmal Gefühl von Aufgetriebensein, Leibbinde immer nötig. Viel Obstipation mit Schmerzen, Stuhl schleimig und hell. Viel Kopfweh. Befinden im allgemeinen gut. Nur leichte Arbeiten. (H.A.)

20. 2274. Elisabetha M., 32 J., ledig. 18. VII. Operation. Querschnitt. Transfixation der Niere. Empyem der Gallenblase, Steine. Partielle Resektion der stark vergrösserten Gallenblase. Etagennaht. Vor der Entlassung gelegentlich Leibschmerzen. November 1901 Wiederaufnahme wegen Unterleibsbeschwerden. Laparotomie wegen Adnextumoren, doppelseitige Kastration. Niere sitzt fest. Quere Narbe gut, kein Bruch, keine Gallensteinbeschwerden mehr. — Juli 1907. Oft Brennen an der Stomiestelle. Kann nicht ohne Leibbinde gehen. Obstipation. Atembeschwerden, nach Angabe Herzfehler. Anfälle auf der

Brust mit Fieber. Häufig Kopfschmerzen. Nach Hausarzt anämisch-neurasthenisch. Seit 2 Jahren Amenorrhoe. Ausfallserscheinungen: „mal heiss, mal kalt, sehr wehe und schwer im Körper, täglich öfter". Allgemeinbefinden wechselnd. Nur leichte Arbeiten. (E.B.)

21. 2500. Heinrich S., 45 J., Korbmacher. 20. XII. Operation. Entzündliches Netzkonvolut, aus dem bei der Lösung 2—3 Esslöffel Eiter vorquollen. Gallenblase stark hyperämisch, enthält blutig-serösen Eiter. Entfernung von Steintrümmern, die zusammen wallnussgrossen Stein ergeben. Alsbald Entfieberung. Glatter Verlauf. Bei Entlassung Fistel geschlossen. — Juli 1907. Zweifingergliedlanger Bruch. Fistel, Eiter, Galle, dann Schleim secernierend. Viel Schmerzen, die bis zum Eintritt der Fistelsekretion anschwellen, bei laufender Fistel allmählich nachlassen. Aussehen subikterisch. Kopfschmerzen, Schwindel. Mittlere Arbeitsfähigkeit. (Kl.U.)

22. 2298. Luise S., 35 J., Landwirtsfrau. 19. XI. Operation. Keine Steine. Cholecystitis. Heilung der Wunde durch Nahtabscess gestört. Bei Entlassung Fistel geschlossen. — Juli 1907. Zeitweise, bei Witterungswechsel Druckgefühl an der Narbe, nur nachts. Befinden viel besser wie früher. Volle Arbeitsfähigkeit. (Kl.U.)

23. 265. Isaak V., 34 J., Handelsmann. 24. I. Operation. Keine Steine. Erkrankung wird als Cholecystitis intermittens aufgefasst. Durchgreifende Naht. Glatter Verlauf. Entlassung mit geschlossener Fistel. — August 1907. Heftige Schmerzanfälle, mitunter alle 14 Tage, in Leber- und Magengegend. Nie Icterus. Vor jedem Anfall Druckgefühl. Während der Anfälle Schüttelfrost, Blähungen und Verstopfung, seltener Durchfall. Stuhl sonst regelmässig. Das Bücken fällt sehr schwer. Nur leichte Arbeiten. „Teile Ihnen mit, dass ich genau noch die grossen Schmerzen habe, als wie vor meiner dortigen Operation". (E.B.)

1902.

24. 838. Barbara B., 30 J., Steinhauersfrau. 16. IV. Operation. 15 Steine. Etagennaht. Glatte Heilung. Ohne Fistel entlassen. — Juli 1907. Mässiges Druckgefühl in der Lebergegend. Obstipation. Husten, Herzstechen. Oft Fieber mit Nachtschweissen. Gebessertes Befinden. Nur leichte Arbeiten. (Kl.U.)

25. 890. Katharina G., 33 J., Winzersfrau. 26. IV. Operation. Viele kleine Steine. Glatte Heilung. Fistel geschlossen. — Juli 1907. Meist Verstopfung. Hie und da Brennen beim Urinieren. Sonst gutes Befinden. Volle Arbeitsfähigkeit. (H.A.)

26. 994. Luise K., 26 J., Schaffnersfrau. 9. V. Operation. Duodenum stark adhärent, wird gelöst und übernäht. 7 Steine entfernt. Glatte Heilung. Ohne Fistel entlassen. — Juli 1907. Gutes Befinden. Volle Arbeitsfähigkeit. (E.B.)

27. 1296. Margarete W., 48 J., Kaufmannswitwe. 18. VI. Operation. 4 Steine entfernt. Etagennaht. Glatte Heilung. Mit kleiner Fistel entlassen. — Juli 1907. Befinden stets gut. Volle Arbeitsfähigkeit. (H.A.)

28. 1424. Elisabeth K., 33 J., Wagnersfrau. 3. VII. Operation. 76 Cholestearinsteine. Hautseidennaht. Glatte Heilung. Ohne Fistel entlassen. — Juli 1907. Manchmal Druckgefühl in der Lebergegend. Obstipation. Sonst immer gesund und voll arbeitsfähig. (E.B.)

29. 1724. Helene B., 48 J., Landwirtsfrau. Seit 1 Jahre Magendruck. Nie Icterus. Magen dilatiert, chemische Insufficienz. 8. VII. Operation. Am Magen kein Tumor. Viele Steine in der Gallenblase. Durchgreifende Naht. Glatte Heilung. Ohne Fistel entlassen. — Juli 1907. Druckgefühl in der Lebergegend. Sonst gutes Befinden und volle Arbeitsfähigkeit. (Kl.U.)

30. 1834. Margarete B., 30 J., Oberbrennersfrau. 25. VIII. Operation. Viele kleine Steine. Glatte Heilung. Fistel geschlossen. — Juli 1907. Gutes Befinden. Volle Arbeitsfähigkeit. (H.A.)

31. 1353. Josephine G., 45 J., Schuhmachersfrau. 30. VI. Operation. Ein Stein entfernt. Partielle Resektion der Gallenblase. Durchgreifende Naht. Glatte Heilung. Fistel geschlossen. — Juli 1907. Obstipation. Gutes Befinden. Volle Arbeitsfähigkeit. (H.A.)

32. 1522. Barbara K., 43 J., Schreinersfrau. 15. VII. Operation. Entfernung mehrerer Steine. Resektion der Gallenblasenkuppe. Etagennaht. Glatter Verlauf. Fistel geschlossen. — Juli 1907. Druckgefühl in der Lebergegend. Obstipation. Oxyuris. Sonst gutes Befinden und volle Arbeitsfähigkeit. (Kl.U.)

33. 1527. Elisabeth D., 35 J., Fabrikarbeitersfrau. 15. VII. Operation. 3 Steine. Partielle Resektion der Gallenblase. Durchgreifende Naht. Glatte Heilung. Fistel geschlossen. — Juli 1907. Bei der Periode leichtes Stechen an der Narbe. Diastase des Recti. Geringe rechte, grössere linke hypogastrische Hernie. Gutes Befinden. Volle Arbeitsfähigkeit. (Kl.U.)

34. 2125. Stephanie L., 30 J., Opernsängersfrau. 8. X. Operation. 4 Steine entfernt, einer nach Cysticotomie. Etagennaht der Bauchdecken. Glatte Heilung. Fistel geschlossen. — Juli 1907. Hie und da Druckgefühl in der Lebergegend. Seit einem Jahre nachts Kreuzweh bei Witterungswechsel. Gutes Befinden. Volle Arbeitsfähigkeit. (E.B.)

35. A. 854/962. Katharina H., 56 J., Schlossersfrau, Hebamme. 3. V. Operation. Mehrere Steine aus der geschrumpften Gallenblase entfernt. Incision des Choledochus und Steinextraktion. Drainage von Gallenblase und Choledochus. Keine Suspension. Durchgreifende Naht. Entlassung mit kleiner Schleimfistel. — September 1907. Kindskopfgrosser Bruch in der Narbe. Leibbinde selten getragen. Manche Nacht Kreuz-

weh. Oefter zur Nachtzeit bitteren Geschmack. Sonst Wohlbefinden. Nur leichte Arbeiten. Sehr gutes Aussehen. (Kl.U.)

36. A. 893. Katharina D., 35 J., Geschäftsführersfrau. 26. IV. Operation. Aus der verdickten Gallenblase und dem Choledochus werden Steine entfernt. Drainage von Choledochus und Gallenblase und Suspension der letzteren. Durchgreifende Naht. Mit granulierender Wunde ohne Fistel entlassen. — September 1907. Nabelbruch. Arbeiten in gebückter Haltung verursacht Rückenschmerzen. Stuhlgang unregelmässig. Befinden ziemlich gut. Sehr nervös. Mittlere Arbeitsfähigkeit. (E.B.)

37. 523. Philippine H., 57 J., Schuhmachersfrau. 26. II. Operation. 20 Steine. Glatte Heilung. Mit kleiner Fistel entlassen. — Juli 1907. Neben der Narbe hühnereigrosser Bruch. Jeden Morgen Uebelbefinden, Brechreiz. Durch Eingehen mit dem Finger in den Rachen Schleim- und Gallebrechen. Darnach Erleichterung. Manchmal Druckgefühl. Sonst gutes Befinden. Volle Arbeitsfähigkeit. (H.A.)

38. 1891. Katharina H., 40 J., Maurersfrau. 5. IX. Operation. 10 Steine entfernt, teilweise aus dem Cysticus. Resektion der Gallenblasenkuppe. Glatte Heilung. Fistel geschlossen. — Juli 1907. Nussgrosser Bruch, lateral vom unteren Drittel der Narbe. 2 mal Schmerzanfälle an der Narbe. Lebergegend druckempfindlich. Obstipation. Erbrechen bringt bei Schmerzen Erleichterung, wahrscheinlich wegen Einklemmung am Bruch oder Kompression des Pylorus durch die Gallenblase. Unterleibsbeschwerden. Früher vaginale Uterusexstirpation. Druckempfindliche linke Niere. Mässiges Befinden. Nur leichte Arbeiten. (Kl.U.)

39. A. 202/295. Heinrich M., 49 J., Mühlenbesitzer. 24. I. Operation. Steine aus Gallenblase und Choledochus. Drainage des Choledochus und der Gallenblase nach partieller Resektion derselben. Langsame Abnahme des Icterus. Mit geheilter Wunde entlassen. — September 1907. Stuhl manchmal weisslich, aber sehr selten. 1903 und 1904 wiederholte Bronchialkatarrhe, 1904 mehrmals Bluthusten. Tb. nicht nachgewiesen. Ein Vierteljahr Görbersdorf; seitdem völlig gesund. Volle Arbeitsfähigkeit. Schont sich mit Rücksicht auf die Lunge. (H.A.)

40. 2127. Angelika W., 38 J., Schreinersfrau. 8. X. Operation. Kleine Steinchen entleert. Suspension nicht möglich. Drainage. Durchgreifende Naht. Glatte Heilung. Fistel geschlossen. — September 1907. Narbe leicht adhärent, ganz druckunempfindlich. Nach Diätfehlern traten etwa 3 mal kurzdauernde Schmerzanfälle auf. Manchmal Druckgefühl mit leichten Stichen, häufig bei Witterungswechsel. Atembeschwerden. Schlechter Schlaf. Nervosität. Gebessertes Befinden. Volle Arbeitsfähigkeit. (Kl.U.)

41. 1631. Elise L., 43 J., Oberlehrersfrau. 25. VII. Operation. 6 Steine aus der Gallenblase, ein grösserer Stein nach Cysticotomie. Partielle Resektion der Gallenblase. Durchgreifende Naht. Glatte Heilung.

Fistel geschlossen. — Juli 1907. Druckgefühl, besonders nach dem Essen. Häufig Obstipation. Magenbeschwerden, anscheinend durch Adhäsionen an der Narbe. Magen dilatiert. Befinden nicht so gut. Nur leichte Arbeiten. (Kl.U.)

42. A. 1828. Susanna K., 39 J., Landwirtsfrau. 23. VIII. Operation. 24 Steine aus der Gallenblase, 2 aus dem Choledochus. Drainage des Choledochus und der Gallenblase. Resektion der Gallenblasenkuppe. — September 1907. An der Drainagestelle leichte Einziehung, etwas empfindlich. Narbe sonst fest. Schleimfistel schloss sich 1/4 Jahr nach der Entlassung. Im medianen Epigastrium druckempfindliche Stelle. Seit 3/4 Jahren (Geburt des letzten Kindes) während der Regel starke heimliche Schmerzen, die von der Narbe nach unten und ins Kreuz ausstrahlen. In den Zwischenzeiten Narbe beschwerdelos. Diastase der Recti. Doppelseitige Ektasie der seitlichen Bauchwand. 8 Kinder. März 1905: Querlage, Wendung, Extraktion eines lebenden ausgetragenen Kindes, starb nach 14 Tagen an Krämpfen und Lebensschwäche. Dezember 1906: Fusslage, gewendet in Kopflage. Sehr kleines, aber ausgetragenes Kind mit hypoplastischen Brustorganen, ohne Zange manuell entwickelt. Nicht gestillt. Sehr kräftig und gesund aussehende Frau. Gutes Befinden. Volle Arbeitsfähigkeit. (Kl.U.)

43. 1074. Magdalene W., 27 J., Eisendrehersfrau. 23. V. Operation. 87 Steine entfernt. Hautsilkwormnähte. Glatte Heilung. Fistel geschlossen. — Juli 1907. Seit 2 Jahren etwa 8 mal epigastrische Krämpfe mit Gallebrechen. Dabei leichter Icterus. Zu Beginn der Anfälle mässiges Fieber. Anschwellen und Vordrängen der Leber. Während der Anfälle Durchfall und hellgefärbte Faeces. Sonst mässige Verstopfung. Ren mobilis dexter, schon vor der Operation. Prolaps. Retroflexio uteri. Verlängerte Menses. Im Frühjahr Blutspucken (als Mädchen Kreosotbehandlung, Lupus in der Familie). Befinden sonst gut. Nur leichte Arbeiten. (Kl.U.)

44. 1354/2459. Regina L., 38 J., Bautechnikersfrau. 26. VI. Operation. Mehrere Steinchen entfernt. Ein grösserer Cysticusstein zerbricht bei der Extraktion. Durchgreifende Naht. Glatte Heilung. Nach 4 Monaten treten wieder Schmerzen auf. Kleine Fistel vorhanden. — Juli 1907. Fistel geschlossen. Bis 1/2 Jahr nach der Operation mehrmals Koliken. Bei den Anfällen Conjunctivae gelb, Faeces grau, Verstopfung und Fieber. 2 Oelkuren. Abgang von 200 und 50 Konkrementen. Unter diesen vermutlich auch der obturierende Stein. Seitdem gut, regelmässiger braungefärbter Stuhl. Rechts kleine hypogastrische Hernie, bei der Operation schon vorhanden, ohne Beschwerden. Seit 2 Jahren Herzklopfen. Sonst gutes Befinden. Volle Arbeitsfähigkeit. (Kl.U.)

45. 1529. Susanna S., 30 J., Heizersfrau. 15. VII. Operation. 1 Stein. Durchgreifende Naht. Glatte Heilung. Fistel geschlossen. — Juli

1907. Mehrere Kolikanfälle mit Fieber. Faeces in den Schmerzperioden weiss. Obstipation. Druckschmerzen in der Lebergegend, die mehrere Wochen anhalten, mit ebenso langen schmerzfreien Pausen. Seit der Operation Prolapsus ani. Schlechtes Befinden. Nur leichte Arbeiten. (Kl.U.)

46. 2190. Georg K., 49 J., Landwirt. 15. X. Operation. Cysticusstein, durch Cysticotomie entfernt. Etagennaht der Bauchdecken. Glatte Heilung. Bei gutem Befinden mit kleiner Fistel entlassen. — Juli 1907. Vor 2 Jahren 2 mal Schmerzanfälle in der Lebergegend. Dabei Faeces entfärbt. Nach Ricinusöl Abgang von Gries. Darnach Besserung. Obstipation. Druckgefühl in der Lebergegend. Magenbeschwerden, schon jahrelang vor der Operation. Kann aber mit Vorsicht alles essen, ist seit der Operation bedeutend gebessert und voll arbeitsfähig. (Kl.U.)

47. 1717. Sannchen S., 30 J., Schiffersfrau. 7. VIII. Operation. Abscess um die Gallenblasenkuppe. Empyem der Gallenblase. Mehrere Steine. Glatte Heilung. Fistel geschlossen. — Juli 1907. Bei Anstrengung Schmerz an der Narbe. 2 Geburten inzwischen. Erste normal, letzte Frühgeburt im 7. Monat (Tritt auf den Leib vom Ehemann, Blutungen). Seitdem geschieden, Büglerin. Befinden gebessert. Nur leichte Arbeiten. (Kl.U.)

48. 264. Emma R., 20 J., Strassenwartstochter. 24. I. Operation. Lehmige Masse von gelber Farbe entleert. Drainage. Glatte Heilung. Fistel geschlossen. — August 1907. Verheiratet. Einige Monate nach der Operation bestand noch Verstopfung. Vor $1^1/_2$ Jahren, 3 Monate nach einem Wochenbett, acht Tage lang spontane Druckschmerzen am unteren Leberrand. Seitdem vorzügliches Befinden und volle Arbeitsfähigkeit. (H.A.)

49. 803/909. Wilhelmine B., 45 J., Portiersfrau. 28. IV. Operation. Lösung von Adhäsionen am Pylorus, die durch Cholecystitis bedingt waren. Drainage der Gallenblase. Heilung. Beschwerdefrei entlassen. — August 1907. Sehr gutes Befinden. Volle Arbeitsfähigkeit. Kann alles essen, kann alles arbeiten, wie vorher. (E.B.)

1903.

50. 242. Joseph W., 29 J., Schneider. 16. I. Operation. Gallenblase, unter lockeren Netzadhäsionen verdeckt, hühnereigross, Stein in Gallenblase und eingekeilter Cysticusstein. Tiefe Wege frei. Suspension. Etagennaht. Bei Entlassung Fistel geschlossen. — Juli 1907. Sehr gutes Befinden. Volle Arbeitsfähigkeit. (E.B.)

51. A. 440. Elisabeth S., 60 J., Fabrikarbeiterin, Witwe. 12. II. Operation. 20 Steine. Cysticusstein lässt sich in Gallenblase hineindrücken. Suspension. Etagennaht. Akute Parotitis geht auf Umschläge zurück. Ohne Fistel entlassen. — August 1907. Emphysem, Hustenreiz. Sonst gutes Befinden. Mittlere Arbeitsfähigkeit. (H.A.)

52. 563. Susanna G., 32 J., Fabrikarbeitersfrau. 2. III. Operation. 2 Esslöffel voll linsen- bis vogelkirschkerngrosse Steine. Durchgreifende Naht. Glatter Verlauf. Fistel geschlossen. — Juli 1907. Ganz gutes Befinden. Volle Arbeitsfähigkeit. (E.B.)

53. 990. Anna G., 31 J., Eisendrehersfrau. 5. V. Operation. Gallenblase gross. Steine entfernt. Suspension. Etagennaht. Geheilt entlassen. — Juli 1907. Obstipation. Sonst sehr gutes Befinden. Volle Arbeitsfähigkeit. (E.B.)

54. 1079. Elisabeth N., 54 J., Gestütswärtersfrau. 18. V. Operation. Netzadhäsionen. Viele Steine, ein grosser Cysticusstein. Suspension. Interkurrierende Dermatitis, sonst ungestörte Heilung. — Juli 1907. Gutes Befinden. Volle Arbeitsfähigkeit. (E.B.)

55. 1207. Barbara S., 38 J., Einnehmersfrau. 1. VI. Operation. Steine in Gallenblase. Kleiner Bauchdeckenabscess, sonst glatte Heilung. — August 1907. Zeitweise Druckgefühl in der Lebergegend. Obstipation. Sonst sehr gutes Befinden. Volle Arbeitsfähigkeit. (H.A.)

56. A. 1262. Max E., 65 J., Ingenieur. 11. VI. Operation. Gallenblase gross, fixiert, viele kleine Steine. Durchgreifende Naht. Mit Gallenfistel entlassen. — August 1907. Fistel Januar 1904 bis August 1905 geschlossen, dann fast beständig, mit tagweisen Unterbrechungen offen, Schleim secernierend. Im Uebrigen sehr gutes Befinden. Volle Arbeitsfähigkeit. Deshalb und mit Rücksicht auf das hohe Alter von Fisteloperation abgeraten. (Kl.U.)

57. 1281. Franziska K., 45 J., Bierführersfrau. 12. VI. Operation. Starke Netzadhäsionen. Nahezu 100 Steine. Cysticusstein extrahiert. Während der Rekonvalescenz 2 kleine Steine aus der Wunde entleert. Mit Fistel entlassen. — August 1907. Fistel schloss sich $^1/_4$ Jahr nach der Operation. Kopfgrosser Bruch durch die ganze Länge der Narbe, entstand $^1/_2$ Jahr p. op. Leichte Verstopfung. Gesund und kräftig aussehende Frau. Ganz gutes Befinden. Trotz Bruch volle Arbeitsfähigkeit: selbst dreschen. (Kl.U.)

58. 1577. Margarete S., 36 J., Bauersfrau. 21. VII. Operation. Hydrops. Steine. Durchgreifende Naht. Glatte Heilung. — Juli 1907. Sehr gutes Befinden. Volle Arbeitsfähigkeit. (E.B.)

59. A. 739. Elise C., 38 J., Bauersfrau. 30. III. Operation. Gallenblase durch Adhäsionen fixiert. 4—5 bohnengrosse, mehrere kleinere Steine, einer aus dem Cysticus, in den tiefen Wegen nichts zu tasten, daher Cholecystostomie. Etagennaht. Starke Gallenretention mit acholischen Stühlen, 4 Wochen in gleicher Stärke. 9. V. Operation. Schnitt in der alten Narbe. Im duodenalen Abschnitt des Choledochus ein Stein fühlbar, transduodenale Extraktion, zweireihige Naht. Stärkere Blutung aus den Netzadhäsionen, mit einigen Ligaturen gestillt. Etagennaht.

Weiterer Verlauf ganz glatt, Stühle sofort cholisch, Heilung. — September 1907. Narbe breit, dünn, nicht ektatisch. Gutes Befinden. Volle Arbeitsfähigkeit. (Kl.U.)

60. A. 836. Barbara B., 33 J., Bauersfrau. 16. IV. Operation. 3 Steine in der Gallenblase, 1 im Cysticus. Mehrere Steine aus dem Choledochus durch Incision entfernt. Drainage der Gallenblase und des Choledochus. Etagennaht. Glatte Heilung. — August 1907. Gutes Befinden. Volle Arbeitsfähigkeit. (E.B.)

61. A. 1287. Marie M., 57 J., Privatin. 12. VI. Operation. Gallenblase, im Netz eingebacken, enthält 20 Steine. Im Choledochus noch 1 Stein durch Incision entfernt. Gallenblasen- und Hepaticusdrainage. Durchgreifende Naht. Ohne Fistel entlassen. — August 1907. Geringe Verstopfung. Sehr gutes Befinden. Volle Arbeitsfähigkeit. (E.B.)

62. A. 1463. Katharina F., 32 J., Tagnersfrau. Gravida im 5. Monat. 10. VII. Operation. Gallenblase gross, in Netz eingebacken. Mehrere nussgrosse Steine aus der Blase, 1 zwetschgengrosser aus dem Choledochus entfernt. Gallenblasen- und Hepaticusdrainage. Bauchwunde breit offen gelassen. Icterus schwindet. Gravidität nicht unterbrochen. Mit kleiner Gallenfistel entlassen. — September 1907. Fistel geschlossen. Immer ein wenig Druckgefühl an der Narbe. Hat seit der Operation eine normale Schwangerschaft durchgemacht. Sehr gutes Befinden. Voll arbeitsfähig, wie vor der Krankheit. (H.A.)

63. A. 1707. Maria L., 29 J., Brauersfrau. 12. VIII. Operation. Leber vergrössert. Gallenblase enthält einige kleine Steine, ebenso der Choledochus. Resektion des Gallenblasenfundus. Gallenblasen- und Choledochusdrainage. Etagennaht. Verlauf durch Pneumonie gestört. Mit Gallenfistel entlassen. — August 1907. Vorzügliches Befinden. Volle Arbeitsfähigkeit. Ist wohl genährt, sieht sehr gut aus, hat seit der Operation keine Klagen mehr gehabt. (H.A.)

64. 868. Katharina S., 45 J., Gemeindeeinnehmersfrau. 18. IV. Operation. Grosser Hydrops. Stein im Cysticus. Etagennaht. Kein Gallenfluss. Geheilt entlassen. — Oktober 1905. An Leber und Galle nie wieder Schmerzen. Ganz gut hergestellt. Befinden war gut, bis nach Schicksalsschlägen Mai 1905 sich Diabetes entwickelte. Starb Oktober 1905 an Schlaganfall. (Bericht des Mannes, August 1907.)

65. 742. Elisabeth M., 29 J., Installateursfrau. Gravid im 2. Monat. Gallenblase klein, 2 erbsengrosse Steine. Glatte Heilung. — August 1907. Oefter abends Druck und Völle im Leib. Bei kühler Witterung erst Frösteln, dann Hitze. Anämie. Seitdem 2 Kinder geboren, ohne Beschwerden. Dysmenorrhoe. Sonst ganz gutes Befinden. Volle Arbeitsfähigkeit. (Kl.U.)

66. 407. Elise R., 30 J., Buchhaltersfrau. 6. II. Operation. In Gallenblase 1 Kinderlöffel voll Steine, 2 Steine im Cysticus eingekeilt. Durchgreifende Naht. Heilung. — September 1907. Sehr oft Schmerzanfälle. Meist Verstopfung. Stuhl hellgelb. Befinden seit der Operation nicht gut. Kurze Zeit nach Verlassen der Klinik Pneumonie, hat seit dieser Krankheit mit Husten und Auswurf zu thun. Zur Zeit an einem Darmleiden erkrankt. Nur ganz leichte Arbeiten. (E.B.)

67. 920. Barbara S., 32 J., Schuhmachersfrau. 28. IV. Operation. Hydrops. 20 kirschkerngrosse Steine. Kein Gallenfluss. Glatte Heilung. — Juli 1907. Druckschmerz im oberen Teil der Narbe. Hier fühlt man die etwa nussgrosse Kuppe der empfindlichen Gallenblase. Leberrand stumpf, empfindlich. Bei jeder Anstrengung Druckgefühl an der Narbe. Gelegentlich Fieber. Retroflexio uteri. Befinden besser als vorher. Nur leichte Arbeiten. (Kl.U.)

68. 2416. Anna K., 38 J., Taglöhnersfrau. 27. XI. Operation. Sehr ausgeprägter Schnürleberlappen. Mehrere Steine in der Gallenblase. Rekonvalescenz durch Lungenerscheinungen gestört. Nach 6 Wochen geheilt entlassen. — August 1907. Fast andauernd Schmerzen an der Narbe und unterhalb derselben, mitunter heftig. Alle Morgen Gallebrechen. Von Zeit zu Zeit Fieber mit Schüttelfrost. Obstipation. Wanderniere. Rechter Unterschenkel und Fuss etwas angeschwollen. Aufregungen, Schwindelanfälle. Befinden nicht gut. Nur leichte Arbeiten. (H.A.)

69. 1850. Marie W., 23 J., Fabrikarbeitersfrau, Hebamme. 2. IX. Operation. Gallenblase aus Netzadhäsionen ausgelöst. Durch Cysticotomie Stein entfernt. Resektion von $^2/_3$ der Gallenblase. Drainage und Suspension. Durchgreifende Naht. Vorübergehend hohe Temperaturen. Geheilt entlassen. — August 1907. Schmerzanfälle im ersten Vierteljahr p. op., später nicht mehr. Immer Druckgefühl in der Lebergegend. Seit der Operation Mattigkeit, manchmal Uebelkeit mit Erbrechen. Anämie. Allgemeine nervöse Beschwerden, in Ausübung ihres Berufes gesteigert. Aussehen und Befinden sonst gut. Mittlere Arbeitsfähigkeit. (Kl.U.)

70. A. 1983. Katharina K., 56 J., Fabrikarbeitersfrau. 22. IX. Operation. Gallenblase, prall mit Steinen gefüllt, mit Netz und Duodenum verwachsen, reisst bei Ablösung ein. 8—10 Steine, in einem, breit ans Duodenum angelöteten, Divertikel der Gallenblase gelegen. Am Grund der Ausstülpung nussgrosser Stein, in Perforation ins Duodenum begriffen. Im Cysticus noch ein erbsengrosser Stein. Gallenblase drainiert und nach allen Seiten tamponiert. Etagennaht. Verlauf ohne wesentliche Störung. Mit kleiner Fistel entlassen. — August 1907. Narbe selbst fest. Zu beiden Seiten kleinfaustgrosse Ektasie. 6 Wochen nach der Entlassung plötzlich mässig starke Schmerzen, von unten in Leber, Rücken und Schulter ausstrahlend, einstündig, mit Erbrechen. Vor dem

Anfall Frost, dann Hitze. Fistel, die einige Wochen nach der Entlassung geheilt war, brach bei dem Anfall wieder auf, entleerte etwas Galle, heilte nach 1/2 Jahre wieder zu. Seitdem geschlossen. Bei Anstrengung Druckgefühl in der Lebergegend. Gelegentlich, aber selten, leichte Schüttelfröste. Sonst im allgemeinen gutes Befinden. Mittlere Arbeitsfähigkeit. (Kl.U.)

71. 445. Marie G., 46 J., Buchhalterswitwe. 11. II. Operation. 4 Steine aus der Gallenblase, 4 aus dem Choledochus durch Incision. Drainage der Gallenblase und des Choledochus. Durchgreifende Naht. Ohne Fistel entlassen. — Juli 1907. Starker Bruch. Schmerzhaftes Druckgefühl, namentlich nach dem Stuhlgang. Obstipation. Nervöse Beschwerden. Nur leichte Arbeiten. (E.B.)

72. 1802. Ida B., 52 J., Putzfrau. 23. VIII. Operation. Appendektomie. Gallenblase, aus Adhäsionen gelöst, enthält über 20 Steine. Drainage. Durchgreifende Naht. Mit Fistel entlassen. — Juli 1907. Schleimfistel, Fistelgang mehrere Centimeter weit zu tasten. Breite Diastase der Recti. Bei Husten kopfgrosser Bruch. Alle paar Wochen mehrtägig Schmerzen und Fieber. Obstipation. Schon mehrere Jahre vor der Operation Husten. Jetzt manifeste Tuberkulose der linken Lunge, eitrig-blutiger Auswurf. In letzter Zeit Genitalblutungen. Schlechtes Befinden. Nur leichte Arbeiten. (Kl.U.)

73. 1264. Marie M., 40 J., Gipsersfrau. 10. VI. Operation. Gallenblase frei von Adhäsionen, mit Steinen gefüllt. Suspension. Etagennaht. Ungestörte Heilung. — Juli 1907. Alle 2 Wochen stundenlang ziemlich heftige Schmerzen in der Lebergegend. Mehrmals im Jahr verfärbte Bindehaut. Faeces grau, wenn Flecken im Auge. Obstipation. Enteroptose. Darmblutungen sollen aufgetreten sein. Nierenschmerzen mit Eiweiss im Urin. Gebessertes Befinden. Mittlere Arbeitsfähigkeit. (Kl.U.)

74. A. 2232. Elisabeth H., 38 J., Metzgersfrau. 2. XI. Operation. Adhäsionen der Gallenblase. Zahlreiche Steine. Suspension. Kein Gallenfluss. Geheilt entlassen. — September 1907. Februar 1904 Schmerzanfall in der Lebergegend, mehrere Stunden lang. Dabei gelb in den Augen, 3—4 Tage. Manchmal Druckgefühl an der Narbe. Beständig Durchfall und Kopfschmerzen, seit 1 Jahre stärker. Gebessertes Befinden. Mittlere Arbeitsfähigkeit. (Kl.U.)

75. 2079. Christine B., 63 J., Strassenwartsfrau. 9. X. Operation. Empyem. Etwa 30 Steine. Suspension. Etagennaht. Ungestörter Verlauf. Mit kleiner Gallenfistel entlassen. — Juli 1907. Gutes Befinden. Volle Arbeitsfähigkeit. (H.A.)

76. 2199. Marie E., 54 J., Bauersfrau. 24. X. Operation. Empyem. Viele Steine. Suspension. Etagennaht. Heilung anfangs durch Herzschwäche, dann Bronchitis und Nahtabscesse gestört. Während der Rekonvalescenz noch 3 Steine aus der Fistel entleert. Mit Fistel entlassen.

— Juli 1907. Fistel geschlossen. Zweifingergliedlanger Bruch in der Narbe. Wenig Druckgefühl. Gebessertes Befinden. Mittlere Arbeitsfähigkeit. (Kl.U.)

77. 490. Elise F., 25 J., Cementarbeitersfrau. 18. II. Operation. Empyem. 3 Steine in Gallenblase, 1 im Cysticus. Drainage und Suspension. Durchgreifende Naht. Gute Heilung. — Juli 1907. Im vorigen Jahre Schmerzanfall an der alten Stelle. Icterus. Obstipation. Sonst gutes Befinden. Volle Arbeitsfähigkeit. (H.A.)

78. 1656. Susanna G., 21 J., Maurersfrau. 31. VII. Operation. Starke Netzadhäsionen. Empyem. 3 kleine Steine. Drainage und Tamponade. Kochsalzinfusion, Kampfer. Heilung nach mehrtägigem durch Herzschwäche bedrohten Zustande. Mai 1904: Seit 3 Wochen Schmerzen an der Operationsnarbe, keine Anfälle, unter der Narbe faustgrosser, fluktuierender Tumor. 17. V. Operation. Spaltung der Narbe, Entleerung eines Abscesses. Zahlreiche Schwarten. Tamponade. Fistel schliesst sich nach 8 Wochen. — August 1907. Bald nach der Entlassung Schmerzanfall, mehrere Stunden lang, mit Gallebrechen. Dabei starker Icterus, 4 Wochen anhaltend, häufig Frösteln. Faeces in dieser Zeit öfter weiss. Seit dem Anfall dauernd Wohlbefinden und volle Arbeitsfähigkeit. Jetzt im 7. Monat gravid. Sieht blühend aus. (Kl.U.)

79. 298. Elise R., 37 J., Fabrikarbeitersfrau. Vor 1/2 Jahre Nephropexie. Niere etwas beweglich. 20. I. Operation. Gallenblase frei von Adhäsionen. Keine Steine. Drainage. Fistel geschlossen. — August 1907. 1/2 Jahr nach der Operation entstand Bruch, wurde Mai 1906 hier operiert. Rechts neben dem unteren Drittel der neuen Narbe taubeneigrosse Ektasie. War 1 1/2 Jahre anfallsfrei. Seit 2 Jahren alle paar Wochen plötzlich einsetzende, 3—4 Tage anhaltende Schmerzen in der Lebergegend, mit Gallebrechen. Bei den Anfällen Schüttelfrost, Faeces grau, auch zwischendurch öfters grau. Obstipation. Oft mehrmals täglich Druck und Stechen an der Leber. Morgens häufig Brechreiz, nach Erbrechen von Schleim und Galle Erleichterung. Dauernd Kopfschmerzen, oft Bettruhe nötig. Gelegentlich leichte Ohnmachten. Kreuzschmerzen. Bei den Anfällen wird ein eigrosser Tumor rechts neben der Narbe fühlbar, der prall gespannt und sehr druckempfindlich ist, nach den Anfällen wieder zurückgeht. Ist jetzt als fast zweifingergliedlanger harter Körper, der sich nach oben unter die Leber verliert, leicht druckempfindlich ist, zu tasten. Mässiges Befinden. Mittlere Arbeitsfähigkeit. (Kl.U.)

1904.

80. 439. Elise H., 25 J., Bahnarbeitersfrau. 18. II. Operation. Steine in der Gallenblase. Etagennaht. Glatte Heilung. — Juli 1907. Gutes Befinden. Volle Arbeitsfähigkeit. (H.A.)

81. 528. Olga D., 39 J., Domänenratsfrau. 27. II. Operation. Hydrops. 12 Steine. Glatte Heilung. — Juli 1907. Bruch vorhanden. Zuweilen Druckgefühl. Befinden, den Bruch abgerechnet, gut. Volle Arbeitsfähigkeit. (E.B.)

82. 1318. Elise K., 52 J., Bahnarbeitersfrau. 18. VI. Operation. Hydrops. 8 Steine in der Gallenblase. Etagennaht. Glatte Heilung. — Juli 1907. Nach Anstrengungen leichtes Frösteln. Gliederschmerzen, früher Polyarthritis acuta. Gutes Befinden. Volle Arbeitsfähigkeit. (Kl.U.)

83. 1400. Katharina B., 23 J., Thonarbeitersfrau, Leinwandhändlerin. 8. VII. Operation. Zahlreiche Maulbeersteine in Gallenblase und Cysticus. Glatter Verlauf. — August 1907. Morgens nach dem Aufstehen Uebelkeit, Müdigkeit in den Armen, geht bei Ruhe nach einer Stunde vorüber. Regelmässig dünner Stuhl. Sonst gutes Befinden und blühendes Aussehen. Volle Arbeitsfähigkeit. (H.A.)

84. 1411. Lisette K., 26 J., Zimmermannsfrau. 30. VI. Operation. Hydrops. Steine in Gallenblase und Cysticus. Etagennaht. Glatte Heilung. — Juli 1907. Dezember 1906 Zwillinge ohne Beschwerden. Gutes Befinden. Volle Arbeitsfähigkeit. (H.A.)

85. 1446. Elise P., 36 J., Maurersfrau. 5. VII. Operation. Viele Steine in der Gallenblase, 2 im Cysticus. Glatter Verlauf. — Juli 1907. Gelegentlich Stechen in Lebergegend. Leichtes Ziehen in der rechten Iliacalgegend. Neigung zu Durchfall. Gebessertes Befinden. Volle Arbeitsfähigkeit. (Kl.U.)

86. A. 645. Anna M., 31 J., Fabrikarbeitersfrau. 17. III. Operation. Stein in der Ampulle der Gallenblase, 1 Stein im Choledochus. Starke Adhäsionen. Gallenblasen- und Hepaticusdrainage. Etagennaht des zugefügten Querschnittes. Heilung nach langer Gallenfistel. — August 1907. Im vergangenen Jahre manchmal Druckgefühl an der Narbe. Gutes Befinden. Volle Arbeitsfähigkeit. (E.B.)

87. A. 1582. Anna B., 25 J., Steinbrechersfrau. 21. VII. Operation. Gallenblase geschrumpft, enthält zahlreiche zerbröckelnde Steine. Bei Lösung der Adhäsionen reisst sie am Cysticus ein und entleert Galle. Grösserer Stein im Cysticus. Cholangitis. Hepaticusdrainage. Glatte Heilung. — August 1907. Sehr derbe, unnachgiebige Narbe. Juni 1906 Querlage. Lebend ausgetragenes Kind durch Wendung, aber tot, entwickelt. Schwangerschaft ohne Beschwerden, Wochenbett ungestört. Kräftige Frau. Ganz gutes Befinden. Volle Arbeitsfähigkeit. (Kl.U.)

88. A. 1438. Fanny R., 46 J., Kaufmannsfrau. 5. VII. Operation. Gallenblase mit Querkolon und Duodenum verwachsen, enthält 15 Steine. 2 eingekeilte Steine im Cysticus, 3 im Choledochus. Partielle Resektion der Gallenblase, Hepaticusdrainage. Wundverlauf glatt. Icterus schwindet. Allgemeinbefinden bleibt schlecht, dauernde Gallenfistel. 23. IX. Ope-

ration. Choledochus und Hepaticus fingerdick erweitert, im Choledochus noch 3 Steine. Choledochoduodenostomie durch Naht. Tamponade. Durchgreifende Bauchnaht. Vom 8. Tage ab Duodenalfistel. Vergebliche Nahtversuche. Mit noch secernierender, sehr kleiner Kotfistel entlassen. Gallensteinbeschwerden völlig behoben. — August 1907. Duodenalfistel heilte nach etwa 5 Wochen. Keine nennenswerten Beschwerden mehr. Hie und da Druckgefühl an der Narbe. Vor 2 Jahren Kur in Neuenahr, worauf sie sich ganz bedeutend gebessert und wohl fühlte. Sehr gutes Befinden. Leichte Arbeiten. (H.A.)

89. 868. Maria S., 35 J., Zimmermannsfrau. 22. IV. Operation. Hydrops. Cysticusstein. Etagennaht. Glatte Heilung. — Juli 1907. Wiederholt krampfartige Leibschmerzen, auch Erscheinungen von Colitis. Druckgefühl im Epigastrium, aber auch im Unterleib und im Kreuz. Vor 2 Jahren Lungenkatarrh mit positivem Tb.-Befund. Leichter Prolapsus vaginae. Zur Zeit gravid. Vor 2 Jahren schon einmal Gravidität; in der zweiten Hälfte befand sie sich recht wohl. Ziemlich gutes Befinden. Nur leichte Arbeiten. (H.A.)

90. 1364. Hedwig J., 24 J., Cigarrenarbeitersfrau. 23. VI. Operation. Hydrops. Cysticusstein. Etagennaht. Glatte Heilung. — Juli 1907. Geringe Ektasie im unteren Teil der Narbe. Gelegentlich Stiche in Lebergegend. Obstipation. Stuhl manchmal weiss. Fluor albus. Gebessertes Befinden. Volle Arbeitsfähigkeit. (Kl.U.)

91. 1422. Anna W., 42 J., Landwirtswitwe. 5. VII. Operation. Gallenblase klein, verwachsen. Steine in Gallenblase und Cysticus. Durchgreifende Naht. Glatte Heilung. — Juli 1907. Walnussgrosser Bruch seitlich vom mittleren Teil der Narbe. Druckgefühl. Obstipation. Gebessertes Befinden. Nur leichte Arbeiten. (Kl.U.)

92. 540. Minna F., 33 J., Taglöhnersfrau. 3. III. Operation. Hydrops. Steine in Gallenblase und Cysticus. Etagennaht. Gallenfluss erst am 5. Tage. Mit kleiner Fistel entlassen. — Juli 1907. Faustgrosser Bruch, medial vom unteren Teil der Narbe. Alle paar Wochen mehrere Tage Schmerzen mit Fieber. Starke Empfindlichkeit in der Gegend der Gallenblase. Obstipation, bestand schon vorher. Mehrmals im Jahre Schmerzen in der rechten Niere, Brennen beim Urinieren. Starke Empfindlichkeit der rechten Niere (rechter Leberlappen, Gallenblase?). Linke Niere fühlbar, druckempfindlich. Anlage zu doppelseitiger Wanderniere. Atembeschwerden, mit zeitweise blutigem, sonst gelbem Auswurf. Ziemlich gutes Befinden. Nur leichte Arbeiten. (Kl.U.)

93. A. 479. Margarete H., 42 J., Bergmannsfrau. Nach Angabe 1 Stein abgegangen. 19. II. Operation. Gallenblase gedehnt, enthält Galle, keine Steine. Choledochus durch breite Adhäsionen geknickt. Choledochotomie. Kein Stein, starke Stenose. Choledochoplastik: Quernaht der Längsincision. Drainage der Gallenblase. Tamponade. Anfangs etwas

peritoneale Reizung, sodass die Wunde breiter eröffnet wird. Dann glatter Verlauf. Sehr gute Erholung. — August 1907. Grosser Bruch. Fast immer Schmerzen. Im Frühjahr alle 14 Tage Koliken. Zeitweise Obstipation. Allgemeine Mattigkeit. Nur leichte Arbeiten. (H.A.)

94. 1075. Elisabeth M., 46 J., Steinhauerswitwe. 20. V. Operation. Hydrops. Cysticusstein. Etagennaht. Glatter Verlauf. — Juli 1907. Fast faustgrosser Bruch im unteren Teil der Narbe. Voriges Jahr 1 mal Kolik, 4 Tage lang, seitdem 1 mal wieder, aber leichter. Während der Anfälle Fieber, Icterus und Obstipation. Viel Kopfweh, besonders zur Zeit der Periode. Gebessertes Befinden. Volle Arbeitsfähigkeit. (Kl.U.)

95. A. 415. Christine W., 41 J., Schuhmachersfrau. Seit Oktober 1903 ständiger Icterus in wechselnder Stärke. 12. II. Operation. Gallenblase klein. Im Choledochus haselnussgrosser eingekeilter Stein. Gallenblasen- und Hepaticusdrainage. Glatter Verlauf. — September 1907. Befinden bis Frühjahr 1907 beschwerdefrei und gut. April Unterleibsbeschwerden. 16. IV. 07 auswärts Operation: Myom der hinteren Wand des Corpus uteri, vaginal mit Morcellement entfernt; Totalexstirpation des Uterus und der Tuben, Zurücklassung der Ovarien. Heilung p. pr., rasche Besserung der Anämie, sodass wieder volle Arbeitsfähigkeit erzielt wurde. Am 18. VIII. 07 plötzlich heftige Schmerzen in der Magengegend, Erbrechen, typisches Bild einer Steineinklemmung im Choledochus. Kein Fieber. Keine ausgesprochene Gelbsucht. In der Folge langsamer Nachlass der Schmerzen, aber Ausbreitung nach der Lenden- und Iliacalgegend, vornehmlich bei tiefer Atmung. Besonders druckempfindlich Gegend der untersten Rippen. Conjunctivae und Gesichtshaut leicht verfärbt. Stuhl, anfangs verstopft, dann regelmässig, nie acholisch. Vom 23. VIII. an leichte abendliche Temperaturerhöhung, welche am 26. 38,4°, 27. 38,8°, 28. 39,5° erreichte unter deutlicher Ausbildung einer Resistenz und Dämpfung zwischen Rippen und Darmbein, bis etwa zur Mitte zwischen vorderer Axillar- und Mamillarlinie. Bauchhöhle frei von entzündlichen Erscheinungen. Puls fast stets 120, klein, regelmässig. 29. VIII. 07 Incision in der rechten Seite. Retroperitonealer Raum weithin mit reichlichem plastischem Exsudat ausgefüllt, welches zum Teil in Brocken ausgeräumt werden konnte. Ausgiebige Drainage. Allgemeinbefinden seither durch Nachlass der Schmerzen gebessert. Temperatur morgens zwischen 36,4 und 37,0°, abends 38,4 und 38,6°. Puls 100, klein, regelmässig. Appetit sehr gering. Stuhl zeitweise diarrhoisch, normal gefärbt. Aus der Wunde entleert sich ziemlich reichlich eitrige, mit Exsudatbröckeln untermischte Flüssigkeit, gallig gefärbt, dem Aussehen des gewöhnlichen Dünndarminhaltes entsprechend, aber ohne fäkalen Geruch. Annahme des Durchbruchs eines Gallensteins ins retroperitoneale Gewebe, infolge alter Verwachsungen. Bis jetzt Konkremente aus der Wunde nicht entleert. (H.A.)

96. A. 1291. Anna T., 53 J., Buchbindersfrau. 14. VI. Operation. Mehrere Steine in der Gallenblase, 3 im Choledochus. Gallenblasen- und Hepaticusdrainage. Etagennaht. Ungestörte Heilung. — August 1907. Seitlich neben der Narbe faustgrosser, mässig ektatischer Bruch. 1 mal Schmerzanfall, im ersten Jahre p. op., nicht so heftig wie die früheren, mehrere Stunden, mit viel Schleimerbrechen. Dabei 8 Tage lang mässiger Icterus mit starkem Hautjucken, besonders an den Fusssohlen; Faeces weiss. Alle paar Tage Stechen und Brennen an der Narbe. Häufig Obstipation. Sonst gutes Befinden. Mittlere Arbeitsfähigkeit. (Kl.U.)

97. A. 1589. Elise K., 35 J., Steinbrechersfrau. 25. VII. Operation. Gallenblase erweitert, hypertrophisch. Steine in Gallenblase, Cysticus und Anfangsteil des Choledochus, hier Ulceration der Schleimhaut und Stenose. Gallenblasen- und Hepaticusdrainage. Etagennaht. Ungestörte Heilung. — September 1907. An der Drainagestelle leichte, druckempfindliche Dehiscenz. Rechts vom unteren Drittel der Narbe eigrosse Ektasie, links ebenso von doppelter Grösse. Epigastrium median druckempfindlich. 1 Jahr p. op. heftiger Anfall, einen Tag und eine Nacht, 1/2 Jahr später zweiter Anfall von 3 Stunden, mässig heftig. Zur Zeit der Anfälle Fieber, mehrere Tage leichter Icterus, Faeces blasser, aber noch gelb. Fieber trat auch weiterhin alle paar Wochen auf, ebenso stechende Schmerzen an der Drainagestelle, die ins Kreuz ausstrahlen. Gegen Diätfehler empfindlich. Monatlich mehrmals heftige Kopfschmerzen, 1 Tag oder länger dauernd. Sieht sehr gesund und kräftig aus, fühlt sich sonst wohl und ist voll arbeitsfähig. (Kl.U.)

98. 2208. Philippine P., 46 J., Schreinersfrau. 28. X. Operation. Viele Steine in der Gallenblase, ein grosser und mehrere kleine Steine im Choledochus. Gallenblasen- und Hepaticusdrainage. Heilung anfangs durch schwere Aspirationspneumonie gestört. In den ersten Tagen Icterus. Am 12. Tage typischer Kolikanfall. Dann rasche und gute Heilung. — Juli 1907. Grossapfelgrosser Bruch am unteren Ende der Narbe. 1 Anfall, einige Wochen nach der Entlassung. Hie und da Durchfall. Leichte Ermüdbarkeit. Beim Bücken Bruchschmerzen. Gutes Befinden. Volle Arbeitsfähigkeit. (H.A.)

99. A. 1653. Joseph S., 55 J., Kohlenhändler. Icterus. Adipositas. Etwas Zucker im Urin. 9. VIII. Operation. Steine in Gallenblase und Cysticus. Bei Choledochotomie kein Stein gefunden. Gallenblasen- und Hepaticusdrainage. Etagennaht. Glatte Heilung. — Januar 1905 Exitus. „. . . nahm nach Entlassung weitere ärztliche Hilfe, da ihm nach der Operation das Blut in Eiter überging, die Wunde täglich auslief, und so ganz austrocknete, bis er dann unter unsäglichen Schmerzen verschied.“ (Familienbericht, statistisch nicht verwertbar.)

100. A. 1333. Wilhelm W., 24 J., Landwirt. März 1904 akute eitrige Appendicitis, in Mainz operiert. Jetzt Leibschmerzen, Icterus.

Druckempfindlichkeit der ganzen rechten Leibseite. 24. VI. Operation. Gallenblase prall gefüllt, ohne Stein. Pankreaskopf stark verdickt. Adhäsionen in der Ileocoecalgegend. Metastatischer pylephlebitischer Abscess. Drainage des Abscesses und der Gallenblase. Durchgreifende Naht. Wundheilung durch Nahtabscesse gestört. Profuse Gallenfistel. 29. VII. Operation. Erweiterung der Gallenfistel, die auf den Choledochus führt. Hepaticusdrainage. Starke venöse Blutung aus der Gegend der vena portae. Durchgreifende Naht. Jedesmal auf Entfernung des Tampons starke Blutung. Endlich gelingt allmähliche Entfernung. Gute Erholung. 10. X. mit geschlossener Wunde etwas anämisch entlassen. Stuhl gut gefärbt. — August 1907. Sehr gutes Befinden. Volle Arbeitsfähigkeit. (Kl.U.)

1905.

101. 520. Lina S., 39 J., Schuhmachersfrau, Hebamme. 17. II. Operation. 1 1/2 Esslöffel Steine. Resektion des Gallenblasenfundus. Drainage und Suspension. Durchgreifende Naht. Ungestörte Heilung. — Juli 1907. 3/4 Jahre p. op. einmal empfindlicher Druck in der Lebergegend. Seitdem ohne Beschwerden; kann alles essen, was sie früher nicht konnte. Ren mobilis dexter, unter der Leber zu tasten. Gutes Befinden. Volle Arbeitsfähigkeit. Der Erfolg ist sehr zufriedenstellend. (H.A.)

102. 1656. Mathilde K., 52 J., Justizratsfrau. 13. VII. Operation. Gallenblase prall gespannt. Fassförmiger Stein verlegt den Cysticus. Drainage und Suspension. Durchgreifende Bauchnaht. Glatter Verlauf. — Juli 1907. Leichte Diastase in der Tiefe der Narbe zu fühlen. Neigung zu Obstipation. Gutes Befinden. Volle Arbeitsfähigkeit. (H.A.)

103. 1698. Helene K., 33 J., Musikersfrau, Hebamme. 20. VII. Operation. 3 Steine. Drainage und Suspension. Durchgreifende Naht. Glatter Verlauf. — Juli 1907. Obstipation. Sonst ganz gutes Befinden. Volle Arbeitsfähigkeit. (E.B.)

104. 1768. Elisabeth S., 42 J., Cigarrenmachersfrau. 26. VII. Operation. Gallenblase enthält dicken zähen Schleim ohne Galle. Eingekeilter Cysticusstein. Drainage und Suspension. Tamponade. Durchgreifende Naht. Glatter Verlauf. — Juli 1907. Seit 1/2 Jahr stärkere Blähungen. Sonst gutes Befinden. Volle Arbeitsfähigkeit. (Kl.U.)

105. 1844. David W., 45 J., Steinbrecher. 7. VIII. Operation. Gallenblase prall gefüllt. 160—180 Steine. Drainage und Suspension. Tamponade. Durchgreifende Naht. Glatter Verlauf. — Juli 1907. Vor 1/4 Jahr einmal etwa 1 Minute lang Schmerz in der Nähe der Operationsstelle. Sonst gutes Befinden und, mit Ausnahme sehr schwerer Arbeiten, volle Arbeitsfähigkeit. (H.A.)

106. 191. Elisabeth G., 51 J., Witwe. 10. I. Operation. Appendektomie und Cholecystostomie. Nussgrosser Solitärstein in der Gallen-

blase. Durchgreifende Naht. Glatte Heilung. — Juli 1907. Chirurgisch guter Erfolg. Kommt nicht zur Geltung durch eingetretene multiple Knochentuberkulose. Schlechtes Befinden. Geringe Arbeitsfähigkeit. (H.A.)

107. 613. Elisabeth T., 39 J., Fabrikarbeitersfrau. 3. III. Operation. Magen tiefstehend, dilatiert. Gastroenterostomie mit Knopf. Zahlreiche Steine in Gallenblase und Cysticus. Cholecystostomie. Heilung. — August 1907. Seit Sommer 1906 Gonitis dextra. Während der Periode Knie geschwollen, seit November dauernd. Januar 1907 Heissluftbehandlung hier. Keine Besserung. Sonst recht gutes Befinden. Volle Arbeitsfähigkeit. (Kl.U.)

108. 2049. Luise W., 43 J., Schreinersfrau. 7. IX. Operation. Gallenblase, an Netz adhärent, enthält keinen Stein. 3 Steine im Choledochus, 4 Steine im Hepaticus. Gallenblasen- und Hepaticusdrainage. Tamponade. Durchgreifende Naht. Glatter Verlauf. — Juli 1907. Sehr gutes Befinden. Volle Arbeitsfähigkeit. (E.B.)

109. 2446. Katharina Z., 36 J., Zugführersfrau. 10. XI. Operation. Gallenblase wenig adhärent, prall mit Steinen gefüllt. Choledochotomie ergab in einem Divertikel noch einen Stein. Daher kein Icterus. Gallenblasen- und Hepaticusdrainage. Tamponade. Durchgreifende Naht. Glatter Verlauf. — August 1907. Geringe Dehiscenz der Drainagestelle. Ziehen und Brennen dortselbst, im letzten Jahre stärker, täglich, mit Unterschied. Befinden sonst gut. Adipositas. Nur leichte Arbeiten. (Kl.U.)

110. 2607. Magdalena B., 29 J., Cigarrenarbeitersfrau. Gravid im 2. Monat. 1. XII. Operation. Cysticus und Choledochus fingerdick erweitert. 10 erbsengrosse Steine durch Incision des Choledochus. Etwa 50 Steine in der Gallenblase. Gallenblasen- und Hepaticusdrainage. Etagennaht. Glatter Verlauf. — Juli 1907. Kind ohne Beschwerden ausgetragen. Mässige Diastase der Recti. Gutes Befinden. Volle Arbeitsfähigkeit. (Kl.U.)

111. 2752. Regina P., 30 J., Werkführersfrau. 27. XII. Operation. Gallenblase in Adhäsionen eingebettet, an ihrer Spitze haselnussgrosses, abgeschnürtes Divertikel. Stein im Choledochus. Gallenblasen- und Hepaticusdrainage. Etagennaht. Glatter Verlauf. — August 1907. Gutes Befinden. Volle Arbeitsfähigkeit. Fühlt sich vollständig wohl. (H.A.)

112. 918. Maria M., 41 J., Kaufmannsfrau. 15. III. 1899 Operation. Pericholecystitis. Empyem und Stein in der Gallenblase. Drainage. Glatter Verlauf. 13. VI. 01 Operation. Incision eines Abscesses in der Narbe. 5 Steine. 18. IV. 05 Operation. Choledochus fingerdick erweitert. Steine in Gallenblase, Choledochus und Hepaticus. Gallenblasen- und Hepaticusdrainage. Mit reichlich secernierender Fistel in gutem Allgemeinbefinden entlassen. — Juli 1907. Es besteht Bruch. Kleine Schleimfistel. Etwas Beschwerden an der gedehnten Narbe. Sonst gutes Befinden. Volle Arbeitsfähigkeit. (E.B.)

113. 1715. Barbara M., 67 J., Landwirtswitwe. 20. VII. Operation. Gallenblase an Netz adhärent. 2 Steine. Drainage und Suspension. Etagennaht. Glatter Verlauf. — August 1907. Fistel vor 5 Wochen geschlossen. Druckgefühl in Lebergegend. Häufig Obstipation. Schwere und Aufgeblähtsein des Leibes. Emphysem. Befinden etwas besser. Nur leichte Arbeiten. (H.A.)

114. 933. Amalie P., 27 J., Schmiedsfrau. 20. IV. Operation. Appendektomie. Magen erweitert, Andeutung von Sanduhrmagen. Gastroenterostomie mit Knopf. Solitärstein in Gallenblase. Cholecystostomie. Durchgreifende Naht. Glatte Heilung. — August 1907. Einige Male Schmerzanfälle, aber schon lange nicht mehr. Anfangs öfters Fieber, jetzt nicht mehr. Manchmal Druckgefühl. Immer Obstipation. Nervöse Beschwerden. Befinden bedeutend gebessert. Nur leichte Arbeiten. (E.B.)

115. 703. Barbara H., 38 J., Bahnarbeitersfrau. 16. III. Operation. 59 Steine in der Gallenblase, 2 im Cysticus. Drainage und Suspension. Etagennaht. Glatter Verlauf. — Juli 1907. Dauernd Schmerzen auf der rechten Seite. Häufig Durchfall. Seit Spätherbst 1906 Abnahme des Gesamtbefindens. Zur Zeit subakuter Luftröhrenkatarrh, anämische Symptome, ohne kausalen Befund auf der Lunge. Besserung seit Behandlung. Etwas labiles Nervensystem. Mittlere Arbeitsfähigkeit. (H.A.)

116. 934. Anna L., 41 J., Maurersfrau. 27. IV. Operation. Dicke, stumpf lösbare Netzverwachsungen. 45 Steine in der Gallenblase, 1 im Cysticus. Drainage und Suspension. Durchgreifende Naht. Normaler Verlauf. — Juli 1907. Seit 8 Wochen dauernd Schmerzen, ganz ähnlich wie damals. Mehrmals Erbrechen. Kein Icterus. Emphysem. Varicen. Die Gegend rechts von der Narbe, besonders die Drainagestelle, druckempfindlich. Leber vergrössert. 16. VII. Operation. Leber sehr gross, reicht bis in Nähe der Sp. il. ant. sup.; Gallenblase enthält keine Steine, ihre Spitze ist mit der Narbe verwachsen, ausserdem gehen einige Stränge zum Pylorus. Gallenblasenspitze wird abgelöst und unter die Leber zurückgeschoben. Etagennaht. Glatter Verlauf. Postoperative Diagnose: Adhäsionsbeschwerden nach Cholecystostomie.

117. 1970. Marie M., 39 J., Schuhmachersfrau. 24. VIII. Operation. Appendektomie. 48 Steine in Gallenblase und Cysticus. Etagennaht. Glatte Heilung. — Juli 1907. An der Suspensionsstelle Einziehung, kein Bruch. Drückender ziehender Schmerz an der Adhäsionsstelle. Durchfall. Befinden im allgemeinen gut. Nur leichte Arbeiten. (Kl.U.)

118. 1330. Elisabeth S., 35 J., Wächtersfrau. 7. VI. Operation. Gallenblase enthält dunkle Galle und Gries. Solitärstein im Choledochus. Gallenblasen- und Hepaticusdrainage. Suspension. Normaler Verlauf. — Juli 1907. Vor 4 Monaten epigastrische Krämpfe. Bei Arbeit Druck-

gefühl an der Narbe. Im 5 Monat gravid. Sonst gutes Befinden. Volle Arbeitsfähigkeit. (Kl.U.)

119. 2666. Sophie M., 40 J., Schreinersfrau. 8. XII. Operation. Gallenblase klein, mit geringen festen Netzadhäsionen. Steine in Gallenblase, Cysticus und Choledochus. Gallenblasen- und Hepaticusdrainage. Durchgreifende Naht. Glatter Verlauf. — Juli 1907. Zweimal Schmerzanfälle von Tagesdauer, 1 mal mit Icterus. Alle paar Tage Kopfschmerzen. Zeitweise Obstipation. Gebessertes Befinden. Volle Arbeitsfähigkeit. (Kl.U.)

120. 789. Anna H., 30 J., Postassistentenfrau. 3. IV. Operation. Keine Adhäsionen. Empyem: Staphylococcus aureus. Ein Stein im Cysticus. Drainage und Suspension. Mit mässig secernierender Fistel in ambulante Behandlung entlassen. — Juli 1907. Fistel bestand noch $1^1/_2$ Jahre. Jetzt geschlossen. Gutes Befinden. Volle Arbeitsfähigkeit. (Kl.U.)

121. 1594. Franziska K., 45 J., Schuhmachersfrau. 4. VII. Operation. Im Peritoneum einige Esslöffel trübes Exsudat. Empyem. Steine. Drainage. Ungestörter Verlauf. — Juli 1907. Husten und Auswurf. Tuberkulose in der Familie. Sonst gutes Befinden. Mittlere Arbeitsfähigkeit. (Kl.U.)

122. 1298. Barbara S., 45 J., Maurersfrau. 3. VI. Operation. Empyem. 23 Steine in Gallenblase, 1 im Cysticus. Drainage und Suspension. Durchgreifende Naht. Glatter Verlauf. — Juli 1907. Druckschmerz in der Herzgrube. 2—3 mal Icterus mit Kopfschmerzen. Oefter Schütteln. Mässige Diastase der Recti. Bruststechen. Angeschwollene Füsse. Gebessertes Befinden. Nur leichte Arbeiten. (Kl.U.)

123. A. 2284. Margarete B., 31 J., Arbeiterin. 18. X. Operation. In der Gallenblase dickflüssiges hämorrhagisches Exsudat, keine Steine. Cholecystostomie. Glatte Heilung. — Juli 1907. Im laufenden Jahre öfters Schmerzanfälle mit Fieber. Icterus war vorhanden, zur Zeit nicht. Starke Druckempfindlichkeit im oberen Teil der Narbe. Häufig Obstipation. Stuhl manchmal weiss. Kann ohne Binde nicht gehen. Befinden in letzter Zeit schlechter. Nur leichte Arbeiten. (Kl.U.)

124. 211. Georg R., 36 J., Steinbrecher. 13. I. Operation. Gallenblase prall gefüllt, keine Steine. Pankreaskopf verdickt. Ungestörte Heilung. — August 1907. Bruch vorhanden. Meist jeden Tag Schmerzen auf der rechten Seite und im Kreuz. Manche Tage Druckgefühl, auch Fieber. Verstopfung und Durchfall. Faeces braun, mit Schaum und Blut unterlaufen. Kopfschmerzen, Schwindel, Erbrechen. Nur leichte Arbeiten. (E.B.)

125. 2698. Cäcilie H., 50 J., Maurersfrau. 14. XII. Operation. Leber gesenkt. Schnürlappen. Gallenblase prall mit schwarzer Galle gefüllt. Keine Steine. Etagennaht. Heilung ohne Störung. — Juli 1907. Prolapsus uteri. Gebessertes Befinden. Mittlere Arbeitsfähigkeit. (Kl.U.)

126. 519. Anna S., 28 J., Schmiedsfrau. 24. II. Operation. Enteroptose. Grosser beweglicher rechter Leberlappen. Gallenblase stark gespannt, keine Steine. Cholecystostomie. Rechte Niere hypoplastisch mit Cysten und Erweiterung des Beckens. Nephrektomie. Etagennaht. Glatte Heilung. — Juli 1907. In der ersten Zeit noch Schmerzen, jetzt schon lange nicht mehr. Magendrücken, nur bei Diätfehlern. Gutes Befinden. Volle Arbeitsfähigkeit. (H.A.)

1906.

127. 360. Margarete S., 27 J., Bahnarbeitersfrau. Enteroptose. Ren mobilis dexter. 5. II. Operation. Gallenblase klein, geschrumpft, enthält dunkle Galle und erbsengrossen Cysticusstein. Durchgreifende Naht. Glatter Verlauf. — August 1907. Dezember 1906 bis zur Geburt eines ausgetragenen Kindes, März 1907, fast täglich einmal mässig heftige Schmerzen in der Lebergegend. Mit der Geburt hörten die Anfälle auf. Obstipation. Prolapsus uteri. Kreuzschmerzen. Trägt seit der Operation keinen Ring mehr. Gebessertes Befinden. Volle Arbeitsfähigkeit. (Kl.U.)

128. 955. Marie H., 55 J., Witwe. 12 Kinder geboren. 30. IV. Operation. Solitärstein in der Gallenblase. Vollkommen glatte Heilung. — Juli 1907. Kopfgrosse Hernia Lineae albae. Sehr gutes Befinden. Mittlere Arbeitsfähigkeit. (Kl.U.)

129. 975. Julius B., 41 J., Ackerer. Früher Potatorium. 30. IV. Operation. Etwas cirrhotisch geschrumpfte Leber. Gallenblase nussgross, enthält dunkle Galle und zahlreiche Steine. Etagennaht. Geheilt entlassen. — Juli 1907. Druckschmerz nur beim Fahren auf seinem Ackerfuhrwerk. Sonst gutes Befinden und volle Arbeitsfähigkeit. (H.A.)

130. 1063. Caroline S., 31 J., Fabrikarbeiterin, Witwe. 10. V. Operation. Gallenblase ziemlich gross, fast allseitig adhärent, aber Adhäsionen leicht abstreifbar: Anfall im Abklingen. 1½ Esslöffel Steine. Durchgreifende Naht. Die nächsten Tage Fieber. Vom 5. Tag ab Verlauf ohne Störung. — Juli 1907. Vor 14 Tagen einmal Druckgefühl in der Lebergegend. Den Winter über leichte Obstipation. Sonst gutes Befinden und volle Arbeitsfähigkeit. (Kl.U.)

131. 1711. Martha G., 55 J., Weinhändlersfrau. 25. VII. Operation. Leber stark hyperämisch. Gallenblase klein, adhärent, 4 Steine. 1 Stein im erweiterten Choledochus. Portale Lymphdrüsen geschwollen, derb. Hepaticus frei, wird drainiert. Drainage und Suspension der Gallenblase. Reichlicher Gallenfluss, erst im Laufe der dritten Woche nachlassend. Schluss der Wunde. — Juli 1907. Bis vor ¼ Jahr nach dem Essen Magendrücken, Völle im Leib, Hitze. Zeitweise Obstipation. Ziemlich gutes Befinden. Volle Arbeitsfähigkeit. Vor 5 Wochen trat nach 1 Jahr Menopause Genitalblutung ein. Im Becken ist ein beweglicher kindskopfgrosser Tumor zu tasten. (Kl.U.)

132. 1306. Marie H., 38 J., Bauersfrau. 7. VI. Operation. Grosse harte Leber. Gallenblase geschrumpft, an der Kuppe breit mit Netz verwachsen. Zahlreiche Steine. Partielle Resektion der Gallenblase. Appendektomie. Etagennaht der Bauchdecken. Glatter Verlauf. — Juli 1907. Manchmal leichte Druckschmerzen an der Leber. Gelegentlich leicht gelb. Obstipation. Januar 1907 Pleuritis sinistra zum 1. Male, 9 Wochen, April Pleuritis dextra, 8 Wochen. Starke nervöse Beschwerden. Gebessertes Befinden. Nur leichte Arbeiten. (Kl.U.)

133. 179. Elisabeth H., 34 J., Buchdruckersfrau. 9. I. Operation. Haselnussgosser, maulbeerartiger Stein. Glatter Verlauf. — Juli 1907. In letzter Zeit Druckgefühl in der Lebergegend, gerade wie vor der Operation. Körperliches Arbeiten macht Schmerzen. Sonst sehr gutes Befinden. (E.B.)

134. 590. Ottilie M., 30 J., Näherin, ledig. Vater und 9 Geschwister an Phthise, Mutter an Krebs gestorben. Wegen Dysmenorrhoe lange behandelt. Lungen frei. 2. III. Operation. 4 Steine. Drainage und Suspension. Etagennaht. Normaler Verlauf. Dezember Wiedereintritt. Starker Icterus. Urin bilirubinpositiv. Stuhl acholisch. 3. XII. Operation. Lösung einiger Adhäsionen an der gut suspendierten, prall gefüllten Gallenblase. Choledochus daumendick erweitert. Unterhalb des Choledochus überbohnengrosse weiche Drüse. Haselnussgrosser Stein im Choledochus. Doppelreihige Naht desselben. Keine Suspension. Etagennaht. Narkosenlähmung des linken Armes. — Juli 1907. Im Mai 14 Tage lang wenig Eiter secernierende Fistel. Jetzt geschlossen. Vor 8 Tagen Kolik. Oefter gelb in den Augen. Reissen in der Lebergegend, alle paar Wochen. Obstipation. Ren mobilis dexter. Allgemeinbefinden nicht besonders. Arbeitsbeschränkt. Kommt einige Tage später wegen verstärkter Lähmungserscheinungen. (Kl.U.)

135. 1046. Emma G., 36 J., Arztfrau. Conjunctivae eine Spur ikterisch. Herz nicht sehr kräftig. 9. V. Operation. Empyem. Zahlreiche Steine. Aus der Ampulle wurde mit Löffel ein Granulationspfropf hervorgeholt. Der untere Pol der Niere reicht bis an den Choledochus heran. Drainage und Suspension der Gallenblase. Verlauf ganz glatt. — Juli 1907. Im Juni, September und Dezember 1906, Februar, April, Juni 1907 Schmerzanfälle in der Gallenblasengegend. 2 mal mehrtägig Icterus. Zeitweise leichte Gelenkschmerzen nach den Anfällen. Oefter Obstipation. Befinden sonst zufriedenstellend. Volle Arbeitsfähigkeit. Seit April 1907 Chologenkur. Der letzte Anfall, im Juni, war leichter. Sämtliche erforderten Morphium. Die gefüllte, gespannte Gallenblase ist im Anfall deutlich zu tasten. (Dr.G.)

136. 2464. Maria H., 52 J., Winzersfrau. 15. XI. Operation. An der Gallenblasenkuppe feste Verwachsungen mit dem Pylorus. Drainage und Suspension. Appendektomie. Etagenbauchnaht. Wundheilung glatt.

— Juli 1907. Leichtes Frösteln abends und bei Witterungswechsel. Sonst gutes Befinden und volle Arbeitsfähigkeit. (Kl.U.)

137. 1692. Katharina H., 35 J., Cigarrenmachersfrau. 23. VII. Operation. Pericholecystitis adhaesiva. Dilatatio ventriculi ex ulcere pylori. Nephroptosis. Gastroenterostomia posterior mit Knopf. Gallenblase enthält dicke, pechschwarze Galle, keine Steine. Drainage und Suspension. Glatter Verlauf. — Juli 1907. In mehrwöchentlichen Pausen mit Schweiss eingeleitete krampfartige Schmerzen, vom Magen zum Herzen aufsteigend, dann Fieber und Gallebrechen, worauf ihr besser wird. Seit der Operation verlängerte, von Frieren begleitete Periode. Obstipation. Befinden nicht besonders. Nur leichte Arbeit. (Kl.U.)

138. 260. Katharina D., 36 J., Winzersfrau. 12. XI. 05 Curettement: Endometritis hypertrophica. Enteroptose. I. 06 Operation. Leberlappen stark abgeschnürt, mit perihepatitischen Schwielen. Keine Steine. Durch Suspension der Gallenblase Leber nach oben fixiert. Etagennaht. Geheilt entlassen. — Juli 1907. Subikterisch. Druckgefühl in der Lebergegend. Magendilatation. Seit 2 Monaten Stuhlgang sehr schlecht, auch auf Abführmittel keine rechte Entleerung. Befinden demgemäss nicht gut. Nur leichte Arbeiten. (Kl.U.)

139. Zu 1902. 244. Marie S., 49 J., Postbotenfrau. 1901 Uterusexstirpation. 24. I. Operation. 4 Steine. Glatter Verlauf. Ohne Fistel entlassen. — September 1907. „Darmbruch rechter Seite. Seitdem geht Wasser nicht. Muss immer etwas nehmen.“ Eigener Bericht, statistisch nicht verwertbar.

Als Anhang 2 Tabellen.

Tabelle I.

Operations-Jahr	1901	1902	1903	1904	1905	1906	1901—1906 zusammen
Gesamtzahl der verwerteten Cholecystostomien	23	26	30	20	26	12	137
Durchschnittsalter der Operierten	36,1	37,9	39,8	37,1	39,7	39,2	38,3 Jahre
Untere Lebensgrenze	11	20	21	23	27	27	21,5 Jahre
Obere Lebensgrenze	54	57	65	55	67	55	58,8 Jahre
Frühestes Auftreten von Gallensteinsymptomen	Mit 8 Jahren	12	12	20	19	23	Mit 15,7 Jahren
Voroperative Zeitdauer der Erkrankung	4,6	5,3	4,8	5,6	4,3	3,5	4,7 Jahre
Längste Erkrankungszeit	17	20	20	23	20	13	18,8 Jahre
Kürzeste Erkrankungszeit	4 Wochen	7 Wochen	8 Tage	10 Wochen	3 Wochen	3 Monate	6 Wochen
Weibliche Operierte mit Steinen	17	22	27	19	21	8	114 = 91,9%
Männliche Operierte mit Steinen	4	2	2	—	1	1	10 = 8,1%
Weibliche Operierte ohne Steine	1	2	1	—	3	3	10 = 76,9%
Männliche Operierte ohne Steine	1	—	—	1	1	—	3 = 23,1%
Gesamtzahl der weiblichen Operierten	18	24	28	19	24	11	124 = 90,5%
Gebessertes Befinden	22	23	26	18	21	8	118
in %	95,7%	88,5%	86,7%	90%	80,8%	66,7%	86,1%
Verschlechtertes Befinden	1	3	4	2	5	4	19
in %	4,3%	11,5%	13,3%	10%	19,2%	33,3%	13,9%

Operations-Jahr	1901	1902	1903	1904	1905	1906	1901—1906 zusammen
Erhaltene und gebesserte Arbeitsfähigkeit	16	19	20	13	17	8	93
in %	69,6%	73,1%	66,7%	65%	65,4%	66,7%	67,9%
Verminderte Arbeitsfähigkeit	7	7	10	7	9	4	44
in %	30,4%	26,9%	33,3%	35%	34,6%	33,3%	32,1%
Ohne sonstige Beschwerden	11 = 47,8%	9 = 34,6%	18 = 60%	10 = 50%	11 = 42,3%	5 = 41,7%	64 = 46,7%
Mit sonstigen Beschwerden	12 = 52,2%	17 = 65,4%	12 = 40%	10 = 50%	15 = 57,7%	7 = 58,3%	73 = 53,3%
Obstipation	5 = 21,7%	11 = 42,3%	11 = 36,7%	7 = 35%	6 = 23,1%	8 = 66,7%	48 = 35%
Fisteln	1 = 4,3%	—	2 = 6,7%	—	1 = 3,8%	—	4 = 2,9%
Postoperative Spätabscesse	—	—	1 = 3,3%	1 = 5%	—	—	2 = 1,5%
Brüche	7	3	5	9	4	—	28
in %	30,4%	11,5%	16,7%	45%	15,4%	—	20,4%
Durchgreifende Naht der Bauchdecken in Klammer zuzüglich der Fälle ohne Nahtbezeichnung	15 (+ 7 = 22)	9 (+ 12 = 21)	10 (+ 9 = 19)	4 (+ 7 = 11)	13 (+ 4 = 17)	2 (+ 5 = 7)	53 (+ 44 = 97)
Brüche bei durchgreifender Naht in Klammer, wie vorstehend	5 (+ 2 = 7)	1 (+ 2 = 3)	1 (+ 2 = 3)	1 (+ 3 = 4)	3 (—)	—	11 (+ 9 = 20)
in %	33,3% (31,8%)	11,1% (14,3%)	10% (15,8%)	25% (36,4%)	23,1% (—)	—	20,8% (20,6%)
Etagennaht der Bauchdecken	1	5	12	9	7	5	39
Brüche bei Etagennaht	—	—	3	5	—	—	8
in %	—	—	25%	55,6%	—	—	20,5%
Leibbinde	8 = 34,8%	7 = 26,9%	13 = 43,3%	8 = 40%	10 = 38,5%	8 = 66,7%	54 = 39,4%

Tabelle II.

Operations-Jahr	1901	1902	1903	1904	1905	1906	1901—1906 zusammen
Gesamtzahl der verwerteten Cholecystostomien, mit und ohne Steine	23	26	30	20	26	12	137
Heilung. Fehlen von Gallensteinsymptomen und Beschwerden am Gallensystem	14	14	17	11	17	6	79
in %	60,9%	53,8%	56,7%	55%	65,4%	50%	57,7%
Sämtliche Koliken mit und ohne Icterus	8	7	10	9	9	4	47
in %	34,8%	26,9%	33,3%	45%	34,6%	33,3%	34,3%
Koliken mit Icterus	2	2	4	4	2	2	16
in %	8,7%	7,7%	13,3%	20%	7,7%	16,7%	11,7%
Koliken ohne Icterus	6	5	6	5	7	2	31
in %	26,1%	19,2%	20%	25%	26,9%	16,7%	22,6%
Sämtliche Icterusfälle	2	2	4	4	3	4	19 = 13,9%
Icterus ohne Anfälle	—	—	—	—	1	2	3 = 2,2%
Acholie der Faeces	—	5	3	2	1	—	11 = 8%
Adhäsionsbeschwerden	5	4	6	4	4	2	25
in %	21,7%	15,4%	20%	20%	15,4%	16,7%	18,2%
* Gesamtzahl der Cholecystostomien mit Steinen (manifeste Cholelithiasis)	21	24	29	19	22	9	124
Recidivmöglichkeit, durch zurückgebliebene oder nachgewachsene Steine	—	4	4	5	1	2	16

Operations-Jahr	1901	1902	1903	1904	1905	1906	1901—1906 zusammen
in %	—	16,7%	13,8%	26,3%	4,5%	22,2%	12,9%
Recidive mit Icterus	—	2 = 8,3%	4 = 13,8%	4 = 21,1%	1 = 4,5%	2 = 22,2%	13 = 10,5%
Recidive ohne Icterus	—	2 = 8,3%	—	1 = 5,3%	—	—	3 = 2,4%
Gesamtzahl der Cholecystostomien ohne Steine	2	2	1	1	4	3	13
Cholecystitis ohne Steine {Heilung	1	2	—	—	—	1	4 = 50%
Cholecystitis ohne Steine {Recidiv	1	—	1	—	1	1	4 = 50%
Chronische Pancreatitis ohne Steine {Heilung	—	—	—	1	—	—	1 = 50%
Chronische Pancreatitis ohne Steine {Recidiv	—	—	—	—	1	—	1 = 50%
Gallenstauung, Hepatoptose, Enteroptose, ohne Steine {Heilung	—	—	—	—	2	—	2 = 66,7%
Gallenstauung, Hepatoptose, Enteroptose, ohne Steine {Recidiv	—	—	—	—	—	1	1 = 33,3%
Gesamtzahl der Cholecystostomien (ausschliesslich derjenigen bei Carcinom) ohne gleichzeitige Operationen an den tiefen Gallenwegen	37	33	38	18	25	11	162
Todesfälle bei reinen Cholecystostomien	—	—	1 = 2,6%	1 = 5,5%	3 = 12%	—	5 = 3,1%
Todesfälle bei Cholecystostomien mit gleichzeitigen Operationen an den tiefen Gallenwegen	—	1	—	2	2	—	5
Gesamtzahl der Cholecystostomien mit und ohne gleichzeitige Operationen an den tiefen Gallenwegen (ausschliesslich derjenigen bei Carcinom)	38	38	44	30	34	13	197
Gesamtzahl der Todesfälle bei Cholecystostomie (ausschliesslich derjenigen bei Carcinom)	—	1 = 2,6%	1 = 2,3%	3 = 10%	5 = 14,7%	—	10 = 5,1%

XXI.

AUS DER

CHIRURGISCHEN KLINIK ZU STRASSBURG.

DIREKTOR: PROF. DR. MADELUNG.

Die Verwendbarkeit der Konjunktivalreaktion zur Diagnose chirurgischer Tuberkulose.

Von

Ernst Kraemer.

In der Sitzung der Berliner Medicinischen Gesellschaft am 15. V. 07 teilte Wolff-Eisner mit, es sei ihm gelungen, durch Einträufelung von Tuberculinlösung ins Auge bei Tuberkulösen eine Reaktion der Conjunctiva (Hyperämie oder leichte Entzündung) zu erzeugen, welche bei nicht tuberkulösen Individuen ausbleibe. Man könne aus dem positiven Ausfall der Reaktion einen Schluss auf das Vorhandensein tuberkulöser Veränderungen im Körper ziehen, und andererseits im Falle des Ausbleibens dieses für die Annahme der nicht tuberkulösen Natur einer etwa verdächtigen Affektion verwenden. Wolff-Eisner sah in diesem diagnostischen Hilfsmittel eine wertvolle Ergänzung der doch nur bei jüngeren Kindern anwendbaren Pirquet'schen Hautimpfung, über welche kurz vorher in der Berliner Medicinischen Gesellschaft verhandelt worden war.

Seitdem sind 8 Monate vergangen. Allenthalben hat man sich an die Nachprüfung dieser Angabe gemacht. Zahlreiche Veröffentlichungen haben die Frage des diagnostischen Wertes der Konjunktivalreaktion behandelt; auch einige Erfahrungen über Gefahren derselben haben wir kennen gelernt. In mannigfacher Weise hat man

auch die Methode selbst modificiert, im Besonderen betreffend die Koncentration der zur Einträufelung benützten Tuberculinlösung. Es ist wohl verständlich, dass mit solchen Arbeiten sich besonders eifrig die inneren Mediciner beschäftigt haben, dass dementsprechend vorzugsweise bei Kranken, die an Lungentuberkulose litten oder leiden konnten, die Methode erprobt worden ist. Ueber die Verwendung der Reaktion zur Erkennung der sogenannten chirurgischen Tuberkulose erfahren wir aus der bereits sehr umfangreich gewordenen Litteratur nur wenig.

Und doch würde gerade bei dieser ein so einfaches diagnostisches Hilfsmittel, wenn es sich als zuverlässig erwiesen, ausserordentlich wertvoll sein, da zur Behandlung im Frühstadium uns so mannigfaltige therapeutische Mittel zur Verfügung stehen. Dazu ist auch noch gerade die chirurgische Tuberkulose, deren sichere Diagnose am Lebenden uns so oft durch vorgenommene Operationen ermöglicht ist, ganz besonders geeignet, den Wert der Methode kontrollieren zu lassen.

In der Strassburger chirurgischen Universitätsklinik hat seit Mitte November 1907 Herr Oberarzt Dr. Altschüler bei allen sicher Tuberkulösen und zahlreichen auf Tuberkulose verdächtigen Patienten die Nachprüfung der Konjunktivalreaktion vorgenommen. Ich habe unter seiner Leitung und mit Berücksichtigung seiner Erfahrungen seit Mitte Dezember diese Versuche fortgesetzt.

Im Folgenden will ich zusammenstellen, was ich in der Litteratur über die Benützung der Konjunktivalreaktion bei chirurgischer Tuberkulose mitgeteilt fand, sodann über die in der Strassburger Klinik gemachten Erfahrungen berichten. Es versteht sich, dass ich bei meiner kritischen Besprechung derselben auch Bezug nehme auf das, was bisher von den Internisten veröffentlicht worden ist.

Als Erster hatte Dufour die Reaktion an einem Falle von Knochentuberkulose nachgeprüft und zwar mit positivem Erfolg.

In 20 chirurgischen Fällen erprobte dann Bazy die Konjunktivalreaktion. Seine Resultate entsprachen durchweg den Erwartungen; besonders erwähnt er nur den negativen Ausfall der Reaktion, sowie auch der zugleich geprüften Hautimpfung, in einem Falle von Perineo-Glutaealfistel. Die Reaktion blieb, wo sie positiv war, meist leicht; schwerere Erscheinungen hatte er in 4 Fällen: 2 Nierentuberkulosen, 1 Coxitis, 1 Pleuritis mit Arthritis des Ellenbogens. Unter 74 Fällen, von denen Eppenstein am 8. IX. 07

an die „Medicinische Klinik" berichtete, befinden sich 12 chirurgische, 8 Kinder, 4 Erwachsene und zwar Drüsen-, Knochen- und Gelenktuberkulosen. Auf 1 Tropfen einer 1%igen Lösung reagierten sie alle positiv, 2 Kinder auch schon auf $^1/_2$%ige.

Der nächste ist ein im Centralblatt für Chirurgie mitgeteilter Fall von Prouff. Ein syphilitischer, als tuberkulosefrei angesehener Mann war wegen einer Handwunde mit Tetanusinfektion in chirurgischer Behandlung; die Reaktion fiel wider Erwarten positiv aus. Bei der Sektion fand man eine verkäste Bronchialdrüse.

Dann erwähnte Chauffard einen Fall von chronischer Appendicitis, die klinisch mit Wahrscheinlichkeit auf Tuberkulose zurückzuführen war. Zur Prüfung wurde die Reaktion vorgenommen, jedoch mit negativem Erfolg. Die bald darauf notwendig gewordene Operation liess die tuberkulöse Erkrankung bestätigen, so dass die Reaktion hier geeignet gewesen wäre, den Arzt irrezuleiten.

Eine nur kurze Angabe fand ich von Achard, dass bei einem Falle von Knochentuberkulose mit negativer Pirquet'scher Impfung die Konjunktivalreaktion positiv wurde.

Ferner erwähnten Massary und Weil einen Fall von allgemeiner Carcinose, der reagierte, obgleich er als tuberkulosefrei angesehen wurde; sie ergänzen aber leider ihre Mitteilung nicht dahin, ob die Sektion die letztere Annahme bestätigte. Zweitens einen Fall von tuberkulöser Peritonitis, der, obgleich die Instillation 3mal hintereinander ausgeführt wurde, nicht reagierte.

In den letzten deutschen Veröffentlichungen fand ich nur bei Wiens und Günther eine Mitteilung betreffend eine klinisch nicht sicher als tuberkulös diagnosticierte Gonitis, die aber positiv reagierte und in der That tuberkulös war.

Es ist klar, dass derartige klinisch etwas zweifelhafte Fälle (wie besonders auch die eben genannten von Chauffard, Massary und Weil) für die Beurteilung der Brauchbarkeit der Reaktion in der Chirurgie von grösster Wichtigkeit sind. Ich habe solche, soweit sie in meiner Versuchsreihe vorgekommen sind, ganz speciell berücksichtigt. Dass eine sichere Kontrolle des Resultates meistens bei der Operation oder durch anatomische Untersuchung der durch diese gewonnenen Teile geübt werden kann, ist — wie ich schon erwähnte — eben der grosse Vorteil der Nachprüfung an chirurgischen Kranken. Die Zahl der zweifelhaft bleibenden Fälle wird dadurch erheblich verringert, und der Wert der anderen Resultate erhöht.

Bevor ich nun auf den Bericht über meine eigenen Versuche eingehe, seien mir noch einige allgemeine Bemerkungen gestattet.

Als ich anfing, mich mit der Konjunktivalreaktion auf Tuberculin zu beschäftigen und die für das Verständnis derselben massgebenden Gesichtspunkte ins Auge fasste, drängte sich mir zunächst die, durch die Verschiedenheit der Resultate einzelner Untersucher aufgekommene Frage auf: „Durch welche Umstände wird — ausser durch das Vorhandensein tuberkulöser Veränderungen im Organismus — der jeweilige Ausfall der Reaktion im positiven oder negativen Sinne beeinflusst?“

In erster Linie schien es mir dabei auf die zur Resorption in der Conjunctiva gelangende Tuberculinmenge anzukommen. Dieselbe kann stets nur ein kleiner Bruchteil der in dem eingebrachten Tropfen enthaltenen Menge sein. Sie ist abhängig von der Concentration der zur Einträufelung benützten Lösung, von der Dauer des Vorhandenseins derselben im Konjunktivalsack, somit also auch von der individuell verschiedenen Stärke der Thränensekretion und der Häufigkeit des Lidschlags, und schliesslich auch von der sich ganz der Berechnung entziehenden und sicher oft sehr verschiedenen Resorptionskraft der Conjunctiva. Der erste Punkt ist von Anfang an Gegenstand der allgemeinen Nachforschung gewesen, die letzten sind, da die Kontrolle derselben nicht in unserer Hand steht, kaum je eingehender besprochen worden. Gerade sie sind vielleicht ein nicht unwesentlicher Grund für manche Fehlresultate bei den mit der Reaktion gemachten Erfahrungen.

In den unserer Bestimmung unterliegenden Punkten habe ich nun folgende Technik angewendet.

Die von mir benutzte Lösung war eine 2%ige Lösung von Alttuberkulin Koch in physiologischer Kochsalzlösung. Die meisten Untersucher bedienten sich nur einer 1%igen, manche (Comby, Lesné, Wiens und Günther — welche allerdings das viel stärkere Calmette'sche Präparat hatten) einer Lösung von $^1/_{200}$ oder sogar von $^1/_{500}$. Unsere Koncentration war immerhin ziemlich stark. Herr Dr. Altschüler hatte sie gewählt, weil die 1%ige sich anderen Untersuchern oft genug als nicht stark genug erwiesen hatte, und weil man aus Gründen, die ich später besprechen werde, nicht darauf angewiesen sein sollte, auf eine zweite Einträufelung zu recurrieren. Ich behielt sie bei, weil durch sie niemals wirklich bedrohliche Erscheinungen hervorgerufen worden sind.

Alle 3 Tage ungefähr musste ich mir die Lösung frisch herstellen

lassen, um Versuchsfehler, die aus ihrer Unhaltbarkeit hätten entspringen können, sicher zu vermeiden.

Die Einträufelung nahm ich in der Weise vor, dass ich den Pat. den Kopf mässig nach hinten beugen und dabei den Blick nach oben richten liess; dann zog ich das untere Lid des linken Auges ab und liess einen Tropfen der Tuberkulinlösung nicht, wie manche angeben, in den inneren Augenwinkel, sondern auf die Innenfläche des Unterlides auffallen.

Dafür hatte ich 2 Gründe. Der Umstand, dass die Reaktion stets da zuerst und am intensivsten auftritt, wo der Tropfen hingebracht wurde (coni. palpebr. infer., Carunkel, Plica semilunaris) zeigt, da an eine geringere Empfindlichkeit der Conj. palpebr. super. nicht zu denken ist, dass sich das Tuberkulin keineswegs im ganzen Konjunktivalsacke verteilt, was ja bei der raschen Weiterführung durch die Thränenwege auch ganz verständlich ist. Das Einbringen auf die Conjunctiva palpebralis bot also immerhin bessere Gelegenheit zu gleichmässiger Verteilung, als das Einbringen mitten zwischen die zwei Thränenpunkte. Zweitens hielt ich für nicht unwichtig, dass das Auffallen des Tropfens auf die Conj. palpebralis viel weniger zum reflektorischen Lidschluss reizt, als wenn die Conjunctiva bulbi getroffen wird, und somit auch das sofortige Wiederauspressen des Tropfens weniger wahrscheinlich ist. Wenn der Tropfen eingebracht war, hielt ich etwa noch 1 Sekunde lang das Unterlid abgezogen und verbot dann alles Reiben und Kratzen am Auge ausdrücklich. — Auf Schwierigkeiten bin ich dabei nur selten gestossen; einige kleinere Kinder wehrten mit den Händen ab, andere brachen in Thränen aus, doch war der Erfolg der Einträufelung in keinem dieser Fälle beeinträchtigt. Eine ältere Frau bekam bei jeder Annäherung des Fingers an ihr Auge einen reflektorischen beiderseitigen Krampf der Orbiculares oculi, den sie nicht durch ihren eigenen Willen unterdrücken konnte, so dass ich der Hilfe einer dritten Person bedurfte, um die Instillation machen zu können. Ein Lidschluss kommt nach dem Auffallen des Tropfens meistens zustande, doch wird der Tropfen nie herausgeschleudert, wenn man nur die Haut des Unterlides ziemlich festhält, so dass dieses nicht an den Bulbus gedrückt werden kann.

Das Auftreten der Reaktion bot gegenüber anderen Beobachtungen keine Besonderheiten. In den meisten Fällen scheint es mir etwa in der 5. bis 6. Stunde erfolgt zu sein. Manchmal allerdings wurde die Reaktion erst nach ungefähr 20, in einem Falle sogar erst nach 30 Stunden deutlich.

Die Kontrolle übte ich in all denjenigen Fällen, wo es mir nur auf den positiven oder negativen Ausfall ankam, in der Weise aus, dass ich die beiden Augen zum erstenmale nach 18 Stunden, dann

nochmals nach 24 Stunden verglich. Mit der Beurteilung des Resultates in Zweifel geblieben bin ich nur einige Male, wenn es sich nur um einen feinen Unterschied in der Rötungsintensität der Carunkel oder Plica handelte, wie er bei jedem Menschen hin und wieder vorkommen kann.

Die Bezeichnung der 3 Intensitätsgrade der Reaktion, wie sie von Citron, Eppenstein, Schenck und Seiffert eingeführt wurden, habe ich beibehalten und stets notiert. Eine genaue Definition der einzelnen Grade dürfte aber schwerlich in rationeller Weise gegeben werden können, denn ich habe nicht selten Bildung von Fibrinfäden bei ausschliesslichem Zustandekommen der Reaktion an der Conjunctiva des Lids und der Uebergangsfalte, oder ausgesprochene subjektive Beschwerden bei blosser Beteiligung der Carunkel und der Plica semilunaris gesehen. Die Einreihung solcher Fälle ist dann nur schätzungsweise möglich.

Ausser von der Grösse der während der kurzen Resorptionszeit von der Conjunctiva aufgenommenen Tuberculinmenge konnte der jeweilige Ausfall der Reaktion auch noch von allen späteren, die einmal mit Tuberculin beladene Conjunctiva betreffenden Vorgängen, sowie ganz besonders auch von irgendwelchen Anomalien im biologischen Gewebszustand der Conjunctiva, welche dieser von vornherein eigen sein konnten, beeinflusst werden.

In ersterer Hinsicht erwähnte Pirquet, dass vielleicht die Beeinflussbarkeit durch Reiben im Auge einen Nachteil der Conjunctivalreaktion gegenüber der Hautimpfung vorstellen könnte. Selbstverständlich muss den Patienten jede Hantierung am Auge streng verboten werden. Man weiss aber nie, wie weit dieser Weisung Gehorsam geleistet worden ist. Immerhin glaube ich nicht, dass die Konjunktivalhyperämie manchmal bloss durch Kratzen erzeugt wird, weil ja zunächst jeder Anreiz zu demselben fehlt. Hingegen ist mir wahrscheinlich, dass, wenn einmal die Reaktion eingesetzt hat und in den dabei zu Stande kommenden subjektiven Empfindungen der Anreiz gegeben ist, dann durch Kratzen höhere Grade der Entzündung erzeugt werden können.

Die zweite Möglichkeit, dass schon von vornherein vorhanden gewesene ungewöhnliche Verhältnisse im Zustand der Conjunctiva den Ausfall der Probe bestimmen könnten, ist in doppelter Beziehung von praktischer Wichtigkeit: einmal, wenn die Reaktion an Augen angestellt wird, die schon an Konjunktivitiden erkrankt waren, oder chronische Hyperämie aufweisen, ferner dann, wenn bereits einmal

vor kürzerer oder längerer Zeit eine Tuberculininstillation in das Auge stattgefunden hatte.

Gerade dieser letzte Punkt verlangt eine eingehendere Besprechung, da einzelne Untersucher die häufige Wiederholung der Einträufelung von Lösungen steigender Koncentration systematisch durchgeführt hatten, so z. B. Eppenstein, Schenck und Seiffert und in letzter Zeit noch Köhler.

Mit der Frage: „Darf die einmal angestellte Reaktion wiederholt werden oder nicht?" ist zugleich die allgemeinere zweite Frage eng verknüpft: „In welchem Sinne darf die Reaktion als eine lokale aufgefasst werden?"

Herr Dr. Altschüler machte mich auf die aus einer Wiederholung der Einträufelung ganz augenscheinlich hervorgehende Unsicherheit in der Beurteilung des Effektes aufmerksam. Ein Organismus, dem bereits einmal eine Dosis Tuberculin einverleibt worden ist, konnte die Zusammensetzung seines Serums daraufhin wesentlich geändert haben und somit vielleicht einen an ihm vorgenommenen Versuch anders beantworten als zuvor, zumal da es sich um specifische Veränderungen handelt. Obgleich von einer vollständigen Erledigung der Frage keine Rede sein konnte, habe ich mich bemüht, alles Für und Wider zu sichten und zu würdigen, da mir ohne diese Ueberlegungen die richtige Verwertung meiner Versuchsresultate unmöglich erschien.

Der Begriff einer lokalen Reaktion lässt 2 verschiedene Auffassungen zu. Erstens: die entstehende reaktive Entzündung (oder blosse Hyperämie) bleibt auf die Stelle, wo die Reaktion vorgenommen wurde, lokalisiert, und es kommt keine Reaktion des ganzen Körpers mit Temperatursteigerung zu Stande. Die Konjunktivalprobe ist nun in diesem Sinne fast stets lokal geblieben. Nur Wolff-Eisner selbst, der 10%ige Lösung benutzte, und später Andeoud haben Temperaturanstiege beobachtet.

Zweitens: Die Ausführung der Reaktion, ob sie nun positiv oder negativ ausfällt, hat höchstenfalls eine Alteration der biologischen Verhältnisse der Conjunctiva zur Folge, und keine solche in der Zusammensetzung der Säfte und Gewebe des Gesamtkörpers.

War die Probe auch in diesem Sinne als rein lokal aufzufassen, so musste von ihr dasselbe gelten, was v. Pirquet von der Hautimpfung angenommen hatte, dass sie nämlich, da sie „eine rein lokale Reaktion sei, nach Belieben wiederholt werden könne", d. h. die Reaktion musste, wenn sie an einem Auge vorgenommen war,

am anderen — für die Wiederholung am selben Auge, von welcher ich eigentlich ausgegangen war, kommen noch ganz andere Verhältnisse hinzu — wiederholt werden können, ohne dass der Erfolg am zweiten Auge dem am ersten beobachteten hintanzusetzen gewesen wäre.

Dieser Frage, die ich nach Abschluss meiner Untersuchungen verneinen muss, und die, obgleich sie weder die Specificität der Reaktion noch die Specificität des Tuberculins überhaupt berührt, in der Beurteilung des Wertes der Reaktion entscheidend mitspricht, suchte ich zunächst theoretisch näher zu treten. Ich stellte mir alle in der Litteratur vorhandenen auf die in Betracht kommenden Verhältnisse bezüglichen Mitteilungen zusammen.

Der Anschauung folgend, dass der tuberkulöse Organismus sich vom Gesunden in Bezug auf das Verhalten der Sera und ihrer bacterio-chemisch aktiven Stoffe dadurch unterscheide, dass ihm fortwährend von seinen Bakterien, vielleicht neben anderen Körpern, Tuberculin einverleibt würde und er gewohnt sei, sich mit diesem auf irgend eine nicht bekannte Weise abzufinden, schloss ich mich zunächst auch der Ausführung Citron's an, dass ein Organismus, dem subkutan, perkutan oder intraconjunctival eine Tuberculindosis gegeben wird, sich verhalten müsse, „als ob er plötzlich von Tuberkelbacillen überschwemmt worden wäre". — Ein solcher Organismus müsste also, eher als ein unveränderter, die Reaktionen auf Tuberkulose positiv beantworten.

Dem widersprachen nun direkt die sehr interessanten von Vallée berichteten Thatsachen, dass z. B. bei tuberkulösen Rindern die Cutireaktion bald nach der subkutanen Injektion von Tuberculin nicht positiv wird, und dass auch die blosse Wiederholung der Cutireaktion nicht gelingt, wenn nicht jedesmal einige Wochen dazwischen liegen. Für die Reaktion am Auge fand ich 2 einander gegenüberstehende Mitteilungen:

In der Lenhartz'schen Abteilung des Eppendorfer Krankenhauses zu Hamburg waren unter 37 sicher Tuberkulösen, die alle positiv reagierten, 15, welche zuvor mit Tuberculininjektionen behandelt worden waren. Die Reaktion fiel bei diesen allen schwächer aus, als bei den nicht Tuberculinisierten.

Dagegen war in der hiesigen medicinischen Klinik von Herrn Dr. Blum festgestellt worden, dass die Konjunktivalreaktion, wenn man sie nach einer subkutanen Injektion macht, stets positiv ausfällt, auch bei Gesunden, wo die Injektion keinen Erfolg gehabt

hatte. Der Schlüssel zum Verständnisse dieses scheinbaren Gegensatzes liegt ja ohne Zweifel in der Verschiedenheit der Anwendung (Gesunde — Tuberkulöse) und der Ausführung (einmalige — häufige Injektion). Für meine Zwecke konnte ich daraus aber nur entnehmen, dass die Wiederholung der Einträufelung, gegen welche ausser Blum auch Dufour, Griffon, Stassano und Klieneberger sich ausgesprochen haben, doch noch nicht ohne jede Nachprüfung ihres Effektes von der Hand gewiesen werden durfte.

Werden nun bei mehrfacher Wiederholung die 2. und 3. Einträufelung stets wieder in dasselbe Auge gemacht, wie die erste, so kommen ausser den eben erwähnten möglichen Veränderungen des Gesamtkörpers noch 3 Punkte in Betracht: da das Tuberculin von der Conjunctiva offenbar gierig aufgenommen, dann aber nur langsam in den Körper abgegeben wird, können, wenn die Zwischenräume nicht gar zu lang werden, jedesmal noch gewisse Tuberculinmengen von der letztvorhergegangenen Einträufelung her in den Zellen der Conjunctiva vorhanden sein; ferner kann die Resorptionskraft der Bindehaut durch die Tuberculinaufnahme verändert worden sein und schliesslich kann eine Sensibilisierung der Conjunctivaelemente für Tuberculin Platz gegriffen haben, die Entstehung der zuerst von Blum, dann auch von Klieneberger festgestellten „Ueberempfindlichkeit der Conjunctiva". Auch ich habe den häufigeren positiven Ausfall nach Wiederholung der Einträufelung immer wieder beobachtet und derselben also bald nur noch beschränktesten diagnostischen Wert einräumen können.

Ich gehe nun auf die Resultate, welche ich mit der oben geschilderten Versuchsanordnung am Materiale unserer Klinik erzielte, über.

Um dieselben mit denen der anderen Untersucher in Vergleich zu bringen und zugleich zwischen den Befunden bei chirurgischer Tuberkulose und denen bei Lungentuberkulose die Parallele ziehen zu können, habe ich die übliche Einteilung: Sicher Tuberkulöse, Tuberkuloseverdächtige und Nichtverdächtige beibehalten, obwohl sie der bei den chirurgischen Fällen meist einzuhaltenden differentialdiagnostischen Fragestellung nicht ganz entspricht.

Ich erhalte für die erste Kategorie folgende Tabelle:

1. Sicher Tuberkulöse.

		Diagnose	1. Einträufelung	2. Einträufelung
1.	H. H., 18 J.	Mastitis tuberculosa	+ I	
2.	W. E., 21 J.	Tuberculosis capitis humeri	+ III	
3.	G. C., 16 J.	Coxitis tuberculosa	—	+ I
4.	J. J., 17 J.	Spondylitis tuberculosa	+ III	
5.	G. A., 20 J.	Tuberculosis cubiti	+ I	
6.	S. H., 19 J.	Tuberculosis pedis	+ I	
7.	B. E., 14 J.	Tuberculosis humeri	—	+ I
8.	L. V., 54 J.	Tuberculosis pedis	+ II	
9.	K. A., 61 J.	Tuberculosis renis	+ II	
10.	L. M., 65 J.	Tuberculosis genus	+ III	
11.	S. N., 20 J.	Tuberculosis genus	+ II	
12.	T. E., 27 J.	Tuberculosis genus	+ I	
13.	G. J., 9 J.	Tuberculosis pedis	+ I	
14.	H. F., 8 J.	Tuberculosis genus	+ III	
15.	V. J., 12 J.	Multiple Tuberkulose	+ I	
16.	K. C., 17 J.	Multiple Tuberkulose	+ II	
17.	J. G., 5 J.	Tuberculosis genus	+ I	
18.	F. C., 14 J.	Spondylitis tuberculosa	+ II	
19.	B. F., 12 J.	Coxitis tuberculosa	+ I	
20.	B. A., 5 J.	Tuberculosis trochanteris majoris	+ I	
21.	S. M., 6 J.	Tuberculosis manus	+ I	
22.	U. M., 6 J.	Coxitis tuberculosa	+ I	
23.	M. M., 12 J.	Tuberculosis pedis	+ I	
24.	P. J., 11 J.	Tuberculosis genus	+ II	
25.	Z. M., 5 J.	Spondylitis tuberculosa	+ I	
26.	S. M., 9 J.	Coxitis tuberculosa	+ I	
27.	W. K., 35 J.	Spondylitis tuberculosa	+ I	
28.	K. A., 7 J.	Tuberculosis genus beiderseits	?	
29.	S. J., 11 J.	Tuberculosis genus vor 6 Jahren (nach 30 Stunden)	+ I	
30.	S. E., 11 J.	Tuberkulöse Wangenlymphdrüse	—	(entl.)
31.	O. J., 10 J.	Tuberculosis pedis	+ I	
32.	G. P., 13 J.	Tuberculosis coxae	+ I	
33.	M. J., 12 J.	Spondylitis tuberculosa	—	
34.	L. F., 12 J.	Spondylitis tuberculosa	+ I	
35.	U. K., 3 J.	Tuberculosis pedis	+ I	
36.	S. K., 2 J.	Tuberculosis testiculi	+ I	
37.	M. J., 10 J.	Tuberculosis coxae	+ I	
38.	K. M., 11 J.	Tuberculosis coxae	+ I	
39.	S. M., 3 J.	Tuberculosis pedis	+ I	
40.	S. F., 51 J.	Empyema pleurae tuberculosum	+ I	

		Diagnose	1. Einträufelung	2.
41.	M. T., 50 J.	Tuberculosis humeri	+ II	
42.	H. A., 19 J.	Empyema pleurae tuberculosum	+ I	
43.	C. K., 11 J.	Coxitis tuberculosa	+ II	
44.	R. T., 9 J.	Tuberculosis genus	+ II	
45.	W. H., 5 J.	Spondylitis tuberculosa	+ I	
46.	W. W., 10 J.	Tuberculosis pulmonum	+ I	
47.	M. J., 12 J.	Spondylitis tuberculosa	+ II	
48.	R. C., 47 J.	Tuberculosis testiculi	+ II	
49.	L. J., 18 J.	Spondylitis tuberculosa	+ I schwach	
50.	G. K., 20 J.	Spondylitis tuberculosa	+ II	
51.	M. J., 9 J.	Tuberculosis genus	+ II	
52.	D. F., 11 J.	Tuberculosis coxae	+ I	
53.	M. E., 56 J.	Tuberculosis linguae	—	+ I
54.	H. F., 15 J.	Coxitis tuberculosa	—	+ I
55.	G. V., 9 J.	Tuberculosis genus	+ III	
56.	T. J., 45 J.	Tuberculosis ulnae	+ II	
57.	E. B., 30 J.	Tuberculosis genus	+ I	
58.	S. E., 16 J.	Spondylitis und Tuberculosis genus	+ I	
59.	B. J., 5 J.	Coxitis tuberculosa	+ I	
60.	F. J., 8 J.	Multiple Tuberkulose	+ I	
61.	V. W., 2 J.	Coxitis tuberculosa	+ I	

Von diesen 61 sicher tuberkulösen Erkrankungen haben demnach gleich bei der ersten Einträufelung 54 positiv reagiert. In einem Falle ist der Ausfall zweifelhaft gewesen, in 6 Fällen negativ.

Der Begriff „sicher tuberkulös" ist hier so zu fassen, dass die Krankheit, deren Natur festgestellt werden sollte, sich vor oder nach Anstellung der Reaktion unzweifelhaft als tuberkulös erwiesen hat, und zwar meist durch die mikroskopisch-anatomische Untersuchung der durch Operation entfernten kranken Teile. Keineswegs war die Tuberkulose immer schon klinisch sicher gewesen, als die Reaktion ausgeführt wurde.

Die absolute Sicherheit der Diagnose in diesen Fällen verbunden mit der hohen Zahl derselben lässt mir eine genaue Vergleichung mit den bisherigen Resultaten nötig erscheinen. Auf die erste Einträufelung reagierten bei

Citron	von 31	sicher	Tuberkulösen	25 +	= 81 %
Schenck und Seiffert	„ 28	„	„	22 +	= 79 %
Blum und Schlippe	„ 26	„	„	21 +	= 81 %
in meinen Versuchen	„ 61	„	„	54 +	= 89 %

Dieser verhältnismässig hohe Procentsatz könnte zunächst auffallen. Man könnte annehmen, dass, da die Untersucher, welche über Fälle von chirurgischer Tuberkulose berichten, bei dieser meist sehr schöne Resultate gesehen haben, dieselben wirklich öfter als die Lungentuberkulose die Reaktion gäben. Eher glaube ich aber auf meine koncentriertere Lösung als Grund für den etwas häufigeren positiven Ausfall hinweisen zu müssen. Im Grossen und Ganzen freilich weicht ja übrigens der Procentsatz der positiv ausgefallenen Versuche von den anderen festgestellten nicht bedeutend ab.

Interessanter ist es, die Durchschnittsintensitäten der bei jeder einzelnen der häufigeren Erkrankungen zu Stande gekommenen Reaktionen zu vergleichen.

Durchschnittlich am stärksten hat die Tuberkulose des Kniegelenks reagiert — auf 11 Fälle 3mal der 2. und 3mal der 3. Intensitätsgrad der Autoren —, dann folgt die Spondylitis, dann die Fusstuberkulose und schliesslich die Coxitis, bei welcher die Reaktion unter 11 Fällen nur bei einem den 2. Grad erreichte. Von den anderen chirurgisch tuberkulösen Erkrankungen waren in unserer Klinik nur wenige Fälle vorhanden, so dass sie noch nicht eingereiht werden können, und auch bei den genannten ist das Material noch nicht gross genug, um schon auf die allgemeine Gültigkeit des angeführten Verhältnisses schliessen zu können.

Unter den 7 Fällen, welche keine deutliche positive Reaktion gaben, befindet sich eine kachektische Kranke.

Es war Nr. 3, G. C., ein 16jähriges, schwerkrankes Mädchen mit Coxitis und weitvorgeschrittener Lungentuberkulose. Der Ausfall war zunächst absolut negativ, nach der Wiederholung jedoch (am selben Auge!) wurde er deutlich positiv. Bald darauf kam es zum Exitus. Die Sektion ergab miliare Tuberkulose.

Zwei weitere Patienten waren ebenfalls ziemlich entkräftet, ohne jedoch kachektisch genannt werden zu können, Fall 28 und Fall 54.

Die erstere, ein 7 Jahre altes Mädchen mit ausgedehnter beiderseitiger Kniegelenkstuberkulose, bei der die entstandene Differenz in der Konjunktivalinjektion nicht ausreichte, um als positive Reaktion angesprochen zu werden; der zweite, ein 15 Jahre alter, abgemagerter, blasser Junge mit Coxitis, der zunächst garnicht, nach einer zweiten auch in dasselbe Auge erfolgten Instillation jedoch deutlich positiv reagierte.

Bei ihrem starken Kräfteverfall kann ich, obwohl es bisher bei Fall 28 zu vollständiger Erholung gekommen ist, diese wohl alle

3 zu den in der Litteratur oft erwähnten Fällen rechnen, bei welchen nach allgemeiner Annahme der schwer kranke Organismus gegen die ihn angreifenden Gifte keine Schutzkräfte mehr aufbringen kann, so dass jede Abwehrreaktion fehlt. Inwiefern die bei der zweiten Instillation dann doch noch deutlich aufgetretene Reaktion dem widerspricht oder nicht, bleibe dahingestellt.

Ganz besonders muss ich nun aber auf die Fälle eingehen, wo ich keine Erklärung für den negativen Ausfall zu finden vermag. Sie stehen nicht vereinzelt da.

Citron erwähnt, dass von seinen 6 negativ reagierenden sicher Tuberkulösen nur 3 kachektisch waren. Unter den Fällen, die Chauffard, Guichard und Toché, Sicard, Méry erwähnen, scheinen einige ähnliche zu sein. Wiens und Günther berichten über 3 negative Fälle, von welchen einer im Initialstadium stand, die beiden anderen wohl hochgradige Lungenveränderungen, aber bei Stillstand der Krankheit hatten, und schliesslich giebt Klieneberger an, dass von seinen 7 sicher Tuberkulösen, die nicht reagierten, 1 im ersten und 2 erst im zweiten Stadium der Tuberkulose waren.

Die 4 Fälle, die ich dieser Reihe anschliessen muss, sind folgende:

1) Nr. 7, B. E., ein mittelkräftiger Junge von 14 Jahren mit Arthritis humeri, welche anfangs klinisch nicht sicher als tuberkulös diagnosticiert werden konnte. Hereditäre Belastung war nicht festzustellen und die Lungenuntersuchung ergab nichts. Bald nach der ersten Aufnahme Besserung, sodass der Pat. auf 2 Wochen entlassen wurde. Bald nach seiner Rückkehr war die Resektion indiciert. Die anatomische Untersuchung des Humeruskopfes ergab Tuberkulose.

2) Nr. 30, S. E., 11jähriges Mädchen, in dessen Familie keine Tuberkulose war. Das Mädchen selbst war stets gesund bis zur Erkrankung vor einem Jahre an einem Drüsengeschwür an der linken Halsseite, das nach vollständiger Excision heilte. Jetzt bestand ein grösseres, hartnäckigeres Geschwür rechts an der Wange. Nach Excision und Exkochleation, plastische Operation, Heilung. (Die anamnestischen Verhältnisse lassen hier im Verein mit dem negativen Ausfall vielleicht an bovine Tuberkulose denken.)

3) Nr. 33, M. J., 12 J. Spondylitis, Psoasabscess. Die linke Lungenspitze war verdächtig. Alle Geschwister des Pat. husten und die meisten von ihnen sind schon schwer krank gewesen.

4) Nr. 53, M. E., ein 56jähriger, noch mittelkräftiger Mann, bei dem die Anamnese weder in der Familie, noch bei ihm selbst irgend einen Anhaltspunkt für Tuberkulose gab. An der Lunge waren keinerlei Ver-

änderungen nachzuweisen. Er hatte ein grosses Geschwür an der Zunge, das klinisch als höchst wahrscheinlich tuberkulös zu diagnosticieren war. Es wurde eine Probeexcision gemacht. Vom pathologischen Institut kam die Bestätigung: „Tuberculosis linguae". („Ein Granulationsgewebe mit Riesenzellen-haltigen Miliartuberkeln; dabei auch atypische Wucherung des Oberflächenepithels.") Bald darauf wurde die Konjunktivalreaktions-Probe von uns mit negativem Ausfall ausgeführt. Erst eine zweite in dasselbe Auge gemachte Einträufelung hatte positiven Erfolg. Bei der relativ schlechten Prognose, welche die Zungentuberkulose im Allgemeinen hat, ist der negative Ausfall gerade bei diesem Pat. nicht uninteressant. Ich weise auf die letzten Arbeiten, besonders die von Wolff-Eisner selbst hin, nach welchen schlechte Prognose und schwache oder negative Reaktion in engem Zusammenhange stehen. (Nach Fertigstellung dieser Arbeit wurde in der Klinik der Zungenteil, welcher das Geschwür trug — es hatte sich übrigens nach Milchsäure-Aetzungen beträchtlich verkleinert — ausgeschnitten. Die wieder im pathologischen Institut vorgenommene Untersuchung ergab „jetzt das Bild eines Carcinoms mit reichlichen Perlkugeln".)

In allen diesen Fällen ist von Kachexie nicht die Rede gewesen. Eher könnten wir es vielleicht, nach Lage der Verhältnisse, ein oder das andere Mal mit der ersten Invasion der Tuberkulose in den Organismus zu thun haben, doch vermag ich diese Vermutung nicht weiter zu stützen.

Fälle, bei welchen bis jetzt nicht mit Sicherheit festgestellt werden konnte, ob sie tuberkulös sind oder nicht, kann ich, der Definition jeder Kategorie entsprechend, nur wenige, im ganzen 13, anführen. Bei ihnen ist der Verdacht einer tuberkulösen Erkrankung von vornherein vorhanden gewesen. Diejenigen, bei welchen er nur erst durch den Ausfall der Reaktion wachgerufen wurde, habe ich — und das möchte ich besonders betonen — nicht hierher gerechnet.

2. Auf Tuberkulose Verdächtige.

62. M. L., 12 J. Neg. Ein Mädchen, das wegen Mastitis behandelt wurde und bei dem die Untersuchung den Verdacht auf beginnende Lungentuberkulose aufkommen liess. In der Familie war nichts von Tuberkulose vorhanden. — Die Reaktion fiel negativ aus. Wesentlichere Symptome für Tuberkulose sind nicht aufgetreten, sodass das Kind als wahrscheinlich nicht tuberkulös angesehen werden darf.

63. M. G., 14 J. Neg. Ein Junge, bei dem der Verdacht um so schwerer war, als Tuberkulose in der Familie vorgekommen war. Es bestand Osteomyelitis der Rippen. Volle Heilung.

64. M. R., 52 J. + II. Pat. war wegen Phlegmone des Unterarms in Behandlung. Bei Aufnahme der Anamnese ergab sich, dass sie in jedem Puerperium — sie hatte deren mehrere durchgemacht — viel Husten und Nachtschweisse gehabt und oft stark abgemagert war. Sie hatte sich aber vollständig erholt und war jetzt seit Jahren ohne alle diesbezüglichen Krankheitszeichen. Der positive Ausfall war hier demnach wohl zu erwarten. Sicher ist aber Tuberkulose nicht nachgewiesen.

65. W. C., 15 J. Neg. Mittelkräftiger Junge mit chronischer Arthritis cubiti. Die Anamnese ergab keinen Anhalt für Tuberkulose, ebensowenig die Untersuchung der Lungen. Nach einiger Zeit trat ohne operativen Eingriff so bedeutende Besserung ein, dass er entlassen werden konnte und der Fall also ätiologisch unklar geblieben ist. Tuberkulose ist somit hier nicht besonders wahrscheinlich.

66. S. J., 52 J. + III. Ein nicht besonders kräftiger Mann mit Analfistel. Der Verlauf der Erkrankung deutete auf Tuberkulose hin, um so mehr, als auch die Familienanamnese einige Anhaltspunkte ergab. Die Untersuchung des Pat. auf den Zustand der Lungen liess nichts Verdächtiges finden.

67. B. C., 34 J. + I. Schwächlicher Mann. Eines seiner Geschwister war lungenkrank. Er selbst hat vor 10 Jahren eine kurze „Influenza" gehabt, seit welcher er an grosser Nervosität leidet. Er kommt jetzt wegen Analfistel. Rechts hinten oben eine leichte Verkürzung des Perkussionsschalles.

68. W. E., 63 J. + II. Ein vor 2 Jahren wegen Carcinoma recti operierter Mann, bei dem jetzt der Darm durch den Sacralafter prolabiert. Er giebt an, vor Jahren schon viel gehustet, manchmal Blut gespuckt und oft an Nachtschweissen gelitten zu haben. Ich habe den Fall deswegen nicht zu den sicher Tuberkulösen gerechnet, weil die Affektion nach dem jetzigen Befund ausgeheilt sein dürfte, wenigstens sicher jetzt auf keine Weise das Vorhandensein von Tuberkulose bewiesen werden könnte.

69. H. C., 36 J. + I. Pat. leidet an Cholelithiasis. Sie ist auffällig schwach und mager und bietet eine leichte Schalldifferenz über den Lungenspitzen. Die Reaktion wird schwach positiv. Pat. kann nichts von früherer Lungenerkrankung oder von Konjunktivitis angeben.

70. S. L., 59 J. + I. Mittelkräftiger Mann, der wegen Hämaturie in die Klinik kam, dann aber auf Entlassung drang, bevor durch Anwendung aller diagnostischen Mittel der Fall ganz erklärt war. Zur Zeit bestand keine Lungenaffektion.

71. H. J., 15 J. + I. Junger Grubenarbeiter. Er kommt wegen einer Veränderung des Femur, die klinisch als chronisch verlaufende Osteomyelitis zu diagnosticieren ist. Die Reaktion wird positiv. Die

Familienanamnese ergiebt gar nichts; der Junge selbst hat aber schon einmal geschwollene Halsdrüsen gehabt, vor 5 Jahren eine rasch verlaufene Lungenentzündung. Jetzt besteht etwas Husten. Die physikalische Untersuchung ergiebt eine leichte Dämpfung über der linken Spitze, keine abnormen Geräusche.

72. C. J., 7 J. Neg. Ein körperlich sehr zurückgebliebener Knabe, seine Entwickelung ist die eines 3—4jährigen. Es sind keine Veränderungen der Lunge zu finden. Der Verdacht stützte sich lediglich auf den Befund von Hydrocephalus, Rachitis, Vitium cordis congenitum.

73. J. C., 48 J. $\frac{\text{Links}}{-}$ $\frac{\text{Rechts}}{+\text{ I.}}$ Aeltlicher Mann; schon ziemlich starker Kräfteverfall. Es handelt sich um eine Enteritis, die möglicherweise tuberkulöser Natur sein konnte. In der Familie alles gesund. Bei ihm bestand zuweilen Husten, kein Auswurf. Es sind einzelne bronchitische Geräusche vorhanden, besonders L. H. U. Keine Schallveränderung über den Spitzen.

74. S. E., 31 J. + I. Mit Spina bifida geborenes Mädchen, das an den unteren Extremitäten gelähmt ist und Blasenstörungen hat. Beim starken Drücken zum Urinieren will sie zuweilen etwas Blut gespuckt haben. Seit 2 Jahren hat sie häufig etwas Husten. In der Familie keine Tuberkulose, die Lungenuntersuchung der Pat. ergiebt nichts, was für Tuberkulose spräche. Die Reaktion fiel positiv aus, und auch am rechten Auge, in das nicht eingeträufelt worden war, entstand eine ziemlich starke Injektion. Pat. giebt jetzt an, dass sie auch einmal eine Entzündung an den Augen gehabt habe. Bei Anstellung des Versuchs waren die Konjunktiven absolut reizlos.

Werfen wir nochmals einen vergleichenden Rückblick auf diese Fälle, so sehen wir im Ganzen 5 negative und 8 positive Reaktionen. Das Resultat ist im Allgemeinen zufriedenstellend. In keinem von den 5 negativen Fällen ist die Tuberkulose wahrscheinlich, in 3 davon (62, 63 und 65) ist sie sogar als sehr unwahrscheinlich zu bezeichnen. Unter den 8 positiven Fällen sind 2 (64 und 68), bei denen fast sicher Residuen von Tuberkulose vorhanden sind. Bei 4 weiteren (66, 67, 69 und 71) kann specifische Erkrankung als wahrscheinlich angenommen werden. Auch dieses Resultat spricht also für die Brauchbarkeit der Reaktion.

Auf zwei Punkte möchte ich noch aufmerksam machen: Erstens auf den positiven Ausfall bei beiden Männern mit Analfistel (deren häufiger Zusammenhang mit Tuberkulose bekannt ist), im Gegensatz zu dem eingangs erwähnten negativen Falle von Bazy — und zweitens darauf, dass in zwei positiv gewordenen Fällen

(68 und 74) Konjunktivitiden vorhergegangen waren. Besonders auf letzteres werde ich noch zurückkommen.

Während nun diese Gruppe von derjenigen der wohlcharakterisierten sicher Tuberkulösen scharf getrennt werden konnte, ist dies gegenüber der nächsten, der dritten Gruppe, nicht möglich. Wie es unter den Vorigen Fälle gab, wo man eben nur an Tuberkulose denken konnte, ohne irgendwie schwerer wiegende Gründe für den Verdacht zu haben, so giebt es unter den Folgenden wieder solche, wo sich nicht jeder Verdacht von der Hand weisen liess. Diese Fälle bilden Uebergänge. Als sicher nicht tuberkulös dürfen natürlich nur solche bezeichnet werden, in welchen die Autopsie das Fehlen jeglicher spezifischen Veränderung ergeben hat, und von solchen Sektionsergebnissen steht mir nur eines zur Verfügung. In vielen Fällen aber hat die anatomische Untersuchung eines, durch Operation gewonnenen, Körperteiles festgestellt, dass wenigstens die Erkrankung dieses Teiles sicher nicht tuberkulös war, was dann von grosser Wichtigkeit sein musste, wenn ausser diesem an keinem anderen Organ die Tuberkulose vermutet werden konnte. Die meisten Fälle dieser dritten Gruppe aber sind so zu charakterisieren, dass die bei ihnen bestehende Erkrankung nicht tuberkulös sein konnte, und dass auch sonst nirgends ein Anhalt für den Verdacht auf Tuberkulose zu finden war. Schliesslich habe ich auch noch diejenigen hierher gerechnet, bei welchen man infolge positiven Ausfalls der Reaktion und nur um dessentwillen an Tuberkulose denken konnte. An diesen, welche im Ganzen als

3. Nicht tuberkulöse

zusammengefasst werden können, habe ich nun auch vorzugsweise die Resultate wiederholter Einträufelungen untersucht, und nach der Anordnung dieser Versuche kann ich diese 42 Fälle am besten einteilen.

Bei einer Reihe von Patienten wurde die Einträufelung grundsätzlich nur einmal vorgenommen.

Es sind dies:

75.	B. C., 62 J.	Incarcerierte Hernie	+ II
76.	K. A., 11 J.	Appendicitis acuta	+ I
77.	R. A., 39 J.	Verdacht auf Tuberc. pulm.	—
78.	H. A., 42 J.	Arthritis manus nach Phlegmone	—
79.	H. V., 46 J.	Ca. mammae	+ I
80.	K. K., 43 J.	Arthritis des Fussgelenks	—

81. B. M.,	52 J.	Verdacht auf Tuberc. calcanei	—
82. G. C.,	20 J.	Psoasabscess	—
83. H. J.	15 J.	Lymphadenitis colli chronica	—
84. S. A.	9 J.	Lymphadenitis colli chronica	—
85. E. J.	31 J.	Lymphadenitis colli chronica	—
86. M. R.,	37 J.	Ulcera cruris	+ I

Von den 4 Fällen, die positiv ausgefallen sind, dürfen 3 nicht als sicher tuberkulosefrei angesehen werden. Ich habe sie nur deshalb aus der Gruppe der Verdächtigen weggelassen und hierher gerechnet, weil (vergl. oben) ohne die positive Reaktion wohl nie ein Verdacht aufgekommen wäre, d. h. also, um nicht die Unbekannte mit den gegebenen Grössen auf eine Stufe zu stellen.

Ihre genauen Verhältnisse sind folgende:

Bei Nr. 75 ist in der Familie und auch im früheren Leben der Pat. selbst auch bei genauester Nachfrage nicht das Geringste, was für Tuberkulose sprechen könnte, zu eruieren. Es besteht nur seit 1 Jahre (sie ist 62 J. alt) stets morgens beim Erwachen Engigkeit, die zum Husten reizt. Wenig, meist kein Auswurf. Eine Veränderung des Spitzenschalles ist nicht mit Sicherheit auszuschliessen.

Nr. 76 ist ein schwächlicher, blasser Junge. Sein Vater ist an einem Magenleiden gestorben, sonst ist die Familie ganz gesund. Er selbst hat vor Jahren einmal viel Husten gehabt. Es soll eine Lungenentzündung bestanden haben.

Bei Nr. 86 sind die anamnestischen Verhältnisse nicht zu verwerten. Gegenwärtig durchaus keine Lungenerscheinungen, doch hat er eine deutliche Dämpfung über der rechten Spitze.

Bei Nr. 79 endlich ist weder durch genaueste Aufnahme der Anamnese, noch durch die Untersuchung irgend eine Erklärung für den positiven Ausfall zu gewinnen. Auch Erscheinungen von Konjunktivitis hat sie nie gehabt.

Bei den anderen 8, den negativ ausgefallenen, bestand zur Zeit der Ausführung der Reaktion mehr oder weniger Verdacht auf Tuberkulose, der sich aber später bei allen sicher als unbegründet erwies.

Nr. 77 ist der oben erwähnte sicher ganz freie Sektionsfall.

Die 3 Fälle 78, 80 und 81 wurden operiert und die anatomische Untersuchung der weggenommenen Teile ergab, dass die Affektionen sicher nicht auf Tuberkulose beruhten.

Ganz entsprechend waren die Verhältnisse bei dem Psoasabscess, der seine Entstehung akuter Osteomyelitis verdankte, bei 83 und 84, wo, nach Entfernung der Drüsen nur Hyperplasie derselben festgestellt wurde und

schliesslich auch bei 85, wo die Drüsenschwellungen auf antiluetische Kur ganz zurückgingen.

Da in allen diesen 8 Fällen ausser der jedesmal bezeichneten Affektion kein anderes den Tuberkuloseverdacht stützendes Moment vorhanden war, so dürfen dieselben als höchst wahrscheinlich nichttuberkulös betrachtet werden.

Bei der folgenden grösseren Anzahl von Patienten verfuhr ich bei der Ausführung meiner Versuche in folgender Weise.

Wenn bei der Kontrolle 24 Stunden nach der ersten Einträufelung, die stets ins linke Auge erfolgt war, keine Reaktion nachgewiesen werden konnte, machte ich eine zweite Einträufelung — auch wieder einen Tropfen derselben Lösung — ins rechte Auge. Wenn nach nochmals 24 Stunden auch dessen Conjunctiva nicht reagiert hatte, machte ich die dritte Einträufelung, diesmal wieder ins linke Auge, und zwar also 48 Stunden, nachdem die erste in dasselbe erfolgt war. So erhielt ich folgende Resultate:

				1. Einträufelung.	2.	3.
87.	B. C.,	13 J.	Coxitis non tuberc.	—	—	+ I
88.	E. E.,	11 J.	Pes equinus	—	—	—
89.	S. M.,	42 J.	Hernia ing.	—	—	—
90.	B. J.,	26 J.	Pes varus	—	—	+ II
91.	F. M.,	52 J.	Hernia ing.	—	—	—
92.	S. S.,	53 J.	Hernia cruralis	—	—	—
93.	H. J.,	21 J.	Ulcus lueticum	—	—	—
94.	W. B.,	51 J.	Hernia epigastr.	+ II		
95.	B. L.,	31 J.	Urethraverletzung	—	—	—
96.	K. E.,	37 J.	Brown-Séquard'sche Lähmung nach Wirbelfraktur	—	beiderseitige Hyperämie	
97.	N. E.,	20 J.	Pes varus durch Trauma	—	beiderseitige Hyperämie	
98.	R. M.,	47 J.	Hernia inguin.	—	—	—
99.	S. E.,	18 J.	Trauma abdominis	+ I		
100.	S. X.,	39 J.	Fractura patellae	—	—	+ I
101.	Z. G.,	41 J.	Fractura patellae	—	—	—
102.	H. J.,	57 J.	Hernia inguin.	—	—	+ I
103.	S. E.,	58 J.	Hernia inguin.	—	—	+ I
104.	P. L.,	28 J.	Hernia inguin.	—	— ausgtr.	

Beim ersten dieser Fälle bestanden schon seit einiger Zeit leichte koxitische Symptome. Durch eine hinzugetretene Schenkelhalsfraktur wurde die Operation indiciert, wobei die Entzündung sich

als nicht tuberkulös erwies. In den anamnestischen Verhältnissen, sowie auf der Lunge fand sich nicht das Geringste für Tuberkulose sprechend.

Bei den 17 anderen konnten die behandelten Affektionen überhaupt nicht mit Tuberkulose in Zusammenhang gebracht werden und doch haben 2 schon bei der ersten Einträufelung, 4 andere erst bei der dritten reagiert. Um gleich diese letzteren vorweg zu nehmen, so war bei dreien von ihnen, ebensowenig wie bei allen denen, die auch zum dritten Male nicht reagiert haben, irgend eine tuberkulöse Veränderung nicht festzustellen. Nur bei dem einen, Nr. 102, der ziemlich hustet und bei der Auskultation beiderseits vereinzelte, trockene, bronchitische Geräusche bietet, ist eine tuberkulöse Affektion nicht unmöglich.

Eine besondere Beachtung verdienen die beiden Fälle Nr. 94 und 99, bei denen der Ausfall der Konjunktivalreaktion offenbar sehr beeinträchtigend für die Wertschätzung derselben ins Gewicht fallen musste, da auch bei ihnen nicht das Geringste auf Tuberkulose hinwies. Nun war mir aber von Nr. 99 bekannt, dass er bei seinem Eintritt in die Klinik eine beiderseitige leichte Konjunktivitis gehabt hatte, die bald ausgeheilt war. Zur Zeit der Einträufelung waren beide Konjunktiven ganz reizlos. Offenbar waren hier doch anders nicht festzustellende zurückgebliebene Veränderungen derselben am Auftreten der Reaktion schuld gewesen, welch letztere übrigens genau wie die typische Reaktion bei Tuberkulösen verlief.

Nr. 94 war eine noch ziemlich kräftige Frau, bei der nie Konjunktivitis beobachtet worden war. Sie gab aber an, oft das Blut in den Augen gehabt zu haben. Die Angabe war um so glaubwürdiger, als bei ihr überhaupt eine mässige chronische Hyperämie der Gesichtshaut besteht, besonders Erweiterung der Hautgefässe der Wangen. An den Augen war nichts als eine beiderseitige Pinguecula. Die Reaktion setzte ein, wie gewöhnlich, erreichte den IIten Grad (subjektive Beschwerden waren kurze Zeit angedeutet), klang dann aber relativ sehr langsam ab. Die Instillation hat jetzt vor einem Monat stattgefunden und es besteht gegenwärtig noch ein ganz deutlicher Unterschied in der Blutgefäss-Injektion des rechten und linken Auges. —

Endlich muss ich noch die beiden Fälle Nr. 96 und 97 kurz besprechen. Tuberkulose war bei beiden sicher auszuschliessen, keiner hat je Augenaffektionen gehabt. Bei der Kontrolle der zweiten Instillation bestand kein Unterschied zwischen beiden Seiten, beide Konjunktiven waren aber ziemlich gerötet, ohne dass ich bestimmt

behaupten kann, dass sie es normalerweise nicht waren. Ich unterliess beide Male die dritte Einträufelung, kann aber den Erfolg doch auch nicht als positive Reaktion ansprechen.

Bei der dritten und letzten Gruppe von tuberkulosefreien Patienten bediente ich mich folgender Versuchsanordnung:

24 Stunden nach der ersten Einträufelung Kontrolle; bei negativem Ausfall wartete ich nochmals 24 Stunden, und dann, also 48 Stunden nach der ersten, machte ich die zweite Einträufelung und zwar in dasselbe Auge, und wenn auch diese negativ war, nach nochmals 48 Stunden, die dritte, auch wieder in dasselbe:

Die Resultate waren:

				1. Einträufelung	2.	3.
105.	S. C.,	30 J.	Carc. mammae	—	+ I	
106.	Z. E.,	27 J.	Handverletzung	—	—	+ II
107.	S. A.,	21 J.	Fract. mandibulae	—	+ I	
108.	H. L.,	41 J.	Arthritis humeri traumatica	—	+ I	
109.	L. G.,	41 J.	Urethraverletzung	—	—	entl.
110.	B. J.,	39 J.	Fract. cruris	—	+ I	
111.	B. M.,	63 J.	Ca. labii inf.	—	—	—
112.	S. P.,	65 J.	Ca. labii inf.	—	+ I	
113.	G. J.,	26 J.	Ankylose des Ellbogens nach Trauma	—	+ I	
114.	L. A.,	25 J.	Urethraverletzung	—	—	+ II
115.	F. W.,	38 J.	Kontusion des Kniegelenks	—	—	entl.
116.	K. G.,	43 J.	Inficierte Wunde	—	—	—

Es haben also von diesen 12 Patienten bei der ersten Einträufelung keiner, bei der zweiten 6 und bei der dritten noch 2 weitere positiv reagiert. Da 2 in der Zwischenzeit entlassen wurden, so konnten also nur bei zweien die drei Einträufelungen vorgenommen werden, ohne dass Reaktion eintrat.

Die Fälle verhalten sich kurz so:

Die Familienanamnese ergiebt bei keinem irgend etwas Verdächtiges, ausser bei Nr. 116, der gerade nicht reagiert hat, obwohl 2 seiner Geschwister die „Lungenschwindsucht" gehabt haben sollen.

Was die Vergangenheit der Pat. selbst anbelangt, so hat nur Nr. 107 früher zuweilen etwas Husten gehabt und Nr. 112 berichtet, dass er vor 15 Jahren eine schmerzhafte Krankheit im Hüftgelenk gehabt habe, durch welche dieses steif geworden ist; damals sei zugleich Blut und Eiter im Urin abgegangen.

Die Untersuchung hat bei keinem verdächtige Veränderungen ergeben.

Im Hinblick auf die oben erwähnten Erfahrungen habe ich mich dann auch noch bei sämtlichen Kranken nach früher etwa überstandenen Konjunktivitiden oder sonstigen Augenkrankheiten erkundigt, habe aber überall negativen Bescheid erhalten.

Beim Ueberblicken der sämtlichen, wohl durchweg tuberkulosefreien Patienten dieser letzten Versuchsreihe, glaube ich mich vollständig der von Blum aufgestellten Behauptung anschliessen zu dürfen, dass bei öfterer Wiederholung der Probe schliesslich alle Gesunden darauf reagieren.

Dann möchte ich aber auch gleich noch auf eines hinweisen, was vielleicht nicht sofort in die Augen springt: das Resultat der zweiten Einträufelung in der letzten Versuchsreihe war viel häufiger (50%) positiv, als das der dritten Einträufelung bei Wechsel des Auges (28%), obgleich beide zu gleicher Zeit nach der ersten Einträufelung stattgefunden hatten und das in der einen Reihe von Fällen inzwischen am anderen Auge in den Körper gebrachte Plus an Tuberkulin, nach den Blum'schen Versuchen, den positiven Ausfall an der zweimal beträufelten Conjunctiva begünstigen sollte. Eine Erklärung kann ich nur darin finden, dass wir eben bei der Beurteilung des Erfolges auf die Vergleichung beider Konjunktiven angewiesen sind und dass daher bei der Einträufelung in beide Augen nach Vornahme der dritten sehr wohl beide Konjunktiven hyperämisch sein konnten, ohne dass eine Reaktion festzustellen war. Zweimal glaube ich (Nr. 96 und 97) dieses Verhalten schon nach der zweiten Einträufelung beobachtet zu haben.

Der Gleichmässigkeit wegen will ich nun auch hier meine Resultate mit denen Anderer vergleichen, obwohl grössere Differenzen hier schon aus dem Grunde zu erwarten sind, weil die Begriffe „Nicht tuberkulös" und „Nicht auf Tuberkulose verdächtig" Beschränkung und Ausdehnung in viel weiteren Grenzen zulassen, als der der sicher nachgewiesenen Tuberkulose.

Wenn ich für meine Versuche alle unter „Nichttuberkulöse" aufgeführten mitrechne, so haben reagiert:

bei Citron	auf	45	Nichttuberkulöse	1 + = 2%
„ Schenck u. Seiffert	„	52	„	3 + = 6%
„ Blum u. Schlippe	„	219	Nichtverdächtige und zweifelhafte	31 + = 15%
in meinen Versuchen	„	42	Nicht- und kaum Verdächtige	6 + = 14%

Die Unterschiede können offenbar nur daher kommen, dass in der Blum'schen Reihe auch alle die, bei welchen Tuberkulose nicht gerade wahrscheinlich war, mitgerechnet sind, sowie ich die 3 Fälle 75, 76 und 86, bei welchen doch in Anamnese oder Befund gewisse Hinweise auf Tuberkulose vorhanden sind, auch mit hierherbezogen habe. Schalte ich diese drei und dazu Nr. 94 und 99 wegen chronischer Hyperämie und überstandener Conjunctivitis aus, so bleibt mir noch 1 auf 42 = 2% positive Reaktion bei nicht Tuberkulösen.

Was nun den Reaktionsvorgang selbst ganz allgemein, d. h. bei Kranken aller Kategorien betrifft, so habe ich einen Zusammenhang zwischen der Schwere der Erkrankung und der Reaktionsintensität, oder einen Hinweis der letzteren auf die Prognose höchstenfalls in der Wiederbeobachtung der alten Erfahrung, dass alle stark geschwächten Patienten schwach oder gar nicht reagieren, sehen können.

Wirkliche Gefahren sind aus der Reaktion in keinem Falle erstanden. Stärkere subjektive Beschwerden (Schmerzen, Sehstörungen) sind im Ganzen in ca. 8 Fällen aufgetreten, und zwar fast nur bei Erwachsenen. Bei Kindern kam es sogar bis zu Rötung des Integuments der Lider, ohne dass sie auf Befragen etwas von Brennen oder auch nur Schwere im Auge angegeben hätten. Bei Erwachsenen wieder fühlten die Tuberkulösen mit positiver Reaktion am wenigsten. Viel häufiger waren die Nichttuberkulösen, bei welchen durch Wiederholung der Instillation die Reaktion erzielt worden war, durch diese belästigt. Zwei Nichttuberkulöse klagten sogar über Schmerzen, ohne dass bei ihnen eine Spur von Reaktion aufgetreten war. Simulation ist hier nicht unmöglich.

Ich beobachtete ferner Unterschiede im Reaktionsverlauf bei den verschiedenen Lebensaltern. Bei Kindern kam es oft schon zu diffuser Injektion der Conjunct. bulbi, ohne dass die Rötung der Palpebralis besonders stark war. Bildung von Fibrinfäden und -flocken habe ich bei ihnen fast nie gesehen, dafür sind diese aber bei alten Leuten oft schon reichlich vorhanden, wenn der Rötungsunterschied beider Lidkonjunktiven eben bemerkbar wird. Das Auftreten von Phlyctänen, auf welches besonders Pfaundler, Pirquet und Feer hinweisen, habe ich bei 3 Kindern beobachtet, 1—3 Phlyctänen am Cornealrand, die meist erst nach dem Abklingen der Entzündungserscheinungen auftraten und rasch wieder

verschwanden. Therapeutische Maassregeln waren im Ganzen nur in 3 Fällen notwendig.

Was mir besonders auffiel, war das meist ziemlich langsame Verschwinden der Reaktion. Am vierten Tage war in mehr als der Hälfte der Fälle der Unterschied noch deutlich zu sehen. Schenck und Seiffert hatten als durchschnittliche Dauer der Reaktion 2—3 Tage und als längste Dauer 150 Stunden = 6 Tage gefunden; ich müsste nach meinen Versuchen die Durchschnittsdauer zu 4—5 Tagen annehmen. Uebrigens war die Dauer der Reaktion der Intensität derselben keineswegs proportional. So war z. B. bei Nr. 55 nach 6 Tagen schon so gut wie nichts mehr zu sehen, während bei Nr. 87 noch nach 10 Tagen und bei Nr. 43 noch nach 14 Tagen deutliche Hyperämie vorhanden war.

Einen ganz abnormen Verlauf endlich boten Nr. 74, bei welcher, wie oben schon berichtet, am Tage nach der Einträufelung zunächst typische Reaktion eintrat, nach nochmals 24 Stunden aber eine Konjunktivitis beider Augen bestand — und Nr. 50, bei dem es zu einer gewöhnlichen Reaktion zweiten Grades kam, die nach 5 Tagen vollständig verschwunden war. Nach nochmals 7 Tagen, während deren das Auge absolut normal war, trat wieder eine auf dasselbe Auge beschränkte Conjunctivitis auf, die genau denselben Grad, wie das erste Mal, erreichte und nach 3 Tagen ohne alle Maassnahmen verschwand. Dass der Patient durch Reiben im Auge dieses „Recidiv" erzeugt hat, ist möglich, wurde aber entschieden in Abrede gestellt.

So viel über die einzelnen Erscheinungen und die Verlaufseigentümlichkeiten.

Um das Ergebnis meiner sämtlichen Untersuchungen zusammenzufassen, glaube ich die von allen Beobachtern gemachte Erfahrung, dass fast alle schwachen, heruntergekommenen Patienten schlecht oder gar nicht reagieren, als hinlänglich bewiesen ansehen zu können.

Dass bei Patienten, die an einer Erkrankung der Conjunctiva leiden oder vor kurzem gelitten haben, die Reaktion als für das Auge gefährlich nicht gemacht werden soll, darauf ist besonders von den Augenärzten schon wiederholt hingewiesen worden. Ich möchte in dieser Beziehung aber noch besonders betonen, dass nach meinen Versuchen unter Umständen auch geringste Veränderungen der Conjunctiva, die sich sehr leicht der Beobachtung entziehen,

einen positiven Ausfall der Probe bewirken können. Auch mit dieser zweiten Beschränkung in der Anwendbarkeit der Reaktion müssen wir uns abfinden, um den Procentsatz richtiger und falscher Resultate und mit diesem den Index für den diagnostischen Wert der Reaktion genau angeben zu können.

Unter der Voraussetzung, dass die Konjunktivalreaktion in keinem Falle mit allgemeiner Schwäche höheren Grades und auch in keinem Falle mit irgendwelchen Veränderungen der Conjunctiva angewendet werden kann, hat sie mir in 54 von 58 (d. h. 93 %) sicher tuberkulösen Fällen ein positives Resultat und in 36 von 37 (d. h. 97 %) sicher nicht tuberkulösen Fällen ein negatives Resultat ergeben.

Ich könnte den Satz also so formulieren: Unter obiger Voraussetzung ist das Vorhandensein irgend einer tuberkulösen Erkrankung im Körper bei positivem Ausfall fast sicher, bei negativem sehr unwahrscheinlich.

Absolute Sicherheit ist freilich nicht zu erlangen.

Was den Wert einer Wiederholung der Reaktion betrifft, so hat die Wiederholung am selben Auge in meinen Versuchen bei 18 Nicht-tuberkulösen (87—104) 9mal (50%) und bei 3 Tuberkulösen (3, 7 und 54) 3mal (100%) positiven Erfolg gehabt.

Die Wiederholung am anderen Auge wurde nur 1mal nach negativer erster Instillation positiv, was mich annehmen lässt, dass durch einmalige Tuberkulineinträufelung nicht nur eine Ueberempfindlichkeit der betreffenden Conjunctiva, sondern auch eine geringere des Gesamtkörpers, auch der anderen Conjunctiva, entsteht (Gleiches fand statt nach der subkutanen Injektion in den Blum'schen Versuchen), dass diese Wirkung aber in der Regel viel zu schwach ist, um den Ausfall der Probe am zweiten Auge zu beeinflussen. Die Wiederholung am anderen Auge ist somit in der Regel zwecklos, um so mehr noch, als durch sie die Vergleichbarkeit beider Konjunktiven geschädigt wird.

Die Wiederholung am selben Auge dagegen könnte insofern Dienste leisten, als ihr positiver Ausfall zwar gar nichts bedeutet, ihr negativer Ausfall aber mit grösserer Sicherheit, als bei der ersten Einträufelung, gegen Tuberkulose spricht.

Dass auch hiermit nichts Sicheres erreicht werden kann, be-

weist jener Fall von Massary und Weill (Peritonitis tuberculosa), der auch bei der dritten Einträufelung noch nicht reagierte. Die Möglichkeit aber, aus einer zweiten Einträufelung im angegebenen Sinne Nutzen zu ziehen, ist meines Erachtens vorhanden und um so wichtiger, da er gerade den Hauptmangel der Reaktion bei einmaliger Einträufelung teilweise zu decken vermag.

Der Wert, den wir in der chirurgischen Diagnostik auf die Konjunktivalreaktion legen dürfen, ist durch diese ihre Nachprüfung an chirurgischen Fällen nun zwar untersucht und besprochen, und doch halte ich mein Thema nicht für erledigt, wenn ich nicht mit kurzen Worten noch auf die gerade in den chirurgischen Fällen meist sich ergebende differential-diagnostische Fragestellung und die Art und Weise, wie sich die Reaktion in den betreffenden Fällen bewährt hat, eingehe. In der That ist ja der Ausfall der Probe in allen Fällen, die von vornherein als sicher tuberkulös oder sicher nichttuberkulös bekannt sind, ganz nebensächlich. Vor allen Dingen kommt es darauf an, wie sich das Resultat in den Fällen, in welchen die klinische Diagnose nicht vollständig sicher gestellt werden konnte, verhalten hat, ob es den Arzt auf den richtigen Weg gebracht oder irre geführt hätte.

Dies ist der eigentliche Standpunkt, von welchem aus der Wert der Reaktion, wie eines jeden Diagnostikums, zu beurteilen ist, und wenn ich meine Ausführungen nicht nach diesem Princip eingeteilt habe, so geschah es besonders, um den Vergleich mit anderen Versuchsreihen zu erleichtern. Bei nochmaliger Durchsicht der Tabellen finde ich nun zunächst einige Fälle, in denen der Erfolg der Reaktion und der Nutzen, den dieser gebracht hätte, nicht beurteilt werden kann, wie z. B. Nr. 70, der Patient, der sich der weiteren Beobachtung plötzlich entzog, und ferner Nr. 66 und 67, die beiden Analfisteln, bei welchen der Ausfall zunächst mehr wissenschaftliches, als praktisches Interesse hatte und bei welchen derselbe sich übrigens durchaus günstig verhielt.

In einem Falle wäre der Ausfall der Reaktion geeignet gewesen, die Diagnose auf falsche Wege zu bringen.

In dem Fall von Schultergelenkstuberkulose (Nr. 7), dessen eigentümlicher Verlauf schon an und für sich und besonders im Verein mit der Anamnese eine Zeitlang die tuberkulöse Natur der Affektion verschleierte, fiel die Reaktion negativ aus und hätte somit einen etwaigen diagnostischen Irrtum entschieden gefestigt.

Diesem einen Falle ist aber eine grosse Anzahl anderer entgegenzustellen, bei welchen das neue diagnostische Hilfsmittel sicher wertvolle Dienste hätte leisten können.

Es sind dies:

Nr. 51, eine Kniegelenksentzündung mit unklarer Aetiologie, die positiv reagierte und sich dann auch als richtig tuberkulös herausstellte.

Nr. 55 und 57, zwei ganz ähnliche Fälle.

Dann folgen Nr. 62, 63, 65, 77, 81, 82, 84, 85 und 87, deren Krankengeschichten sämtlich schon in kurzen Worten den Tabellen beigefügt sind.

Nr. 93 war ein luetisches Geschwür, das sehr wohl mit Tuberkulose hätte verwechselt werden können; auch hier war der negative Ausfall der Reaktion wohl zu verwerten.

Auch Nr. 108 hätte, wenn die ätiologische Bedeutung des Traumas nicht so klar auf der Hand gelegen hätte, in diagnostischer Beziehung durch die Reaktion nur gefördert werden können.

Es sind also im Ganzen unter 116 chirurgischen Fällen 14, in welchen die, etwa als vollgültiges Diagnostikum angewendete Konjunktivalreaktion die ohne dieses unsichere Diagnose richtig zu stellen erlaubt hätte, während sie in einem Falle unter den gleichen Umständen zur Fehldiagnose verleitet hätte. Meines Erachtens berechtigt und verpflichtet dieses Ergebnis zu weiteren Versuchen, und ich halte es für wahrscheinlich, dass die neue Reaktion ihren Platz behaupten wird, wenn die Ansprüche an sie nicht höher gestellt werden, als die, welchen eben Tuberkulinreaktionen überhaupt entsprechen können.

Litteratur.

Achard, Ref. Semaine méd. 1907. Nr. 50. — Andeoud, Revue méd. de la Suisse romande 1907. Nr. 10. — Bazy, Sem. méd. 1907. Nr. 32. — Blum-Schlippe, Ref. Münch. med. Wochenschr. 1908. Nr. 2. — Calmette, Comptes rendus de l'acad. d. sc. 1907. Nr. 24. — Chauffard, Sem. méd. 1907. Nr. 48. — Citron, Berl klin. Wochenschr. 1907. Nr. 33 u. 36. — Dufour, Sem. méd. 1907 Nr. 30, 48 u. 50. — Eppenstein, Med. Klinik 1907. Nr. 36. — Feer, Münch. med. Wochenschr. 1908. Nr. 1. — Griffon-Stassano, Sem. méd. 1907. Nr. 50. — Klieneberger, Münch. med. Wochenschr. 1907. Nr. 52. — Köhler, Deutsche med. Wochenschr. 1907. Nr. 50. — Lesné, Sem. méd. 1907. Nr. 50. — Massary

und Weil, Sem. méd. 1907. Nr. 50. — v. Pirquet, Berl. klin. Wochenschr. 1907. Nr. 20. Med. Klinik 1907. Nr. 40. — Prouff, Ref. Centralbl. f. Chir. 1907. Nr. 46. — Schenck und Seiffert, Münch. med. Wochenschr. 1907. Nr. 46. — Vallée, Comptes rendus de l'acad. des sc. 1907. Nr. 24. — Wiens und Günther, Münch. med. Wochenschr. 1907. Nr. 52. — Wolff-Eisner, Berl. klin. Wochenschr. 1907. Nr. 22.

XXII.

AUS DER

CHIRURGISCHEN KLINIK ZU PRAG.

VORSTAND: **PROF. DR. A. WÖLFLER.**

Ueber einen Fall von angeborenem Genu valgum.

Von

Dr. Josef Menšik,

k. u. k. Regimentsarzt im 29. Inf.-Regiment, kommandiert zur Klinik.

(Mit 4 Abbildungen.)

Die Aetiologie des Genu valgum, abgesehen von einer symptomatischen Deformität, sowie von Genu valgum traumaticum, paralyticum, oder jenem bei der kongenitalen Patellarluxation, unterscheidet hauptsächlich zwei Typen dieser Erkrankung und zwar jenes X-bein, welches auf Basis einer Rhachitis entsteht, als Folge normaler Belastung abnorm weicher Glieder, und welches daher bei Kindern bis zum 5. Lebensjahr auftritt. Das zweite ist das Genu valgum adolescentium, eine Deformität, die infolge starker Belastung der Glieder sich entwickelt, eine Deformität, die wir während der Pubertät entstehen sehen und die bei gewissen Berufszweigen, bei welchen ein langdauerndes Stehen nötig ist, sehr oft beobachtet wird.

Die Aetiologie genannter Deformität wurde im Jahre 1800 durch Küstner[1]) um einen Fall bereichert, von dem gar kein Zweifel bestehen kann, dass es sich um ein angeborenes Genu valgum handelt.

1) Arch. f. klin. Chir. Bd. 25.

Es handelt sich um ein tot zur Welt gebrachtes Kind, bei welchem man an der linken unteren Extremität ein hochgradiges X-Bein fand. Bei der Hyperextension im linken Kniegelenk fand man daselbst einen nach aussen offenen Winkel von ca. 140°, welchen der linke Ober- mit dem Unterschenkel bildete, überdies eine Rotation des Unterschenkels nach aussen mit einem ziemlich hochgradigen Plattfuss. Die Untersuchung der Skelettteile ergab, dass der Condylus femoris externus links niedriger war — der Unterschied betrug einige Millimeter — als rechts und „seine Spirale am Profil stärker eingerollt" als an demselben Condyl des rechten Femurs.

Küstner erklärt die Entstehung seines Genu valgum dadurch, dass in Folge einer lange dauernden Streckstellung der linken unteren Extremität im Kniegelenk der weniger gedrückte Condylus internus mehr wachsen konnte als der äussere Codyl, in der Annahme, dass eine Streckstellung von kurzer Dauer keinen Einfluss auf das Knochenwachstum haben könne.

Ferner beschreibt Rozkoschny[1]) zwei Fälle von angeborenem Genu valgum bei Vater und Sohn, welche überdies an einer angeborenen Verbildung beider Ellbogengelenke litten. Diese Deformität kam dadurch zu Stande, dass ein grosser, vollständig freier, mit Femur und Tibia artikulierender Condylus internus femoris vorhanden war, was zweifellos durch das Röntgenbild bestätigt war.

Die Entstehung dieses freiliegenden Condylus internus femoris erklärt Rozkoschny so, dass es in seinen Fällen in der Femurepiphyse zur Anlage zweier Knochenkerne kam, von denen sich der mediale zu einem selbständigen, mit dem Femur und Tibia artikulierenden Knochen entwickelte.

Ein nicht weniger interessanter Fall erschien an der Klinik des Herrn Professor Dr. Wölfler im Juni 1907, der hauptsächlich aus ästhetischen Gründen sich entschloss, sich einer Operation behufs Behebung seiner Deformität zu unterziehen.

Klas Josef, 19 J., Knecht von Beruf, kam angeblich laut ihm von seinen älteren Verwandten zugekommenen Mitteilungen bereits mit einer Deformität der linken unteren Extremität zur Welt. Diese Verkrümmung sollte anfangs geringeren Grades gewesen sein, und zwar angeblich bis zum 14. Lebensjahre und war dem Kranken bereits im Kindesalter beim Spielen lästig. Nach Absolvierung der Volksschule trat er als Knecht in Dienst bei einem Bauer ein. Während der Ausübung seines Berufes begann sich angeblich die Deformität zu vergrössern. Pat. giebt an, dass er stets beim Auftreten auf die erkrankte

1) Deutsche Zeitschr. f. Chir. Bd. 76.

Extremität einen Stich im linken Kniegelenk verspürte, überdies ermüdete er sehr leicht bei der Arbeit. Dieses, sowie der unbequeme, watschelnde Gang nebst ästhetischen Gründen bewogen ihn, Spitalshilfe aufzusuchen. Die Eltern des Pat. waren Arbeiter und sind beide bereits tot. Der Vater starb infolge einer Verletzung und hatte angeblich keine Deformität, die Mutter, deren Extremitäten normal waren, starb an Gesichtsrotlauf. Von seinen zwei Brüdern ist einer im Kindesalter gestorben — derselbe hatte keine Deformität, der zweite auch nicht. — Eine Schwester des Pat. starb an Lungentuberkulose im 11. Lebensjahr und hatte keine Deformität. Aus der Verwandtschaft, die der Pat. kennt, besitzt keiner Verkrümmungen der Extremitäten. Pat. war angeblich stets gesund, begann im entsprechenden Alter zu gehen, wobei er angeblich leicht ermüdete.

Status: Derselbe ist mittelgross, von mittlerem Knochenbau, sowie Muskulatur, mässig entwickeltem Paniculus. Die Haut und die sichtbaren Schleimhäute von normaler Farbe. Der Schädel von normaler Grösse und Konfiguration, die Zähne regelmässig, ohne pathologische Veränderungen, der Hals etwas stärker, der Brustkorb breit, Lungenbefund normal. Die Untersuchung des Herzens weist nichts Krankhaftes auf. Am rechten Fusse ein Tyloma an der Innenseite des Fusses infolge Tragens von Holzschuhen. Am ganzen Körper nirgends Zeichen einer überstandenen Rhachitis. Besichtigt man den Pat. beim Stehen (siehe Fig. 1), so findet man, dass derselbe sich hiebei leicht mit dem Oberkörper vorneigt, hiebei stellt er die unteren Extremitäten nicht nebeneinander, sondern es wird die linke etwas vorgesetzt. Beim Gehen greift der Pat. mit dem gesunden rechten Bein aus und führt das linke im leichten Bogen um das rechte herum nach vorn. Die Besichtigung des Pat. beim Stehen ergiebt auch, dass der Obermit dem Unterschenkel einen nach aussen offenen, ziemlich grossen Winkel bildet, die linke Extremität ist hyperextendiert, hiebei der Unterschenkel nach aussen rotiert und am linken Fusse findet sich eine Varusstellung mit Schwielenbildung an der Aussenseite des Fusses. Die Patella ist von der Mittellinie nach aussen verschoben, dem Condylus externus aufliegend, das linke Kniegelenk bedeutend an Umfang grösser, als das rechte. Ueberdies findet man, dass die linke Spina anterior superior niedriger steht als die rechte, die Hüftgrube links ist verstrichen, leichte statische Skoliose mit der Konvexität und zwar der Brustwirbel nach rechts, der Lendenwirbel

Fig. 1.

nach links. Bei der Untersuchung des Pat. in Rückenlage findet man linkerseits einen nach aussen offenen Winkel, der bei der Messung mit dem Winkelmesser 142° beträgt, gegenüber 174° rechts. Die Muskulatur des linken Beines erscheint in toto schwächer als rechts. Das linke Kniegelenk ist an Umfang stärker als das rechte, die Differenz beträgt 4 cm (32—36), hiebei tastet man den Condylus internus als einen sehr stark nach innen und vorne hervorstehenden Höcker. Die Patella ist von der Mittellinie nach aussen verschoben, die Quadricepssehne gespannt und im Kniegelenksinnern deutlich ein Exsudat nachweisbar. Fussstellung wie beschrieben. Bezüglich der Länge der beiden Extremitäten kann folgendes mitgeteilt werden:

Die Entfernung der

Spin. ant. sup.	zum	Cond. int. fem.	R	50 cm	L	56½ cm
Cond. int. fem.	„	Mall. int.	R	41 „	L	40 „
Spin. ant. sup.	„	Mall. int.	R	90 „	L	88 „
Spin. ant. sup.	„	Mall. ext.	R	91 „	L	88½ „

Beim Beugen der linken unteren Extremität im Kniegelenk wird die Winkelstellung zum Schwinden gebracht.

Fig. 2.

Wenn man das Röntgenbild der linken unteren Extremität besichtigt (Fig. 2), findet man, dass der Schaft des Femur in seiner unteren Partie verbogen ist und zwar mit der Konvexität nach innen, die Epiphysengrenze verläuft fast horizontal, der Schatten der Kniescheibe deckt sich grösstenteils mit jenem des Condylus externus. Was das Verhalten der beiden Condylen betrifft, findet sich, dass der äussere Höcker des linken

Femurs breiter, jedoch flacher und zwar besonders in seiner lateralen Partie stärker abgeflacht erscheint, dagegen der innere Höcker schmäler, jedoch fast um 1/3 länger vorgefunden wird. Entsprechend dem breiteren äusseren Condyl ist auch die Gelenkfläche für denselben an der Tibia bedeutend breiter, als jene für den Condylus internus. Die Grenze zwischen Dia- und Epiphyse verläuft senkrecht zur Längsachse der Tibia.

25. VI. 07 Operation: Es wurde an der Innenseite des linken Femurs oberhalb des Höckers ein ca. 15 cm langer Schnitt geführt. Man drang zwischen den Extensoren und Adduktoren, die man zur Seite schob, zum Femur vor. Darauf wurde mittels einer Giglisäge ein Keil, entsprechend der Dicke des Femurschaftes, dessen Basis nach innen gerichtet ist und 5 cm Länge beträgt, dessen Spitze nach aussen sieht, reseciert. Die beiden Knochenstücke wurden mit Aluminiumbronzedraht vereinigt, die Muskulatur, sowie die Haut vernäht und ein Gipsverband in redressierter Stellung angelegt.

Fig. 3.

Fig. 4.

Nach fieberfreiem Verlauf wurde am 30. VII. der Gipsverband abgenommen, und da noch keine vollständige Konsolidation eingetreten war, wurde noch ein Blaubindenverband angelegt, welcher am 30. VIII. nach reaktionslosem Verlauf erneuert wurde. Der Verband wurde am 25. X. abgenommen und hiebei fand man an der Innenseite des linken Oberschenkels oberhalb des linken Condylus internus eine 15 cm lange, glatt verheilte Operationsnarbe. Beide untere Extremitäten liegen ziemlich parallel auf der Unterlage auf, die Länge derselben beträgt beiderseits 90 cm. Beide Spinae ant. sup. stehen in gleicher Höhe, die linke Patella

liegt in der Mittellinie. Das linke Kniegelenk enthält geringe Mengen Exsudates. Die Differenz der Cirkumferenz beträgt 2 cm (32—34). Der linke innere Condyl tritt medialwärts höckerförmig prominierend vor. Die frühere Varusstellung des linken Fusses bedeutend geringer. Bewegungen im Kniegelenk und zwar das Beugen bis zum Winkel von 90° durchführbar. Der Gang des Pat. etwas gehemmt, durch schonenderes Auftreten des Mannes auf die operierte Extremität. Hierorts wurden nun Bäder, Massage, sowie passive Bewegungen ausgeführt. Die Bewegungen im Kniegelenk, sowie der Gang des Pat. besserten sich zusehends. Am 21. XI. 07 verliess der Kranke die Klinik, nachdem er im Stande war, die früher operierte Extremität gut zum Gehen zu verwenden und auch die Bewegungen im linken Kniegelenk waren fast vollkommen in demselben Ausmass, wie an der rechten unteren Extremität ausführbar. Fig. 3 zeigt uns die Verhältnisse der Knochen mit dem eingeheilten Draht vor der Entlassung des Kranken, ausserdem zeigt die Photographie (Fig. 4) den Kranken vor seiner Entlassung aus der Klinik.

Wir haben es hier mit einem Falle von Genu valgum zu thun, welcher in keine der oben angeführten Gruppen hineinpasst. Aus der Anamnese des Kranken wissen wir, dass er angeblich mit der Deformität, die anfangs geringradig war, zur Welt kam. Der Kranke selbst erinnert sich aus seiner frühesten Kindheit, dass er die jetzige Deformität gehabt, und dieselbe ihm besonders beim Spiel — was wohl dem Kinde am meisten auffällt — hinderte.

Würde man annehmen, dass das Leiden im Kindesalter vielleicht, infolge von Rhachitis entstanden wäre, so müsste man an dem Kranken doch einige Zeichen dieser überstandenen Erkrankung auch jetzt finden, was bei unserem Patienten nicht der Fall ist. Derselbe weist keine Zeichen von überstandener Rhachitis auf. Der Beruf des Patienten, der als Knecht bei einem Bauer dient, ist wohl nicht derjenige, der ein langes Stehen erfordern würde, gerade das Gegenteil ist beim Beruf des Patienten der Fall. Dass es sich um ein Genu valgum adolescentium handeln würde, kann man wohl auch nicht annehmen, selbst wenn man die Anamnese nicht berücksichtigen sollte, trotzdem die Deformität beim späteren Wachstum an Umfang zunahm.

Nachdem wir auf diese Weise zwei ätiologische Gesichtspunkte: Genu valgum rhachiticum und adolescentium ausgeschlossen haben, müssen wir uns der Ansicht zuneigen, dass es sich in diesem Falle um ein echtes Genu valgum congenitum handelt, indem wir im Sinne Küstner's als Aetiologie hiefür eine langdauernde intra-

uterine Belastung der befallenen Extremität im Sinne der Ueberstreckung im Kniegelenk uns anzunehmen gezwungen sehen.

Zum Schlusse sei es mir gestattet, meinem hochverehrten Chef, Herrn Prof. Dr. A. Wölfler für die Zuweisung dieser Arbeit meinen Dank auszusprechen.

Litteratur.

Langer-Toldt, Lehrbuch der Anatomie. — Gegenbauer, Lehrbuch der Anatomie. — Ostermayer, Ein Fall von Genu valgum höchsten Grades etc Zeitschr. f. orthop. Chir. Bd. 3. H. 2. — Küstner, Ueber einen Fall von hochgradigem angeborenen Genu valgum. Arch. f. klin. Chir. XXV. H. 3. S. 601. — v. Mikulicz, Die seitlichen Verkrümmungen am Knie und deren Heilungsmethoden. Arch. f. klin. Chir. Bd. 23. — Roskoschny, Ein Fall von angeborener vererbter Verbildung beider Knie- und Ellbogengelenke. Deutsche Zeitschr. f. Chir. Bd. 76. S. 569. — Caesare Ghilini, Das Genu valgum. Zeitschr. f. orthop. Chir. Bd. 15. S. 77. — E. Albert, Die seitlichen Kniegelenksverkrümmungen und die kompensatorischen Fussformen. Wien 1899. — Hueter, Anatomische Studien an den Extremitätengelenken Neugeborener und Erwachsener. Virchow's Arch. Bd. 25. S. 572. — Wolff, Das Gesetz der Transformation der Knochen. Berlin 1892. — J. Neudörfer, Das Genu valgum. Deutsche Zeitschr. f. Chir. Bd. 24. S. 369. — M. v. Brunn, Ueber die suprakondyläre Osteotomie des Femurs bei Genu valgum. Diese Beiträge Bd. 40. S. 213. — K. Ludloff, Ueber Wachstum und Architektur der unteren Femurepiphyse und oberen Diaphyse. Diese Beiträge Bd. 38. S. 64. — A. Graf, Ueber die Architektur rhachitischer Knochen. Zeitschr. f. orthop. Chir. Bd. 3. S. 174. — Luksch, Ueber den Pes varus compensatorius bei Genu valgum. Zeitschr. f. orthop. Chir. Bd. 8. S. 79. — Regnier, Zur operativen Behandlung des Genu valgum. Langenbeck's Arch. Bd. 43. S. 378. — Hueter, Beitrag zur Anatomie des Genu valgum. Langenbeck's Arch. Bd. 2. S. 622. — Hoffa, Lehrbuch der orthopädischen Chirurgie. — Albers-Schönberg, Fortschritte auf dem Gebiete der Röntgenstrahlen. — Honsell, Ueber die Spontanheilung des Genu valgum. Diese Beiträge Bd. 29. S. 682.

XXIII.

AUS DER

CHIRURGISCHEN KLINIK ZU ZÜRICH.

DIREKTOR: **PROF. DR. KRÖNLEIN.**

Die Extensionsbehandlung der Ober- und Unterschenkelbrüche auf physiologisch-mechanischer Grundlage.

(Extension bei Muskelentspannung.)

Von

Dr. Karl Henschen,
Assistenzarzt der Klinik,
z. Z. Assistent der chirurgischen Klinik Tübingen.

(Hierzu 10 Abbildungen und Taf. XIV—XV.)

„In jedem Museum für vergleichende Anatomie kann man es sehen, wie schön die Natur die Knochenbrüche der Tiere heilt, wobei ihr keine Chirurgie ins Handwerk pfuscht." Dieser drastische Vorwurf Hyrtl's musste vor drei Decennien noch unwiderlegt und unwidersprochen bleiben; dass darin aber nur eine bitterernste Wahrheit offenen wenn auch etwas gröblichen Ausdruck bekam, hatten die Chirurgen selbst schon lange empfunden. Seitdem hat sich ein Wandel der Anschauungen und damit eine an die Wurzeln gehende Reform in der Behandlung der Knochenbrüche vollzogen, welche ja noch bis zur Mitte des 18. Jahrhunderts im grobempirischen Behandlungsplan der hippokratisch-arabistischen Wundmedicin stecken geblieben war.

Die chirurgischer Forschung und Therapie neue Ziele steckende Unfallgesetzgebung, vor Allem aber die Möglichkeit, jede Phase

der Heilung im Röntgenbild sichtbar zu machen, hatten das Fiasko der alten Behandlungsschablone jedermann offengelegt. Da man sich nicht mehr damit zufrieden geben durfte, eine Verkittung und knöcherne Verheilung des Bruches überhaupt oder ohne allzugrobe Missstaltung zu Stande zu bringen, da es jetzt vielmehr galt, so bald wie möglich höchste Arbeitsfähigkeit zu erzielen, war man genötigt, Wert und Fehler jedes Heilverfahrens durch Nachuntersuchung der funktionellen Fernresultate kritisch schärfer abzuwägen. Die nicht sehr erfreulichen Ergebnisse dieser Feststellungen mussten auch den selbstsichersten Optimisten stutzig machen, zumal „krumme Glieder schlechte Empfehlungsbriefe sind und jahrelang als lebendige Aushängeschilder der Kunst umherwandeln" (Middeldorpf).

Der Umstand, dass unter dem Ansporn der Versicherungsgesetze mit eiligen Schritten ein altes Versäumnis eingeholt werden musste, wenn die Chirurgie das Vertrauen ihrer Klientel, des Gesetz- und Versicherungsgebers rechtfertigen, erhöhten Anforderungen an technisches Können entsprechen wollte, brachte es mit sich, dass eine verwirrende Menge neuer Vorschläge und Verfahren auftauchte von oft nur ephemerem Dasein, Methoden, über deren Brauchbarkeit für die ungleichen Bedingungen der Spital- und Hausbehandlung eine Abklärung bis heute nicht zu erzielen war. So finden wir uns denn heute noch in einer Durchgangsperiode, wo das Handeln für jeden Fall noch keineswegs in kurzen Gesetzen formuliert werden kann.

Soll, was als nächstes Ziel zu erstreben ist, vor allem die Extensionsmethode Gemeingut der praktischen Aerzte werden, so muss ihre Technik derart einfach und doch von verbürgter, gleichbleibender und sichergestellter Wirkung sein, dass sie überall, auch bei wechselnden äusseren Bedingungen, leicht anwendbar wird. Im Uebrigen gilt es, Bewährtes und Brauchbares aus dem Zusammenbruche der alten Behandlungsschablone auszulesen und für jede Methode ihr Revier und Geltungsbereich abzugrenzen.

Da die physiologische Mechanik und eine biologische Auffassungsweise hier die Grundlagen des Erkennens und Handelns bilden, wird der Weg zu einer „biologischen" Behandlungsmethode nur über diese Denkgebiete führen können. Hier liegt ja wohl auch der tiefere Kern der Hyrtl'schen Anklage, dass unsere Behandlungsverfahren zu wenig „natürliche" seien; oft hinterlässt ja die Behandlung bedeutendere artificielle Schädigungen, als der Schwere der Verletzung entspricht. Aus diesen Tendenzen heraus wurde

ich dazu geführt, die alte, aber schon lange vergessene Streitfrage der zweckmässigsten Behandlungslage wieder auszugraben und der physiologischen Entspannungslagerung die Bedeutung wieder zu geben, die ihr aus zwingenden Gründen zugestanden werden muss. Mein hochverehrter Lehrer H. Zuppinger, dessen Anregungen diese Untersuchungen entspringen und dem diese Arbeit meinen Dank für seine Förderung abstatten will, hat diese Frage durch Konstruktion automatischer Extensionsapparate wieder aufgenommen und sie in sinnreichster Weise auch praktisch gelöst.

A. Historisch-kritischer Rückblick und Ueberblick.

I.

Die Vielheit der Vorschläge, die auf eine Abkürzung des Heilungsablaufs und eine Besserung der Fernresultate namentlich unter dem Leitmotiv einer funktionell-biologischen Beeinflussung der Reparationsvorgänge abzielen, deren Mannigfaltigkeit, Gegensätzlichkeit und Widersprüche den chirurgisch und litterarisch nicht Eingearbeiteten leicht verwirrt, lässt sich im Wesentlichen auf zwei Formeln und Schlagworte bringen.

Bei Aufstellung des principiellen Behandlungsplanes stehen sich bis heute noch zwei Lager gegenüber.

Die eine, rein anatomische Richtung verlegt das Vollgegewicht des therapeutischen Handelns zunächst auf eine genaue, möglichst vollkommene anatomische Vereinigung der Knochenbruchflächen und lässt die funktionelle (gymnastische) Behandlung erst in zweiter Linie, in der sog. Nachbehandlungsperiode, folgen. Eine gedrängte kritische Einschätzung der technischen Mittel, mit denen die Anhänger dieser rein anatomischen Auffassung ihr Ziel zu erreichen suchen, wird Wert und Unwert jedes Verfahrens am besten hervortreten lassen.

Der cirkuläre Gipsverband des holländischen Militärarztes Matthysen (1852; eine technisch vollkommenere Weiterbildung des von Larrey aufgestellten Princips der Inamovibilität), dem Billroth[1]) bei Erörterung der Behandlung einfacher Frakturen nachrühmte, dass er allen Anforderungen in einer Weise entspreche, die kaum noch eine Vervollkommnung zulasse, welchen Hamilton und Gurlt in ihren Frakturlehren geradezu als den Idealverband

1) Handbuch der allgemeinen chirurgischen Pathologie und Therapie. 1876. S. 220.

bezeichnen, ist heute noch Vorzugsverband der meisten Krankenhäuser, vor allem aber ist er durch seine technisch bequeme Handhabung und leichte Kontrolle der Frakturenverband kat'exochen des praktischen Arztes. Die Nachuntersuchung der Verletzten in grossen Serien, die Feststellung der deprimierenden Endresultate, die beredte Sprache der Akten der Berufsgenossenschaften und vorab die radiographische Kontrolle in den verschiedenen Phasen der Heilung haben inzwischen die Behauptung, dass der Gipsverband die Bruchflächen au niveau und in Kontakt bringe und diesen Kontakt durch eine leicht distrahierende Wirkung erhalte, als absurd und irrtümlich ausgewiesen und ein so schweres Schuldkonto aufgedeckt, dass nach Bardenheuer's Ausspruch ein Wort zu seiner Verteidigung nur schädlich wirkt: Schwierigkeiten bei der Verbandanlegung (Kraftermüdung und Nachlassen der Aufmerksamkeit bei den assistierenden Personen); die Verdeckung der Bruchstelle entzieht die Fragmentverstellung der Augen- und Tastkontrolle; die mitgeteilte Extensionskraft kann besonders bei Unterpolsterung nicht dauernd fixiert werden; bei Anlegen des Verbandes fällt der Ungeübte entweder in die Gefahr der zu lockeren oder die der zu straffen Bandagierung (Druckbrand, ischämische Kontraktur!); das Einschliessen und Totlegen der anstossenden Gelenke führt zu einer Inaktivitätsarthritis; alle üblen Zufälle, Vorgänge und Folgen an den Weichteilen sind überdeckt; bei der Abschwellung wird die Längsextension, die gegenüber den hohen, lebendigen Retraktionskräften nicht genügt, und der Seitendruck zur Verhütung der Querverschiebung illusorisch; Callus luxurians als Zeichen der schlechten Fragmentstellung; Muskelatrophie; Endo-parasynovitis; Ankylosen; Zurückhaltung der bei der Vernarbung abfallenden, wegzuführenden, unbrauchbaren Gewebetrümmer durch Sperrung, Aufstauung und Stockung in den Abfuhrbahnen, da die vis a tergo zu klein ist und die damit betrauten Muskelpumpen ausser Dienst gesetzt sind; Varicen- und Oedembildung etc.

Man sieht, die „schwarze Liste" der Fehler und Nachteile ist eine erschreckend grosse. Die später notwendig werdende Aktivierung der Gelenke, Muskeln nnd Sehnen schafft sekundäre Weichteil- und Calluszerreissungen, setzt mit der täglichen Wiederkehr dieser Läsionen neue, brutale und unphysiologische Reize auf den Ausheilungsprocess, steigert und perseveriert die Entzündungsvorgänge und führt zu einem unnötigen Aufwand von regenerativen Kräften und von Baumaterialien durch Callusüberschussbildung. Bar-

denheuer hat mit vollem Recht darauf hingewiesen, dass eine Luxusproduktion von Callus bestehengebliebene Malposition der Fragmente verrate; denn bei gutem Kontakt und Beseitigung des interfragmentalen Druckes, der einer Bildung des endostealen und medullären Callus hinderlich ist, durch das Mittel der Extension erfolgt eine solide Verkittung mit auffallend wenig tastbarem und radiographisch sichtbarem Callus („prima intentio" der Knochennarbe). Später wird darüber noch mehr zu sagen sein. Callus luxurians ist namentlich auch die stete und notwendige Folge aller brutalen Repositionsmanöver, die in einem spätern Behandlungsstadium die Fehler und Unterlassungen der ersten wieder gutmachen sollen.

Jedenfalls muss der Gipsverband, soll ihm eine genügende mechanische Beeinflussung der Fragmentstellung überhaupt zukommen, schon an der frischen Fraktur, wo noch die Muskelerschlaffung als Folge des Shocks die Reposition mühelos macht, womöglich mit geringster Unterpolsterung angelegt sein, wobei zur Umgehung der cirkulatorischen Klippen das Glied anfangs ansehnlich, fast vertikal suspendiert werden sollte. Hier gilt der bedeutsame, von Zuppinger[1]) geprägte Satz, dass Knochenbrüche mit Verkürzung, sei diese winkelig oder durch Verschiebung entstanden, die am 3.—5. Tag nicht reponiert sind, nur noch mit grosser Mühe oder überhaupt nicht mehr reponiert werden können; Repositionsversuche in der 2. und 3. Woche verschlimmern durch Lockerung und Wiederlösung der im Gange befindlichen geweblichen Reparation meist die Stellung und verzögern die Aushärtung der Callusmasse, die Konsolidation. Mit dem Abwarten bis zur Weichteilabschwellung wird die beste Repositions- und Retentionszeit verpasst.

Allmählich beginnt sich die Erkenntnis durchzuringen, dass die alte bishin bräuchliche Gipsverbandschablone abgewirtschaftet hat, da auch die Methode des häufigeren Wechsels (Etappenverband), die als notwendiges Zugeständnis an die neuen Anschauungen sich herausgebildet hat, die aber den Ansprüchen auf eine gleichzeitige funktionelle Behandlung nur in allergröbster Weise gerecht wird, die Resultate nicht durchgreifend gebessert hat. Die Periode der Rekonvalescenz dauert um ein Vielfaches länger als die der Konsolidation; die ganze mechanotherapeutische Rüstkammer (Massage, Bäder, Douchen, spirituöse Einreibungen, Faradisation, aktive und passive Gymnastik, Pendelapparate etc.)

1) H. Zuppinger, Die Dislokationen der Knochenbrüche. Diese Beiträge Bd. 49. S. 42.

muss oft lange Monate in Tätigkeit gesetzt sein, um ein nur einigermassen brauchbares Glied zu erhalten. Die Methode leidet an dem innern Fehler, dass sie nur den gebrochenen Knochen, nicht aber die mitverletzten Weichteile und die funktionelle Integrität der an das gebrochene Segment anstossenden Gebilde (Gelenke etc.) berücksichtigt, die Weichteile völlig tot- und lahmlegt und in der Vernarbung erstarren lässt. Es befremdet darum doppelt, dass Männer von der Autorität Helferich's und Schuchardt's[1]), denen auch Martens[2]) beipflichtet, sich für den Gipsverband noch in so warmer und dringender Weise einlegen.

Die Anwendung des cirkulären Gipsverbandes kann eingeschränkt werden auf die wenigen Sonderfälle, wo die motorische Exaltation dementer Patienten oder eines Alkoholdeliranten oder schwere offene Brüche, die durch Grösse, Lage, Ausdehnung und Beschaffenheit der Wunde die Führung von Pflasterstreifen unmöglich machen, starre solide, eine grobe Selbstschädigung der Bruchstelle verhütende Verbände erheischen. Die rationellste Technik ist wohl folgende, wobei die Diaphysenfraktur des Unterschenkels als Paradigma gewählt sei: Anlegung des Verbandes zwecks Abspannung der Muskeln in mässiger Stumpfwinkelbeugung des Kniegelenks, zweckmässig mit Zwischenschaltung (Eingipsen) feststellbarer Metallscharniere an der Passage des Kniegelenks, um schon während der allerersten Behandlungsphase das Gelenkspiel zu ermöglichen; zunächst wird unter Ueberspringen der Bruchstelle die Gipshülse proximal- und distalwärts angefertigt (Scharnierverbindung am Kniegelenk!). Nach dem Erstarren wird reponiert, da nunmehr die assistierenden Hände breitere Zugriffsflächen haben, nicht gewechselt werden müssen und für die kurze Zeit weniger rasch ermüden, worauf dann rasch die freigelassene Zwischenstrecke an der Bruchstelle übergipst wird.

Für eine nur vorübergehend und kurzdauernd notwendige Fixation eignen sich in vorzüglicher Weise Beely's Gipshanfschienen oder eine ihrer zahlreichen Modifikationen.

Nachdem bereits schon erfahrene Praktiker die Indikationen und den Anwendungskreis des strikte immobilisierenden Gipsverbandes wesentlich eingegrenzt hatten, schien dieser alt eingelebten Methode eine neue Geltung und Blüte beschieden mit dem Aufkommen der

1) Schuchardt, Ueber die Behandlung der subkutanen Knochenbrüche. Deutsche Aerztezeitung. 1900. Heft 9.

2) Martens, Die jetzige Behandlung der Knochenbrüche. Therapie der Gegenwart. Dezember 1905.

Gipsgehverbände, der Deambulationsmethode, welche, schon bei Celsus, Larrey (1831) und Seutin (1834) in grober Andeutung verwendet, namentlich in Krause, v. Bardeleben, v. Bruns, Korsch, Albers, Harbordt, Lievmann, Coste, Dombrowski, Selenkow u. A. warme Anhänger gewann und die besonders Dollinger[1]) direkt als Methode der Wahl bezeichnete. Dieses Votum schien um so begründeter, da hier die so lange schon gesuchte ideale Kombination der anatomischen und funktionellen Behandlung gefunden zu sein schien, bestimmt, dem Muskelschwund, Gelenk- und Sehnenversteifungen, Störungen des Kreislaufs und der Atemwege, dem Ausbruch des Alkoholdeliriums vorzubeugen. Die Ergebnisse blieben jedoch auch hier so weit hinter den Erwartungen zurück, dass auch die Gehverbände bei den Chirurgen an Terrain bedeutend verloren haben.

Verschiebung des distalen Fragments mit Nachbleiben von oft nicht unwesentlicher Verkürzung und Deformität, Ueberschussbildung von Callus, Decubitaleffekte in ungeübten Händen, Fettembolie, verzögerte Konsolidation, eigenwilliges, unverständiges Umgehen mit dem Verband bei ambulanten, regelmässiger Kontrolle sich entziehenden Patienten, Rekurvationen, sekundäre Belastungsverkürzungen durch Kompression weicher, noch nicht ausgehärteter Calli, besonders bei schrägen, gleitenden oder reitenden und unverzahnten queren Brüchen stellten die unzweifelhaften Vorteile des kühnen Verfahrens so sehr in Frage, dass v. Bruns und Heusner bei Schrägbrüchen des Oberschenkels eine kurzdauernde Extension (1—2 Wochen) vorschalteten. Konnte ja auch der kostspielige, korrekt anmodellierte Hessing'sche Apparat sekundäre Deviationen des distalen Bruchstücks durch forcierte, brüskierte Belastung und durch die elastisch-entzündliche Weichteilretraktion nicht verhüten. Man beobachtete Umwandlungen der geschlossenen Fraktur in eine offene, Gelenkversteifungen, intensive Kallusschmerzen, stärkere Atrophien infolge Muskelkompression; die Konsolidation wurde wenig beschleunigt, manchmal eher hinausgezögert, die Rekonvalescenzperiode nicht bedeutend gekürzt, die volle Arbeitsfähigkeit nicht sehr viel früher erreicht als bei der alten Methode. Abgesehen davon, dass die Kostspieligkeit der eigentlichen Gehapparate und die technische Gewandtheit und Erfahrung, die sie nötig hatten, ihnen das Thätigkeitsfeld des praktischen Arztes verschloss. Sie

1) Dollinger, J., Die ambulante Behandlung der Frakturen der untern Extremitäten. Wiener Klinik. 11. Heft. Wien 1898. (Litt.)

blieben Reservat in den Händen einiger Specialisten und namentlich neuerdings der Orthopäden. Eine dauernd wirksame Extension blieb auch dieser Methode versagt, da die Wahl der Stützpunkte an den Condylen der Tibia, an den Malleolen, am Fussrücken, am Tuber ischii einen dauernden wirksamen Andruck kaum gestattete, da Schmerz und Exkoriationsgefahr dabei anrückten.

Die ambulante Behandlung der Beinbrüche hat sich eingeengt auf bestimmte Indikationen, wo sie zuweilen direkt lebenserhaltend wirken kann. Als „primäre" Behandlungsmethode wählen wir den Gehverband (Gipswasserglasverband mit Spanverstärkungen, ohne Unterpolsterung über Trikotschlauch oder die eingefettete Haut angelegt) fast nur noch für einfache Brüche des äusseren Knöchels, für Fissuren und subperiosteale Brüche des Unterschenkels, wobei die Verbandhülse möglichst bald durch seitliches Spalten abnehmbar gemacht wird („amovo-inamovibel", Seutin), um die Vorteile der gymnastischen Behandlung nebenhergehen zu lassen. Als „sekundäre" Methode eignet er sich namentlich zum „Heilgehen" langsam aushärtender Calli und bei den Schenkelhalsbrüchen dekrepider, herz- und lungenschwacher Greise.

Da eine genaue anatomische Wiedervereinigung der Bruchflächen immer noch die beste Bürgschaft für das bestmögliche funktionelle Heilergebnis ist (vorausgesetzt, dass das funktionelle Behandlungsprincip gleichzeitig durchgeführt wird), entwickelte sich unter dem Schutze der Asepsis als jüngste Etappe die operative Behandlung auch der Subkutanbrüche:

1. mit Hilfe verbesserter, unmittelbarer Retentionsinstrumente: perkutane Klammeradaptation mit grossen 5 zinkigen Stahlklammern nach Jaboulay[1]) (diese Knochenklammern, die mehrere Centimeter über die Haut vorstehen, werden nach Reposition in die Tibia eingetrieben und sind mit Vorteil bei schweren, für frische Extension untauglichen offenen Unterschenkelbrüchen anwendbar); die Methode eignet sich nur für nahe der Oberfläche liegende grössere Knochen.

2. Durch die kühnere Methode der operativen Blosslegung und Naht der Fragmente (Koaptation der Bruchstücke ev. nach Nivellierung, Anfrischung, Modellierung oder Abschleifen der Bruchflächen. Vernähung mit Metalldraht quer oder mit Doppelschlinge;

1) Conf. Jaboulay-Lyon, Le traitement sanglant des fractures compliquées de jambe par l'appareil à prothèse externe. Semaine médicale, Juin 1906. Nr. 24. p. 277.

einfache quere oder schräge, um die Bruchstücke herumgeleitete Drahtligatur; Staffordshireknoten nach Senn; Kombination von Knochennaht und Ligatur; rahmenartige Ligatur; Klammerung nach Jacoël-Guibal-Lane; Knochennagelung; Elfenbeinstift etc.).

Die Diskussion über allgemeinen Wert oder Unwert, über den Indikationsumfang, über Brauchbarkeit und Ergebnisse dieser neuen Methode und ihre technischen Details ist gegenwärtig noch in vollem Fluss, ein Endurteil, eine zustimmende oder negierende Kritik darum noch verfrüht. Einige Anhaltspunkte für die kritische Bewertung sind indes bereits gewonnen. Die schwerwiegenden, nicht leicht abstellbaren Einwände, die aus unbefangener Prüfung der bisher vorgelegten Erfolge gegen einseitige Verwendung des operativen Princips sich ergeben, hat Bardenheuer[1]) in seinem jüngst erschienenen Buche in zwingender Beweisführung nebeneinandergereiht: unverhältnismässige Schwere des Eingriffs; missglückte Asepsis mit Nachbleiben von Fisteln und Knochennekrosen; Versenkung eines nicht ganz irrelevanten Nahtmaterials, dessen Entfernung Nachoperationen nötig macht; verlängerte Heilungsdauer; Schwierigkeit der Dauerretention der genähten Fragmente; Durchschneiden der Metallnähte; Rückwirkungen auf den Allgemeinzustand, besonders bei Verletzten älterer Jahrgänge; die durch die Dauer der Wundheilung bedingte Verzögerung und Beschränkung der funktionellen Behandlung.

Warme und unbedingte Anhänger sind dem blutigen Verfahren namentlich in Frankreich und Belgien (Tuffier, Loubet, Sorel, Quénu, Lambotte), sowie in England (Lane) entstanden, während die deutschen Chirurgen nur bedingt, unter Einschränkung auf bestimmte Bruchkategorien dafür plädieren (Lexer, v. Eiselsberg).

Selbst Fritz König[2])-Altona, einer der Vertreter der Methode, betont die grossen Schwierigkeiten der operativen Technik und fordert eine bestimmte Begründung der Indikationen. Die Operation wird zu einem nicht ungefährlichen, weil lange dauernden Eingriff, die Technik bei tiefliegenden, in dicke Muskelmäntel eingebetteten Knochen ausserordentlich mühsam und schwierig. Mit der Dauer und Schwere der Operation erhöht sich die Infektionsgefahr. Die

1) Bardenheuer, Die allgemeine Lehre von den Frakturen und Luxationen etc. Stuttgart 1907. S. 304—310.

2) Fr. König, Ueber die blutige Behandlung subkutaner Frakturen des Oberschenkels. Arch. f. klin. Chir. Bd. 83. S. 1032.

Verlängerung der Heilungsdauer steht in Einklang mit der Erfahrung, dass viele offene Brüche auch bei genauestem Bruchflächenkontakt meist eine längere Konsolidationsfrist benötigen als die anatomisch gleiche subkutane Abart. Bier und Schmieden haben darauf aufmerksam gemacht, wie langsam genähte Diaphysenbrüche zusammenschweissen: es fehlt der hauptsächlichste biologische Bildungsreiz für die Callusproduktion, der Bluterguss, in beiden Fällen. Einer Verallgemeinerung der operativen Behandlung wird demnach wohl kaum die nächste Zukunft gehören.

Wir ziehen in den Indikationskreis der operativen Methode nur folgende Sonderfälle herein, wo sie die ultima ratio des Chirurgen darstellt, wo bei der Ungunst der Fragmentverlagerung die Extensionsmethode versagen muss und die Operation schwersten funktionellen Spätstörungen vorbeugt: Subkapitale Oberarmbrüche mit totaler Umdrehung des Kopffragments; Luxationsfrakturen des Humerus- und Radiuskopfes; Brüche des Epicondylus und der Trochlea mit totaler Abdrehung der Bruchfläche und Einklemmung der Fragmente im Gelenkspalt; Luxationsbrüche des Naviculare und Talus; ev. subkapitale Oberschenkelbrüche (in all diesen Fällen ergiebt die Fragmententfernung meist bessere Resultate als die Naht); Rissbrüche des Fersenbeins mit hochgradiger Diastase; Patellarbrüche mit schwerer Zerreissung des Reservestreckapparats; offene Patellar-, Olecranon-, Humerus-, Clavicula-, Unterkieferbrüche; schwere offene Brüche des Unterschenkels und Vorderarms; veraltete, durch Extension nicht mehr korrigierbare oder deform geheilte Frakturen; Nerven- oder Gefässzerreissungen; Abbrüche des grossen Trochanter[1]), da hier durch Erschlaffung des angehefteten Glutaeus medius und der Auswärtsroller ein erheblicher funktioneller Ausfall folgt. Frühoperation, sichere Asepsis, ev. Operation in Lumbalanästhesie werden den Erfolg bedingen.

Wer im Extensionsverfahren die nötige technische Gewandtheit sich zu eigen gemacht hat, wird nur bei den aufgezählten, doch immerhin seltenen Bruchformen zur Nahtmethode schreiten müssen. Jedenfalls ist bei den lateral-trochanteren Brüchen, den infratrochanteren langen Schrägbrüchen, den suprakondylären und kondylären Brüchen des Femur, die König für die operative Behandlung beansprucht, nicht allein der Momentanerfolg bei der Entlassung, sondern auch das Dauerergebnis nach Extensionsbehandlung ein besseres, als König es darstellt. Die Methode der Extension in

1) Conf. Krüger, Deutsche Zeitschr. f. Chir. Bd. 3.

„physiologischer" Stellung hat namentlich auch ihre Probe bestanden bei den infratrochanteren Schrägbrüchen, bei denen das kurzarmige obere Bruchstück durch die massigen pelvifemoralen Muskeln auf- und lateralwärts gehoben wird, während die lange Spitze des untern Fragments sich tief in den Muskeln verhaken und krampfhaft von ihnen umfasst werden kann. Ebenso bei einem Falle schwerer Y-Fraktur des unteren Femurendes (Stauchungsbruch); die Fraktur war nach 3 Monaten ohne Verkürzung und ohne funktionelle Störung geheilt. Der Missstand, dass der kurze obere Hebelarm bei der Bardenheuer'schen Streckextension jede Retention des oberen Fragments erschwert, da es den Retentionskräften keine Handhabe bietet, wird dadurch umgangen und behoben, dass das untere Fragment unter gleichzeitiger Extension durch Stumpfwinkelflexion in Hüft- und Kniegelenk dem obern entgegengeführt, „in die Richtung" gebracht wird.

Die zweite Richtung, die Vorzugsmethode der französischen Schule, geht unter Führung von Lucas-Championnière[1]), der früher vorhandene Ansätze erst zu einer eigentlichen Methode verdichtet hat. Er hat hauptsächlich in seinem Heimatland Schule gemacht (Reclus etc.), in Russland, Belgien, England, während sich in Deutschland nur wenige Autoren angeschlossen haben (Krecke, Landerer, Bum, Jordan, Deutschländer, Petersen). Das Verfahren erstrebt unter Verzicht auf jedwede oder doch nur kurzdauernd vorgeschaltete Verbandkoaptation durch eine rein gymnastisch-orthopädische Behandlung (Massage, Frühmobilisation) eine möglichst rasche und ideale Rehabilitierung der Funktion im ganzen nähern (Bruchsegment) und weitern Bruchgebiet (Gelenke). Sie berücksichtigt also in vorderster Linie die aktiv fungierenden Weichteile und die Geschmeidigkeit (souplesse) der Gelenke.

Wir wissen durch die Untersuchungen von J. Wolff und W. Roux, dass die strukturelle Reparation, die statische Differenzierung der Knochennarbe vorwiegend von mechanischen Momenten, von der funktionellen Beanspruchung auf Zug und Druck abhängig ist. Eine zweckmässige Konstruktion und Anordnung unserer Behandlungsinstrumente unter Berücksichtigung der Normalfunktion des gebrochenen Gliedes, eine in die Richtung der Norm fallende

1) J. Lucas-Championnière, Bull. de la Soc. de chir. 1886. p. 560. — Traitement des fractures par le massage et la mobilisation. Paris 1895.

funktionelle Beanspruchung wird darum schon vom frühesten Beginn der Ausheilungsvorgänge an auf die Ausbildung einer „funktionell" gegliederten Knochen-Weichteilnarbe wesentlich influieren.

Championnière's Lehre, die er durch Ausarbeitung zu einer systematisierten Methode mit bestimmter Technik erst lebensfähig machte, hat unser Rüstzeug bedeutsam bereichert und in vielfacher Hinsicht anregend und befruchtend gewirkt. Hier wurde bewiesen, wie man allen üblen Beigaben und Folgen der bisherigen Methoden, die man bis dahin fatalistisch als etwas Beigehöriges in Kauf nahm, zuvorkommen konnte: dem entzündlichen Oedem, Thrombosen, der Phlebitis und Lymphangoitis, der Muskelschrumpfung, dem Einrosten des Sehnen-, Muskel- und Gelenkspiels infolge Inaktivitätssynovitis und -arthritis, der „statischen" deformierenden Arthritis. Die neuen Anschauungen, welche die Forderung der Schule revolutionär umwarfen, die Notwendigkeit absoluter Immobilisierung als Legende erwiesen, sind namentlich den so gefürchteten, in ihrem Schlussergebnis früher so tristen intra- und juxtaartikulären Frakturen zu Gute gekommen.

Für den Zeitpunkt und die Anwendungsform der Massage stellte Championnière 4 Gruppen auf:

1. Massage immédiat et continué bei allen Frakturen, die wenig Neigung zu sekundären Verschiebungen zeigen, oder wo der Grad der Deformation eine normale Funktion nicht hindert: Gelenkbrüche.

2. Bei Frakturen mit erheblicher Verschiebung Frühmassage vor Applikation des corrigierenden Apparates.

3. Bei mässiger Verschiebung häufiger Verbandwechsel und Einschaltung von Massagesitzungen (méthode mixte): Diaphysenbrüche.

4. Bei hochgradiger Beweglichkeit der Fragmente an der frischen Fraktur wird bis zur Ausbildung eines provisorischen Kittes das Glied für kurze Zeit vollständig immobilisiert.

Grad und Form des Vorgehens stuft sich nach folgenden Regeln ab:

1. Mouvements d'exploration: Das gebrochene Glied wird gut fixiert oder auf einen Sandsack gelegt; man untersucht die Besonderheiten der Fraktur, ferner, welche Bewegungen ohne Schmerzen ausgeführt werden können.

2. Eigentliche direkte Massage der Muskeln, Sehnen und Gelenke auf geölter Haut: sanftes, unterempfindlich machendes Strei-

chen der Bruchstelle mit den Daumen in der Knochenachse und der Richtung des Venenstroms; dann „massage en bracelet“ mit cirkulärer, das Oedem, Extravasat und Infiltrat central wegdrückender Kompression; am Schlusse der Sitzung „massage en mouvement de meule“ mit der Palma der Hand. Die Massage muss nach den Regeln der französischen Schule (sanft, langsam ansteigend bis zur Schmerzgrenze) ausgeführt werden.

3. Frühmobilisation der Gelenke.

Auch hier birgt einseitige Verwendung und völliges Ausserachtlassen des anatomischen Gesichtspunktes namentlich in den Händen wenig Geübter viele gefährliche Klippen (jeder Erfahrene weiss, wie schwierig die Kunst wirksamer Massage zu erlernen ist): Verkürzung; anormale Knochenform mit späterer unphysiologischer Umänderung der Funktion; monströse, die Funktion sekundär einschränkende und schädigende Calluswucherung; Beeinträchtigung der Knochenfestigkeit durch die Deviation und die statische, strukturelle Umordnung im Callus wie im ganzen übrigen Knochen (Refrakturen über oder unter dem Callus!); Verlegung der Bewegungsfelder der distaleren Gelenke; Verminderung der statischen Momente der Muskeln im Bereich des deformen Segments. Die „reine“ Championnière'sche Methode enträt dabei fast gänzlich der Schienen- und Apparatbenutzung („le moins possible d'appareils“), bedient sich meist der einfachen Flanellbindenbandage, nur im Notfall bei sehr hochgradiger Verkürzung einer kurzdauernden Vorextension à la Hennequin.

Viel Wahres und Bedeutendes, was zum Nachdenken und zur Nachprüfung anregt, liegt in diesem wahrhaft biologisch durchgedachten Behandlungsprincip, doch wird es, einseitig bevorzugt, ausserhalb der günstigen Bedingungen der Krankenanstalt mit ihrem eingeschulten Personal viele Enttäuschungen und Misserfolge nicht ersparen, und Bardenheuer's Postulat, dass an die Spitze der Indikationen für die Frakturbehandlung die Herstellung der anatomischen Verhältnisse durch die Extension zu stellen sei, ist der generalisierenden Tendenz dieser Bestrebungen gegenüber doppelt zu unterstreichen: Denn die normale Gestalt der Skelettteile und die Gruppierung der Muskeln hat sich in Anpassung an das Optimum der Funktion phylo- und ontogenetisch herausgebildet. Man darf der Erhaltung der Funktion der aktiven Weichteile nicht das Opfer der normalen Knochengestalt bringen.

Die Meinungsdifferenzen über anatomisches oder funktionelles

Behandlungsprinzip sind indes nur an den Extremen so schroffe; vermittelnd stellt sich dazwischen eine Gruppe von Chirurgen wie Jordan und Reclus, welche namentlich Championnière's „méthode mixte" aufgegriffen und ausgearbeitet haben. Das eigentliche Revier dieser Methode in Jordan's Modifikation (Immobilisierung mit Gips-, Kramerschienen, abnehmbaren Gehverbänden, Velpeauverband mit Einschaltung von Massagesitzungen; Immobilisierungsdauer je nach Alter, Knochen, Bruchform wechselnd, 1—3—4 Wochen) sind die nicht dislocierten Halsbrüche des Humerus, die Brüche des äusseren Knöchels, Frakturen des Wadenbeins und des Ellbogens, namentlich aber die vulgäre Alltagsfraktur, die „klassische" Radiusepiphysenfraktur, wo sie geradezu Glänzendes leistet.

Die generellen Programmpunkte ergeben sich aus diesen Betrachtungen für den Praktiker von selbst: Das Geheimnis einer erfolgreichen und rationellen Knochenbruchbehandlung liegt in der individualisierenden Vereinigung einer genauen anatomischen Korrektur der Verschiebung, einer verbürgten Dauerretention der Bruchstücke mit einer gleichzeitigen zielbewussten funktionellen, wie ich es nennen möchte, biologischen Behandlung. In der entstehenden Knochenweichteilnarbe müssen von Anfang an die für die zukünftige Funktion wichtigen und notwendigen Trajektorien ausgezüchtet, die Geschmeidigkeit (souplesse), Funktion und Ernährung der Weichteile möglichst bald in die Norm zurückgebracht werden. Konsolidations- und Rekonvalescenzperiode sollen nicht zwei auseinandergerissene Etappen sein, sondern zeitlich zusammenfallen. Ueber das Wie, über Mittel und Wege, dieses Programm zu verwirklichen, weiter unten.

Es ist ein schönes und dauerndes Verdienst Bardenheuer's, des unermüdlichen Reformators der Frakturbehandlung, dass er in Ersetzung der alten schablonisierenden ein neues individualisierendes Verfahren ausgebildet hat durch ingeniöse Vervollkommnung und Ausarbeitung der Extensionsmethode, die eine glückliche Legierung des anatomischen und funktionellen Postulates darstellt.

Die letzten Jahre haben eine Reihe Arbeiten gebracht, welche durch sinnreiche Einzelverbesserungen die Extensionstechnik zu hoher Vollendung ausgebaut haben. Das Wesentlichste und Wichtigste wurde daran durch Bardenheuer und seine Schule geleistet. Die überzeugende Sprache seiner Erfolge, die alle früheren weit über-

trafen, hat ihm immer mehr Anhänger zugeführt. Seine Methode darf als die zur Zeit wohl leistungsfähigste gelten. Wenn aber ihre Vorteile der privaten Praxis erschlossen werden sollen, so wird erstes und nächstes Arbeitsziel sein müssen: Vereinfachung der Technik unter Berücksichtigung der hier ausschlaggebenden physiologisch-mechanischen Gesichtspunkte.

II.

Es muss auffallen, dass in den so zahlreichen Arbeiten, die sich seit längeren Jahren mit der Extensionsbehandlung befasst haben, eine kardinale Frage nirgends aufgenommen und erörtert, allseits mit Stillschweigen übergangen ist, eine Frage, deren Lösung für die Brüche der obern Gliedmasse und ihre Extensionstechnik in natürlicher, allgemein acceptierter Weise sich ergeben hat, während die ihr gleiche Lösung für die Brüche des Ober- und Unterschenkels nicht einmal diskutiert und kaum versucht wird. Ich meine die Frage: Welches ist die für eine wirksame Extension zweckmässigste, „natürliche" Lage des gebrochenen Segments in Beziehung zu den anstossenden Gelenken und den direkt oder indirekt daran beteiligten Muskeln? In welche Lage und Gelenkstellung soll das zu extendierende Bein gebracht werden?

Wir berühren damit einen vielumkämpften Streitpunkt einer früheren, noch nicht allzulange entschwundenen Zeit. Die geschichtliche Betrachtung, welche die so hochinteressante, von den ersten Autoritäten durchgeführte Polemik in historischer Perspektive wieder erstehen lassen soll, wird den in dieser Arbeit vertretenen Anschauungen wertvolle Belege und Argumente herbeischaffen.

Während für die oberen Extremitäten — wenigstens für das Gros der Armbrüche — die entspannende Halbbeugung, d. h. eine Mittellage zwischen den beiden Grenzstellungen, von jeher als naturgemässeste Behandlungsstellung galt, hatten seit des Hippokrates Vorgehen Zeit und Gewohnheit die Behandlung der Beinbrüche in Streckstellung als die „natürliche" Methode legalisiert[1]). Wenn man sich der primitiven technischen Mittel der alten Chirurgen erinnert, durfte sie auch dafür gelten. Galen erkannte zwar, dass die mit geringstem Kraftaufwand verbundene Ruhestellung

1) Vgl. Malgaigne, Traité des fractures et des luxations. T. 1. p. 173–185 (De la position de donner au membre). — L. Gurlt, Handbuch der Lehre von den Knochenbrüchen. Berlin 1862. Bd. 1. S. 398–403. — F. H. Hamilton, Knochenbrüche und Verrenkungen. Uebers. v. Rose. Göttingen 1877. S. 404–441.

des Beines einem mässigen Grade der Beugung entspricht; allein er wagte nicht, wider des Hippokrates Autorität sich aufzulehnen und seine Anschauungen aus dem Theoretischen in praktische Konsequenzen umzusetzen. So übernimmt auch er die Hippokrati'sche Strecklage als die regel- und schulgemässe, macht jedoch seinem gegensätzlichen theoretischen Standpunkt die Koncession, bei Leuten mit sitzender Berufsart die Beugestellung zu versuchen, behauptet auch, darüber gute Erfahrungen gewonnen zu haben; doch versäumt Galen, seine theoretische Reform durch Angabe seiner Technik zu einer praktisch brauchbaren Methode zu erheben und ihr damit Dauer und Bestand zu sichern. Nach ihm wies, wenn auch wieder nur in der Theorie, Fabricius ab Aquapendente auf die Zweckmässigkeit der Semiflexion hin.

Der Erste, der mit dem alten Modus auch praktisch brach und günstige Erfolge nach Anwendung der halbgebeugten Stellung berichten konnte, war J. L. Petit[1]), der Konstrukteur bzw. Verbesserer der nach ihm benannten, freilich schon länger gebräuchlichen Beinlade, die vermittelst beweglicher Stützen eine beliebige Abänderung der Winkelstellung im Kniegelenk gestattete. Aber erst Percival Pott[2]) (1713—88), der eigentliche Schöpfer der Semiflexionsbehandlung, hat hier durchgreifende und volle Reformarbeit gethan, indem er auf Grund einer scharfsinnigen Analyse der Dislokationsursachen als allgemeines Gesetz Behandlung der Beinbrüche in Entspannungslage forderte, die beiden an die Bruchstelle anstossenden Gelenke in den Verband mit einbezog und vor allem seine Reform durch Ausarbeitung einer bestimmten Technik, einer systematisierten Methode, lebens- und leistungsfähig machte. Pott's Lehre, die man in richtiger und voller Wertung ihrer Bedeutung und ihres Kernes schon damals die „physiologische" nannte, dessen Abhandlung über Knochenbrüche nach Hamilton's Urteil sich durch die Originalität und die Kühnheit der darin vorgetragenen

1) Traité des maladies des os. Nouv. édit., T. II., 1741. p. 279. Am 17. Dez. 1718 der Akad. d. Wiss. in Paris vorgelegt (cit. nach Gurlt, l. c.).

2) Some few general remarks on Fractures and Dislocations. London 1768. Deutsch: P. Pott's Abhandl. über verschiedene Gegenstände der Wundarzneikunst, Dresden 1771, S. 419. — P. Pott's Chirurgical works. Vol. II. Dublin 1778. p. 267. Deutsch: P. Pott's sämtliche chirurg. Werke. Bd. 2. Berlin 1787. Einige allgemeine Bemerkungen über Beinbrüche und Verrenkungen, S. 55—152. — Conf. Malgaigne, Recherches historiques et pratiques sur les Appareils employés dans le traitement des fractures en général depuis Hippocrate jusqu'à nos jours. Paris 1841.

Anschauungen auszeichnete, gründete darauf, dass der Widerstand der die Verkürzung aktiv erzeugenden Muskeln, der einzig sich der Reposition und Retention entgegenstelle, durch eine mässige Beugestellung der Gelenke gebrochen werden könne. Spannung und Widerstand der Muskeln sei einzig eine Folge der Festlegung des Beines in einer Extremstellung. Aus Pott's Ausführungen, die durch die zwingende Logik des Tatsächlichen auch heute noch so modern sind wie vor 140 Jahren, seien folgende Hauptsätze ausgelesen: „Diejenige Lage eines Gliedes, welche die Muskeln desselben in einen Zustand der Ausdehnung setzt, gibt diesen Muskeln Gelegenheit, ihre grösste Kraft auszuüben. Die Lage muss darum die beste sein, in welcher die Muskeln am wenigsten widerstehen, in welcher die ganze Reihe von Muskeln, die zu dem gebrochenen Knochen gehören, erschlafft sind. Was für den gebrochenen Arm von jeher galt, gilt noch in höherem Masse für das Schenkelbein, dessen Muskeln zahlreicher und stärker sind. Schon von selbst legt ja der Verletzte sein Bein in die bequemste und schmerzfreieste Lage, d. h. er beugt das Knie und legt den gebrochenen Schenkel auf dessen äussere Seite. Bei dem Bruche beider Knochen des Unterschenkels verhält sich die Sache ebenso; eine gerade Lage setzt die Muskeln in den Zustand, dass sie sich bemühen, zu wirken (in Spannung), eine mässige Beugung des Knies erschlafft sie und benimmt ihnen diese Neigung. Ein gebrochener Knochen kann niemals zu geschwind wieder eingerichtet werden. Da der aufgeschwollene, verhärtete und entzündete Zustand der Muskeln gerade eine Ausdehnung undienlich und schwierig macht, muss eine Stellung des Gliedes, welche diese Muskeln so wie so schon ausdehnt, die Spannung steigern und damit die Reposition erschweren."

Zur Ausschaltung der Muskelspannung empfahl Pott Seitenlagerung des Patienten bei halbgebeugter Stellung des Hüft- und Kniegelenks: „Die Lage des gebrochenen Schenkels muss auf dessen äusserer Seite sein, so dass er auf dem Trochanter major ruht. Des Kranken ganzer Körper muss nach oben derselben Seite zugewandt sein. Das Knie muss in einem mittleren Zustande zwischen einer vollkommenen Beugung und Ausdehnung, oder halbgebogen sein. Unterschenkel und Fuss werden auf ein Kissen, der Schenkel zwischen zwei breite Schienen von Tannenholz gelegt."

Dieses neue, alt eingelebte Gewohnheiten wandelnde und eine über zweitausendjährige Tradition stürzende Prinzip wirkte revolutionär; es gewann sich in England rasch Befürworter und Anhänger,

nachdem Astley Cooper, C. und J. Bell, Earle die Fehler der Seitenlagerung erkannt und sie mit der flektierten Rückenlage vertauscht und der hochangesehene Charles White das später von James und Amesbury verbesserte Planum inclinatum duplex angegeben hatte, während auf dem Kontinent und in Amerika das von Pott gelehrte und geübte System erst grosser Zurückhaltung, bald aber wachsender Opposition begegnete. Die interessante Polemik wurde hauptsächlich in Frankreich von den Trägern der klangvollsten Namen der damaligen französischen Chirurgie durchgeführt. Obschon Dupuytren's autoritäres Votum die neuen Anschauungen gegen Bichat's Einwürfe warm und siegreich stützte, erwuchsen in Boyer, Desault und Bonnet nicht weniger angesehene Gegner, so dass schliesslich Autorität gegen Autorität stand. Die Argumente der Hauptgegner, Desault[1]) und Bichat, waren: Schwierigkeit der Extension und Kontraextension bei dieser Lage; Notwendigkeit, die Extension am gebrochenen Knochen selbst, nicht an einem vom Bruche entfernten Ort anzubringen; Unmöglichkeit vergleichender Mensuration zwischen gebrochenem und gesundem Glied; Trochanterdekubitus; Malträtierung der Bruchstelle bei der Defaekation und Miktion; Unmöglichkeit ausreichender Fest- und Ruhigstellung der Bruchstelle und der Anwendung bei beidseitigen Brüchen; die Erschlaffung einer Muskelgruppe werde durch die Anspannung mehrer andern illusorisch gemacht; der Schienenverband, welcher die Hauptsache bei Knochenbrüchen sei, kann in der gebogenen Lage nicht gut angewandt werden. Obgleich Desault nur zwei eigene Beobachtungen abwartete und eigentlich nur die wirklich vorhandenen Uebelstände der ursprünglichen Pott'schen Seitenlagerung, nicht aber das Prinzip der Semiflexion selbst angreifen konnte, bevorzugte man in Frankreich nach seinem und Boyer's Vorgang die steifgestreckte Lage.

Die vor dem klinischen Forum nicht entscheidend ausgetragene Streitfrage glaubte Bonnet (1839) auf dem Wege des Leichenexperiments lösen zu können. Die Beweiskraft der Bonnet'schen Versuchsserien (künstliche Durchtrennung des Femur an leichenstarren Kadavern und Beobachtung der Fragmentverstellung bei Beuge- und Streckführung der benachbarten Gelenke) mit ihrer

1) P.-J. Desault, Oeuvres Chirurgicales, par Xav. Bichat, 3ième édit., T. I. p. 187. Paris 1830. — J. P. Desault's Chirurgischer Nachlass, übers. v. G. Wardenburg, Göttingen 1800. Bd. I, 2. S. 78—160 und 304—324.

von vorneherein falschen und missglückten Versuchsanordnung wurde aber dann von Malgaigne angefochten und endgültig widerlegt („on ne saurait étudier l'action musculaire que là où elle existe, au vivant"). Malgaigne selbst experimentierte an lebenden Kaninchen, bei welchen die durch das nämliche Gewicht in Streck- und Beugestellung erzielte Verlängerung am künstlich durchtrennten Gliede vergleichend gemessen wurde. Aber auch die Ergebnisse dieser Versuche, welche die Frage abschliessend klären sollten, lassen sich bei der Verschiedenheit der anatomischen und funktionellen Verhältnisse nicht in vollem Umfang auf den Menschen übertragen. Malgaigne fand, dass, „lorsque l'action musculaire est encore au degré physiologique, dans les fractures toutes récentes, la flexion modérée s'est trouvée constamment supérieure à l'extension; lorsque la rétraction musculaire a pris le caractère pathologique, les résultats varient un peu suivant le degré de l'inflammation, et il arrive même un moment où l'influence des positions semble annulée par la violence de la rétraction."

Malgaigne und mit ihm Gurlt und Hamilton geben, direkt oder indirekt, die Richtigkeit von Pott's theoretischem Raisonnement zu, was sie der Methode jedoch mit Recht vorwerfen konnten, war, dass sie eine blosse Lagerungsmethode war und blieb, welche zwar die Reposition auch grob auseinandergewichener Bruchstücke wesentlich erleichterte, ja oft einzig möglich machte, aber eine Retention nicht gewährleisten und spätere Verschiebungen durch die elastisch-entzündliche Weichteilreaktion nicht hintanhalten konnte. Es ist fesselnd und lehrreich, in Malgaigne's klare, unparteiisch und vorurteilslos nach beiden Seiten abwägende Gedankengänge hineinzusehen: „La clinique fournissait, en faveur de la position moyenne, au moins deux arguments irréfragables: le premier est que l'extension expose davantage à la raideur et à l'ankylose; le second est que la demi-flexion facilite les réductions difficiles. Qu'elle facilite la réduction c'est ce qui me paraît hors de toute espèce de doute; mais elle suffit rarement seule à l'obtenir, et, une fois obtenue, à la maintenir. Il faut maintenir la position fixe et immobile jusqu' à ce que la consolidation soit suffisante. On fait une confusion fâcheuse entre la méthode même et les moyens de l'appliquer."

In der deutschen Chirurgie schlug die Pott'sche Reform namentlich mit dem Aufkommen der Sauter'schen[1]) Aufhängemethode

1) Vgl. technisch. Abschnitt.

(1812), die dann von dem Schweizer Mayor[1]) (1833) weiter entwickelt wurde, tiefere und weitere Wurzeln (Zimmermann[2]), Böttcher[3]), Koppenstätter[4]), Blume[5]), Moj'sisovicz[1]), Middeldorpf[1]) u. A.). Die Kombination der doppeltgeneigten Ebene mit der Suspension nach Sauter brachte zu den Vorteilen der gebogenen Lage noch den der Extension. Namentlich war Middeldorpf ein begeisterter Verfechter der Pott'schen Lehre; neben der Repositionserleichterung, der Beruhigung der Muskelirritation rühmt er als Hauptvorteil, dass dem in einer Zwangslage befindlichen obern Fragment dabei das freie untere gegenübergebracht werden kann: „Die Extension erfolgt nicht durch Kräfte, die sich ausserhalb des Körpers befinden, sondern es hakt sich das Knie über die doppelte schiefe Ebene und das Gewicht des eigenen Körpers bildet die Extensionskraft. Keine kreisförmige Umschnürung hindert die Kapillarzirkulation, schwellt oder atrophiert das Glied, kein feindlicher Zug stachelt die Muskeln zum Widerstand, sondern die eigene Schwere lässt das langsam herabsinkende Becken den Oberschenkel ausdehnen und die Reduktion und Extension fast von selbst besorgen. Es wird eine Zeit kommen, wo die blinden Anhänger des abnehmbaren, unveränderlichen Verbands den Wert dieses trefflichen Mittels nicht mehr überschätzen werden". Einzelne Chirurgen wie Aitken schlossen ein Kompromiss, indem sie bei Schrägbrüchen die gebogene, bei Querbrüchen die ausgestreckte Lage bevorzugten. Balassa[6])-Pest versuchte, die Vorteile der halbgebeugten Lage mit dem Kleisterverband zu vereinigen.

Die Kritik konnte demnach nur die technische Ausführung anatomisch-physiologisch und z. T. klinisch wohl begründeter Anschauungen bemängeln. Allein die lebhafte Kontroverse endete mit dem Siege der Anhänger der Strecklage, indem besonders das Aufkommen der erstarrenden, immobilisierenden Verbände der Semiflexion den meisten Boden abgewann. So stellt Gurlt fest, dass das Pott'sche System seit der allgemeinen Anwendung der erhärtenden Verbände, die nach seinem Urteil eine bis dahin noch nicht gekannte Sicherheit in der Erhaltung der künstlich herbei-

1) Vgl. technisch. Abschnitt.

2) Zimmermann, Lehre des chir. Verbandes. Leipzig 1831—32.

3) Böttcher, J. Fr., Auswahl des chirurg. Verbandes etc. Berlin 1795.

4) Koppenstätter, Maschine f. alle Art. Beinbr. Leipzig 1823.

5) Blume, Fr., Beinbruchmaschine zur Heilung der Schenkelbrüche in gebogener Lage. Würzburg 1831.

6) Prager Vierteljahrsschrift, 1852. Bd. 32.

geführten Reposition gewähren, viel an Terrain verloren habe; und Hamilton kommt zum Schlusse, dass, was auch die Verteidiger der Beugestellung zu Gunsten ihrer Methode ins Feld führen, ihr Hauptmangel darin bestände, dass man in dieser Lage Extension und Kontraextension nicht mit Erfolg anwenden könne. Pickering Pick[1]) lehnt in seinem ausgezeichneten Kompendium die Methode seines Landsmannes völlig ab: Die altmodische Behandlung in der Flexionsstellung ist beinahe ausgestorben. Inzwischen hat die Röntgenkontrolle der Fragmentlage in der Gipshülse die Behauptung von der „Sicherheit in der Erhaltung der Reposition" als Selbsttäuschung herausgestellt.

Aber auch für das neu aufkommende, von v. Volkmann, Schede und Bardenheuer ausgearbeitete Verfahren der Heftpflastergewichtsextension wurde als „naturgemässeste Lagerung" des verletzten Gliedes die Streckstellung adoptiert. Wenigstens in der deutschen Schule.

Es möge noch erwähnt sein, dass v. Esmarch in seiner kriegschirurgischen Technik der alten Pott'schen Seitenlagerung einen Ehrenplatz unter den provisorischen Lagerungsverbänden einräumt und der Methode durch die Anerkennung gerecht wird, dass sie die Muskeln erschlaffe und Kreislaufstörungen vermeiden helfe.

Die zahlreichen, auf die Behandlung in Semiflexion zugeschnittenen Apparate der dargestellten Behandlungsperiode aufzuzählen, erübrigt sich wohl [zwei, drei und mehr miteinander verbundene geneigte Ebenen, Beinladen; Oberschenkelschweben (Hyponarthekion) von Sauter und Mayor; Unterschenkelschweben; Frakturenbetten etc.]. Die sinnreichen Aequilibrial- und Balancierschweben von Moj'sisovicz und Middeldorpf, die nach ihren mechanischen Konstruktionsprinzipien eine technisch sehr geschickte Fortführuug des Pott'schen Systems darstellen, werden im technischen Kapitel noch geschildert werden.

Seit bald 5 Decennien gilt Percival Pott's Lehre nun als abgetan, und Hamilton's Einteilung der Geschichte der Behandlung der Oberschenkelbrüche in 3 Epochen: 1. diejenige, während welcher die gestreckte Behandlungslage allgemein durchgeführt war (Hippokrates bis Pott), 2. die der gebogenen Lage (ca. 100 Jahre umfassend), 3. die der Renaissance, während welcher die Chirurgen sich allgemein wieder für die gestreckte Lage entschieden,

1) Frakturen und Luxationen. Deutsche Uebers. v. Kindvater, Leipzig 1887. S. 280.

besteht auch heute noch zu Recht. Die alte hippokratische Streck-lagerung ist das souveräne legale Verfahren für die Behandlung der Ober- und Unterschenkelbrüche geblieben. Und doch steckt ein so wahrer, bedeutender Kern in Pott's Voraussetzungen und Ansichten, dass ihnen die Ehrenbezeichnung des „physiologischen Systems" auch heute noch gebührt. Es wird darum wohl nicht als müssiges Beginnen erscheinen, die alte Kontroverse nochmals aufzurollen, denn „die Geschichte zeigt, dass die Anschauungen der Späteren immer wieder auf Punkte zurückkommen, welche die frühere Beobachtung schon erledigt zu haben glaubte" (Virchow).

B. Physiologisch-mechanisches und Biologisches zur Knochenbruchlehre.

I.

Die Ursachen der Fragmentverlagerung müssen physiologisch-mechanisch analysiert werden. Da die Darstellung in den Lehr- und Handbüchern keine einheitliche ist, vielfache Widersprüche, Unklarheiten, prinzipielle Unterschiede der Auffassung stehen geblieben sind, wird eine Analyse der dabei mitspielenden Kräfte, der Art, Bedeutung, Dauer und dem Zeitpunkt ihrer Einwirkung, Ungeklärtes besser herausheben. Es werden sich daraus einige wertvolle Leitsätze für die Behandlung ergeben.

Der Restbetrag der brucherzeugenden Gewalt bewirkt, wenn letztere sich nach Durchbrechung des Knochenpfeilers noch nicht erschöpft hat, die sog. primäre Verschiebung der Bruchstücke, welche, sofern dieser Betrag von zerstörender Kraft nicht mehr zu gross ist und eine Zertrümmerung des ganzen Gliedquerschnitts hinterliess, je nach dem Entstehungsmechanismus in oft typischer Art und Richtung erfolgt (Biegungsbrüche: Winkelstellung; Abscheerungsbrüche: Seitenverschiebung; Torsionsfrakturen: Drehung plus Seiten- und Längsverschiebung; Einkeilung).

Wird nunmehr das gebrochene Glied nicht durch unzweckmässige Manipulationen seitens einer unkundigen Hand oder durch unvernünftige Lagerung, bei welcher der distale Gliedabschnitt der Schwerewirkung anheim fällt, oder durch unvorsichtige Eigenbewegungen des Verletzten (Steh- und Gehversuche) malträtiert, so folgt zunächst als unmittelbare Nachwirkung des Traumas ein Stadium der Ruhe: dasselbe dauert individuell verschieden lang, ist länger nach schweren Gewalteinwirkungen; dabei verharren die Fragmente in

der primären Verlagerung. Starke mechanische Insulte können die Erregbarkeit namentlich der Muskelsubstanz fast bis zur Vernichtung schädigen. Die Erschütterung oder gröbere mechanische Schädigung der grossen Nervenstämme und der Muskelnerven bes. bei schweren direkten Brüchen führt zu einem oft lange Stunden anhaltenden allgemeinen Shock und einem lokalen Gewebestupor (analog dem lokalen Wundstupor Pirogoff's), der sich als geeignetster Augenblick für Repositionsmanöver darbietet.

Dieses Stadium eines lokalen (und allgemeinen) traumatischen Stupors wird abgelöst durch eine erhöhte, rasch zunehmende lokale (und allgemeine) Reizbarkeit. Die Summation der von der Bruchstelle ausgehenden Reize bedingt eine gesteigerte Ansprechbarkeit und Erregbarkeit der nervösen Centren. Am Ort der Verletzung selbst geht aus der Mitverletzung der Muskeln (Quetschung, Zerreissungen von Muskelfasern; Einklemmen zwischen den Bruchstücken; mechanische Reizung durch Fragmentspitzen, auf denen die Muskeln reiten oder von denen sie angespiesst sind), aus der blutigen und der sehr rasch einsetzenden entzündlichen, ödematöszelligen Infiltration der Muskelsubstanz eine Steigerung der direkten und indirekten Muskelerregbarkeit hervor, die unwillkürliche, selbstgefährliche Kontraktionen veranlasst und zuweilen in einen Zustand tetanischer Dauerkontraktion ausartet. Jeder neue Reiz hinterlässt eine „Erinnerungsspur" in Form einer geringen Erhöhung der Erregbarkeit, so dass wie im physiologischen Experiment bei regelmässiger Succession von Reizen die Kontraktionen allmählich wachsen. Beim geschädigten Muskel genügen schon schwächere Reize zur Erzielung einer Dauerkontraktion. Die Physiologie lehrt uns, dass die mechanische Erregung des Muskels wahrscheinlich auf einer lokalen Schädigung mit vorübergehendem Verlust der osmotischen Eigenschaften, Diffusion der Elektrolyte, Auftreten eines Verletzungsstromes etc. beruht, woraus die grössere mechanische Erregbarkeit schon geschädigter Muskeln leicht verständlich wird (v. Frey).

Da der Strebepfeiler, der alle elastisch wirksamen Weichteile und die einer aktiven Verkürzung fähigen Elemente auseinandergespannt und gedehnt erhält, entzwei ist, sind die Fragmente, sofern nicht dicke Periost- oder Bandbrücken, Einkeilung oder Verzahnung mechanisch ihr Auseinanderweichen verhindern, nunmehr der hohen lebendigen Kraft dieser bald unwillkürlichen, reflektorischen, bald willkürlich ausgelösten Muskelkontraktionen preisgegeben. Die trau-

matische Schädigung der sensiblen Muskelnerven hebt jedes Schätzungsvermögen über den Anstrengungsgrad und die rationelle Dosierung des Kraftaufwandes auf. Schon im Ruhezustand üben die Muskeln in Form ruhender Spannung nicht allein einen Zug in der Faserrichtung auf ihre Anheftungsorte, sondern gleichzeitig auch eine Seiten- oder Druckwirkung quer zu ihrer Faserung aus; beide Komponenten steigen bei der kontraktiven Thätigkeit in erhebliche Werte an und stellen bedeutende längsverschiebende oder querabhebelnde Dislocierungskräfte dar, die sich in Bewegung der Fragmente umsetzen. Die krampfhaften, ab und zu bis zu einem länger anhaltenden Tetanus sich steigernden Muskelzusammenziehungen machen die schon vorhandene primäre Verlagerung der Fragmente noch erheblicher, pausieren jedoch nach einiger Zeit durch Ermüdung und Erschöpfung. Die Verstellung der Fragmente erfolgt in der Richtung der vorherrschenden koordinierten Muskelkräfte, die jedoch durchaus nicht gesetzmässig und nach dem Muskelschema des Anatomen sich konstruieren lässt.

Hier ist eine aus der allgemeinen Muskelphysiologie bekannte Thatsache einzufügen, die bei Bruch und Verkürzung des Knochenpfeilers doppelt wirksam wird, dass nämlich durch jede Schädigung der Muskeln am meisten und in erster Linie die expansive Thätigkeit leidet, so dass ein mehr oder weniger grosser Verkürzungsrückstand nachbleibt.

Alle bisher aufgezählten äusseren und inneren Kräfte, namentlich die nach einem verschieden langen Latenzstadium eingreifenden willkürlichen und unwillkürlichen Muskelkontraktionen sind nur im Augenblick der Bruchentstehung und in der allerersten Folgezeit, bei zweckmässiger, ruhigstellender und schonender Lagerung, welche die Fragmentspitzen aus ihrer Verhakung in den Muskeln herausholt, überhaupt nicht mehr wirksam: die übermässige Kraftverpuffung bei diesen übertriebenen kontraktiven Muskelaktionen hat eine baldige langdauernde Erschöpfung zur Folge. Gurlt, Hamilton, Pickering Pick[1]) („die tonische oder spastische Form der Muskelkontraktion ist die thätigste Ursache der Dislokation") kannten unter den inneren Verschiebungskräften überhaupt nur die kontraktive Thätigkeit der Muskeln, während Malgaigne[2]) neben der „contraction volontaire, semi-volontaire et involontaire" noch die „retraction in-

1) Frakturen und Luxationen. S. 25.
2) l. c. p. 99—100.

cessante" anführt. Aber erst v. Bruns[1]) hat die einseitige Betonung und Ueberschätzung der Muskelkontraktionen als der Hauptursache der sekundären Verschiebung auf das richtige Mass zurückgeführt und daneben die elastische Spannung der Weichteile (Muskeln, Sehnen, Fascien, Haut) hervorgehoben.

Die hohe, lebendige und dauernd thätige Kraft, welche der Dauerretention der Fragmente immer wieder entgegen arbeitet, trotz Ruhigstellung (in Volkmann'scher Schiene, im lockeren Gipsverband) die Dislokation immer wieder herbeiführt und, wenn sie ohne Gegenwirkung bleibt, dauernde Verkürzung entstehen lässt, wird nicht allein durch eine, wie man früher annahm, permanente oder intermittierende Kontraktionsthätigkeit der Muskeln geliefert, sondern namentlich durch die elastische Retraktion und spätere nutritive Verkürzung aller elastischen Zügel, welche direkt oder indirekt Einfluss auf die Lage der Bruchstücke gewinnen. Diese Verhältnisse sind bis jetzt kaum untersucht und in Rechnung gestellt worden.

In erster Linie handelt es sich natürlich um die Muskeln.

Die Zugkraft im lebenden Muskel setzt sich aus zwei Kräften zusammen, die nebeneinander bestehen, sich möglicherweise gegenseitig beeinflussen: der Kontraktions- und der elastischen Kraft, ihrem Ursprung und Wesen nach durchaus verschieden. Diese beiden Kräfte, deren Vermengung schon in der Physiologie so viel Verwirrung stiftete, sind als durchaus verschiedene Dinge von einander zu scheiden.

Die Länge unserer Skelettmuskeln im Ruhezustand wechselt auf Grund mehrfacher innerer und äusserer Bedingungen. E. Weber hat erstmals betont, dass die Muskeln bei jeder Stellung der Glieder einen, wenn auch noch so geringen Grad der Spannung besitzen, d. h. die Muskeln sind als dauernd gespannte Stränge anzusehen. Diese permanente Tension hat zweierlei Ursachen.

Die dualistische Funktionstheorie von einer kontraktiven und einer expansiven Thätigkeit der Skelettmuskeln lehrt, dass am Lebenden alle Muskeln einen nach Alter und Funktionszustand wechselnden Tonus haben, der unter dem direkten Einfluss des Nervensystems steht (nach Nervendurchschneidung oder -lähmung ist er gleich Null) und positiven und negativen Schwankungen unterliegt. Diese Quote der Muskelspannung, die Ausfluss einer aktiven Le-

1) P. v. Bruns, Die Lehre von den Knochenbrüchen. Deutsche Chirurgie. 1886. S. 149.

bensthätigkeit des Muskels ist, nervöser Regulierung untersteht, einem immer vorhandenen geringen Grade von Erregung der Muskelsubstanz entspricht, bezeichnet man als normalen Muskeltonus. Diese wechselnd grosse „nervöse" Spannung aller Muskeln am wachen Lebenden besteht auch ohne Intention einer Muskelarbeit, ein merklich in Rechnung zu bringender Anteil unter den Dislocierungskräften wird dieser Spannungskomponente nicht zufallen.

Anders die zweite Spannungsquote! Wird am Lebenden der Muskel an irgend einer Stelle seiner Kontinuität durchtrennt, so schnellen die zweigeschnittenen Muskelstücke infolge elastischer Retraktion auseinander, als ob der Abstand der Anheftungspunkte grösser wäre als die natürliche Länge des Muskels (gleiches gilt übrigens auch vom frischen Kadavermuskel). Diese Retraktion tritt ja bekanntlich auch in tiefster Narkose bei Amputationen und Tenotomien ein; ein vollständiges Zurückgehen auf die natürliche Länge ist indes schon durch die Reibung und die Fascienverbindungen unmöglich gemacht. Lydie E. de Besser[1]) konnte in Versuchen an narkotisierten oder eben getöteten Warmblütern feststellen, dass die Muskeln nach Durchschneidung ihrer Sehnen sich dann regelmässig retrahieren, wenn eine Stellung der Gelenke gewählt wird, bei der Ansatz und Ursprung der Muskeln weiter voneinander entfernt sind, als sie es bei vollständiger Ausnützung der durch die Gelenke ermöglichten äussersten Näherung sein könnten. Mit dem Auseinanderrücken der Muskelendpunkte nimmt das Maass der Retraktion zu.

Die Spannung unserer Skelettmuskeln ist demnach zu einem wesentlichen Teil eine einfache Folge der hohen Elasticität des lebenden (und toten) Muskels, rein mechanisch durch passive Ueberdehnung bewirkt. Der Abstand der Anheftungsstellen zwingt den Muskel, eine grössere Länge innezuhalten als seiner Ruhelänge, d. i. dem Zustand des elastischen Gleichgewichts entspricht. Die Länge, welcher der Muskel vermöge seiner Elasticität zustrebt, hat dabei als seine natürliche zu gelten[2]). Die Muskeln

1) Besser, L. E. de, I. De l'action mécanique des muscles des doigts et du poignet. II. De la rétraction des muscles après la section de leur tendons. Bull. de la Soc. Vaud. des Sciences natur. Vol. 34. 1898. p. 299.

2) „Die Skelettmuskeln sind, wie sich aus der Lage ihrer natürlichen Länge ergiebt, im Wachstum hinter ihrer Umgebung zurückgeblieben, das Längenwachstum ist bei ihnen teilweise durch Dehnung ersetzt worden. Die Möglichkeit, sich um rund 50% zu verkürzen, die während des

sind bei Integrität ihrer knöchernen Stützpfeiler dauernd gedehnt und gespannt. Der Grad dieser Spannung wird durch die Distanzvariationen der Endpunkte, mit andern Worten: durch die Stellung des Gelenks oder die korrelate Lage der zugehörigen Gelenke bestimmt. Diese elastische Eigenspannung des Muskels ist unabhängig vom Nervensystem, eine reine Funktion seiner Länge; sie macht eine Arbeitsleistung des Muskels überhaupt erst möglich. Je mehr ein Muskel überdehnt wird, je weiter seine Endpunkte auseinandergespannt sind, um so grösser werden nicht allein das Kontraktionsfeld und die Kontraktionskraft, da eine Anspannung des ruhenden Muskels um wenige Procente seiner Länge die Verkürzungskraft um das $1^1/_2$fache steigern kann, sondern um so grössser wird auch diese elastische Spannung und ihr Zugwert (das elastische Potential).

Ist der spreizende Knochenpfeiler gebrochen, so hat der Muskel die Tendenz, auf seine natürliche Ruhelänge zurückzugehen, sich abzuspannen. Hier besitzen wir also eine permanente lebendige Kraft, die direkt proportional dem physiologischen Querschnitt des Muskels und der Distanz seiner Endpunkte ist, die dem ihr verfallenen Fragment eine Bewegung erteilt, es dislociert. Die Richtung sowohl der elastischen wie der kontraktiven Zugkraft ist die gleiche.

Um zu einem Verständnis über die mechanischen Verursachungen der Dislokationen zu gelangen, müssen wir eine Analysierung des hier thätigen physiologisch-mechanischen Getriebes versuchen.

Wie in kurzer Hindeutung einst schon Percival Pott, der Begründer des „physiologischen" Behandlungsprincips, so hat in neuerer Zeit Zuppinger mit Nachdruck auf die Beziehungen zwischen der Wirkungsweise der zwei- und mehrgelenkigen, über zwei und mehr Gelenke hinwegziehenden Muskeln und den Schicksalen der Fragmentstellung hingewiesen.

Die physiologische Muskelmechanik früherer Zeit, ein Stiefkind der wissenschaftlichen Physiologie und eine dem Anatomen überlassene Domäne, hatte die Wirkungsweise dieser Muskeln derart untersucht, dass eines der Gelenke, z. B. das Hüftgelenk, als fixiert vorausgesetzt wurde, worauf dann die Muskelwirkung auf das andere Gelenk wie bei den

individuellen Lebens erhalten bleibt (Roux), haben sie ursprünglich dadurch gewonnen, dass sie die Fähigkeit besassen, um rund 100% gedehnt zu werden" (Triepel, H., Einführung in die physikal. Anat. 1901. S. 111).

Eingelenkern analysiert wurde. Als bedeutsamstes Ergebnis resultierte daraus der Lehrsatz von der „relativen Längeninsufficienz" der mehrgelenkigen Muskeln [Henke[1])]: Da die Verkürzungsgrösse jedes Muskels eine durch seine Faserlänge und die ihm anhängenden Widerstände bestimmte Grenze hat, da ferner nach dem Schwann'schen Gesetz die elastische Zugkraft mit fortschreitender Verkürzung rasch sinkt, so ist die Leistungs- resp. Verkürzungsfähigkeit jedes Muskels abhängig von der Länge, die er in einem gewissen Augenblick, genauer, bei einer bestimmten Gelenkstellung, inne hat. Da die Länge der Zwei- und Mehrgelenker durch die Stellung der überbrückten Gelenke resp. die Distanz der Anheftungsorte bestimmt ist, kann es sich ereignen, dass, wenn das eine Gelenk in einer Stellung sich befindet, in welcher der Muskel schon bedeutend verkürzt, abgespannt ist, der Rest an elastischer Verkürzungsmöglichkeit oder des noch offenen und möglichen Teils des Kontraktionsfeldes nicht mehr genügt, die Stellung im andern Gelenk noch zu beeinflussen und zu ändern. Sinnfällige Paradigmen solcher relativen Insufficienz sind: die Abhängigkeit des Wirkungsfeldes des Ileopsoas von der Wirbelsäulenhaltung, die Abschwächung der Wirkung des Rectus femoris auf die Streckung des Unterschenkels bei vorwärts geneigtem Becken, d. h. bei stark gebeugtem Hüftgelenk. Bei passiver äusserster Annäherung der Insertionspunkte wird übrigens nur ein Mehrgelenker total abgespannt und sogar zusammengeknickt: der Triceps surae (passive forcierte Kniebeugung und gleichzeitige extreme Plantarflexion des Fusses); die Knickung wird auch durch Kontraktion der Wadenmuskeln nicht völlig ausgeglichen (aktive Muskelinsufficienz). Bei allen andern Muskeln ist auch bei Ausschluss von Kontraktionsreizen bei den verschiedensten Gelenkstellungen immer ein geringer Spannungsgrad vorhanden, wovon man sich beim Abtasten der Sehnen leicht überzeugen kann. Diese Stellung aktiver Insufficienz kommt im Leben kaum vor, so dass als praktische Regel gilt: die natürliche Länge der Muskeln ist dann erreicht, wenn ihr Ursprung und Ansatz soweit genähert sind als die bewegungshemmenden Einrichtungen gestatten; für gewöhnlich wird die natürliche Länge schon bei geringerer, aber nur um wenige Winkelgrade von der überhaupt möglichen abweichenden Gelenkstellung erreicht. Bei den Eingelenkern ist die Erschöpfung des Bewegungsumfanges das Gewöhnliche (Triepel).

Uebrigens hinkt auch hier die theoretische Abstraktion der klinischen Empirie weit hintendrein. Schon bei den alten Chirurgen des 18. Jahrhunderts begegnen wir dem Vorschlag, zur Ab-

1) Henke, Th. W., Studien und Kritiken über Muskeln und Gelenke. IV. Ueber Insufficienz der Länge der Muskeln für den Spielraum der Gelenke und über Kautschukmänner. Zeitschr. f. ration. Medic. 3. R. Bd. 33. 1868 S. 141.

spannung des Rectus femoris zwecks erleichterter Fragmentanpassung bei den Querbrüchen der Kniescheibe den Patienten in sitzende Stellung zu bringen. So schlug Valentin 1772 vor, das Bein in gestreckter Stellung möglichst hoch zu elevieren mit Hilfe von Kissenunterlagen oder durch Hochziehen an einem mit 3 Bändern versehenen Pantoffel, die dann an einem die Brust umschlingenden Ringgürtel befestigt wurden. Sabatier (1786) brachte das Knie in leicht gebeugte Stellung, beugte dagegen den Oberschenkel stark dem Becken zu mit Hilfe eines mit 4 Befestigungsbändern versehenen Kissens. Drei Jahre später riet dann Sheldon, den Verletzten rechtwinklig oder sogar vornübergebeugt im Bette zu halten. Gleichen Ueberlegungen entsprangen die Vorschläge von Bryant und Treves[1]), die rebellische Dislokation des untern Fragments beim Suprakondylärbruch des Oberschenkels durch die Tenotomie der Achillessehne zu korrigieren.

Wir haben oben die „relative Längeninsufficienz" eines Muskels im Sinne Henke's definiert. Von einer „absoluten Längeninsufficienz" würde man dann sprechen können, wenn ein Muskel bei einer bestimmten Stellung des einen Gelenks total abgespannt und damit zu kurz wird, selbst bei maximalem Kontraktionsversuch das andere Gelenk in Bewegung zu setzen. Diese deducierte Möglichkeit dürfte in der Natur jedoch kaum verwirklicht sein, denn für alle Gelenkmechanismen im Körper ist es das wesentliche mechanische Prinzip ihrer Einrichtung: dass eine solche Verkürzung des Muskels vermieden wird, bei welcher er auch nicht mehr ein Minimum von elastischer Zugkraft entwickeln kann.

Auch eingelenkige Muskeln lassen sich in ihrem Verhältnis zur Bruchstelle in grobem Sinne als Zweigelenker ansehen oder wenigstens in ihrer Rückwirkung auf die Fragmentstellung als solche einschätzen, dann nämlich, wenn die Fraktur ihren Sitz proximal vom Ansatz hat, indem die Bruchstelle einer Art gröbster gelenkiger Koppelung gleichgesetzt werden kann. Ferner bedingt es im mechanischen Effekt keinen wesentlichen Unterschied, ob die Muskeln im Zustande aktiver Kontraktion oder nur durch ihre passive elastische Spannung auf die Fragmente einwirken. Beide Thätigkeitsformen sind vom gleichen mechanisch-kinematischen Gesichtspunkt aus zu betrachten. Ueber die Grössenwerte der elastischen Spannung der passiv gedehnten Muskeln wissen wir sozusagen noch gar nichts, doch steht fest, dass ihre der grössten Dehnung entsprechenden Werte erheblich grosse sind. Wahrscheinlich

1) Treves, British med. Journ. 17. II. 1883. p. 306.

ist, dass die Spannungsverhältnisse mit der Gelenkbewegung sich fortwährend ändern.

Wenn Ansatzpunkt des Muskels, seine Ursprungsstelle und die Knochenlängsachse genau oder annähernd in der gleichen Ebene gelegen sind, so kann die resultierende Zugrichtung analytisch als lineare Zugkraft aufgefasst und dargestellt werden (R. du Bois-Reymond). Da aber sehr viele Muskeln nicht mathematisch auf die Knochenlängsachse zulaufen, sondern seitlich von ihr vorbeigehen, dabei oft schlingen- oder schraubenförmig den Knochen auf einem verschieden grossen Teil seines Umfangs umziehen, so ergiebt sich neben dem Längszug und dem Auflagedruck aus der tangentialen oder schraubenförmigen Ansetzung noch eine drehende, rollende Komponente. Dies macht, dass wir selten einfache, meist gemischte, kombinierte Dislokationen zu sehen bekommen.

Als Hauptaxiom hat sich uns ergeben, dass die elastische Zugkraft der Muskeln eine Funktion ihrer Länge, genauer ihrer passiven Dehnung ist. Da $^2/_3$ unserer Muskeln, ein Teil zwar nicht anatomisch, aber wenigstens mit Hilfe ihrer Fascienverbindungen in funktionellem Sinne, Mehrgelenker sind, so erhebt sich die Hauptfrage: welche gesetzmässigen Beziehungen bestehen zwischen der elastischen Zugwirkung dieser Muskeln und der Winkelstellung der überbrückten Gelenke? Denn von hier aus muss die Entscheidung darüber fallen, ob wir für unsere Extensionsinstrumente eine Stellung wählen und bestimmen können, in der die elastische Zugkraft ganz oder teilweise ausgeschaltet wäre.

Die Bewegungsbedingungen eines distaleren Gelenkes, z. B. des Kniegelenkes, sind sehr wechselnde, je nach der Winkelgrösse, in der das andere, proximale Gelenk festgestellt ist. In gestreckter Stellung — das Hüftgelenk als feststehend angenommen —, die eine extreme Grenzstellung ist, wird eine Serie von Muskeln ihr Maximum von elastischer Spannung haben, so dass ihre Wirkung auf das distalere Gelenk sowohl nach Kraft wie Umfang höchstmöglichen Wert hat. Bei einer Ausgangsstellung beider Gelenke, bei welcher die Anheftungsorte der gleichen Muskeln auf das am Lebenden mögliche anatomische Minimum einander angenähert sind, wird elastischer und kontraktiver Wirkungswert der denkbar kleinste sein. Die zwei- und mehrgelenkigen Muskeln gewinnen demnach erst bei geeigneten Gelenkstellungen den vollen Umfang ihrer Wirkung, d. h. in Stellungen, die ihnen eine gleichzeitige Beeinflussung beider Gelenke ermöglichen. Ich führe hier nur ein Beispiel von

J. B. Haycraft an: das Zurückbeugen des Unterschenkels im Stehen ist am kräftigsten auszuführen, wenn gleichzeitig das Becken stark vornübergeneigt gehalten wird; es besteht dabei grösste Länge des Wirkungsfeldes, grösste elastische Spannung der Unterschenkelbeuger und kleinste Bremskraft der Antagonisten.

Das bei gleichbleibender Muskelspannung auf ein Glied dieser physiologischen kinematischen Kette ausgeübte Drehmoment ändert sich im Allgemeinen mit der korrelaten Veränderung der Gelenkstellungen, d. h. es ist eine Funktion der Gelenkwinkel. Bei den Eingelenkern ist das Drehungsmoment nur veränderlich mit der Stellung des einen Gelenks, über das sich der Muskel hinwegspannt. Bei den Zwei- und Mehrgelenkern dagegen hängen die Drehungsmomente von der korrelaten Stellung aller zwischen den Insertionsstellen eingeschalteten gelenkigen Verbindungen ab. Das Drehungsmoment (Kraft mal mathematischer Hebelarm) ist dabei proportional dem Produkt aus dem Arm des Kräftepaars, dem es zugehört, und der Summe der Einheiten des physiologischen Querschnitts (O. Fischer)[1]).

Ein zweigelenkiger Muskel bewegt im Allgemeinen auch den oder die mittleren Knochen, über die er hinwegzieht; also werden alle über das obere Fragment zum untern sich hinüberspannenden Muskeln, wenn an der Bruchstelle nur einigermassen eine kinematische Schliessung der Fragmente durch Periost- oder Ligamentbrücken, Verzahnung, Anstossen besteht, auch das obere Fragment in Bewegung setzen (Pressung der Fragmente).

Schon dieses Phänomen, dass das obere Fragment durch Muskeln dislociert werden kann, die gar keine direk-

1) Wer sich für diese schwierigen, noch lange nicht genügend erforschten Fragen interessiert, sei auf folgende Litteratur verwiesen: Otto Fischer, Das statische und das kinetische Mass für die Wirkung eines Muskels, erläutert an ein- u. zweigelenkigen Muskeln des Oberschenkels. Abhandl. der mathem.-physikal. Klasse d. Kgl. Sächs. Ges. d. Wissensch. Bd. 27. 1902. S. 483. — J. B. Haycraft, Animal mechanics, in: Textbook of Physiology, edit. by E. A. Schäfer, Edinburgh and London. 1900. Vol. II. p. 244. — R. du Bois-Reymond, Specielle Muskelphysiologie oder Bewegungslehre. Berlin 1903. — Nagel, Handbuch der Physiologie des Menschen. Bd. IV, 2. S. 564: Specielle Bewegungslehre (R. du Bois-Reymond). — E. Fick, Ueber 2-gelenkige Muskeln. Tagblatt der 51. Versamml. deutscher Naturf. und Aerzte in Kassel 1878. S. 54—55. — Meine Darstellung soll nur ein Versuch sein, diese chirurgische Kreise bisher wenig interessierenden physiologisch-mechanischen Fragen in die Betrachtung der Knochenbrüche hineinzutragen.

ten anatomischen Beziehungen zu ihm haben, beweist die Hinfälligkeit der alten Hind-Boyer'schen Anschauung, welche die Dislokationen aus dem anatomischen Schema der Muskelanordnung konstruieren und prophezeien wollte. Obschon Malgaigne in scharfen und scharfsinnigen Ausführungen dieser Vorstellung entgegentrat, spukt sie doch heute noch herum. Ich möchte nur einen Punkt herausheben, der auch in unsere therapeutischen Ueberlegungen hineinspielt. Wir sind unter dem Einfluss der phylogenetischen und morphologischen Einordnung der Muskeln durch den Anatomen vom Präpariersaal her gewöhnt, die Wirkung des anatomischen Muskelindividuums nur nach der groben Erschlaffungsmethode aus dem durch Zug an der Endsehne ausgelösten Bewegungseffekt zu beurteilen. Die Zusammenziehung eines anatomischen Muskelindividuums bewirkt jedoch nach Duchenne („L'action musculaire isolée n'est pas dans la nature") groteske, unnatürliche Bewegungsformen und Stellungen, welche die Willensaktion überhaupt nicht hervorrufen kann, da die anatomischen Muskelindividuen nicht zugleich die physiologisch-mechanischen Einheiten sind (R. du Bois-Reymond). Vielmehr werden aus höherer mechanischer Zweckmässigkeit (grösste Leistung bei geringstem Kraftaufwand!) durch gesetzmässige Innervationsverknüpfungen je nach dem Bewegungsziel Teile nur eines Muskels verwendet oder Gruppen mehrerer Muskeln zu einer physiologischen Aktionseinheit zusammengekoppelt. So kann ein anatomisch bestimmter Muskel in zwei oder mehr relativ selbständige physiologische Aktionseinheiten sich aufteilen oder mehrere, verschiedenen Innervationssegmenten zugehörige Muskelindividuen bilden einen physiologischen Muskel.

Will man sich darum in jedem Einzelfall über die Einwirkung bestimmter Muskelgruppen auf die Fragmente eine genaue Vorstellung verschaffen, so möge man beachten, dass jede bestimmte Bewegungsphase oder richtiger, dass eine bestimmte Gelenkstellung jeweilen einer eigenen, nur dieser Phase und Stellung zukommenden physiologisch-mechanischen Muskelgruppierung entspricht. Darum gilt auch die anscheinend so exakte Einteilung seitens der Anatomen in Synergisten und Antagonisten nur für ganz bestimmte Bewegungen und Stellungen, da die gleichen Muskeln bald synergistisch, bald antagonistisch thätig sind. Jede Lage, die man für die Behandlung eines Knochenbruches in Aussicht genommen hat, erfordert darum ihre eigene muskelmechanische Analyse.

Die für die Knochenbruchlehre bedeutsamste Pointe dieser phy-

siologisch-mechanischen Verknüpfungen steckt darin, dass die Grösse der elastischen Spannung zwei- nnd mehrgelenkiger Muskeln von der jeweiligen Stellung aller zwischenliegenden Gelenke abhängig ist; dass ferner diese Muskeln, die kraft ihrer veränderlichen Innervation als „Verbindungsstränge" oder Zugseile von variabler Spannung wirken, mit der Annäherung von Ursprung und Ansatz auch den mittleren, zwischengeschalteten Knochen bewegen. Ist letzterer gebrochen, so muss mit Notwendigkeit eine Verschiebung eintreten.

Für die Auswahl der rationellsten Behandlungslage ergeben sich daraus folgende Leitgedanken:

1. Unter den inneren Kräften, welche sekundär die Bruchstücke verschieben, und gleichzeitig die Verschiebung permanent erhalten, kommt der elastischen Zugkraft der Muskeln eine wichtige Rolle zu. Sie ist eine Funktion der Dehnungslänge des Muskels, hat ihr Maximum und Minimum, sinkt jedoch unter physiologischen Verhältnissen nie auf Null. Ein verschieden grosser Grad elastischer Muskelspannung ist bei jeder Stellung der Glieder vorhanden, denn alle unsere Skelettmuskeln sind schon in der sog. „Ruhelage" über ihre natürliche Länge hinaus gedehnt. Eine Entspannung bis zu „relativer" oder gar „absoluter Längeninsufficienz" lässt sich nur in Ausnahmefällen und auch dann nur für einen Muskel oder eine zusammengehörige Muskelgruppe herbeiführen; aber es giebt keine Stellung, wo dies für alle zu den Fragmenten ziehenden oder über sie hinwegsetzenden Muskeln statthätte.

2. Abgesehen vom Rissbruch der Tuberositas tibiae und des Tuber calcanei giebt es an der unteren Extremität nur eine Fraktur, für welche die „physiologische" Behandlungsstellung durch „relative" Längeninsufficienz realisiert werden kann: der Querbruch der Kniescheibe. Man lagert bei halbsitzendem Oberkörper das im Knie gestreckte Bein in einer aus einem langen Trikotschlauch leicht herzustellenden Hängematte ausgiebig hoch, bis der Rectus femoris erschlafft ist, und extendiert dann nach Bardenheuer (Frakturen und Luxationen, 1907, S. 70): Entgegenführung der Fragmente mit zwei durchgreifenden vordern Längszügen, die aus je 6—7 konvergierend zusammentretenden Pflasterstreifen bestehen. Eine ähnliche Methode hat Philippe[1]) am 4. französischen Chirurgenkongress vorgeschlagen.

1) Philippe, Du traitement des fractures transversales de la a rotule par la boîte-gouttière à suspension, suivi de la formation d'un cal osseux,

3. In erster Linie muss die Wirkungsweise der zwei- und mehrgelenkigen Muskeln berücksichtigt werden. Diese für das mechanische Getriebe unseres Körpers so wichtigen Motoren können schon vermöge ihrer passiven Spannung die Bewegung zwangsweise auf andere Gelenke übertragen oder auch sie hindern: Das Knie wird z. B. zwangsweise gebeugt, wenn das Bein über eine bestimmte Grenze durch blosse Beugung im Hüftgelenk gehoben wird, indem die volle freie Beweglichkeit durch Insufficienz zweigelenkiger Muskeln eingeschränkt wird. Die Beuger sind nicht lang genug, um auch über das gestreckte Knie herabzureichen, wenn sie bei der Beugung in der Hüfte über den am Gesäss ausbauchenden Beugewinkel gespannt werden. Darum muss das Knie zwangsweise immer mehr gebeugt werden, je höher das Bein in der Hüfte gehoben wird. Das ganz gestreckte Bein recht hoch heraufzuziehen ist nur ein Jongleurkunststück und beruht auf frühzeitig erworbener Ausdehnung der langen Stränge der Beuger[1]). Die gegenseitige Abhängigkeit der Beckenbewegungen von der gleichzeitigen Stellung im Kniegelenk kommt auch in dem Phänomen zum Ausdruck, dass die Beugung des Rumpfes bei durchgedrückten Knien erschwert wird. Die Muskeln wirken dabei durch ihre straffe Elongation als Brems- und Hemmvorrichtungen.

Ich greife hier auf die früheren Ausführungen von Zuppinger[2]) zurück: „Die vollständige Erschlaffung der zwei- und mehrgelenkigen Muskeln ist nicht durch die Stellung nur eines Gelenkes zu erreichen, sondern es sind immer die Stellungen zweier oder mehrerer Gelenke zu berücksichtigen: und weiter ist die Stellung im einen Gelenk derjenigen im andern anzupassen. Zur Erläuterung diene das Verhalten des Semimembranosus und des langen Kopfes des Biceps. Bei den Femurfrakturen pflegt man aus verschiedenen Gründen das Bein zu erheben, und zwar geschieht das meist mit gestrecktem Knie. Nun werden durch die Streckung im Kniegelenk die Kniebeuger gespannt und durch die Flexion im Hüftgelenk wird diese Spannung noch gesteigert. Wir erkennen die Abhängigkeit der Stellung im Hüftgelenk von derjenigen im Kniegelenk leicht, wenn wir aufrecht stehend das eine Bein erheben. Bei gestrecktem Knie wird die Erhebung früh arretiert durch die

complète chez 4 sujets, incomplète chez deux autres. Congrès français de Chirurgie. 4e session. Paris 1889.

1) Siehe C. Langer, Anatomie der äusseren Formen. Wien 1884.

2) Diese Beiträge Bd. 49. S. 40.

sehr fühlbare Spannung der Kniebeuger. Wird nun das Knie gebeugt, so erschlaffen die Kniebeuger wieder und die Erhebung des Beines geht ein gutes Stück weiter. — Es ist denn auch die Erhebung des Beines bei gestrecktem Knie einer wirksamen Extension hinderlich und thatsächlich ist oft genug eine solche Extension gänzlich wirkungslos; erst wenn das Knie gebeugt wird, tritt bei gleicher Belastung die gewünschte Verlängerung ein. Ebenso liegen die Verhältnisse bei den Unterschenkelfrakturen wegen der Spannung der Gastrocnemii. Eine wirksame Extension ist hier nur zu erzielen bei gebeugtem Knie und bei mittlerer Stellung im Fussgelenk".

Eine wirkliche und totale Erschlaffung aller beteiligten Muskeln lässt sich freilich durch keine Gelenkstellung erreichen.

4. Während die Kontraktionsthätigkeit der Muskeln leicht durch die Narkose ausgeschaltet werden kann, ist dies bei der vom Nervensystem unabhängigen elastischen Zugkraft nicht der Fall. Jeder wird bei der Narkosenreposition frischer Frakturen schon die Beobachtung gemacht haben, dass nun die Fragmente nicht ohne Weiteres retiniert bleiben, sondern in die Dislokation wieder zurückschnellen, sobald der Repositionszug wegfällt. Helferich bestimmte bei einem 5jährigen Knaben mit Femurbruch das Gewicht, das gerade genügte, um das verletzte Bein gleich lang wie das gesunde zu erhalten, während der Knabe in tiefster Narkose lag: es erwies sich ein Gewicht von 2,0 kg notwendig, das dem elastischen Zug der Muskeln gleich war. Ein gleicher Versuch am Erwachsenen würde wohl erheblich höhere Werte ergeben.

Selbst in tiefster Narkose, also bei vollkommener Erschlaffung aller Muskeln, reicht die Spannung der Oberschenkelmuskulatur noch aus, um das Gewicht des ganzen Beines zu tragen.

5. Theoretische Ueberlegungen zeichnen uns bereits den Weg vor, wie wir die Wirkung der Zwei- und Mehrgelenker kompensieren und ausschalten können. Da die korrelate Winkelstellung der zwischengeschalteten Gelenke die statisch-dynamischen Muskelverhältnisse und damit Stellung und Retinierbarkeit der Fragmente in bestimmter und bestimmender Weise beeinflusst, muss es bei gewissen Winkelstellungen der beteiligten Gelenke eine mindeste Gesamtmuskelspannung geben, in der die kinetische Wirkung auf die Gelenke und damit auch auf die zwischengeschalteten Knochenstücke ihren denkbar kleinsten Wert hat. In den extremen

Grenzlagen (äusserste Streckung oder äusserste Beugung in allen Gelenken) ist die elastische Spannung des einen Teils der Muskeln maximal gesteigert, während die ihrer augenblicklichen Antagonisten sich dem Spannungsminimum nähert. Zupping er giebt in seiner Vorlesung über Knochenbrüche zur Veranschaulichung folgendes Schema:

Fig. 1.

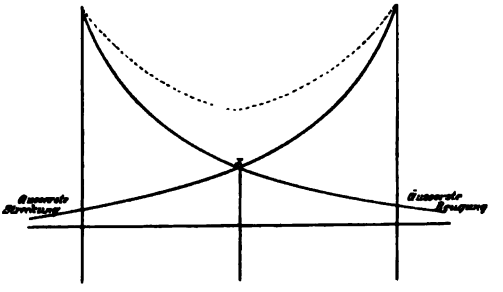

Die Ordinate giebt die Muskelspannung; die ausgezogenen Kurven sind die Spannungskurven antagonistischer Muskelgruppen (Flexoren und Extensoren). Die punktierte, sogen. summierte Kurve repräsentiert die Gesamtmuskelspannung, die bei x ihren kleinsten Wert erreicht.

Man ersieht aus diesem groben Schema, dass es eine mittlere neutrale Stellung eines Gliedes giebt, in der sich die Spannungen aller in ihm gruppierten Muskeln das Gleichgewicht halten. Mit andern Worten: Es lässt sich eine Mittel- und Gleichgewichtslage herbeiführen durch korrelate Annäherung der Endpunkte bis in eine bestimmte Winkelstellung der Gelenke, in der die elastische Tension aller Muskeln das überhaupt mögliche Minimum erreicht. Mechanisch gesprochen muss es diejenige Stellung sein, bei der das Gesamtdrehungsmoment aller Muskeln, wenn der Einfluss der Schwere kompensiert ist, den geringsten Wert hat.

Da alle Grenzstellungen, alle extremen Gelenklagen auf die Dauer als unbequem und ermüdend empfunden werden und auch dann, wenn sie passiv, ohne aktive Muskelanstrengung herbeigeführt sind, anstrengen und ermüden, so liegt nahe, dass diese neutrale Stellung im Allgemeinen mit jener zusammenfällt, die man als Ruhelage bezeichnet. Mit diesen „Bequemlichkeitslagen" verknüpft sich der geringste Aufwand von Muskelanstrengung: Wir können unsere Gelenke viele Stunden lang in dieser neutralen Bequemlage belassen, obgleich dabei die über das Gelenk hinweggespannten

Muskeln etwa um 50% ihrer „natürlichen" Länge gedehnt sind. Damit im Einklang steht auch noch der Zustand der Gelenkkapseln, welche in diesen Ruhelagen möglichst erschlafft sind. Diese Position, in welcher die Antagonisten sich das Gleichgewicht halten, vorausgesetzt, dass dabei nicht äussere Widerstände zu überwinden sind oder die eigene Schwere der Glieder äquilibriert werden soll, entspricht nach Angabe der Anatomen — und dies war auch die Ansicht Pott's — der geometrischen Mittellage; wir müssten demnach nur die Gelenke in halbe Beugung, d. h. in die Winkelhalbierung des ihnen möglichen und zugänglichen Exkursionsbogens einstellen. Dies ist nur bedingt richtig.

Die sog. Ruhelage eines Gelenkes, in dem Gleichgewichtszustand der die Gelenke zusammenhaltenden Weichteile herrscht, darf ja nicht mit der geometrischen Mittellage oder -stellung verwechselt werden, von der aus der Bewegungsumfang nach beiden Seiten hin gleich ist.

Da wir nur die Winkel der zwischengeschalteten Gelenke korrelat zu ändern brauchen, steht uns wenigstens hinsichtlich der Zweigelenker eine ganze Skala von Gleichgewichtslagen zur Verfügung. Voraussetzung bleibt, dass eben nicht allein z. B. der Kniegelenkswinkel, sondern gleichzeitig auch der Hüftgelenkswinkel verändert wird. Es ist dies leicht an einem Holzmodell, an dem Gummibänder die Stelle der Flexoren und Extensoren vertreten, zu zeigen.

6. Alle Muskeln, die ungefähr parallel der Gliedachse verlaufen, wirken nicht allein mit einer längsziehenden, sondern auch mit einer wechselnden Druckkomponente. Die Stellung gleicher Längsspannung antagonistisch wirkender Muskeln ist gleichzeitig auch diejenige gleichen Druckes, in der sich die auf den unterliegenden Knochen ausgeübten Auflagedrucke das Gleichgewicht halten.

7. Unsere Betrachtungen haben namentlich auch Geltung für Frakturen in der Nähe von Gelenken. Beispielsweise gelingen Reposition und Retention des unteren Fragmentes beim gefürchteten Suprakondylär- und T-bruch des Femur durch Extension bei gebogenem Knie und zwangloser Fussstellung so überraschend leicht, dass Pickering Pick diese sonst so befehdete und verfehmte Stellung sich wenigstens für diese Frakturen noch reserviert.

8. Also Extension in der „physiologischen" Detensionsstellung! Der Rest von elastischer Spannung, der durch die Lagerung des Gliedes nicht ausgeschaltet werden kann, muss durch die Extensionskraft kompensiert werden.

Da weiterhin nur ein wenigstens zum Teil erschlaffter Muskel sich ausgiebig dehnen lässt, macht diese Lage der „mittleren Spannungsverhältnisse" eine wirksame Extension überhaupt erst möglich. Indem in dieser Stellung die Muskeln nur etwa um 50% ihrer natürlichen Länge gedehnt sind, gestatten sie noch eine Dehnung um weitere 50%. Man erlebt denn auch bei dieser Extensionsart schon bei geringer Ueberdosierung der Extensionskraft eine reelle Distraktion der Fragmente.

9. Diese „physiologische" Neutral- oder Gleichgewichtslage, z. B. für Ober- und Unterschenkel aufzufinden, ist zunächst Sache der Erfahrung, da sie entsprechend der anatomischen Individualität (Muskellänge, Grösse der Bewegungsbahn der Gelenke) keine konstante, für alle Menschen gleiche und darum genau mathematisch formulierbare ist, vielmehr innerhalb gewisser Grenzen variiert.

Ueber den Winkelbetrag der Knieflexion wurde in der historischen Kontroverse zwischen „Extensionisten" und „Flexionisten" in ebenso hartnäckiger wie ergebnisloser Diskussion hin- und hergestritten. Pott selbst hatte fast mathematisch das Mittel zwischen den beiden Grenzstellungen (ca. 112°) genommen, während Ch. Bell bei seiner doppelt geneigten Ebene einen Winkel von 115°—125°, A. Cooper einen solchen von 135°, Malgaigne selten mehr als einen von 150°, meistens einen kleineren wählten. Malgaigne fasst sein Urteil über diesen Punkt auf Grund seiner Erfahrungen dahin zusammen: „Dans mes expériences sur les animaux, j'ai trouvé généralement la flexion extrême plus défavorable que l'extension extrême, et la flexion au quart plus utile que la demi-flexion proprement dite. L'expérience m'a appris aussi que le degré de flexion ne doit pas être le même chez tous les sujets, ni pour toutes les variétés de fractures; et notamment dans les cas de vive inflammation, il est quelquefois indispensable de s'écarter de la règle générale" (a. a. O. pag. 180). Malgaigne beruft sich dabei auf die Untersuchungen der Gebrüder Weber, die bei Messung der Bahnlänge des Kniegelenkes (der Umfang der Scharnierbewegung im Knie beträgt 140°—150°) schon bei zwei Individuen einen Unterschied von 17° fanden. Er dürfte mit seinen Sätzen die Frage vom einzig rationellen Standpunkt der klinischen Erfahrung aus entschieden haben.

Es hat keinen Sinn und keine Berechtigung, sich ängstlich an einen mathematisch genauen Beugungsgrad zu klammern. Nach

unsern Erfahrungen empfiehlt sich eine mässige Stumpfwinkelbeugung im Kniegelenk, die in ziemlich grosser Latitüde zwischen 130°—150° schwanken darf, da nur die Möglichkeit, den Winkelbetrag innert zulässigen Grenzen ändern und wechseln zu können, dem Patienten ein von vornherein offenes Gelenkspiel sichert. Ich werde auf diesen wichtigen Punkt noch verschiedentlich zurückkommen müssen. Für das Hüftgelenk (durchschnittlicher Bewegungsumfang der Beugung und Streckung nach Strasser ca. 140°) beträgt der den entsprechenden Kniestellungen angepasste Entspannungswinkel ca. 60°—30°. Spannungsgleichgewicht der Antagonisten wird ja immer fortbestehen, sofern nur die Aenderung des Flexionswinkels in einem Gelenk einer korrelaten Winkeländerung im andern parallel geht.

Welche Wichtigkeit und Beachtung diese Korrelationen der Beugungswinkel verdienen, wenn man wirklich eine Detension der Mehrgelenker realisieren will, lehren Beobachtungen, die man nicht so selten bei der so zweckmässigen vertikalen Suspensionsextension nach Schede anstellen kann: es giebt zuweilen gegabelte Dislokationsformen bei den Oberschenkelbrüchen der kleinen Kinder, die, wenn das Knie gestreckt bleibt, selbst durch starken Zug nicht korrigiert werden können. Bewirkt man nun durch einen kopfwärts ziehenden Bindenzügel eine geringe Beugung im Kniegelenk, so schwindet diese gabelige Verstellung der Bruchspitzen wie durch Zauberschlag. In Parenthese sei hier angemerkt, dass die Extension nach Schede das Querüberlegen eines sanduhrähnlich geformten Sandsackes über die Hüfte zwecks Kontraextension erheischt, da ein stärkerer Zug die Kleinen sonst von der Matraze aufhebt.

Die bisherigen Sätze haben den Weg zur Lösung des Extensionsproblems bereits mehr und mehr eingegrenzt: „Physiologische" Lagerung des gebrochenen Gliedes durch Abspannung der Muskeln auf ihre mittlere Dehnungsstellung, wobei die eigene Schwere des Gliedes kompensiert werden muss, oder zum Teil zur Aequilibrierung der Fragmente benützt werden kann; womöglich Ausschaltung der Reibung, die einen erheblichen Gegenzug ausübt, der eine Steigerung der extendierenden Kraft notwendig macht. So erfordert die Reibung auf dem horizontalen Schleifbrett nur für den Unterschenkel ein Belastungsmehr von $2^1/_2$ kg.

Es leuchtet ein, dass eine technische Konstruktion von Extensionsvorrichtungen, welche mit diesen Bedingungen rechnet und sie

realisiert, nur noch so viel an extendierender Kraft ansetzen und beibringen muss, als genügt, die Bruchflächen au niveau, die Fragmente retiniert zu halten, d. h. den noch vorhandenen Rest von Gesamtmuskelspannung zu überwinden. Letztere muss durch die extendierende Kraft etwas überkompensiert werden, um den interfragmentalen Druck, der einer „prima reunio" der Verkittung hinderlich ist, ganz auszuschalten.

Auf jeden Centimeter des Maximalumfanges des gebrochenen Gliedes sind 100—120 gr Gewicht anzurechnen. Die Möglichkeit, mit einem mässigen Betrag von Zugkraft auszukommen, erleichtert auch ganz wesentlich die Kontraextension.

11. Dass die Extension bei den dem Rumpfe benachbarten Gelenkbrüchen mit kleinem kapitalem Fragment, wie auch bei den Brüchen des Schenkelhalses und der Trochantergegend eine Entgegenführung des freien peripheren Bruchstücks durch Abduktionsstellung bis in die verlangte Achse des centralen Fragments verlangt, scheint uns heute, wo wir durch Bardenheuer darauf eingelernt sind, ein selbstverständliches Axiom. Die Unmöglichkeit, das kleine, rumpfnahe, in einer Zwangslage steckende Fragment direkt mechanisch beeinflussen zu können, zwingt gebieterisch dazu.

Bei den übrigen, weiter distal gelegenen Brüchen dagegen wird auf die korrelate Lagerung des Gliedes in Bezug auf die verschiedenen Orientierungsachsen und -ebenen sehr oft zu wenig Rücksicht genommen.

Für Muskeln, die ungefähr parallel der Körper- und Gliedachse laufen (Strecker, Beuger), hat diese Nichtachtung der korrelaten Achsenstellungen wenig Belang; denn die durch eine gleichsinnige Drehung der Gelenke besorgte Entspannung dieser Muskeln wird durch Adduktions- oder Abduktionsführung des Gliedes wenig beeinflusst und modificiert.

Anders bei jenen Muskeln, die unter mehr oder weniger grossem Winkel zur Sagittalebene an die Längsachse des einen oder andern Fragmentes herantreten. Ist das obere Fragment klein, so verfällt es der Wirkung der Abzieher und Roller des Oberschenkels, die an Masse und Zahl die hier wenig mächtigen Adduktionszügel übertreffen. Hier hilft nur eine Abduktionsführung des Oberschenkels bis zu einer Lage, wo wieder Spannungsgleichgewicht der lateralen und medialen Muskelopponenten besteht.

Liegt die Fraktur tiefer, so bewirkt schon bei geringer Abduktion des Beines der Adduktor longus et magnus einen mächtigen

Medialzug am einen Fragment, der bei Mehrbelastung am Längszug noch erheblicher wird. Die „physiologische“ Stellung ist hier die Parallelextension, die Parallelführung mit der Körperlängsachse.

Die Orientierung der Extensionsebenen hat demnach stets in Bezug auf die Horizontal- und die Median- oder Sagittalebene zu geschehen, wobei man von der horizontalen Lage als der Norm- oder Grundlage ausgeht. So selbstverständlich dieser Satz sich schon aus einfachen, groben Ueberlegungen ergiebt, so oft wird in der Praxis dagegen verstossen.

Bekanntlich fallen die Längsachse des Femurknochens und die des Oberschenkels nicht zusammen: da der Knochen schief von oben aussen nach unten innen in den Muskelkonus eingesetzt ist, schneidet seine Achse die des ganzen Oberschenkels in individuell verschieden grossem spitzen Winkel. Dieser topographische Umstand muss bei der Bestimmung der Extensionsachse wohl beachtet werden. Da das obere Bruchstück durch seine Muskel- und Gelenkverbindung mit dem Rumpfe in eine Zwangslage gefesselt ist, die eine konaxiale Koaptation mit dem unteren Fragment erschwert, ist es auch anatomisch richtiger und mechanisch zweckmässiger, das bewegungsfreiere untere Fragment, dessen Achsenstellung beliebig beherrscht und variiert werden kann, in die verlängerte Achse des obern einzustellen. Manche, angeblich nicht korrigierbare Winkelverstellung, die bei Schrägbrüchen dann häufig noch mit einer leichten Aufdrehung der Bruchspirale einhergeht, ist auf Nichtachtung dieser Verhältnisse zurückzuführen. Bei der gewöhnlichen Extension in Strecklage wird die Achse des unteren Fragmentes als Behandlungsachse festgestellt, worauf ein starker Gewichtszug das obere Fragment in die Achse des untern einrücken und einzwingen soll.

II.

„Bewegung ist Leben.“
Lucas-Championnière.

Die Muskelzügel stellen im Sinne des Maschinentechnikers ein reines Zugelement dar, das entweder durch Ueberdehnung wie ein gespanntes Gummiband mit elastischer Zugspannung wirkt, bald durch „explosive“ Auslösung eines noch unbekannten chemisch-dynamischen Spannwerkes sich aktiv verkürzen kann. Mit diesen beiden, im Ergebnis gleichen kinematischen Wirkungen, die sich aus Gesetzen der allgemeinen Muskelmechanik ableiten liessen, ist

der Einfluss der Muskeln auf die Bruchstelle noch nicht erschöpft. Da unsere Skelettmotoren gleichzeitig aus lebenden, mit wichtigen assimilatorischen, thermo-dynamischen und cirkulationsmechanischen Aufgaben betrauten Zellgebilden bestehen, kommt noch ein bemerkenswertes pathobiologisches Moment hinzu.

Jeder Muskel, der aus äusseren Gründen während längerer Zeit genötigt wird, in einem mehr oder weniger grossen Verkürzungszustand zu verharren, fixiert sich darin, erstarrt gewissermassen in der ihm aufgezwungenen Einschränkung seines Verkehrsterrains und hemmt dadurch auch die freie Beweglichkeit der ihm unterstehenden Gelenke. Zu den nur anfangs wirksamen, willkürlichen oder unfreiwilligen (reflektorischen) Kontraktionen der Muskeln, die durch Erschöpfung oder korrigierende Lagerung bald von selbst pausieren, zu der rein elastischen Retraktion der Muskelbänder tritt schon ziemlich früh ein dritter Faktor, der dauernd wirksam bleibt, die Verkürzung irreparabel macht, von einem gewissen Zeitpunkt an jeder passiven korrigierenden Verlängerung spottet: die sog. nutritive, entzündliche Verkürzung aller Muskeln, die über den zusammengeschobenen, kürzer gewordenen Knochenstab hinweglaufen.

Die Ursachen und innern Vorgänge, die dabei in komplexer Weise zusammen tätig sind, als deren gemeinsames Produkt diese Verkürzung und Schrumpfung zurückbleibt, sind sehr verschiedenartig, ihrem Wesen nach z. T. noch gar nicht abgeklärt.

1. Wenn sich die Bruchflächen zum grösseren Teil oder ganz verlassen haben, treffen wir regelmässig eine Mitverletzung der anstossenden Muskeln (Anspiessung durch Fragmentspitzen; Quetschung und Zerquetschung bei direkter, Zerreissungen bei indirekter Entstehung; eingeklemmte Muskelteile werden zwischen den Fragmenten wie zwischen zwei Mühlsteinen zerrieben). Die oft enorme hämorrhagische Durchsickerung des Zwischenmuskelgewebes und des Muskelparenchyms selbst wird in Bälde abgelöst durch reaktive und regenerative plastische Entzündungsprozesse, die in elastisch zurückgezogenen, anfangs noch aktiv sich kontrahierenden Muskeln sich abspielen. Beides zusammen bedingt in der Folge eine mehr weniger schwere histologische Umformung der elastischen und kontraktilen Muskelstränge in derbe, fibröse, undehnbare Zügel, die nach Lane zudem spiralig aufgedreht sind, unter sich, mit Periost, Callus, den Fascien und Zwischenmuskelbändern zu einer funktionell minderwertigen, physiologisch-mechanisch schlecht oder gar nicht

differenzierten Narbenmasse zusammengeschmolzen werden.

Diese physiologische Minderwertigkeit ist bedingt durch tiefgreifende, chemisch-morphologische Umänderungen im Sarkoplasma, durch Atrophie der Primitivfibrillen, Bindegewebs- und Fettwucherung e vacuo. Da nicht allein die kontraktile Substanz, sondern auch die Bindegewebsscheide, das Perimysium internum, verletzt ist, sind die reparatorischen Vorgänge nur unvollkommene: Querschnittunterbrechungen der Muskelsubstanz werden durch blosses Bindegewebe plombiert, in das nur von den Rändern her neugebildete Muskelfasern eindringen, während zugleich die Praevalenz der Wucherungserscheinungen im intermuskulären Füllgewebe durch Druck die so empfindliche kontraktile Substanz bedrängt.

In diesem Prozess laufen zwei verschiedene, bedeutsame Vorgänge nebeneinander: die Reparation des Gewebsverlustes durch Regeneration, und die Zerstörung, Abstossung, Verarbeitung und Beseitigung aller unbrauchbar gewordenen Elemente, der „Gewebsschlacken". Die absterbenden und abgestorbenen Reste der kontraktilen Substanz, die roten Blutkörperchen, überschüssige Fibroblasten etc. müssen mehr und mehr zerkleinert, abgeführt oder wie ein Nährmaterial verarbeitet werden, da sie sonst als unnützer Ballast den Neubau der Trümmerstätte verlangsamen, die Entzündung unterhalten und in die Länge ziehen.

Diese sondernde Betrachtung zeigt uns zugleich die Mittel, wie wir diese beiden Vorgänge, die, sich selbst überlassen, mit einer folgenschweren Umordnung und Umzüchtung der physiologisch höchststehenden Gewebselemente enden, in die gewollte Richtung bringen und beherrschen können. Einen solchen Einfluss gibt und sichert uns von allen Methoden nur eine rationell angebrachte Extension.

Durch die Nivellierung und Zusammenpassung der Bruchflächen werden die Fragmentspitzen aus ihrer Verhakung in den Muskeln herausgeführt, die Kallusbildung durch Beseitigung des interfragmentalen Druckes auf das Notwendige eingeschränkt (Bardenheuer). Ersteres schafft die Ursache der Muskelirritation aus dem Wege, beides zusammen bedingt eine erhebliche Beschränkung der entzündlichen Reaktion. Namentlich aber wird die Gewähr gegeben, dass nicht ein funktionell unzweckmässiges Gewirr neugebildeter, nach allen Richtungen sich durchkreuzender Fasern in der Muskelschwiele sich herausbildet, dessen funktionelle Umordnung durch spätere Maassregeln mühsam ausdifferenziert werden muss, sondern dass

von vornherein im Sinne der späteren physiologischen Beanspruchung die zweckmässigste funktionelle Orientierung und Differenzierung aller neugewucherten Zellen, namentlich des Bindegewebes, eintritt.

Die Verarbeitung und Wegführung der Gewebeschlacken und -trümmer, wie sie sich ausgedehnt durch die traumatische Degeneration der Muskelfasern im Verletzungsquerschnitt bilden (scholliger und körniger Zerfall), wird nicht allein durch die Dehnung und Spannung der Fascien, deren Druck die Aufsaugung begünstigt (s. u.), erreicht, sondern dazu gehört vor Allem die Thätigkeit der Muskeln, deren Spiel die Abfuhrbahnen von vornherein offenhält, und die wie Pumpmaschinen den Transport dieser Trümmermaterialien beschleunigen.

Schon in der ersten Phase der Verheilung gliedert sich, sofern die Verbandanordnung eine physiologisch-mechanische Beanspruchung mit sich bringt, auch eine funktionelle Struktur heraus. Diejenigen Zellen im proliferierenden Gewebe, welche am meisten von dem in bestimmten festen Richtungen am stärksten wirkenden Reiz, dem Zug, getroffen werden, scheiden am meisten Intercellularsubstanz ab, werden als die leistungsfähigsten Elemente ausgezüchtet, während in andern Richtungen Rückbildung oder überhaupt keine Neubildung erfolgt. Das Bindegewebe ist in regenerativer Hinsicht das thätigste, es füllt jeden Defekt, wo specifische Zellen oder deren Abkömmlinge zum Ersatz nicht ausreichen. Es lohnt sich darum wohl, die Richtung der Reparationsvorgänge durch adäquate mechanische Wachstumsreizung zu dirigieren. Da in den meisten Fällen ein Ueberschuss von Zellen und Gefässen gebildet wird, ist es um so notwendiger, die schwielige, bindegewebige Durchwachsung einzudämmen, ein Ueberwuchern des so tätigen Bindegewebes nicht aufkommen zu lassen. Die gewebliche Verheilung soll von vornherein nicht allein eine anatomische, sondern gleichzeitig eine physiologische und funktionelle sein.

2. Eine dauernde Verminderung des Verkürzungsvermögens (Verkleinerung des Kontraktions- und Zugfeldes) durch Herabsetzung der Funktionsgelegenheit unter die untere Grenze des Erhaltungsgleichgewichtes in der Länge führt zu einer Verkürzung in der Länge jeder Primitivfibrille (funktionelle Längenakkommodation).

Die Grösse der Funktionsbeschränkung bestimmt die Dimension der Längenatrophie. Für die morphologische Anpassung des Muskels an die

dauernde Annäherung seiner Endpunkte giebt es zwei Möglichkeiten (W. Roux): dauernde Kontraktion, bis der Muskel wieder gespannt ist oder dauerndes Erschlaffen. Im ersteren Fall hinterlässt die Ueberanstrengung eine schwere Schädigung durch Schwund der zumeist betroffenen Fleischprismen bis auf so viele, als den Zwischenraum zwischen den Sehnenenden unter kleinster Spannung auszufüllen vermögen; bleibt der Muskel dauernd schlaff, so erfolgt Fleischprismenschwund in Länge und Dicke, bis die Faser wieder dauernd gespannt ist.

Diesem Schwund, mit dem gleichzeitig auch ein Verlust an Elasticität einhergeht, kann nur durch adäquate mechanische Beanspruchung, d. h. durch Längszug, begegnet werden. Es bedarf überlegener und immer wiederholter und ständig zur Verfügung stehender Kräfte, um dieser Schrumpfungstendenz entgegenzuarbeiten. Eine ähnliche Schrumpfung tritt bekanntlich an den Gelenken sogar Erwachsener auf: wenn ein Gelenk längere Zeit nicht gebraucht, in der gleichen Stellung gehalten wird, schrumpft das Bindegewebe infolge mangelnder Spannung soweit, bis es wieder fest zwischen seinen Haftpunkten sich ausspannt. Das zur Erhaltung des Muskels notwendige abwechselnde Spiel von Dehnung, elastischer Retraktion, von Kontraktion und Expansion ist nur im Extensionsverband ausführbar; das Erhaltungsgleichgewicht bleibt schon bei einem relativ mässigen Grade von Funktionsfreiheit gesichert.

3. Jedes lebende Gewebe, das seiner adäquaten Funktion für längere Zeit entzogen ist, verfällt der Atrophie.

Dies gilt namentlich für die Arbeitsgewebe. Der die aktive Thätigkeit auslösende oder als Dehnungsspannung auftretende Reiz ist gleichzeitig der trophische, frisch erhaltende. Der funktionelle Reiz bewirkt in den Muskeln nicht allein den Stoffverbrauch, die katabolischen Vorgänge, sondern ist auch zur Wiederanbildung, zur Assimilation unerlässlich. Anhaltend aufgezwungene Ruhe und Ausserdienststellung dieser, vom funktionellen Reiz geradezu lebenden Träger der Kontraktion und Elasticität hat neben einer Einbusse an Elasticität einen rasch einsetzenden Parenchymschwund auf dem Wege der einfachen Atrophie zur Folge (einfache Verminderung der kontraktilen Substanz ohne degenerative Veränderungen): Inaktivitätsatrophie. Da die Querstreifung nach Nervendurchtrennung undeutlich wird, scheint es, dass der Thätigkeitsimpuls zugleich eine polarisierende Wirkung auf die Disdioklasten ausübt und so die Ordnung derselben in Quer- und Längsreihen aufrecht erhält (W. Roux).

In den durch immobilisierende Verbände ruhig gestellten Muskeln tritt diese Atrophie durch Nichtgebrauch schon früh, nach

8—10 Tagen, in messbarem Grade auf; entsprechend sinkt die Muskelkraft. Erfahrene Begutachter wissen, wie lange selbst bei jugendlichen, muskelstarken Leuten dieser Muskelschwund anhalten kann, wie mühsam und langsam er wieder einzuholen ist. Cirkulatorische Einflüsse spielen hier entscheidend mit. Die Muskelsubstanz reagiert auf Störungen der Blutversorgung, auf Einengung ihrer Gefässbahn in empfindlicher Weise; denn es ist nicht zu vergessen, dass ein protrahierter Entzündungsprozess Veränderungen in der Wand der Blutgefässe (Wandverdickungen etc.) hinterlässt, die lange persistieren, eine Umschaltung der Blutversorgung, Strömungsverlangsamung, Ernährungsstörungen schaffen, als deren Produkt Atrophie und fettige Degeneration hinterbleibt. Die Muskeln werden dabei blasser, dünner, dem Kaninchenfleisch ähnlich, zeigen gelbliche Längsstreifen als Zeichen einer vikariierenden Fettablagerung, die grössere durch Atrophie entstandene Lücken ausfüllt.

Damit geht eine funktionelle, physiologische Entartung Hand in Hand; der physiologisch-experimentelle Ausschlag des entarteten Muskels zeigt wesentliche und tiefgehende Abweichungen vom normalen [Guerrini[1])]: Veränderungen der Erregbarkeit, des Leitungsvermögens, die sich durch verschiedene Reaktion auf gleiche elektrische Reize, durch das Ausbleiben der Reizsummation, durch Verlängerung der Latenzperiode, durch die Erscheinung, dass der Tetanus nicht sofort ein maximaler ist, kundgeben. Auch die Kontraktionsfähigkeit hat empfindlich gelitten: der fettentartete Muskel kann nur geringwertigere mechanische Arbeit leisten als der gesunde. Die sehr oft hinzutretende Verlängerung der Sehne auf Kosten des kontraktilen Parenchyms bedingt eine Verkürzung des Kontraktionsfeldes, damit eine Verkleinerung der Bewegungsfelder der distalen Gelenke. Auch tritt der entartete Muskel leichter in einen Kontraktionszustand ein als ein normaler.

4. Zu dem Muskelschwund durch Nichtgebrauch (Abmagerung durch Mangel integrierender Reize, Virchow) tritt beim Gipshülsenverband noch eine Atrophie durch allseitigen dauernden Verbanddruck, wenn der abnorme Druck auf längere Zeit andauernd in gleicher Stärke einwirkt. Im cirkulären Verband ist ein Ausweichen der gedrückten Teile nicht möglich. Dabei ist die kontraktile Substanz für anhaltende Druckeinwirkungen fast specifisch empfindlich.

1) Guerrini, Ueber die Funktion des entarteten Muskels. Conf. Bericht über die Verhandl. der italien. patholog. Gesellsch. 3. Tagung, Rom 1905. Ref. von Barbacci im C.-Bl. f. allgem. Pathol. und patholog. Anat. 1906. S. 312.

Zwar unterliegen die Muskeln bei Führung der Extensionspflasterstreifen in Schraubentouren einem ähnlichen Druck, der aber durch Möglichkeit des Ausweichens, durch Gelegenheit zu Lagerungsänderungen, Aenderungen der Spannung und des Tonus und durch bescheidene Muskelkontraktionen ausreichend kompensiert ist.

Manche Muskeln reiten auf stark vorragenden luxurierenden Kallusexostosen wie Saiten auf dem Violinsteg oder werden durch schalenförmige Exuberanzen in Knochenrinnen und -kanäle eingefangen. Auch an diesen Druckstellen folgt noch in späterer Zeit eine segmentäre Atrophie und fibrös-sehnige Umwandlung des Muskelparenchyms. Die mechanische Wirkungsweise der Muskeln erfährt dadurch nicht unwesentliche Abänderungen. Durch mit dem Knochen fest verbundene, nicht mitzubewegende Vorsprünge tritt eine Ablenkung des Muskelzuges ein, wobei dann für die Beurteilung der Zugrichtung die Ablenkungstelle als Ursprungspunkt zu gelten hat, gleich wie in der technischen Mechanik die Wirkung eines über einer Rolle gehenden Seiles stets als von der Rolle selbst ausgehend aufzufassen ist. Die Absteifung des Muskelbands vom Knochen durch einen zwischengeschalteten knöchernen Steg schwächt die Wirkung ab, indem ein Teil der Bewegungsbahn des distalen Gliedes in eine tote Winkelstrecke kommt.

5. Bardenheuer hebt mit Recht hervor, dass die Atrophie der Muskeln zu bedeutend ist, als dass sie allein aus Nichtgebrauch und Verbanddruck sich erklären liesse. Wir müssen hier noch jenen geheimnisvollen Zusammenhang, jene noch unverständliche vitale Korrelation zur Erklärung hereinziehen, die zwischen Muskel- und Nervensystem zu bestehen scheint, indem die Muskeln unabhängig vom Nervensystem nicht dauernd leben können (Krehl).

Einmal ist denkbar, dass eine länger andauernde Ausschaltung und Fernhaltung centraler Willensimpulse das Tonisierungsvermögen und die funktionelle Ansprechbarkeit der kontraktilen Substanz eingreifend schädigen können. Dazu kommt das Fehlen zahlreicher centripetaler Erregungen. Wir wissen, wie sehr ein regelmässig ausgeschickter Nervenimpuls, die „Bahnung", zum Erlernen und Einüben bestimmter planmässiger Muskelakte notwendig ist, so dass nach längerem Nichtgebrauch auch eine Schädigung der feinsten Koordinationen in der Absendestation sich denken liesse. Goldscheider[1]) hat nachweisen können, dass für die Koordination planmässiger Willkürbewegungen unter den sensiblen Eindrücken,

1) Zeitschr. f. klin. Medicin. 15. S. 82.

welche die feineren Bewegungsabstufungen beeinflussen, neben den optischen am bedeutungsvollsten Erregungen seitens der Gelenke und Sehnen sind. Durch langdauernde Zwangsruhe in immobilisierenden Verbänden werden viele und die feinsten centripetalen Erregungen seitens der Gelenke, der Sehnen und auch der Muskeln lange ausgeschaltet. „Die feinere Abstufung der Agonisten und Antagonistenkontraktionen, die Stärke ihrer Spannung, der Zeitpunkt des Beginns und die Dauer der Innervation findet im wesentlichen durch Vermittlung centripetaler Erregungen statt" (Krehl).

Sollen ja auch die trophischen Zentren selbst, die Zellen im Rückenmark, durch den peripheren traumatischen und entzündlichen Reiz reflektorisch in Mitleidenschaft gezogen werden, was wieder auf den Zustand der von ihnen versorgten Gewebe zurückwirken würde. Sicheres über diese geheimnisvollen gegenseitigen Beeinflussungen ist indessen noch nicht bekannt; die pathologische Physiologie der Muskeln und ihrer Nervenkabel bei schweren Knochenbrüchen ist noch gar nicht untersucht.

Sodann bestehen in einer weiten Skala, von leichtester Kontusion mit hämorrhagischer Durchtränkung des Peri-Endoneurium bis zur kompleten Zerreissung, bei jedem vollständigen Knochenbruch primäre Mitschädigungen der an der Fraktur vorbeilaufenden Nervenstränge, Zerreissungen feinster, innerhalb der Muskeln laufender Nervenästchen, die eine neurotische Atrophie des ihnen zugehörigen Muskelsegments entstehen lassen. Wird die traumatische Entzündung nicht durch Massage, Gymnastik etc. auf das Notwendigste eingeschränkt, so kommt es, wie Castex experimentell-histologisch feststellen konnte, zu einer interstitiellen produktiven Neuritis wechselnder Ausdehnung mit Abplattung und Atrophie der am meisten bedrängten Nervenfasern. Auch hier kommen frühzeitige Aktivierung, Gymnastik und Massage allen üblen anatomischen Folgen allein zuvor.

6. Die Schädigung der „aktiven" Teile, der eigentlichen „Arbeitsgewebe", zieht auch eine solche der „passiv" fungierenden nach sich.

Aktive Muskelfunktion ist zur Erhaltung der Skelettstruktur notwendig: der adäquate mechanische (funktionelle) Reiz (Druck und Zug) ist zugleich der trophische. Diese mechanischen Reize, welche teils durch die Muskelthätigkeit, teils durch die Schwerkraft produciert oder in anderer Weise von aussen übertragen werden, bedürfen keiner Nervenübertragung und -vermittlung.

Der Schwund der Knochensubstanz (Rarefaktion) ist direkt radiographisch festzustellen, nach Sudeck[1]) schon nach 6—8 wöchentlicher Ruhigstellung; sie fällt der Atrophie anheim, wenn sie ihrer Aufgabe, den Weichteilen Stütze zu geben, nicht mehr dienen darf. Durch Einschränkung des Muskelgebrauchs wird wohl namentlich eine verminderte Beanspruchung der Muskel- und Sehneninsertionserhebungen der Knochen und damit eine Rückbildung nicht beanspruchter Zugtrajektorien eintreten. Gesetzmässiges ist über diese dürftig erforschten Dinge noch gar nicht bekannt.

7. Die Funktion unserer quergestreiften Muskeln geht nicht restlos nur in der Produktion sichtbarer Verkürzungen und in Ausübung elastischer Zugwirkung auf; es sind ihnen noch wichtige Aufgaben im Stoffwechsel überbunden (Wärmebildung, Glykogenumsatz, Steigerung des Gaswechsels etc.). Wie weit und in welchem Grade Störungen dieser dem allgemeinen Körperbetrieb eingeordneten hochwichtigen Funktionen auftreten (die Muskeln stellen 40% an Körpergewicht und ihre katabolische Thätigkeit übertrifft alle andern Gewebe) und auf den allgemeinen physiologischen Haushalt zurückwirken, ist noch wenig erforscht. Unzweifelhaft sind über diesen nicht unwichtigen Punkt Erhebungen notwendig. Langdauernde Oedeme sind sicher nicht nur ein Lokalzeichen gestörten Blutumlaufs, sondern unter gewissen Umständen sicher auch ein Symptom dekompensierter Herzthätigkeit. Ich erinnere daran, wie oft z. B. Phthisiker aus langen Liegekuren mit Zeichen geschwächter Herzthätigkeit hervorgehen. Es erhellt daraus die Wichtigkeit, die Integrität der Muskel- und Nervenfunktionen im nahen und fernen Bereich der Verletzungsstelle so weit wie möglich zu wahren.

Der ganze Körper wird ja in die Ausstrahlungen der Verletzung und des Heilungsablaufs einbezogen. Man denke an das auch bei geschlossenen Brüchen so häufige, von Gosselin und Otto Weber erstmals beschriebene aseptische Resorptionsfieber, das auf autolytisch fermentative Processe hindeutet, die auch den übrigen Körper beeinflussen; man denke an fettembolische Vorgänge,

1) Sudeck, Zur Altersatrophie und Inaktivitätsatrophie der Knochen. Fortschr. auf d. Gebiete der Röntgenstr. Bd. III. S. 201—205. — Ueber die akute (reflektor.) Knochenatrophie nach Entzündungen u. Verletzungen an den Extremitäten etc. Ibidem, Bd. V. S. 277. 6—8 Wochen nach erfolgtem Unterschenkelbruch findet man eine deutliche Abnahme der Knochensubstanz des Fussskeletts, rascher bei offenen als bei Subkutanbrüchen; nach 4 Monaten ist die Atrophie deutlich, nach ¾—1 Jahr schon sehr hochgradig. — Vgl. W. Roux, Zeitschr. f. orthopäd. Chir. IV. 1896. S. 284.

die wohl jede Fraktur eines Röhrenknochens begleiten, an den Befund von Fett, Urobilin, Albumen, hyalinen und braungranulierten Cylindern im Urin, an die vermehrte Ca- und P-Ausscheidung. Da wahrscheinlich auch das cytologische Blutbild wenigstens in seinem myeloischen Teil durch Zerstörung und Schädigung der Marksubstanz in bestimmter, wohl nur graduell verschiedener Weise umgeändert wird, hoffe ich diese Fragen durch hämatologische Untersuchungen demnächst etwas klären zu können.

8. Gelenk- und Sehnenversteifungen seien als regelmässige und hartnäckigste Folge der Immobilisation nur kurz erwähnt. Die Ursachen des „Einrostens" dieser in ihrer Integrität vom ständigen Gebrauch so sehr abhängigen Gleitgebilde sind seit Teissier und Bonnet und den Experimenten Menzel's und Reyher's klargestellt. Man findet bei v. Bruns darüber eine klassische Schilderung.

Ich habe mit Absicht die hier skizzierten Gedankenreihen weiter ausgesponnen, denn in den allerweitesten Kreisen überwiegt eine empirisch mechanische Auffassung der Frakturfragen, während die darinliegenden biologischen Probleme wenig angerührt sind. Pathologie soll nach Virchow pathologische Physiologie sein; so muss auch die Behandlung, soll sie eine wahrhaft physiologische, biologische sein, angewandte Pathobiologie werden, welche zweckmässige Richtungen des pathologischen Geschehens ausnützt, ausliest und begünstigt.

In diesem Kapitel sei nur kurz angedeutet, welche Richtpunkte sich der Praktiker auf dieser Anschauungsgrundlage, zu nehmen hat.

Da ein Reiz gleicher Grösse nach Remak und Bernard indirekt kräftiger auf den Muskel wirkt als direkt, da weiterhin die vom centralen Nervensystem zum Muskel gehenden Impulse für seinen Unterhalt, seine normale Beschaffenheit, die Integrität seiner mechanischen und Stoffwechselfunktionen von eingreifender Bedeutung sind, müssen wir in allen Phasen der Behandlung die Zuführung physiologischer Reize offen lassen. Es folgt daraus, wie sehr aktive Gymnastik alle passiven Mobilisierungs- und Bewegungsmanöver an Wert und Bedeutung übertrifft. Vorschläge wie derjenige Sommer's (Eingipsen von Elektroden zwecks regelmässiger Faradisation) entspringen einer naiven Verkennung und Unterschätzung der hier mitspielenden Faktoren; jeder Lebensvorgang besteht aus einer Vielheit von Einzelvorgängen, die man nicht schematisierend für sich allein, abgelöst von allen andern, sondern in ihrem Zusammenwirken zu berücksichtigen hat.

Wir werden sehen, wie die Forderung: Offenlassen des aktiven Muskelspiels in zulässigen Grenzen, ohne Schädigung der Bruchheilung, technisch sich annähernd realisieren lässt. Der Gipsverband wie überhaupt alle ruhigstellenden Verbände finden sich mit ihr überhaupt nicht, ein starres Extensionssystem nicht in genügendem Maasse ab. Teilweises Offenlassen des Gelenk- und Sehnenspiels ist auch für diese Gebilde vitalste Bedingung.

Den dauernd und in mannigfacher Art und Richtung wirksamen dislocierenden Kräften und der Erstarrungstendenz der Vernarbung müssen anatomisch und physiologisch berechnete retinierende Kräfte entgegengestellt werden. Dass dies nur mit der Extensionsmethode technisch möglich ist, die zahllose individuelle Nuancen erlaubt, sich den Sonderheiten des Einzelfalles wunderbar anpassen lässt, darüber wird — Sonderfälle immer ausgenommen — nachgerade ein Zweifel kaum mehr bestehen können.

Letztes Ziel dieser Arbeit wird der Nachweis sein, dass eine solche biologische Behandlung technisch sich nur an diese Methode in Form eines mobilen, halbstarren Extensionssystems anknüpfen lässt, wenn man den anatomischen Gesichtspunkt nicht völlig vernachlässigen will.

III.

„Das Bindegewebsleben in seiner Mannigfaltigkeit ist uns leider noch fast ganz unbekannt" (W. Roux).

Die Grosszahl der Frakturenlehren hat unter den dauernd wirksamen Verschiebungskräften auffallenderweise ein Gewebesystem ausgelassen: Die Gesamtheit des elastischen und fibrösen Bindegewebsapparates des gebrochenen Gliedes. Nur bei Malgaigne, v. Bruns und Bardenheuer treffen wir eine knappe Erwähnung; auch Rieffel[1]) zählt unter den Dislocierungskräften noch auf „la tension élastique de toutes les parties molles qui entourent l'os brisè!"

Schon das praktische Interesse des Behandlungsproblems verlangt, über diese Frage, die sich auch nur wieder in Zusammenhang mit einer normal-anatomischen und physiologischen Orientierung klären lässt, sich einmal eine klare Vorstellung zu verschaffen. Freilich ist von anatomischer Seite erst wenig vorgearbeitet. —

Unter den Kräften, welche bei unverletztem Skelett zwei

1) Le Dentu et Delbet, Traité de chirurgie. T. II. Maladies des os, par Rieffel. Paris 1896. p. 21.

Knochen gegeneinander drücken, bezw. die Gelenkenden zusammenhalten, steht an erster Stelle der Muskelzug, der den grössten absoluten Druck auf die Gelenke ausübt; gleich an zweiter Stelle folgt die elastische Tension des ganzen übrigen, nicht in kontraktiler Substanz verkörperten elastischen Systems, worauf in der weitern Skala erst die Luftdruckwirkung sich anschliesst. In diesem ganzen System herrscht das Bestreben, einen Zustand elastischen Gleichgewichts herbeizuführen, welchem nur die hochgeaichten Festigkeitsverhältnisse des gesunden Knochenpfeilers, der das ganze elastische System ausgespannt hält, entgegenwirken.

Ein Teil des Bindegewebes scheint blosses Lückenfüllgewebe dabei zugleich mit wichtigen Aufgaben beim Austausch der Gewebsflüssigkeit betraut zu sein, ist der Träger der Nervenkabel und der Blut- und Lymphleitungen oder dient der Aufstapelung von Reservematerial wie das Fettgewebe, das in mechanischer Beziehung gleichzeitig als Puffergewebe funktioniert, als plastische, modellierbare Masse die Haut unterpolstert, spannt, Bewegungen erleichtert (der Fettschwund an der Sohle macht Rekonvalescenten anfangs das Gehen so schmerzhaft!). Ein anderer Teil hat eine vorwiegend mechanische Aufgabe vermöge einer hochentwickelten mechanischen Struktur, deren Einzelheiten und Bedeutung kaum erforscht sind. Das wenige Bekannte soll, soweit es unser Thema klären kann, eine grobe Skizzierung finden.

Die funktionelle Anpassung und Anpassungsfähigkeit der Bindesubstanzen ist fast ebenso wichtig wie die der Skelettteile und der Muskeln; specifischer mechanischer Reiz sind Zug, Druck, Abscheerung. Von unseren noch dürftigen Vorstellungen über Einzelvorgänge im Bindegewebsleben scheint namentlich die eine sicher, dass für die Bildung von Fibrillen von aussen erzeugte Zugspannung notwendig ist, da nur so die Kontinuität der Primitivfibrillen durch viele Zellterritorien hindurch, ihre funktionelle Verkettung (kinematische Schliessung), verständlich wird (W. Roux). Eine genauere Kenntnis von diesen Strukturverhältnissen haben uns erst die Forschungen von W. Roux eröffnet:

Denkt man sich eine ausgewachsene Bindegewebsfasermasse mit wirr verfilzten, nicht orientierten Fasern einer in immer gleicher Richtung bleibenden Zugbeanspruchung ausgesetzt, so werden nur die in den Richtungen des Zuges gelegenen Fasern voll beansprucht, woraus Vermehrung, bessere qualitative Ausbildung der günstigst gelegenen Fasern folgt, während nicht beanspruchte dem Schwunde verfallen. Wirkt auf dieses längs geordnete Fasersystem ein querer Druck, der sich sekundär in Zug

umwandelt, so bildet sich rechtwinkelig zum ersten wieder in der Richtung stärksten Zuges ein 2. Fasersystem. Da sich alle anderen Richtungen auf diese zwei zerfällen lassen, werden nur in diesen beiden Fasern ausgebildet. An Orten, wo sich zwei Faserschichten gegeneinander zu verschieben trachten, entstehen widerstandleistende „Abscheerungsfaserpaare", da das „bindende" Gewebe aller Entfaserung der Teile Widerstand leisten muss. Diese theoretischen Ableitungen sind der Schlüssel zum Verständnis der mechanischen Struktur einiger relativ selbständigen Bindegewebsbildungen, deren Baumaterial aus fibrös-faserigem oder elastisch-fibrösem, gemischten Bindegewebe besteht, welchem Zug-, Ruck-, Druck- und Scheerfestigkeit zukommt. Diese Konstruktion garantiert jenen wundervollen Wechsel von Biegsamkeit und Festigkeit, der diese Gebilde nicht wie einen Filz immer gleich widerstandsfähig erscheinen lässt.

Bindegewebssysteme mit einer typischen „mechanischen" Struktur sind namentlich die innern und äussern Perimysien; dank ihrer reichen Ausstattung mit elastischen Fasern nehmen sie hervorragenden Teil an der Elasticität, am Spannungszustand der Muskeln, beeinflussen vor allem den phoronomischen Ablauf der Muskelbewegung. Beim Auseinanderziehen der groben Muskelbündel erkennt man zwei schräg sich kreuzende Fasersysteme, bestehend aus Bindegewebsfasern, die von jeder Muskelfaser abgehen, zu den Muskelfasern der Umgebung sich begeben, um sich an sie oder ihre Sehnenfaser anzuheften. Sie bewirken, dass jede einzelne, früher oder stärker als die Muskelelemente der Umgebung sich kontrahierende Muskelfaser damit einen Zug auf die benachbarten ausübt, wodurch die Kontraktion reguliert und gleichmässig wird. Sie verhüten eine gegenseitige Verschiebung, eine Abscheerung der Muskelfasern. — Im äussern Perimysium und der eigentlichen Muskelfascie sind die beschriebenen, rechtwinklig zu einander gestellten 2 Hauptfaserrichtungen ausgebildet. Auch die quantitative Ausbildung und Faserorientierung des lockeren intermuskulären Bindegewebes, welches allenthalben zwischen benachbarten Muskeln genau dem Grade der gegeneinander möglichen Verschiebung entspricht, ist das Ergebnis funktioneller Selbstgestaltung, indem beide sich genau den individuellen Verhältnissen (Berufstätigkeit!) angepasst zeigen.

Ueber den mechanischen Zweck dieser Struktur lässt sich Folgendes sagen: a) Die technische Mechanik kennt hinsichtlich der Kräfte, welche ein Zugelement (Seil, Draht, Riemen usw.) auf seine beiden Enden ausübt, nur das Eine, dass eine Steigerung ihres Zuges nur dann eintritt, wenn sie verlängert werden: so übt ein Eisendraht, den man nur um $^1/_{1000}$ seiner Länge streckt, auf jeden mm^2 seines Querschnitts einen Zug von 20 kg aus, während er bei Verkürzung ebenso stark zurückdrückt. Das gerade Gegenteil, Zugausübung durch Verkürzung, findet beim Muskel statt. Man erkennt, dass bei einem solchen Mechanismus, der in der Maschinentechnik kein Analogon hat, eine kinematische Lei-

tung, d. h. die Erzwingung der gewollten Form und Bahn der Bewegung durch entsprechende Konstruktion notwendig wird, um ein Knicken und Sichwerfen der Muskelfasern zu verhüten, um die Verkürzung in immer gleicher Bahn eintreten zu lassen. Dadurch erst wird die Geschlossenheit der Muskelaktion gesichert, eine Kraftzerstreuung, eine Verwirrung, ein Abseitsgehen der Verkürzungsbahnen der Einzelfasern verhindert. Der Kontraktion der Muskeleinzelelemente wird ein Halt gesetzt durch den Widerstand, den ihnen die Hüllfasern vermöge ihrer bidimensionalen Anordnung entgegensetzen. — b) Das die einzelnen Muskeln einbindende oder sie gruppenweise nochmals umschliessende interstitielle Bindegewebe bildet ein Kontinuum, dessen Dicke, Formverhältnisse und Fasernorientierung mit der verschiedenen Aktionsfreiheit des oder der von ihm eingehüllten Muskeln zusammenhängt. Das giebt diesem bindegewebigen Hilfsapparat unserer Skelettmotoren eine hohe physiologisch-mechanische Bedeutung, zwingt uns darum, seinen Einfluss auf die Muskelfunktion bei pathologischen Veränderungen nie zu vergessen und stets einzurechnen. Der Zusammenhang der äussern Perimysien, der bindegewebigen Isolatoren höherer Ordnung, mit dem umgebenden, die einzelnen Muskeln funktionell isolierenden intermuskulären Zellgewebe muss ein sehr lockerer sein und bleiben, soll anders bei der gleitenden Verschiebung des spielenden Muskels nicht ein zu grosser Reibungswiderstand auftreten. Diese funktionelle Isolierung hat bei den mehrgelenkigen Muskeln, die gewöhnlich in lange schlanke Sehnen auslaufen, namentlich eine erhöhte Bedeutung für die auf- und abgleitende Sehne. Die Selbständigkeit des Handelns sämtlicher zu einer physiologischen Aktionseinheit zusammengekoppelten, in gleichzeitige Thätigkeit gesetzten Muskelelemente oder Muskelgruppen wird erst möglich durch das Vorhandensein weicher, plastibler, bindegewebiger Isolatoren, welche die Einzelaktion einer Muskelportion oder eines Muskelindividuums unabhängig von seiner Nachbarschaft, nicht mit den neben, darüber oder darunter lagernden Genossen, sichern, die sich geschmeidig allen Formveränderungen der Muskeln anpassen oder eine Abscheerung verhindern oder weiterhin die Bewegungsbahn zwangläufig leiten.

Ein Einblick in das normale physiologisch-mechanische Getriebe, in dem diese mechanisch struktierten Passivgewebe eine nicht unwichtige Rolle spielen, verspricht interessante Aufschlüsse über gewisse feinere funktionelle Störungen, die nach pathologischen Processen durch Ueberschusswucherung, durch Schrumpfung, Desorientierung, Verwirrung des Faserverlaufs entstehen und die das freie Spielen der Muskelfasern, der Muskelbündel und Muskelindividuen sekundär auf längere Zeit hinaus schädigen. Diese Veränderungen,

die wir aus dem Heilungsablauf und der Art und Schwere der Störungen erschliessen und bemessen können, müssen bei Beurteilung funktioneller Spätstörungen der Muskelthätigkeit wohl berücksichtigt werden. Vor allem liegt darin die Mahnung zu möglichst frühzeitiger und richtig durchgeführter funktioneller Behandlung.

Beanspruchung auf Zugspannung ist hier der integrierende Reiz. Bei dauernder Entspannung, noch mehr und rascher bei Längskompression der Bindegewebsfasern, erfolgt allmähliches Eingehen und Schwinden der Fasern. Der feinere histobiologische Vorgang bei diesem Fasernschwund ist noch völlig unbekannt: ob direkter einfacher Schwund, ob infolge von Verminderung der Widerstandsfähigkeit gegen den Druck der Nachbarteile, ob auf phagocytärem Wege. Auf jeden Fall tritt sowohl in den durch vererbte Bildungstendenz schon gebildeten, namentlich aber in neu gewucherten oder an starke Spannung gewöhnten Bindegewebsfasern, deren Zugspannung längere Zeit unter ein gewisses, für Fasern verschiedenen Alters, verschiedener Oertlichkeit und verschiedener mittlerer Funktionsgrösse in bestimmter Weise verschiedenes Minimum verkleinert ist (Roux), sobald sie eine gewisse Zeit entspannt sind, eine Schrumpfung in der Faserrichtung, d. h. ihrer Längsrichtung auf, bis sie wieder auf ihre minimalen Spannungswerte angespannt sind. Gleichzeitig wird das Bindegewebe, wenn nicht ein Proliferationsnachschub stattfindet, dünner, und zwar um so mehr, je länger es dauert, bis die Schrumpfung beendet und die Spannung wiederhergestellt ist. Der Schrumpfungskoëfficient ist für die verschiedenen Spielarten des Bindegewebes ein wechselnder, entsprechend der Verschiedenheit der Bildungs- und Erhaltungskoëfficienten: so schrumpft das lockere Subkutangewebe langsamer als das intermuskuläre.

Die Bedeutung dieser Bindegewebsschrumpfung für die Gelenkbewegungen sei mit einem Passus der v. Bruns'schen Frakturenlehre belegt (a. a. O. S. 260): „Namentlich an den Fascien scheint nach einem Tierversuche von Menzel die Kontraktur schon frühzeitig sich auszubilden; denn nach 11tägiger Eingipsung des Hinterbeines eines Kaninchens in gestreckter Stellung ergab sich eine bedeutende Steifigkeit des Kniegelenkes, welche nach der halbkreisförmigen Durchschneidung der Fascia lata sofort und vollständig gehoben war".

Es bedarf, wie tägliche Anschauung den Chirurgen lehrt, überlegener und namentlich wiederholter, bzw. konstanter Kräfte

(die jeweils in der Richtung der adäquaten Hauptbeanspruchung liegen müssen), um eine form- und funktionsstörende Schrumpfung hintanzuhalten. Der eigentliche Inaktivitätsschwund erfolgt beim Bindegewebe freilich nur langsam, so dass mechanisch nicht mehr gebrauchte Fasern sehr lange Zeit noch sich erhalten, als unnötiger Gewebsballast also lange Zeit die funktionelle Differenzierung im Reparaturgewebe hemmen und einschränken.

Werden die wuchernden Fibroblasten und ihre Faserderivate durch Zug schon während ihrer Bildung gedehnt, so wachsen sie sich in dieser Richtung in genügender Länge aus, es bilden sich zugfeste, von vorneherein nicht zu kurze Fasern, welche entsprechend der Dosierung und Dauer des Zuges Verlängerung und Verdickung erfahren. Der Zug orientiert die neugebildeten Bindegewebsfibrillen von vorneherein „dynamisch".

Man erkennt daraus, dass alle Verbände ohne wirksame Zugeinrichtung sich ohne Weiteres des Vorteils begeben, sich Einfluss und Direktive auf die Richtung und den Grad der Reparationsvorgänge zu sichern. Dies vermag einzig der Streckverband in allen seinen vielen Variationen, der ein Auswachsen und eine kinematische Verknüpfung der jungen Bindegewebsfasern in Sinn und Richtung ihrer künftigen normalen Beanspruchung erzwingt, auch eine Ueberschussproliferation in Richtungen, die später nicht in Anspruch genommen werden, von Anfang an nicht aufkommen lässt. —

Die kausale Verwebung und Abhängigkeit biologischen Geschehens mit und von von aussen herangebrachten mechanischen Reizen züchtet aber nicht allein in Richtung und Qualität die tauglichsten Elemente aus, sondern hilft den Reparationsprozess aufs Notwendige einschränken.

Bei jedem Extremitätenknochenbruch handelt es sich streng genommen um einen „Gliedbruch", insofern als der ganze Querschnitt, wenn er auch nicht primär immer total verletzt ist, so doch sekundär in die Verletzungsfolgen mit einbezogen und an der Verheilung mitbeteiligt ist. Die Zerreissung der Venen und Lymphgefässe in der Umgebung der Bruchstelle schaltet ohnedies ein kleineres oder grösseres Querschnittsfeld der ableitenden Bahnen aus; der Druck durch das Hämatom, durch die entzündliche Infiltration auf in ihrer Kontinuität nicht unterbrochene Bahnen blockiert einen weiteren Teil. Die die Entzündung auslösende Schädigung setzt die

Elasticität, die Spannung im beschädigten Gewebe ganz wesentlich herab, was einerseits die Transsudation begünstigt, die Fortschaffung überschüssiger Entzündungsmaterialien aber so erschwert, dass eine Aufstapelung, ein Liegenbleiben derselben, die Folge ist. Da die Gewebespannung meist auch noch weit abseits vom Mittelpunkt der Entzündungsvorgänge vermindert ist, schwillt auch diese an; es sind namentlich die lockern, spaltreichen Gewebe, das Subkutangewebe, die Muskelinterstitien und das Zellgewebe der Muskeln selbst, welche dieser sog. collateralen serösen Infiltration unterliegen (Recklinghausen). Dieses collaterale oder fluxionäre Oedem ist das Produkt aus der von dem Entzündungsherd fortgeleiteten aktiven Kongestion und der durch Druck seitens des Entzündungsherdes veranlassten Kompression der abführenden Venen und liefert den günstigen Boden für eine Masseneinwanderung von Leukocyten. Dazu kommt noch, dass die Ruhigstellung vor Allem im Gipsverband die venöse Stauung steigert, die Ausbildung des Kollateralkreislaufs hintanhält, dass Thrombosierung der Venen, Endo-periphlebitis, Obliterationen von Blut- und Lymphbahnen sich entwickeln und die den ganzen Querschnitt und einen grössern Teil der Länge des Gliedes einfassende Kreislaufhemmung durch gewebliche Veränderungen fixiert wird.

Die lokale Stauung wird, wie schon einmal kurz erwähnt wurde, durch Versagen oder Ausschaltung aller der Hilfsmechanismen, welche normaler Weise die Strömung in den Venen und Lymphbahnen erleichtern, gesteigert. Intermittierende Druckwirkungen fördern namentlich den venösen Strom; ein solcher intermittierender Druck wird durch die täglichen Muskelbewegungen ausgeübt: bei jeder Muskelverkürzung werden eine Anzahl Venen zusammengedrückt, ihr Blut dem Herzen zugetrieben, der Kontraktion folgt Erschlaffung, neue Füllung der Venen etc. Die Muskeln sind also die Pumpen der Venenstrombewegung. Als weiteres mechanisches Moment hat dann Braune die Lageveränderungen des Körpers nachgewiesen. Knochen, Muskeln, Fascien und Venen nebst ihren Klappen bilden mit einander an der untern Extremität einen Saug- und Druckapparat, der bei dem Klappenreichtum der allerseits zumündenden Venen um so wirksamer wird. Streckungen, Dehnungen, Beugungen der Extremität im Wechsel mit der Entspannungslage begünstigen neben der unmittelbaren Druckwirkung seitens Muskeln und Fascien die Rückströmung in der Venenbahn durch abwechselnde An- und Entspannung der Venenstämme.

Gleiches gilt für das Abströmen der Lymphe, das einmal durch die vis a tergo, den im Wurzelgebiet herrschenden Gewebsdruck, die Elasticität der Gewebe, namentlich aber auch wieder durch aktive (oder passive) Bewegungen der einzelnen Körperteile beschleunigt wird. Ausserdem aber finden sich überall in den tendinösen und fascinösen Bildungen Momente, welche teils regelmässig wiederkehrend, rhythmisch, teils willkürlich und mehr zufällig auf die Strömung der Lymphe einwirken (Tigerstedt; vergl. weiter unten).

Das Lahmlegen aller dieser Pumpmaschinen bedingt eine weit übers Ziel schiessende Flüssigkeits- und Zellenüberschwemmung der Bruchstelle. Nun hat diese kontinuierliche Stauungshyperämie einen ganz specifischen Einfluss auf die Bindesubstanzen (Roux'sches Gesetz: nur Organe mit passiven Funktionen, niemals solche mit aktiven, vermehren sich allein durch vergrösserte Nahrungszufuhr ohne weitere Reize). Bekannt ist, dass in den parenchymatösen Organen bei chronischer Blutstauung eine allgemeine Bindegewebsentwicklung auf Kosten der wichtigeren specifischen Zellelemente auftritt. Auch die chronische Lymphstauung ist von einer Zunahme des Bindegewebes begleitet, wobei noch veränderte Spannungs- und Druckverhältnisse innerhalb der Gewebe mitwirken.

Mässig dosierte, diskontinuierliche Stauung wirkt nach Bier als mächtiger Heilfaktor und als Fördermittel der Resorption. Hier aber haben wir es mit einer kontinuierlichen und stark überdosierten Stauung und teilweisen Sperre der Bahnen zu thun, die zu einem Uebermass von bindegewebiger Wucherung führt auf Kosten der so empfindlichen kontraktilen Zellelemente. Letztere werden durch die masslose, übertriebene Bindegewebswucherung eingelötet, eingemauert, gedrückt, in ihrer Kontraktionsfähigkeit schwer geschädigt. Man weiss, dass grosse Blutergüsse auch bei andern Bindesubstanzen mächtige Schwielenbildungen hinterlassen. Die schwielige Hypertrophie des inter- und intramuskulären Bindegewebes geschieht auf Kosten der Muskelsubstanz. Die durch keinerlei mechanische Beanspruchung geregelte, alles Mass überschreitende bindegewebige Zellen- und Faserbildung mit ihren verwirrten, durcheinandergewobenen Verlaufsrichtungen erschwert ein physiologisches, geschlossenes und kräftiges Agieren der Muskelfasern. Ist der Process sich selbst überlassen und die Luxusproduktion von Bindesubstanzen, von Narbengewebe vollendet, so sieht sich die nachträg-

liche funktionelle Differenzierung vor eine schwere Aufgabe gestellt, da, wie schon betont, einmal gebildetes Bindegewebe ausserordentliche Tenacität besitzt und sich offenbar wegen seiner physiologischen Anspruchslosigkeit nur langsam zurückbildet. Die schwielige Entartung bedingt ein Erstarren der Formveränderlichkeit, schädigt auf lange hinaus die „souplesse" der Muskeln und Sehnen.

Also Eindämmen des Entzündungsvorganges auf den notwendigen Grad, der zu einer raschen und soliden Verkittung des Defektes ohne Kraftzerstreuung ausreicht. Wie Callushyperproduktion Zeichen einer schlechten Fragmentanpassung ist (Bardenheuer), so ist die Luxusproliferation von Bindegewebe der Ausdruck einer über das Ziel hinausschiessenden, weil sich selbst überlassenen und unbeeinflusst gebliebenen, perseverierten Entzündung.

Dieses Zurückschrauben eines in seiner Uebertreibung schädlichen Vorgangs auf den notwendigen Grad wird erreicht durch möglichst raschen Wegtransport aller flüssigen und zellulären Entzündungsprodukte, die zur Verkittung der Bruchstelle nicht notwendig sind, durch Offenhalten der aufsaugenden Kanäle oder Wiederöffnen gesperrter Bahnen, durch Beschleunigung der Resorptionsvorgänge. Da die Resorption dieser Schlacken- und Ballastmaterialien zum geringeren Teil durch die Lymphbahnen (korpuskuläre Elemente), der Hauptsache nach durch die Venenbahn (Hamburger) erfolgt, so muss dieser Vorgang durch Gewährenlassen des Spiels der Muskelpumpen, durch intermittierenden Fasciendruck beeinflusst werden, eine Forderung, die mit unseren früheren, von andern Ueberlegungen ausgehenden, aber im gleichen Punkt endenden Aufstellungen in eine Linie fällt. Der Einbusse an Wandelasticität der Gefässe, der Ausbildung einer produktiven hyperplastischen Phlebitis, die in der Folge perennierende Oedeme entstehen lässt, der Varicenbildung etc. werden dadurch die Entstehungsbedingungen entzogen. — Ueberschüssige zelluläre Entzündungsprodukte, feste Gewebetrümmer und nekrotische Schollen müssen durch autolytische Processe (Encyme des Blutplasmas, Phagocytose) erst in resorbierbare Form gebracht werden.

Diese biologischen Forderungen werden technisch nur durch das Mittel der Extension erfüllbar. Unter starke Spannung gesetztes Gewebe wird in seiner Proliferation zurückgehalten, während entspanntes Gewebe Wucherungsfreiheit hat; daraus ergeben

sich als Vorteile der Extension:

1. Die Zugbeanspruchung resp. Anspannung des Bindegewebsapparates lässt eine Luxusproliferation an Bindegewebe nicht aufkommen, schränkt damit die Callusbildung auf das notwendige Minimum ein, da nach Orth „der parostale Callus nicht Periostcallus ist, sondern aus dem parostalen Bindegewebe metaplastisch hervorgeht".

2. Gleichzeitig entspannt die Extension die osteogenen Gewebe, die specifischen reparatorischen Elemente, nivelliert und koaptiert die Fragmente, wodurch die Verkittung der Bruchfläche mit dem Minimum an Material und reparatorischer Kraft erreicht wird.

Zweckmässige aktive Uebungen in einem hinlänglich retinierenden, halbstarren Extensionssystem vom ersten Tag der Behandlung ab sichern neben der Massage einzig einen raschen Wegtransport des überschüssigen Materials, aber diese „physiologische" Selbstmassage wirkt viel feiner und abstufender als die passive, oft irrationell ausgeübte und damit schädliche Massage. Ein starres, immer in denselben Gelenkstellungen festgelegtes Extensionssystem kann dies alles nur diskontinuierlich, in Etappen besorgen.

Kleine Bewegungsausschläge der Muskeln und Gelenke genügen zu diesem Zwecke vollkommen; hier gilt die Anweisung Championière's: „Mais s'il y a avantage à produire des mouvements fréquents, il y a grand inconvénient à en exagérer l'amplitude. Une petite somme de mouvements ne nuit en rien à la formation du cal; les grands mouvements ont de grands inconvénients. Il faut plutôt modérer le sujet que de l'engager à pousser davantage". Zu der Wohlthat, den Beugungswinkel zu ändern und die Gelenke der absoluten, in so vieler Beziehung gefährlichen Ruhe zu entziehen, ohne den Bruch zu verschieben, verhilft dem Patienten nur die Semiflexion. Der Spannungsgrad aller Weichteile kann jederzeit umgeändert werden, während die steifgestreckte Lage das Glied in eine, zudem noch extreme Grenzstellung bannt.

Das tiefgelegene, fibrös-elastische Hüllgewebe der Muskeln und das lockere Isoliergewebe der Muskelinterstitien spielt erst in einer Spätphase der Heilung die beschriebene Rolle. Anders die zu bindegewebigen fibrösen Fasersystemen höherer mechanischer Dignität ausgebauten eigentlichen Gliedfascien, die Fascienge-

häuse und Zwischenmuskelbänder, welche zur Vergrösserung der Anheftungsflächen als wichtige Gebilde in den Dienst des Muskelsystems eingestellt sind und indirekt, durch Vermittlung der Muskeln, Einfluss auf das Schicksal der Fragmentlage bekommen.

Auch hier finden wir uns auf einem von Anatomen und Physiologen kaum noch gepflegten Feld. R. du Bois-Reymond zählt unter den die Gelenkenden zusammenhaltenden Kräften auch noch die Spannung der Haut und der Fascien auf: „Wie gross die Summe dieser Spannungen sein mag, ist schwer zu sagen, doch mag sie gegenüber dem Gewichte der Extremitäten immerhin in Betracht fallen".

Als erste, rein mechanische Folge einer Durchtrennung unter Spannung stehender Teile tritt eine Veränderung der Lage, die Dislokation, auf, die am grössten ist, wenn die Trennung quer zur Spannungsrichtung erfolgt. Der sinnfälligste Beweis für den erheblichen Spannungszustand der die Muskeln knapp einhüllenden Gliedfascien ist das hernienartige Vorquellen der Muskeln durch quere Fascienschlitze (Muskelprolaps). Man erinnere sich ferner, wie schwer, ja unmöglich es ist, quere Fascienwunden durch Naht völlig zu vereinigen. Da die Fascien im Verhältnis zu ihrem Reichtum an zugfesten fibrösen Elementen nur wenig elastische Fasern, auch nicht allerorts glatte Muskeln enthalten wie die oberflächliche Fascie des Vorderarms, kann es sich nicht um eine elastische Eigenspannung handeln. Die Spannung hängt vielmehr unmittelbar von derjenigen der Muskeln ab.

In die Darstellung, die hier über die physiologisch-mechanische Bedeutung der Fascien für die Lehre von den Knochenbrüchen entworfen werden soll, sind die Aufstellungen von v. Bardeleben, R. Fick und Fr. W. Müller (Tübingen) eingeflochten, die von anatomischer Seite eine teilweise Klärung dieser Verhältnisse erstrebt haben.

Zur Verhütung der elastischen Nachwirkung sind an den Geweben des lebenden Organismus korrigierende Einrichtungen, Kompensationen getroffen, namentlich derart, dass sie durch das Wechselspiel entgegengesetzt gerichteter Kraftwirkungen ausgeglichen wird. Für die Fascien dient als Kompensation die Anspannung durch fascienspannende Muskeln. Alle Fascien des menschlichen Körpers sind mit Muskeln direkt oder indirekt verbunden, werden damit durch Muskeln gespannt erhalten, wobei die Stärke der Fascie der Summe der Insertionen und Ursprünge im Allgemeinen di-

rekt proportional ist. 105 von den 155 Skelettmuskeln haben Ursprung oder Endigung in Fascien, mit andern Worten: $^2/_3$ aller Skelettmuskeln wären in diesem Sinne „Fascienspanner" (v. Bardeleben).

Vom anatomischen Gesichtswinkel aus dienen die Fascien dermassen zu einer Vermittlung zwischen Skelett und Muskeln und der Muskeln untereinander, wodurch sie teils zu Skelettbestandteilen und -fortsetzungen, teils zu Muskelbestandteilen und -fortsetzungen werden und Muskeln und Knochen vertreten können. Sie sind räumlich, phylogenetisch und histologisch die wahren Bindeglieder zwischen Knochen und Muskeln. Es finden sich zum Teil besondere Muskel-Bündel, die zur Fascie gehen, einzeln oder in grösserer Masse abzweigend, während andere Bündel wieder aus den Fascien kommen.

Morphologisch sind nach v. Bardeleben die Fascien[1]) im wesentlichen Fortsetzungen der Muskeln, die sich phylogenetisch durch Muskelreduktion herausgebildet haben. Derselbe Muskel, welcher die Fascie spannt, verstärkt dieselbe, wirkt somit der elastischen Nachdehnung oder gar bleibender Aenderung entgegen.

Die Ausübung der Funktionen des Fascienapparates in zwei Dimensionen wird gewährleistet durch eine gesetzmässige, typische, funktionelle Struktur, eine mechanische Orientierung der in die Fascie eingewobenen Fasernsysteme, die sich entsprechend den Meyer-Culmann'schen Zug- und Druckkurven in rechten Winkeln schneiden (siehe Anmerkung). Die physiologisch-mechanischen Aufgaben des Fascienapparates lassen sich

1) Der Begriff „Fascie" ist bei den Anatomen nicht einheitlich gefasst und durchgeführt. Während v. Bardeleben die Fascien als Fortsetzungen der Muskeln auffasst, sie mit Sehnen und Aponeurosen in eine Linie stellt und nur solche Gebilde als Fascien anerkennt, in welchen Muskeln inserieren, gehen andere von dem wörtlichen, etymologischen Begriff fascia = Binde aus (Roux; Thürler). So fasst Roux als die specifischen Fascienfasern diejenigen Bindegewebsfasern auf, welche ganz oder annähernd quer zu den Muskelfasern laufen und daher geeignet sind, diese Muskelfasern zusammenzuhalten, „zusammenzubinden", während die der Richtung der Muskelfaserung parallel gehenden Fasern Sehnenfasern seien. Die Richtung der letzteren wäre dann mechanisch einfach durch den Muskelzug bedingt. Dagegen werden durch die kontraktive Muskelverdickung im Hüllgewebe Fasern in unendlich vielen Richtungen gespannt, von denen nur die stärkst gespannten, rechtwinklig zu den Sehnenfasern stehenden Züge ausgezüchtet werden: Ausbildung widerstehender Teile in den Richtungen stärkster Beanspruchung unter Zerfällung der Einwirkungen auf zwei rechtwinklige Komponenten. (A. a. O. S. 180.)

direkt aus den von v. Bardeleben erhobenen grobmorphologischen Beziehungen und der von Roux nachgewiesenen funktionellen Struktur ablesen und begründen:

1. Ihre Struktur erlaubt ihnen Formveränderungen verbunden mit Konsistenzveränderungen: Erstarrung bei der Streckung, Erschlaffung bei Biegung über den Gelenken, indem bei der Verkürzung eines unter der Fascie liegenden Muskels diese quer gedehnt, längs erschlafft wird, umgekehrt bei der Kontraktion des betreffenden Fascienspanners. Die Thätigkeit der subfascialen Muskeln wird also durch den oder die zugehörigen Fascienspanner kompensiert und reguliert.

2. Jeder Muskel, der gleichzeitig mit dem Knochen und einer grossen Fascie in Verbindung steht, wirkt teils direkt am Knochen mittelst seiner Sehne, teils verschafft ihm die Faserverwebung mit der gespannten Fascie eine indirekte Wirkung auf einen distal oder proximal angesetzten Gliedabschnitt. Jeder Zug an einem Glied, der nicht allein an einem einzigen Punkt, sondern auf eine weitere, grössere Angriffsfläche verteilt ansetzen kann, muss wirksamer sein. Auf diese Weise kann jeder Muskel noch eine komplexe Fernwirkung haben.

3. Eingelenkige Muskeln wirken vermittelst ihrer zugehörigen gespannten Fascie direkt (Fortsetzung der Fascie auf den nächstfolgenden Gliedabschnitt!) oder indirekt (mit Hilfe der Zwischenmuskelbänder) wie zweigelenkige, sodass die mechanischen Vorteile der mehrgelenkigen Muskeln sich auch auf diese, bisher nicht unter diese Kategorie eingestellten Muskeln ausdehnen.

Eine auf diese Vorstellung stützende Betrachtungsweise wirft auf schon bekanntere anatomische Befunde ein neues Licht. Man weiss schon länger, dass die breite Schenkelbinde durch ihre Anheftung am Skelett, an der Kapsel des Kniegelenks, durch ihre innige Verwebung namentlich mit dem Fascienspanner und dem grossen Gesässmuskel an den Bewegungsaufgaben der unteren Extremität wichtigen Anteil nimmt. Die doppelte Befestigung des Maissiat'schen Ileotibialzuges, in welchen der Fascienspanner eingelassen und eingewoben ist, am oberen Darmbeindorn und der grössten Prominenz des Darmbeinkamms einerseits, am untern Darmbeindorn anderseits, tritt mechanisch in Wirkung nach Welcker beim Stehen auf einem Bein sowie zur Hemmung übertreibender Adduktionsführung. Die Beziehungen des Fascienspanners, des grossen Gesässmuskels und fast aller übrigen Oberschenkelmuskeln zur Fascie einerseits, die Befestigung der letztern am Seitenrand der Kniescheibe, dem Schien- und Wadenbein mit Hilfe der bogenförmigen, fasciären (parapatellaren) Haltbänder der Kniescheibe (Reservestreckapparat, Schmidt-Mikulicz) und am Beckengürtel anderseits geben der Grosszahl der pelvifemoralen Muskeln eine unmittelbare oder eine Fern-

wirkung auf den Unterschenkel. So hilft die Fascie samt ihren Muskelkulissen mit, den Unterschenkel zu strecken.

4. Die Fascien hindern eine Erschöpfung des Bewegungsumfanges der Muskeln. Manche Mehrgelenker, wie beispielsweise die Fingerbeuger und -strecker und Eingelenker mit den geschilderten Fascienbeziehungen, erschöpfen ihren durch die zwischengeschalteten Gelenke gegebenen Bewegungsumfang darum nicht, weil die zunehmende Spannung der Perimysien und namentlich der Gliedfascie sie daran hindert, sich soweit auszudehnen, dass sie sich jeder Stellung der überbrückten Gelenke anpassen.

5. Das Fasciengehäuse, mag es nur einen Muskel (Sartorius, Gracilis) oder eine ganze Gruppe röhrenförmig „einbinden", macht dadurch, dass es die Muskeln knapp umschliesst, ihre Bewegungen zu streng zwangsläufigen. Die technische Mechanik bezeichnet dies als Leitung (Erzwingung der Form der Bewegung). Die Fascie garantiert die Geschlossenheit, Einheitlichkeit der Muskelaktion, das Einhalten einer bestimmten Zugrichtung durch neben- oder übereinanderlagernde Muskeln, verhindert, wie Pétrequin erkannte, „Luxationen" der Muskeln. Der dabei auftretende Seitendruck im Muskel bewirkt durch entsprechenden Arbeitsaufwand, d. h. mit Kraftverlust, eine Spannungserhöhung resp. eine Dehnung der Fascie. Es sind darum an allen Orten, wo viele Muskeln in verwickelter Weise gelagert und verflochten sind, die Fascien am stattlichsten ausgebildet und an Stellen, wo ein Abgleiten der Sehne aus ihrer Bahn am meisten droht, bandartig verdichtet.

Dieser Leitungszwang zur Führung der Muskeln in bestimmten Bahnen, Lagen und Lagern ist um so notwendiger, da die phoronomische (bewegungsgeometrische) Bahn des sich bewegenden Muskels nicht geradlinig den kürzesten Weg zwischen Ursprung und Ansatz einhält, sondern komplicierte Kurven beschreibt. Unterliegende Muskeln oder verdichtete Fascienstellen müssen dabei als eine Art Rolle funktionieren.

6. Die durch Muskelkontraktionen hervorgerufenen Gestaltsveränderungen einzelner Muskeln oder Muskelkomplexe müssen, falls die Fascie straff bleibt, die Blutbewegungen befördern, aber auch nur dann. Die Fascie bildet gewissermassen eine die ganze Extremität umschliessende Gefässwandung (v. Bardeleben).

7. Eine mehr direktere Bedeutung haben alle fascialen Gebilde für die Lymphcirkulation. Nach den Untersuchungen von C. Ludwig und Schweigger-Seidel sind alle fascinösen Bildungen von reichen Lymphgefässnetzen durchzogen, die ganz unverhältnismässig reichlicher und zahlreicher sind als die Blutgefässe. Spritzt man eine Injektionsflüssigkeit an die Innenfläche der Fascie zwischen diese und die Muskeln, so speisen sich nach und nach die Lymphgefässnetze mit der tingierenden Flüssigkeit, wenn das Fasciengebilde abwechselnd an- und abgespannt

wird. Die Wurzeln und Anfänge der Lymphgefässe liegen an der Innenseite der Fascien. Letztere wären demnach bedeutsame Aufsaugungsorgane für die Produkte der Muskelarbeit, indem sie die Arbeitslymphe aufsaugen und durch An- und Entspannung weiterbefördern. Sie werden diese Aufgabe in erhöhtem Masse bewältigen müssen, wenn pathologische Materialien abtransportiert und verarbeitet werden müssen (s. u.). —

Dieser kurze Abriss einer „Bindegewebsmechanik", der hier in Beziehung zu den Knochenbrüchen, ihren Früh- und Spätschicksalen aufgerollt wird, hat nicht blossen theoretischen Wert. Physikalisch-physiologische Einsicht in die mechanischen Eigenschaften, die mechanischen Verknüpfungen der Gewebe wird eine Klärung mancher ungelösten Fragen der Knochenbruchlehre noch am ehesten versprechen und überhaupt erst den Weg zu einer „physiologisch-mechanischen" Behandlungsweise aller jener Fälle zeigen, in denen der Zusammenhalt, die Kontinuität statisch-dynamisch wichtiger Bestandteile des Körpers aufgehoben ist und grobmechanische Störungen bestehen. Den Nutzen solcher, chirurgischer Betrachtungsweise sonst ferner liegenden Untersuchungen darzuthun, ist mit ein Zweck dieser Arbeit.

In erster Linie lehrt uns dieser Abschnitt wieder, wie unnatürlich und unphysiologisch jede Behandlungsmethode arbeitet, welche die Lage der Bruchstücke ohne jede Rücksicht auf dieses reiche komplexe System innerer Kräfte zu beeinflussen und zu sichern glaubt. Dieses mächtige Kräftesystem bedarf einer Kompensation und gegensinnigen Beeinflussung in der Richtung der natürlichen Beanspruchung. Von allen bekannten Methoden schafft dies allein das Extensionsverfahren, das sich auch den individuell schwankenden Grössenwerten und Relationen dieser Kräfte anpassen lässt.

Die Fascien, als Bindeglieder zum Knochen, vermitteln und übertragen die extendierende Kraft auf die Fragmente. Ist der fasciale, die verschiedenen Muskellogen und Fachwerke bildende Apparat nicht oder nur wenig mitverletzt, so giebt er den ihres Haltes, ihrer Haftpunkte beraubten, mehr oder weniger mitzerrissenen Muskeln einen Zusammenhalt und wirkt mit seinen intermuskulären Kulissen retinierend auf die Fragmente. Wie wichtig die Integrität der Fascienfachwerke für den Zusammenhalt der in einer Loge eingeschlossenen Muskeln ist, sei mit einer Bemerkung von F. W. Müller belegt: nach Entfernung der Fascia lata senken sich die Muskeln, werden unförmlich; „niemals wird es möglich sein, die Muskeln wieder so zu lagern, wie es ursprünglich war,

weil sie nicht wieder in den von Fascien umschlossenen Raum hineingepresst werden können". — „Die Verschiebungen der Muskeln der untern Extremität gehen innerhalb des von der Fascia lata bezw. Fascia cruris gebildeten Schlauches vor sich, sind also relativ beschränkt. Das geht schon daraus hervor, dass die einzelnen Teile der Extremität bei Bewegungen ihre Form im Grossen und Ganzen behalten; die Gestalt des Querschnitts kann und muss sich dabei natürlich ändern, je nachdem die eine oder andere Muskelgruppe arbeitet, aber der Umfang kann immer nur innerhalb enger Grenzen, nämlich bis zur äussersten Spannung der Fascie zunehmen. Selbst bei stärkerer Anspannung mehrerer Muskelgruppen ändert sich deshalb der Umfang des Beines wenig."

Spannung der Fascie, Lage und Spannung der eingehüllten Muskeln (resp. Stellung der entsprechenden Gelenke), der von den Muskeln ausgeübte Druck, dem die gespannte Fascie entgegenwirkt, werden in bestimmten Relationen zu einander stehen und namentlich bei den verschiedenen Glied- resp. Gelenkstellungen sehr verschiedene Werte haben. Ist der von den Muskeln ausgeübte Druck entsprechend hoch, so erzeugt der Druck an dem gebrochenen Knochen Bewegung, d. h. Dislokation. Auch dieser quer zur Zugrichtung ausgeübte Druck muss in einer gewissen mittleren und neutralen Stellung einen Gleichgewichtszustand haben.

Die Extensionskraft wirkt nach Bardenheuer durch Vermittlung der Haut auf die oberflächlichen und tiefen Fascien, dann vermittelst der Fasciengehäuse und der Zwischenmuskelbänder dehnend auf die Muskeln, übt durch diese Dehnung gleichzeitig einen redressierenden Zug auf das obere Fragment aus. Ich füge bei, dass die Dehnung aller Muskeln überhaupt nur bei Semiflexion in wirksamer Weise möglich ist, dass die nur innerhalb mässiger Grenzen dehnbaren Fasciengebilde die eigentlichen Ueberträger, Vermittler und Transformatoren der Zugkraft sind. Auf Grund der geschilderten anatomischen Beziehungen zwischen Muskeln und Fascien wird der Vorgang der Kraftübertragung leicht verständlich.

Da die Muskeln als Spanner der Fascien, schon im Zustande der Unthätigkeit über ihre natürliche Länge gedehnt sind, schon dadurch, noch mehr bei Aktion fascienspannend wirken, schafft die Muskelthätigkeit einer durch den Extensionszug etwa gesetzten elastischen Nachwirkung an den Fascien entgegen. Die durch die Extension bedingte Fascienspannung verhütet ein Ein- und Zusammen-

schrumpfen der fibrösen Fascienelemente (eine Entspannungs- oder Inaktivitätsschrumpfung), die Spannung teilt sich den an der Fascie befestigten Muskeln mit, regt ihre Thätigkeit an und verhindert eine Muskelschrumpfung in den zur Fascie in Beziehung stehenden Teilen.

Da durch Vermittlung der Fascie auch abgelegene, nicht direkt am einen oder andern Fragment angeheftete Muskeln eine Fernwirkung auf die Fragmentstellung bekommen, da ferner die Eingelenker durch die gespannte Fascie, die dabei wie ein Zugseil beansprucht wird, wie Mehrgelenker wirken können, gilt Alles über die Rolle der mehrgelenkigen Muskeln Gesagte mutatis mutandis auch hier. Als wichtigster Grundsatz ergibt sich auch wieder von diesem Gesichtspunkt aus: Extension bei einer Stellung des Gliedes, die dem mittleren Wert der proximalwirkenden Fascienzugspannung entspricht, mit andern genaueren Worten, wo die Gesamtspannung der mit der Fascie verbundenen Muskeln die kleinste ist. Dass dies nur durch eine gleichzeitige und gleichsinnige Drehung der zwischengeschalteten Gelenke, d. h. durch mässige Beugestellung erreichbar ist, wurde schon erwiesen. So gestattet denn diese „physiologische" Ruhestellung eine Detension auch eingelenkiger Muskeln unter Vermittlung der Fascie; letztere ist in Hinsicht auf die Fraktur wie ein zweigelenkiger Muskel einzuwerten [1]). Wenn wir so dieses ganze System permanenter innerer Kräfte nicht durch Festlegung des Beines in einer annähernden Grenzstellung auf ihren Maximalwert einstellen, sondern durch Wahl der „physiologischen" Stellung auf ihr Minimum herabdrücken, brauchen wir zur Totlegung dieser Kräfte auch nicht so horrende Gewichte, wie sie Bardenheuer von jedem Anhänger seiner Methode fordert. Darum auch die Möglichkeit, schon mit kleinen Gewichten wirksame Extension zu erreichen. Wenn Bardenheuer das der Methode zu Grunde liegende Prinzip erkannt hätte, wäre es ihm wohl weniger unverständlich erschienen, wie Hennequin bei seinem Verfahren mit so kleinen Gewichten (5 Kg) auskommen kann.

Bardenheuer hebt in zutreffender Weise die Mitarbeit der durch die Extension gespannten Fascie an der Resorption des Blutergusses hervor. Der Druck der Fascie presst den Erguss central-

1) Ein vergleichend-anatomischer Befund erhärtet diese Auffassung: der Glutaeus reicht bei Ornithorhynchus bis zur Fusssohle; dieser Muskel war also ursprünglich ein Mehrgelenker.

wärts in Gebiete, wo fern von der Bruchstelle noch unverletzte Resorptionsbahnen in Bereitschaft stehen.

Zu diesen Ausführungen möchte ich noch ein physiologisches Argument beiziehen: gleichmässiges, intermittierendes An- und Abspannen der Fascien und Aponeurosen bewirkt ein Ansaugen der Lymphe von den Muskeln und Muskelinterstitien, wirkt wie eine Pumpvorrichtung auf die Lymphcirkulation. Genersich hat diese Vorgänge experimentell auf das eingehendste untersucht. Während man früher den stromfördernden Einfluss der Muskelkontraktionen derart erklärte, dass man jedesmal eine Zusammenpressung der mit den Blutgefässen verlaufenden Lymphstämmchen annahm, wenn die benachbarten Muskeln bei ihrer Zusammenziehung anschwollen, wies Genersich auf die ansaugende Wirkung des Fascien- und Aponeurosenspiels hin. Da bei passiven Bewegungen bedeutend mehr Lymphe abgeführt wird, als bei galvanischen Kontraktionen, kann nicht so sehr der bei den Muskelbewegungen auf die Lymphgefässe ausgeübte Druck, als vielmehr die mit der aktiven wie mit der passiven Bewegung verbundene Spannung und Erschlaffung der Sehnen, Aponeurosen und Fascien die Ursache der Strombeschleunigung sein: Im Experiment war eine unter die Fascia lata bzw. F. cruris gebrachte Farbtinktur schon nach $^1/_4$stündiger passiver Bewegung der Extremität bis in den Ductus thoracicus vorgedrungen; in einem andern Fall waren nach doppelseitiger Injektion unter die Fascia lata nach 18 Minuten dauernder aktiver Bewegung der Lymphe des Ductus thoracicus schon Farbstoffkörnchen beigemengt. Passive und aktive Bewegungen beschleunigen indes nur die Strömung der subfascialen Lymphe, weniger die der Haut- und des Unterhautzellgewebes.

Der Wechsel von An- und Abspannung der Fascien und Aponeurosen mit seiner lymphansaugenden Wirkung wird bei einem halbstarren Extensionssystem leicht möglich. Neben allem andern, was ich früher als physiologische Vorteile dieses Systems unterstreichen konnte (Freilassen einer mässigen aktiven Muskelbetätigung, des Gelenk- und Sehnenspiels) möchte ich es noch auf diesen Umstand zurückführen, dass wir die Crux der Verletzten und der Aerzte, Varicenbildungen, hartnäckige, derbe, perennierende Oedeme mit elephantiastischer Bindegewebswucherung auch in geringen Graden nicht mehr gesehen haben. Die Aktivität aller um die Bruchstelle thätigen Gewebe beugt dem vor, dass cirkulatorische Störungen durch Inaktivitäts- und Entzündungsveränderungen der

Gefässwände und durch bindegewebige Erstarrung anatomisch fixiert werden. Bei frühzeitiger Aktivierung werden Schwächung der vasomotorischen Innervation und Rückwirkungen auf den Kreislaufmotor, das Herz, ausbleiben.

Eine solche „physiologische" Behandlung kann vor Allem jenes rebellische, aller Gymnastik, aller Ruhe trotzende, harte Oedem der Varicenträger, Arteriosklerotiker, Herz- und Leberkranken coupieren, da hier ganz besonders anatomische und nervös-funktionelle Schwächung der Venenwände und Thrombosierug der tiefen Venen (Gosselin) befürchtet werden müssen, die Ursache dieser rebellischen Spätzustände sind.

Litteratur: Bardeleben, K., Ueber Fascien und Fascienspanner. Sitzungsber. der Jenaischen Gesellsch. f. Mediz. u. Naturwiss. 1878. 29. Nov. XI. S. 94—98. — Muskel und Fascie, Jenaische Zeitschr. f. Naturwiss. Bd. XI. N. F. VIII. 1881, S. 390—417. — Fick, R., Beitrag zur Lehre von der Bedeutung der Fascien. Anatomischer Anzeiger. V. Jahrg. 1890, S. 645—648. — Genersich, Die Aufnahme der Lymphe durch die Sehnen und Fascien der Skelettmuskeln. Bericht der Verhandl. der mathem.-physik. Klasse der Kgl. Sächs. Gesellsch. d. Wissensch. zu Leipzig. 1870. 2. Juni, S. 142—183. — Ludwig, C. und Schweigger-Seidel, Die Lymphgefässe der Fascien und Sehnen. Mit 3 Taf. Leipzig, S. Hirzel. 1872. — Müller, Fr. W. (Tübingen), Topographisch-anatomische Untersuchungen über die Skelettmuskulatur. Archiv für Anat. u. Physiolog. 1907. Anat. Abteil. S. 281–380. — Roux, W., Gesammelte Abhandlungen. — Thürler, L. (H. v. Meyer), Studien über die Funktion des fibrösen Gewebes. In.-Diss. Zürich 1884.

C. Technischer Abschnitt.

Die Behandlung eines jeden Knochenbruches ist im letzten Grunde ein physiologisch-mechanisch durchzudenkendes und auch nach Regeln der Mechanik lösbares Problem. Physiologie und Pathologie, Anatomie und Mechanik liefern uns das Rüstzeug für eine mit der Richtung und dem natürlichen, biologischen Ablauf der Reparationsvorgänge zusammenfallende Behandlung.

Probleme der Mathematik und Mechanik können durch Erfahrung oder Analyse gewöhnlich durch verschiedene, oft sehr zahlreiche Methoden zur Lösung gebracht werden. Um unsere Forderungen ins Praktisch-Technische umzusetzen, bieten sich uns darum verschiedene Wege und Möglichkeiten. Es bleibt der Wahl, den Anschauungen, der technischen Geschicklichkeit und dem Improvisationstalent des Arztes überlassen, welche Lösung er sich in Anpassung

an besondere Verhältnisse aneignen will. Für die Auswahl von „praktisch" und „unpraktisch" liefert einzig der Prüfstein wissenschaftlicher Abstraktion, die Erfahrung, brauchbare Kriterien.

Der Grundfehler der alten Pott'schen Methode war und blieb es, auch in den Händen seiner Schüler und Nachahmer, dass sie eine blosse Lagerungsmethode war, die auf äussere Krafteinwirkungen, welche die innern Dislocierungskräfte kompensieren konnten, verzichtete. Die Vorteile dieser „physiologischen" Lagerung, die auch alle Gegner nicht wegdiskutieren konnten, kommen erst zu voller Geltung und Ausnützung bei ihrer Kombination mit dem Extensionsverfahren.

Jede Methode hat ihre Fehlerquellen und Nachteile; doch können durch Auswechslung irriger oder als zweifelhaft erkannter Prämissen gegen begründetere, die Fehler der frühern Methoden umgangen, ihre Vorzüge aber mitverwertet werden.

Es sollen hier einige ältere, dann namentlich modernere Methoden beschrieben werden, deren innerer Plan in der Richtung der hier vorgetragenen Anschauungen und Folgerungen liegt, ältere Methoden nur insoweit, als sie als geistreiche Versuche oder durch sinnreiche Konstruktionen eine Neuaufnahme verdienen.

1. Die Aequilibrialmethode von Moj'sisovics[1]).

Im Jahre 1842 teilte in einer grösseren Monographie der Primarchirurg des allgemeinen Krankenhauses in Wien, Moj'sisovics, ein Verfahren mit „zur sichern Heilung der Oberschenkelbrüche ohne Verkürzung", das nach Erschlaffung der Muskeln durch Rechtwinkelbeugung in Hüft- und Kniegelenk ein Aequilibrium der Fragmente nach den Gesetzen der Hebelwirkung intendierte. Fig. 2 giebt die sog. II. Modifikation der Methode wieder (verkleinerte Kopie des Originals); aus der Abbildung lässt sich die Technik leicht herauslesen. In berechtigtem Erfinderstolz berichtet uns der Autor, dass der Herzog von Bordeaux in glücklicher Weise nach seiner „auf untrügliche mathematische Basis gebauten" Aequilibrialmethode behandelt worden sei, wobei die französischen Chirurgen „dieses erdichtete Verdienst für sich in Anspruch genommen hätten".

Moj'sisovics ging von einer „genauen Würdigung der anatomischen, physiologischen und pathologischen Momente" aus: wahre und einzige Ursache der zurückbleibenden Verkürzung schien ihm

1) Moj'sisovics, G., Darstellung der Aequilibrialmethode zur sicheren Heilung der Oberschenkelbrüche ohne Verkürzung. Wien 1842.

die grosse, fast durch kein Mittel zu bewältigende Neigung des obern Bruchstücks zur Verschiebung zu sein; letztere ist abhängig von der Beckenstellung, damit mittelbar von allen das Becken bewegenden pelvithorakalen Muskeln, und unmittelbar von den pelvifemoralen Muskelzügeln, während das pelvicrurale Muskelsystem erst sekundär das untere Fragment unter das obere hinaufschiebt. Das obere Bruchstück folgt allen Bewegungen des Beckens bzw.

Fig. 2.

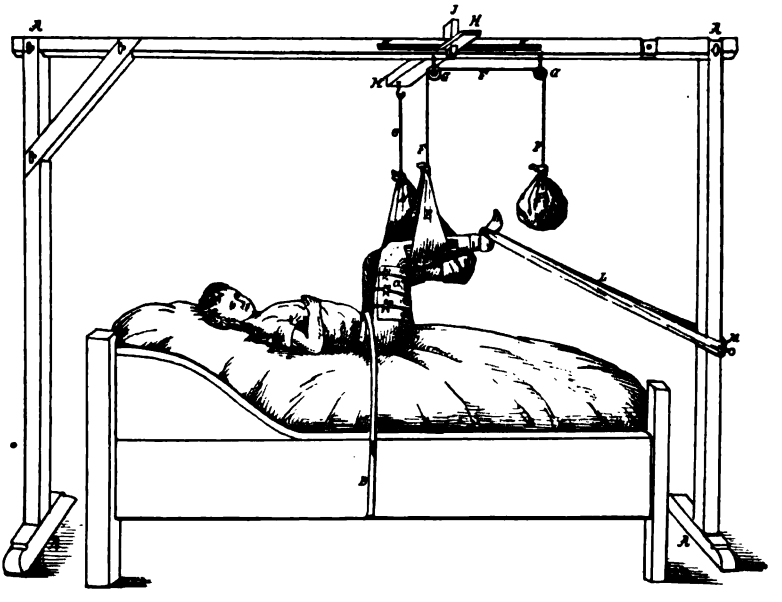

Aequilibrialschwebe (Modifikation II) von Moj'sisovics: A tragbares Gerüst; B die Beckenbinde; C Schenkelschiene aus Pappdeckel, die in D eine zungenförmige Verlängerung hat, auf welcher der Unterschenkel ruht; E Suspensionsschlinge für das gebrochene Glied mit Aufhängestrick F; G Rollen; P Gewicht; K Querschnitt im Traggerüst für den Querbalken H, der mit einem Keil I festgestellt wird; N Suspensionsstück für das gesunde Glied, an einem Haken des Querbalkens aufgehängt; L zirkelförmig an den Knöcheln befestigte Binde (bei M festgemacht), die ein Herausziehen des gebrochenen Gliedes aus der Schlinge verhüten soll.

des Rumpfes. Hauptaufgabe des Arztes ist, die Muskeln in einen Zustand der Unthätigkeit zu versetzen und ihnen damit jeden Einfluss auf die Bruchstücke zu entziehen. Die Thätigkeit der den Oberschenkel bewegenden Muskeln kann für die Dauer der Behandlung nur durch eine Lage paralysiert werden, in welcher der Ober-

schenkel mit dem Stamme einen rechten Winkel bildet; in dieser Erschlaffungsstellung äussern sie keine weitere Neigung zur Zusammenziehung, während die herrschende Methode der Strecklage die Muskeln gewaltsam dehnen muss und sie irritiert. Da wir kein Mittel haben, die absolute Stärke der Muskelkontraktion messbar zu bestimmen und correlat den Grad der Extension zu dosieren, da wir ferner die Thätigkeit der thorakopelvealen und pelvifemoralen Muskeln durch kein sicheres Befestigungsmittel besiegen können, müssen wir bei fixiertem Becken erst eine Erschlaffung und Ausschaltung dieser Muskeln durch Rechtwinkelbeugung im Hüftgelenk herbeiführen, worauf durch entsprechende Befestigung das untere Fragment vertikal in die Achse des oberen geführt wird. Durch Rechtwinkelflexion des Kniegelenks wird zugleich auch das pelvicrurale System erschlafft. Um die Beckenbewegungen ganz totzulegen, wird auch die gesunde Extremität in gleicher Weise suspendiert. Das angehängte Gewicht trägt den Unterschenkel plus unteres Fragment, darf also die absolute Schwere nicht übersteigen. Die Rollenführung der Suspension verbürgt, dass die angewandte Kraft allen Nüancen der gewöhnlichen und erlaubten Bewegungen sich anpassen kann. Bei richtiger Dosierung des Gewichtes nach diesen Maximen besteht ein Aequilibrium der vertikal übereinander stehenden Fragmente; da in dieser Gleichgewichtslage horizontale Kräfte leicht eine Horizontalverschiebung herbeiführen, wird der Oberschenkel in eine Pappdeckelmanschette eingeschindelt. Der Knöchelzügel verhindert ein Herausgleiten oder Herausziehen des Unterschenkels aus dem Träger. Dauer der Anwendung $2^1/_2$—4—6 Wochen.

Diese Gedankengänge und Folgerungen enthalten viel Interessantes und Richtiges, die sinnreiche Konstruktion viel Brauchbares. Abgesehen von Pott's Maxime der Muskelentspannung ist sicher das Eine richtig, dass — auch heute noch — die Lage des obern Fragments und Art und Richtung des sein Schicksal bestimmenden Kräftekomplexes zu wenig berücksichtigt wird, ferner dass bei dem von einem dicken Muskelconus umhüllten rumpfnahen Fragment eine unmittelbare mechanische Stellungsbeeinflussung technisch nicht ausführbar ist. Es ist darum logisch, das untere Fragment in die Achsenrichtung des obern zu bringen, es dem letztern entgegenzuführen.

Voraussetzung technischen Gelingens ist peinliche Aequilibrierung, und hier liegt schon die Schwäche der Methode. Nur die

Schwere des Unterschenkels macht die Extension; wird sie überkompensiert, so ziehen die Gewichte den Unterschenkel gerade. Der bei der I. Modifikation fehlende, den gerügten Fehler korrigierende Knöchelzügel ändert die Hebelverhältnisse um in einen einarmigen Hebel (Hypomochlion am Knöchel, Kraft und Last auf einer Seite des Hypomochlion). Der Gebrauch offenbarte noch weitere, in der Technik gelegene Nachteile: Das Miteinbeziehen der gesunden Extremität machte die Lage auf die Dauer steif und unbequem. Der Apparat war für unruhige und wenig beherrschte Kranke zu beweglich, heischte viel Aufmerksamkeit, ständige Kontrolle, viel Nebenapparate, nicht wenig technisches Geschick; die Aufhängung des Unterschenkels in Winkelschienung mit Papp- oder Holzschindeln rieb die Weichteile durch. Der Rollengewichtszug parallel dem Oberschenkel, dem als Gegenzug die Rumpflast entgegenwirkte, machte ein genaues Egalisieren schwer und genügte im Ausmass der Extensionskraft nicht; die Notwendigkeit, deshalb eine Fussschlinge zur Fixation des Fusses anzubringen, führte zu dem Hauptfehler der II. Modifikation, dass der Hebelarm der Kraft kürzer wurde als derjenige der Last. Die Methode scheiterte daran, dass die einfache mechanische Uebertragung der Hebelgesetze auf die doch recht komplicierten Verhältnisse des menschlichen Körpers mit dem komplexen System innerer Gegenkräfte auf viele Schwierigkeiten stösst, da hier nicht konstante, unnachgiebige Grössen in die Rechnung eingesetzt werden können.

2. Die Balancier-, Wagen- oder Hebelschwebe von Middeldorpf [1853[1])].

Die Methode von Moj'sisovics bedeutete indes einen entschiedenen Fortschritt; Lorinser rühmte ihr nach, dass sie in Bezug auf Stärke (?) und Sicherheit der Extension allen übrigen voranstehe. Middeldorpf, der warme und begeisterte Vorkämpfer der Semiflexionslage, griff den geistreichen Versuch auf, suchte jedoch durch eine eigenartige und bessere Konstruktion die Nachteile zu umgehen. Fig. 3 (verkleinerte Kopie von Fig. 1, Taf. IV der Middeldorpf'schen Monographie) lässt die Abänderungen, Verbesserungen und Technik deutlich erkennen.

Auch das Verfahren von Middeldorpf fusste auf denselben anatomisch-physiologischen Deduktionen: mit der Erschlaffung der

1) Middeldorpf, A. Th., Beiträge zur Lehre von den Knochenbrüchen. Breslau 1853.

Muskeln schwindet ihr Reizzustand, die Dislokation richtet sich sanft, langsam und gleichsam von selbst ein. Während man bei der gestreckten Lage hartnäckig das obere (fixe) Bruchstück zu dem untern herabzuziehen strebt, lässt man ihm in der Halbbeugung den Willen, folgt ihm mit dem untern (mobilen) nach, stellt es ihm gegenüber und bringt Ruhe in alle Muskelgruppen. „Die Extension erfolgt nicht durch ausserhalb des Körpers befindliche Kräfte, die

Fig. 3.

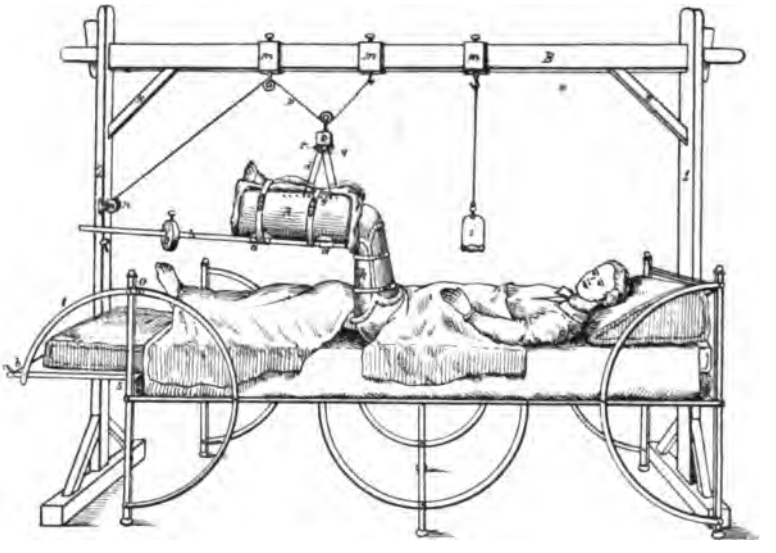

Middeldorpf's Balancierschwebe nach dem Princip der römischen Wage. B Galgen mit Kopf- (1) und Fussständer (2), zwei Winkelstreben k, den verschiebbaren Kapseln m mit Haltbügel i, Haken und Rolle, zwischen denen die Schlinge p zu der Rolle mit Sperrrad n geht, welche mittelst eines Schlüssels ein Heben und Senken des an dem Rollenklotz e aufgehängten Apparates gestattet. An der Unterfläche des Klotzes befinden sich 4 Haken r in den 4 Ecken, und zwei kleine seitliche, sich gegenüberstehende Rollen q. Ueber diese laufen jederseits 2 Schnüre zum blechenen Halbkanal A, gehen dort so durch seitliche Löcher, dass der Aufhängepunkt in einer von der Rolle nach abwärts geführten Senkrechten liegt, etwa bei g. Im Lederkissen f, durch Riemen festgeschnallt, ruht der Unterschenkel in dem Halbkanal, an dessen Unterseite sich 2 vierkantige Oesen a befinden, in denen sich der am Fussständer spielende Stab b verschieben lässt, auf dem sich das scheibenförmige, mittelst einer Schraube festzustellende Bleigewicht c (3–5 Pfund) beweglich ist. Der senkrecht stehende Oberschenkel ist durch die wattierten Schienen h und Schnallenbänder gesichert, das Bettfussende mittelst der in s liegenden Zapfen herabschlagbar, wobei Bogen t, durch Oese o laufend, das Herabsinken hindert.

sich an ihn durch kreisförmige Umschnürung befestigen und nur einzelne Punkte zu ihrer Anlehnung nehmen; sondern flächenhaft liegt der Unterschenkel auf, hakt sich das Knie über die doppelte schiefe Ebene, und das Gewicht des Körpers bildet die Extensionskraft. Keine kreisförmige Umschnürung hindert die Kapillarcirkulation, schwellt oder atrophiert das Glied, kein feindlicher Zug stachelt die Muskeln zum Widerstand, sondern die eigene Schwere lässt das langsam herabsinkende Becken den Oberschenkel ausdehnen, und die Reduktion und Extension fast von selbst erfolgen" (a. a. O. S. 106).

Die Konstruktion war dem Princip der römischen Wage nachgebildet: „Hänge den Unterschenkel in einem Drehpunkt auf und extendiere die widerstrebenden Muskeln des reitenden Femur durch die vereinigte Wirkung der Last (Rumpf etc.) und die Kraft, bestehend in der Schwere des Apparates, des Unterschenkels und des Bleigewichtes". Hüft- und Kniegelenk werden rechtwinklig flektiert. Durch Verschieben des Laufgewichtes kann der Hebelarm der Last nach Belieben verlängert werden. Der in der Nähe des Knies befindliche Aufhängepunkt g ist das Hypomochlion, auf dessen einer Seite sich der kürzere Hebelarm der Last (Rumpf plus Extremität bis Hypomochlion) befindet, während am längeren Hebelarm die Kraft wirkt. Durch Verschiebung des Gleitgewichtes, Versetzung des Aufhängepunktes lassen sich die Längen der Hebelarme so ändern, dass „das Gewicht des einen physischen Hebelarms mit dem der anderen Seite wie eine römische Wage immer im Gleichgewicht bleibt". Die Extension geschieht demnach bei M. rein automatisch, kräftig und stetig, lässt sich leicht in allen Nuancen der Stärke regulieren; die Erhebung des Femur mindert die Infiltration und Entzündung, die Entleerung der Exkretionen kann ohne Beleidigung der Bruchstelle geschehen, letztere bleibt frei, der Kontrolle und anderweitiger Behandlung zugänglich.

Es handelt sich demnach hier um eine unstarre, automatische Aequilibrialextension, die aber den grossen Nachteil zu grosser Beweglichkeit und Subtilität hatte. Selbst ihr Erfinder gesteht ein, dass sie einen sehr aufmerksamen, geduldigen, technisch gewandten Arzt erfordert; Drucknekrosen in der Kniekehle und oberhalb der Knöchel an der Vorderseite der Tibia, namentlich Gefährdung der Flexorensehnen und des Gastrocnemius waren gewöhnliche Folge. Daran liegt wohl die Schuld, dass das klug erdachte Verfahren in der praktischen Chirurgie nie eigentlich Bürgerrecht gewann.

Für subtrochantere und suprakondyläre Brüche war Middeldorpf Anhänger des Planum inclinatum duplex, das nach dem Vorgange Sauter's[1]), des verdienstvollen Begründers der Aufhängemethode, als Schwebe benuzt wurde. In dieser alten Form ist diese Methode für die Knochenbruchbehandlung ausser Gebrauch gekommen.

3. Der Zugverband von Lorinser[2]) (1848).

Unter dem Eindruck der Lehren und Anschauungen von Moj'sisovics erfand Lorinser, gleichfalls ein überzeugter Verteidiger der Semiflexionsbehandlung, einen Zugverband für Oberschenkelbrüche, dessen Principien und Anwendungsweise aus Fig. 4 ersichtlich sind. Er leitet zu unseren modernen Verbänden über. Die theoretischen Ueberlegungen, auf die Lorinser seine Methode baute, decken sich mit denen von Moj'sisovics.

Hinreichend kräftiger, ununterbrochen und gleichmässig, in gehöriger Richtung stattfindender Zug, einfache, leichte und rasche Anwendungsweise waren die Forderungen, die Lorinser realisieren wollte. Da Ruhigstellung der Muskeln Vorbedingung wirksamer Extension ist, soll die Semiflexion Ausgangslage sein; der gebrochene Oberschenkel wird so gelagert, dass er sich zu dem erhöhten Rumpfe, ebenso wie der Unter- zum Oberschenkel, in halber Beugung befindet. Die Extension muss bei fixiertem Becken am untern Teil des Oberschenkels selbst angebracht werden.

Trotz seiner Einfachheit wurde auch Lorinser's Verband nie allgemein. Bald danach wurde die Semiflexion überhaupt wieder verlassen, indem man zur hippokratischen Strecklage zurückkehrte. Die Belastung war bei muskelstarken Individuen zu gering dosiert, da eine erhebliche Reibung auf der Kissenunterlage gegenwirkte;

1) Sauter, Joh. Nep. (Konstanz), Anweisung, die Beinbrüche der Gliedmassen, vorzüglich die komplicierten und den Schenkelhalsbruch, nach einer neuen, leichten, einfachen und wohlfeilen Methode ohne Schienen sicher und bequem zu heilen. Konstanz 1812. Fig. 2, Taf. IV. — Die Sauterschen Ideen und Bestrebungen gewannen einen warmen Förderer in Mayor, dem Chirurgen des Wadtländischen Kantonspitals in Lausanne: Mémoire sur l'Hyponarthécie ou sur le traitement des Fractures par la planchette. Paris et Genève 1827. Fig. 6, Taf. I; Neues System des chirurgischen Verbandes etc., übersetzt von J. Finsler, Zürich 1833. Figg. 42, 44, Taf. III und Fig. 55, Taf. IV.

2) Lorinser, Fr., Zugverband bei Oberschenkelbrüchen. Wiener med. Wochenschr. Wien 1848. S. 18—46.

Abrutschen, Druckwirkungen der Zugmanschette drohten bei Steigerung des Zuges. Unrichtig war ferner, dass absolute Beckenfixation notwendig und Befestigung wirksamen Extensionszuges bei Semiflexion nur am Oberschenkel selbst statthaft sei.

Fig. 4.

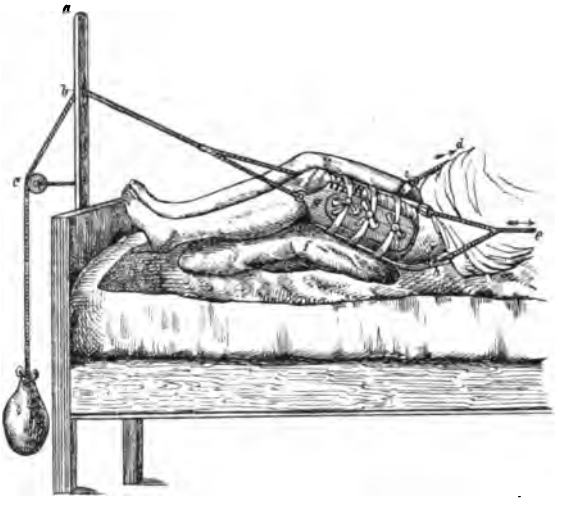

Lorinser's Zugverband. Der Oberschenkel wird mit einer leinenen Binde eingewickelt, darüber kommt eine nach abwärts graduierte Kompresse, worauf der Schenkel in eine mit Rosshaar gefütterte, mit Leder überzogene „Schnürbinde" g einbandagiert wird. Darüber kommt zur Verstärkung ein Schienenverband. Das Bein wird in gebeugter Stellung auf ein Polsterkissen f gelagert. In zwei Ringe der Schnürbinde wird die über einen Rollenträger a b c geleitete Extensionsschnur festgeknüpft. Die Kontraextension wird beiderseits durch je einen Schenkelgurt i und h besorgt, dessen Schnur je über eine Rolle (d, e) am Kopfende läuft. Belastung des Extensionszuges: 2—4 kg. Extensionsdauer 2—4—8 Wochen. Bei starker Schwellung wird der Verband erst nach mehreren Tagen angelegt [1]).

4. Die Methode von Hennequin [2]).

In neuerer Zeit griff ein Chirurg desjenigen Landes, in welchem Percival Pott's Principien die eifrigsten Gegner erstanden waren,

1) Auch Velpeau und Gordon Buck, welche freilich mit den Extensionslaschen an den Knöcheln angriffen, wandten durch Kissenunterlagerung eine leichte Hüft- und Kniegelenksflexion an. Siehe Figg. 64 und 66 von B. Anger, Traité iconographique des malad. chirurgicales. Paris 1865 (Luxations et Fractures), pag. 261—62.

2) Hennequin, Journal de méd. et de chirurg. prat., août 1891, p. 625. Eine genaue Darstellung von Hennequin's Ober- und Unter-

Hennequin, mit verbesserter Technik die Pott'sche Lehre wieder auf. Hennequin's Extensionsmethoden für Ober- und Unterschenkelbrüche, nach Lejars' Urteil die besten und wirksamsten, sind in Frankreich gegenwärtig wohl die gebräuchlichsten. Abspannung der Muskeln, gleichmässige Extensionswirkung, Freilassen eines Teils der Körper- und Gliedbewegungen waren die leitenden Konstruktionsprincipien.

a) Hennequin's Verband für Oberschenkelbrüche:

Bei der ursprünglichen Methode wurde die Matratzenfüllung bis zur Kniekehle in einer Breite von 30 cm teils entfernt, teils zur Erhöhung der Oberschenkelauflage nach oben gedrängt; der viereckige, leergemachte Matratzenabschnitt nimmt den im Kniegelenk in einem Winkel von 140° gebeugten Unterschenkel auf. Fuss, Unterschenkel und unteres Oberschenkeldrittel werden in gleichmässig dicke Wattelager eingepackt und mit Leinen- und Stärkebinden fest einbandagiert. Da der Unterschenkel dabei mit Hacke und Achillessehne auf der Untermatraze aufruhte, womit die druckempfindlichsten Stellen gefährlich exponiert waren, suspendierte H. neuerdings den Unterschenkel in einer auf Rollen gehenden Hängematte. Ein in Kravattenform zusammengelegtes Tuch wird nun mit seiner Mitte vorn auf die Kniescheibe gelegt, in einer Achtertour um den unteren Teil des Oberschenkels zu Kniekehle, Wade und Vorderseite des Unterschenkels herumgeführt, hier geknotet; in diese Schlinge wird die über eine Rolle geleitete Zugschnur eingeknüpft. Der Oberschenkel selbst kommt in eine gepolsterte Drahthalbrinne zu liegen, die mit Schnüren oder Riemen zusammengezogen wird. Der Verband gestattet dem Kranken, aufrecht zu sitzen. Belastung je nach Muskelstärke 4—6 kg.

Lejars sah selbst bei gut angelegtem Verband hässliche Callusbildungen, Hennequin selbst häufig Verkürzungen, beides doch wohl ein Zeichen ungenügender Zugwirkung und stehengebliebener Malposition der Fragmente. Die Befestigung der Achterzugschlinge ist eine recht unsichere, die Translation des Zuges an die Wade nicht sehr zweckmässig; die Extension wird zum Teil unwirksam, da das Kniegelenk (bei dem frühern Verband) beweglich ge-

schenkelapparaten findet sich auch bei F. Lejars, Technik dringlicher Operationen, übers. von H. Strehl, Jena 1904. S. 1053—1057 und S. 1072 bis 1079. Figg. 688—691 und Figg. 706—714. — Hennequin et R. Loevy, Les Fractures des os longs. Paris 1904.

lassen war, weshalb der Zug, da er den Unterschenkel zu heben intendierte, wobei ihm die Schwere entgegenwirkte, einen Teil seiner Kraft daraufhin verlieren musste.

b) Wesentlich rationeller, in seiner Wirkung zuverlässiger ist Hennequin's Apparat für Schrägbrüche des Unterschenkels, doch verlangt seine Anwendung eine entwickelte technische Fertigkeit. Der Apparat besteht aus je einer Hängematte für Ober- und Unterschenkel, die beweglich gegeneinander verbunden sind; die Unterschenkelhängematte gleitet mit 4 Rollen auf 2 schräg distal geneigten Schienen, gleicht also einem auf Rädern den Abhang hinabrollenden Wagen. Die Anlegung des Verbandes besteht: 1. in der Befestigung eines Gipsschuhes um die Malleolen und daran einer Binde in Steigbügelform, die als Zugschlinge dienen soll; 2. in dem Einlegen des Unterschenkels in eine Gipsrinne, die seitlichen Verschiebungen der Fragmente vorbeugen und den Fuss in der geraden Richtung erhalten soll (die Rinne hängt nicht mit dem Gipsschuh zusammen); 3. im Lagern des Gliedes auf die beiden Hängematten und der dauernden Extension. Belastung $3^1/_2$—$4^1/_2$ kg.

Eine hübsche Improvisation dieses Hennequin'schen Apparates mit einfachen Mitteln finden wir bei Lejars (l. c. Fig. 713 und 714).

Die Reibung wird hier in Nachahmung des ingeniösen Eisenbahnschienenapparates von v. Bruns zwar annähernd ausgeschaltet, doch werden in der irrigen Meinung, dass die Extension vom peripheren Ende des distalen Fragmentes ausgehen müsse, gerade die ominösesten, empfindlichsten Partien (Fussrücken, hintere Calcaneusseite plus Achillessehne) mit dem Zug belastet. Die Extension scheint darum auf längere Dauer kaum erträglich zu sein.

5. Die automatischen Apparate zur Permanentextension von H. Zuppinger[1]) (Modell 1908).

Zuppinger wurde durch das Studium der Wirkung der zwei- und mehrgelenkigen Muskeln an Hand einfacher mechanischer Mo-

1) Zuppinger, H., Automatische Apparate zur Permanentextension von Knochenbrüchen. Korr.-Bl. f. Schweizer Aerzte, 1905, Nr. 22. — Diese Beiträge, Bd. 49.

Die Apparate sind zu beziehen bei dem schweizer. Medicinal- und Sanitätsgeschäft Hausmann A.-G., St. Gallen, Zürich; jeder Apparat wird in 2 Grössen, je für Erwachsene und Kinder (über 4—5 Jahre; bis zu diesem Alter Vertikalextension nach Schede) geliefert.

delle, durch Vergleich grosser Radiogrammserien bei bestimmten Variationen der Behandlungsstellung und durch die alte Beobachtung, dass sich viele Knochenbrüche nur durch Abspannung der Muskeln reponieren lassen, wieder auf die Vorteile der „natürlichen" Semiflexionslage aufmerksam. Er hat dann in geistreicher und geschickter Weise mit dem kombinierten System der Rollengewichtsextension plus schiefer Ebene überhaupt gebrochen, indem er sie durch eine rein automatische, dabei hinsichtlich der Zugkraft wunderbar leicht und einfach dosierbare Apparatextension ersetzte und die Extension mit der Entspannungslage verknüpfte. Seit der Veröffentlichung des Verfahrens im Korrespondenzblatt für Schweizer Aerzte sind über 2 Jahre vergangen; doch haben die Ideen, auf denen das sinnreiche Verfahren fusste, wohl unter der dominierenden Vorherrschaft der bekannteren Bardenheuer'schen Methoden noch wenig Wurzeln geschlagen.

Inzwischen hat das Verfahren, das seit über 2 Jahren in der Züricher chirurgischen Klinik für die Grosszahl der Ober- und Unterschenkelbrüche und aller ihrer Spielarten in Gebrauch steht, seine Probezeit bestanden. Da die ursprünglichen Modelle, wie sie in Zuppinger's Mitteilung abgebildet sind, bei ihrer praktischen Erprobung und Durchprüfung mehrfache Unzulänglichkeiten und leicht zu behebende Missstände (Dekubitus; Schwierigkeit der Fussbefestigung, Abrutschen des Oberschenkels von seiner Auflage etc.) ergaben, wurden mannigfache Verbesserungen und Umänderungen der ursprünglichen Modelle notwendig.

Ich gebe eine Beschreibung dieser neuen Modelle und der Technik, wie sie sich nach zweijähriger Probe herausgebildet und bewährt hat.

a) Apparat für Unterschenkelfrakturen.

Was im theoretischen Teil dieser Arbeit über die Beziehungen zwischen Muskelwirkung und Fragmentstellung am herkömmlichen klassischen Beispiel des Oberschenkelbruches abgehandelt ist, gilt mutatis mutandis auch für die Brüche des Unterschenkels. Das mächtige Muskelpolster der Wade, vornehmlich der zweigelenkige Gastrocnemius, spielen hier die Hauptrolle. Die Entspannungslage deckt sich auch hier mit der sog. Ruhelage; nur sie ermöglicht eine Korrektur der so berüchtigten rebellischen Dislokation der Torsionsbrüche bei Aufdrehung der Bruchspirale, beim sog. Reiten der Fragmente. Zuppinger giebt darum die Regel: Die Tibiadiaphysen-

frakturen im mittleren und unteren Drittel sind bei (mässig) flektiertem Knie und bei geringer Plantarflexion im Fussgelenk zu behandeln; erhebliche Supination ist zu unterlassen.

Von der Notwendigkeit der Extensionsbehandlung dieser Brüche, die mit ihrer konstanten Kraft allein die mächtige Muskelretraktion paralysieren konnte, war man schon lange überzeugt. Da man aber in der irrtümlichen Vorstellung befangen war, dass der Zug nur am unteren Fragment wirke und darum nur hier angesetzt werden könne, quälte man sich mit mühevoller Technik ab. Laugier und Bryant führten zuvor die Achillotenotomie aus; Holden[1]) konstruierte einen eigenen Extensionsschuh, v. Eiselsberg[2]) schlug die Anwendung dicker Gummidrains vor. Die Extension wirkt indes dadurch, dass sie die Muskeln und den ganzen elastischen Apparat dehnt, erst diese Dehnung gestattet Anpassung und Retention zugleich beider Fragmente. Auch hier wird zweckmässig das untere, bewegliche Bruchstück in die Richtlinie des obern, festgelegten gebracht und konaxial zu der Achse des letztern extendiert.

Der Apparat setzt sich aus drei gegeneinander beweglichen Hauptteilen zusammen (siehe Fig. 5): dem Auflagebrett für den

Fig. 5.

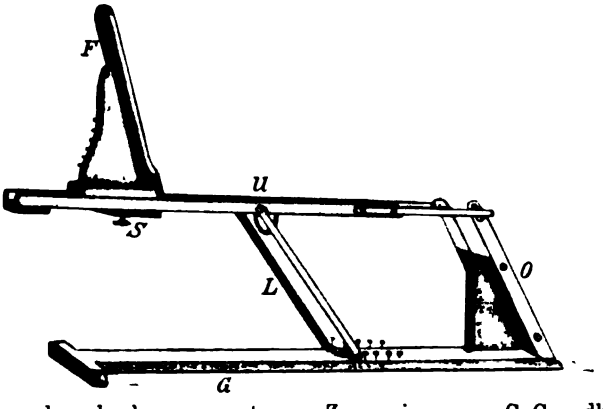

Unterschenkelapparat von Zuppinger. G Grundbrett mit Arretierstiften; O Oberschenkelauflage; U Unterschenkelschiene; L Lenkstange; das Fussbrett F lässt sich auf der Unterschenkelschiene horizontal verschieben, zugleich um seine Längsachse drehen, wird mit der Flügelschraube S am passenden Orte festgeschraubt. Die Metallstifte der Unterschenkelstangen stossen an den Metallbändern der Oberschenkelauflage an; der Apparat ist also in dieser Stellung wirkungslos.

1) Lancet 1891, Vol. I., p. 665.

2) v. Eiselsberg, Wien. klin. Wochenschr., 1893. S. 251.

Oberschenkel, das mit dem Grundbrett des ganzen Apparates fest verbunden ist, der Unterschenkelschiene mit horizontal verstellbarem, zugleich um seine Längsachse drehbarem Fussbrett und einer doppelten Lenkstange; letztere artikuliert mit der Unterschenkelschiene, ist auf dem Grundbrett verstellbar und wird hier mit ihrer Querstange an Arretierstiften festgestellt. Gegen den Oberschenkel hin ragen von der Unterschenkelschiene zwei Metallstangen vor, die zwangsläufig zwischen je zwei am Oberschenkelteil angebrachten Kerbnieten gleiten; je ein Metallstift an der Innenseite, nahe ihrem freien Ende hindert ihr völliges Herausgleiten. Oberschenkelauflage und Unterschenkelschiene stehen zu einander in einem Winkel von ca. 130°, entsprechend einer mässigen Beugestellung im Kniegelenk. „Die drei Bestandteile bilden so ein Dreieck mit zwei unveränderlichen und einer veränderlichen Seite, der Unterschenkelschiene. Wird das Bein auf den Apparat gelegt, der Fuss am Fussbrett befestigt, nachdem die Unterschenkelschiene gehoben und völlig hinaufgeschoben war, und nun das Ganze sich selbst überlassen, so macht die Unterschenkelschiene eine verwickelte Bewegung: das Fussende sinkt abwärts und entfernt sich ausserdem von dem Knieende der Oberschenkelauflage. Die Lenkstange führt das Fussende in einem Bogen abwärts, die Gleitung der Metallstange zwischen den Kerbnieten bewirkt eine Verlängerung der Schiene. Die Bewegung ist streng zwangsläufig und kommt zum Stillstand, sobald die Zugspannung im Unterschenkel der extendierenden Kraft das Gleichgewicht hält. Da nun die Zugspannung von 0 an sehr rasch wächst, das statische Moment der Schwerkraft von einem bereits namhaften Betrag an langsam zunimmt, so muss das Gleichgewicht bald erreicht sein. Das statische Moment der Schwerkraft ändert sich mit der verschiedenen Stellung der Lenkstange". Die bewegende (extendierende) Kraft ist das Gewicht des Unterschenkels plus dem des beweglichen Apparatteiles; sie wirkt auf die veränderliche und zu verlängernde Dreieckseite, indem der Apparat die vertikal gerichtete Schwerkraft in extendierenden Längszug umwandelt. Die effektive Zugwirkung lässt sich zwischen 1—15 kg durch Verstellung der Lenkstange variieren. Das Planum inclinatum duplex der alten Chirurgen ist neu verwertet mit dem tiefgreifenden Unterschied, dass der früher starre, tote Lagerungsapparat beweglich geworden und zu einem automatisch thätigen Extensionssystem umgewandelt ist.

Der beim alten (ersten) Modell nicht immer vermeidbare, oft

bis auf die Sehnen der besonders exponierten Flexoren durchreibende Dekubitus in der Kniekehle ist an der neuen Konstruktion gänzlich ausgeschlossen, da die Oberschenkelauflage im weiten Umkreis der Kniehöhlung ausgespart ist. — Das Fussbrett steht, der zwanglosen Mittel- oder Ruhestellung des unbelasteten Fusses entsprechend, leicht distal gegen die Unterschenkelschiene geneigt, also mässig stumpfwinklig, da die von Herkommen und vom Lehrbuch verlangte zwangsmässige Rechtwinkelstellung des Fusses die Bruchstelle rekurvierend nach hinten ausknickt. Um den Anwendungskreis auf sämtliche Unterschenkelbrüche, einschliesslich der supramalleolären und der schweren Knöchelbrüche, auszudehnen, ist das Fussbrett um seine Längsachse drehbar, gleichzeitig horizontal verschieblich, um den Apparat individuell den wechselnden Beinlängen anzupassen; eine Flügelschraube stellt das Fussbrett an der gewählten Stelle fest.

Die Verbandtechnik ist einfach, hat sich aber an genaue, bestimmte Regeln zu halten:

1. Polsterung des Apparates, soweit er mit dem Gliede in Berührung kommt: Das Fussbrett wird mit schweisssaugendem Material (Watte, Binde) in dünner Auflage überpolstert. Der leere Raum zwischen beiden Längsleisten der Unterschenkelschiene wird aufwärts mit Einschluss einer Strecke der Metallstangen mit einer Kalikot- oder Flanellbinde etc. in Touren, die sich nach Art eines Gurtenlagers in der Mitte kreuzen, überspannt und ausgefüllt, locker am Fersenausschnitt, etwas fester im Wadenteil; darüber kommt eine fingerdicke, locker mit Längsbinde fixierte Watteschicht. Der ausgesparte Abschnitt der Oberschenkelauflage wird in ähnlicher Weise mit einer Binde etc. ausgefüllt. Die Lücke zwischen diesen beiden Bindengurtenlagern wird mit einem weichen Verbandkissen überdeckt. Die Gurtenpolsterung soll hier an der Kniekehle besonders weich und locker ausgeführt werden.

2. Anlegung der Pflasterstreifen: Diese Phase der Technik hat wohl bisher die meisten Schwierigkeiten gemacht, da irrige Vorstellungen über die Wirkung der Pflasterextension überhaupt bestehen (s. o.). Das gewöhnliche amerikanische Pflaster, Kautschukpflaster, Leukoplast etc. ist für unsere Verbandzwecke wegen seiner glatten Aussenfläche untauglich; brauchbar sind die Segeltuchheftpflaster mit rauher Rückseite (von Helfenberg-Dresden oder Gutzeit und Braun-Königsberg). Aus diesem Pflaster schneidet man sich 6—8 ca. $1^1/_2$—2 cm breite Streifen zurecht,

deren Länge sich danach bemisst, dass sie von der Ferse aus in Schraubentouren mindestens um den halben Gliedumfang über die Bruchstelle hinaufreichen müssen. Nach Aetherreinigung der Haut werden jederseits, ausgehend vom innern und äussern Knöchel, 3—4 nach der Vorder- und Rückseite des Unterschenkels in steilen links- und rechtsgängigen Schraubentouren laufende Pflasterriemen angelegt: der erste Streifen wird am innern Knöchel angedrückt und in steiler Schraubenlinie über die Tibiakante nach der Gegen- und

Fig. 6.

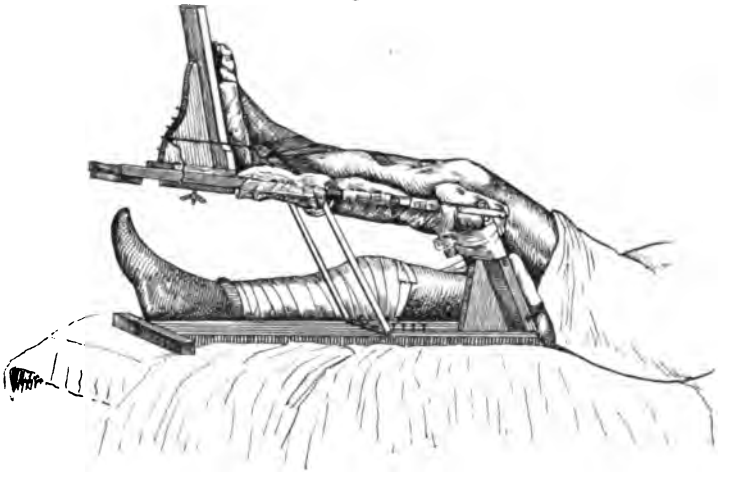

Unterschenkelapparat von Zuppinger. Apparat gepolstert, Pflasterstreifen angelegt (gedacht ist eine Schrägfraktur im untern Drittel); Bein aufgelegt, Fussbrett festgeschraubt. Die Zugschnüre sind über die Fussbrettstrebe geknotet; die Nagelstifte hindern ein Abgleiten der Schnur. Zugwirkung bei dieser Apparatstellung gering; je flacher der Kniewinkel, um so kleiner der Zug. Um ein Werfen des Apparates im Bett zu verhüten, wird das Grundbrett mit einem Sandsack beschwert.

Rückseite, wenn nötig noch weiter, geführt, während fusswärts der Streifen ca. 5 cm den Knöchel überragt; in gleicher Weise läuft ein zweiter Streifen vom äussern Knöchel nach der Innenseite des Unterschenkels und von da in Spiraltour weiter. Ein dritter und vierter Streifen verlaufen je vom innern resp. äussern Knöchel, einander kreuzend, steil aufwärts über die untere Wadenpartie nach der andern Seite. Die vier letzten Streifen werden wie der erste bis vierte angelegt, nur in weniger steilen Touren. Die acht Streifen bilden ein beim Anziehen nach Art der Sandalenschnürung netzartig sich straffendes Maschenwerk und je vier treffen sich auf

einem der Knöchel. Da die Streifen erst nach einiger Zeit solide ankleben, müssen sie für mehrere Tage mit einer Baumwollbinde angedrückt werden. Die je am innern resp. äussern Knöchel zusammenlaufenden vier Streifen werden auf irgend eine Art mit einer Schnur zusammengebunden, die vorragenden Pflasterenden aufwärts geschlagen und darüber nochmals geknotet.

3. Festmachen des Beines auf dem Apparat: Nunmehr wird der Apparat unter das im Knie gebeugte Bein untergeschoben, bis der Oberschenkel sicher und bequem auf seiner Auflage ruht, das Fussbrett durch Aufdrehen der Flügelschraube gelockert, namentlich aber muss durch eine assistierende Hand der Unterschenkelteil des Apparates ausgiebig, d. h. annähernd soweit gegen die Oberschenkelauflage hinaufgeschoben werden, als es die Länge der Gleitstangen gestattet. Denn nur wenn diesen eine gleitende Verschiebung zwischen den Kerbnieten möglich ist, findet überhaupt Zugausübung und eine Verlängerung statt. Der Unterschenkel wird auf die Schiene abgelegt, das Fussbrett an die Sohle herangeschoben und festgeschraubt, worauf die beiden Schnüre um das Fussbrett herumgeknüpft werden. Die kleinen Nagelstifte an der Fussbrettstrebe hindern ein Abrutschen der Schnüre, die übrigens nicht allzustraff gebunden werden müssen, da sie sich bei Einsetzen der Zugwirkung sofort stramm spannen. Wenn nötig, wird zwischen Fusssohle und -brett ein Sperrholz eingeschoben. Der Fuss wird, um sein Abrutschen zu verhüten, mit einer Flanellbinde fixiert, ebenso der obere Teil des Unterschenkels an der Schiene.

Lässt die unterstützende Hand los, so sinkt die Unterschenkelschiene ein weniges herunter und der Längszug setzt ein. Die das Pflasternetz andrückende Binde kann nach 2—3 Tagen aufgeschnitten und entfernt werden, so dass der Bruch der ständigen Augen- und Palpationskontrolle zugänglich ist.

4. Die Kontraextension ist in einfachster Weise durch das Anstemmen des Oberschenkels gegen seine Auflage und die Rumpflast geleistet.

5. Die Dosierung der extendierenden Kraft ist innert weiter Grenzen dadurch möglich, dass die Lenkstange beliebig in bestimmte Lager eingestellt werden kann: Je weiter zurück gegen den Oberschenkel sie gestellt wird, desto kräftiger wird der Zug. Die Bestimmung des effektiven Zuges geschieht

leicht mit gewöhnlichen Handfederwagen: hängt man ihren Haken am Fussbrett ein und zieht die Wage mit einer Schnur parallel zur Unterschenkelschiene aufwärts gegen das Knie, bis das Fussende sich zu heben beginnt, so kann man den Zug direkt in Kilo ablesen.

Bei Erwachsenen genügt, sofern die Fraktur frisch zur Extension kommt, ein Zug von 3—$3^1/_2$ kg, da alle Reibung fehlt und der ganze retraktive Apparat abgespannt ist; kann erst nach dem 2. Tag extendiert werden, so sind im Anfang mindestens 4—5 kg notwendig.

Wenn Schnur und Pflaster in den ersten Tagen eine starke Dehnung erfahren, wodurch das Fussende stark herabsinkt und wobei die Metallstangen bis zu ihren Arretierstiften heruntergeglitten sind, so wird das Fussbrett locker geschraubt, fusswärts geschoben, während gleichzeitig wieder die Unterschenkelschiene kniewärts gehoben wird; das Fussbrett wird dann wieder in der neuen Stellung festgeschraubt, die Schnüre wieder geknotet.

Der Verband hält bei richtiger Technik mehrere Wochen; Cirkulationsstörungen etwa durch Einschnürung des Pflasternetzes traten nie, Blasenbildungen durch Pflasterreiz ab und zu auf. Die Pflasterriemen dürfen nie über den vorspringenden Abschnitt der Achillessehne geführt werden, da die Haut sonst nekrotisiert. Druckwirkungen auf der Tibiakante treten bei glatter Pflasterführung nicht auf; wenn einer der Pflasterstreifen drückt, wird er durchtrennt, da die übrigen Streifen völlig ausreichen.

Nach der provisorischen Verkittung der Fragmente, also durchschnittlich nach ca. 3—$3^1/_2$ Wochen, kann die Zugwirkung ausgeschaltet und der Apparat weiterhin nur noch als Lagerungsapparat benützt werden.

Auch offene Brüche mit kleinerer Wunde können leicht auf den Apparat bandagiert werden.

Die Einleitungsmassage zur Offenhaltung der Resorptionswege, von dem Pflasternetz an aufwärts, soll schon mit dem 1. Behandlungstag einsetzen. Das gebrochene Bein wird etwa nach $3^1/_2$ bis 4 Wochen von dem Apparat heruntergenommen, die fernere Behandlung, je nach Art und Schwere der Fraktur, nach den Principien Championnière's mit Massage oder mit abnehmbaren Gehverbänden weitergeführt. Schrägfrakturen dürfen ohne Verband nicht zu früh belastet werden.

Die Längsverschiebung — Sonderfälle wie Frakturen von Alkoholdeliranten etc. immer ausgenommen, die bei allen Methoden unter den

„Versagern" rangieren — gleicht sich von selbst und vollständig, Winkel- und Seitenverstellung zum grössten Teil aus. Der Rest von Lateraldeviation, der sich durch einmalige manuelle Reposition nicht beheben lässt, muss durch direkte Querzüge im Sinne Bardenheuer's korrigiert werden, die sich technisch leicht und einfach anbringen lassen. Für diese direkte Querextension genügt eine Dauer von $1^1/_2$ Wochen.

Das auf dem Apparat bandagierte Glied wird mit einem Betttuch, nacktliegende Partien werden bei Kältegefühl mit wärmender Watte bedeckt. Belastet man den Unterschenkel noch mit dem Gewicht der Bettdecke, so wird natürlich die Zugkraft wesentlich gesteigert. Höherstellen des untern Bettendes oder Einlegen von Anstemmklötzen gegen das gesunde Bein ist unnötig. Der Kranke muss bequem und schmerzfrei liegen; Schmerzen von längerer Dauer sind immer ein Zeichen eines technischen Fehlers. Uebereifriges Unterlegen von Watte zum Zwecke der Unterpolsterung erzeugt Winkelverstellung oder eine Prokurvation an der Bruchstelle.

Jede Methode muss heute ihre Leistungsfähigkeit durch radiographische Belege und durch Nachuntersuchung der Verletzten legitimieren. Taf. XIV—XV, Fig. 11 und 12 giebt die Radiogramme einer typischen Spiralfraktur des Unterschenkels (siehe specielle Erklärung der Abbildungen).

Bei Kontrolle der Dauerresultate an Hand einer längeren Serie fand Sauer, dass in mehr als 75% aller Fälle durchschnittlich erst nach 16,4 Monaten volle Erwerbsfähigkeit, jenseits des 50. Lebensjahres gar nur in $^1/_3$ der Fälle, wieder eintrat. Bähr[1]) berechnete aus 219 Unterschenkelbrüchen nur 58,4%, aus 86 Unterschenkelschaftfrakturen sogar bloss 55,8%, die mit voller Erwerbsfähigkeit abschlossen. Diese erschreckenden Ziffern geben zu denken; sie enthalten einen dringenden Appell, die alte Behandlungsschablone abzuändern und vor Allem dem praktischen Arzt und kleineren Krankenhäusern Methoden zu übergeben, die nicht bloss in den Händen geschulter Verbandtechniker oder des orthopädischen Specialisten wirksam sein können.

Herr Dr. A. Wettstein wird demnächst in diesen Beiträgen ausführlichen Bericht ablegen über die Augenblicks- und Fernresultate, welche an der Züricher Klinik mit der Zuppinger'schen Methode bei Behandlung der Unterschenkelschaftfrakturen er-

1) Cit. aus dem Handbuch für prakt. Chirurgie. 3. Aufl. 1907. Bd. V. S. 825.

reicht wurden. Aus seinen Erhebungen seien auszugsweise und provisorisch folgende, mir freundschaftlich zur Verfügung gestellten Zahlenbelege mitgeteilt:

Bis zum 1. I. 08 wurden mit dem Apparat von Zuppinger behandelt

35 Unterschenkelschaftfrakturen, davon:

33 Erwachsene	1) Torsionsbrüche	14
2 Kinder (4 und 12 Jahre alt)	2) Torsionsbruch mit Beteiligung des Kniegelenks	2
	3) Abscheerungsbrüche	7
	4) Biegungsbrüche (1 doppelt)	11
	5) Stauchungsbrüche	1

Anstaltsaufenthalt:	Aufnahme der Arbeit:
Torsionsbrüche 10 Wochen	nach 11 Wochen
Andere Frakturen $9^1/_2$ „	„ 10 „

Verkürzung:

1) Torsionsbrüche: primär 1—2 cm in 7 Fällen
3—4 „ „ 6 „
5 „ „ 1 Fall
Nachuntersuchung: stets ganz aufgehoben.

2) Andere Frakturen: primär 0 cm in 9 Fällen
1—2 „ „ 8 „
3—4 „ „ 4 „
Nachuntersuchung: stets aufgehoben bis auf 1 Fall, 2 cm (Delirium potatorum!)

In keinem Fall nachbleibende Gelenkversteifung; Funktion sehr gut.

b) Apparat für Oberschenkelfrakturen.

In Konstruktion und Anwendung ist er ähnlich dem eben beschriebenen (siehe Fig. 7); auch er wirkt rein automatisch. Er setzt sich zusammen aus einem Grundbrett, einer Halbrinne für den Oberschenkel und einer Unterschenkelschiene mit horizontal verschieblichem Fussbrett. Das Grundbrett trägt proximal unterwärts einen kleinen Klotz, an den sich das Tuber ischii gegenstemmen soll. Oberschenkelauflage und Unterschenkelschiene sind auch wieder durch eine Scharnierartikulation gegen einander beweglich verbunden. Unter- und Oberschenkelschiene werden durch ein System von Metallstangen (6 aufwärts stehende, 2 horizontalparallele)

2. Der Heftpflasterverband, gleichfalls in Spiral- resp. Schraubentouren mit 6—8 Streifen zu einem Netz- oder Maschenwerk angelegt, reicht von den Knöcheln bis zum Knie.

3. Beim Anbandagieren des Beines auf dem Apparat wird letzterer soweit untergeschoben, bis der Sitzknorren am untern Grundbrettwulst anstösst, hernach wird die Unterschenkelschiene so gehalten, dass ihr Fussende höher steht als das Knieende, das Bein abgelegt, das Fussbrett an die Sohle herangeschoben und festgeschraubt, worauf die Schnüre der Pflasterstreifen über dem Fussbrett geknotet werden. Eine Flanellbinde fixiert den Fuss am Fussbrett, eine zweite die

Fig. 8.

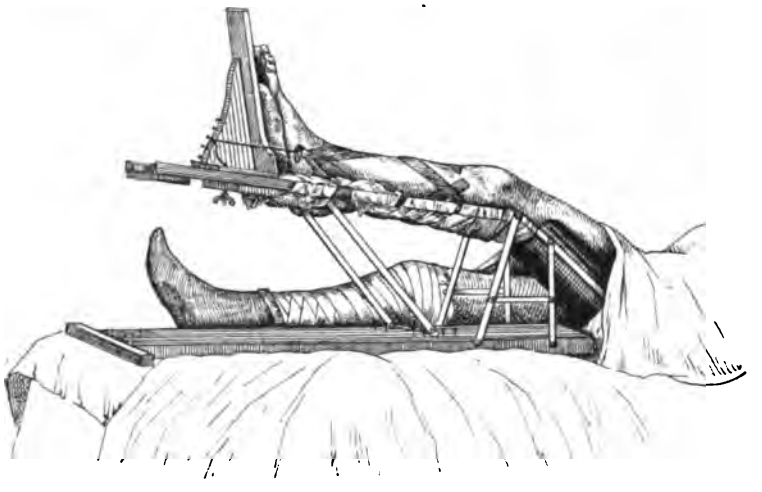

Die Abbildung zeigt die Polsterung, Pflasteranordnung und die wirksame Stellung des Apparates. Der Zug wird durch Verstellung der distalen Lenkstange dosiert.

obere Hälfte des Unterschenkels an seiner Schiene. Die Bruchstelle selbst liegt, wenn keine Querzüge notwendig werden, frei zu Tage. Vom ersten Tag an Massage nach Championnière.

4. Die Dosierung des Zuges erfolgt in wenig abgeänderter Weise: Ist das Bein samt Schiene stark eleviert, so ist der Zug gleich 0; erst wenn der Unterschenkel sich der horizontalen Lage nähert, beginnt ein wirksamer Zug. Er kann gesteigert werden durch Proximalstellen der Lenkstange und — sollte er nicht ausreichen — durch Ueberlasten mit der aufge-

legten Bettdecke, durch Anhängen von Gewichten ($^1/_2$—$1^1/_2$ kg). Da die Reibung minim, das retrahierende System auf seine Mittelstellung abgespannt und damit dehnungsfähig ist, genügt ein Zug von 4—5, höchstens 6 kg, dessen effektiver Wert durch Einhängen der Handfederwage in der Kniegegend leicht messbar ist.

5. Die Kontraextension wird hier besorgt durch das Anstemmen des Sitzknorrens, bei Kindern ev. noch durch queres Ueberlegen eines langen, schmalen Sandsackes über die Leistenbeuge.

Eine Schädigung des Bandapparates des Kniegelenks durch Ueberdehnung mit nachfolgender Erschlaffung haben wir nie beobachtet. Die Befürchtung einer Bandschädigung kehrt in vielen Arbeiten immer wieder. Einmal genügen bei unserem Extensionsmodus geringere Gewichte; dann aber können „die Kniebänder durch einen Zug am Unterschenkel nur dann gespannt werden, wenn ein entsprechender Gegenzug am Femur vorhanden wäre, der aber infolge des Knochenbruches ausgeschlossen ist. Der Zug am Unterschenkel bewirkt darum keine Bänderüberspannung, sondern nur die gewünschte Bewegung, d. h. Verlängerung des Oberschenkels, bis die Muskelspannung Halt gebietet" (Zuppinger). Diese legendäre, auf irriger Vorstellung über den Mechanismus der Extension beruhende Anschauung vertritt sogar noch Hoffa[1]), wenn er sagt, dass die Heftpflasterextension bei den nahe am Kniegelenk gelegenen Brüchen unmöglich sei, indem durch dieselbe leicht eine Dehnung und Erschlaffung der Kniegelenksbänder herbeigeführt werde.

Dass auch offene Oberschenkelbrüche, sogar mit grossen Wunden, von der Apparatbehandlung nicht ausgenommen werden müssen, ist aus der ganzen Konstruktion ersichtlich; die Wundbehandlung ist dabei spielend leicht nebenher durchzuführen.

Länger anhaltende Schmerzen deuten auf einen Verstoss gegen die Verbandtechnik. Bei empfindlichen Patienten wird der Verband ev. in Narkose angelegt. Bei hochsitzenden Brüchen muss die Schiene in Abduktion, bei tieferen parallel zur Körperachse gestellt werden. Zur Behandlung sind sämtliche Abarten der Oberschenkelbrüche (Hals-, Schaft fr., Brüche im Kondylenbezirk) geeignet.

Kinder werden nach 3, Erwachsene nach 5—6 Wochen vom Apparat genommen; funktionelle Weiterbehandlung, Bettruhe für

1) Handbuch der prakt. Chirurgie. 1907. Bd. V. S. 645.

Erwachsene 8—10 Wochen; in Ausnahmefällen Gehverband.

Uebermässiger Extensionszug macht Schmerzen; er kann eine nicht geringe reelle Distraktion der Bruchflächen herbeiführen (siehe Fig. 9, Taf. XIV—XV), ein Zeichen, dass der Weichteilcylinder zu stark überdehnt ist.

Aus den von Herrn Dr. A. Wettstein vorgenommenen Nachuntersuchungen seien folgende provisorische Ziffernangaben mitgeteilt:

Bis zum 1. Januar 1908 wurden in der Züricher Klinik mit diesem Apparat behandelt

13 Oberschenkelbrüche:	Schenkelhalsfrakturen		1
8 Erwachsene	Schaftfrakturen		12
5 Kinder	davon	Torsionsbrüche	7
		Abscheerungsbrüche	3
		Biegungsbrüche	3

1. Erwachsene:

Verkürzung	primär	nachher	Fälle
	4—6 cm	0 cm	4
	5 „	1½ „	1
	6—7 „	2 „	3

(bei der 3. Gruppe: 1 Refraktur, 1 Doppelfraktur, 1 nachträgliche Verkürzung, da Patient schon nach 6 Wochen aufgestanden war).

Arbeitsfähigkeit erreicht durchschnittlich nach 17 Wochen: keine Dauerinvaliden!

2. Kinder:

Verkürzung primär 3—5 cm, nachher in allen 5 Fällen 0. Vollkommene Heilung nach 8 Wochen.

Demgegenüber ergaben statistische Zusammenstellungen aus Unfallakten durch Haenel[1]), dass erst der vierte Patient nach einem Bruch des Oberschenkels wieder seine volle Erwerbsfähigkeit zurückgewinnt; von 121 blieben 75 dauernd mit durchschnittlich 28½% geschädigt; durchschnittliche Heilungsdauer 13½ Monate, mittlere Dauer der völligen Arbeitsunfähigkeit 7½ Monate. Invaliditätsursachen waren: Verkürzungen, Knieversteifung, sodann Atrophie, Callushypertrophie, Schmerzhaftigkeit, Pseudarthrosen.

6. Die Hängematteextension (Henschen).

Eine ebenfalls sehr wirksame Extension in der physiologischen Neutrallage lässt sich bei ähnlicher, aber etwas vereinfachter Tech-

1) Cit. aus dem Handbuch f. prakt. Chirurgie. Bd. V. S. 642.

nik mittelst einer Methode bewerkstelligen, die ich während $1^1/_2$ Jahren in der Züricher Klinik ausprobiert habe. Ihre Technik ist folgende (vergl. Fig. 9 und 10):

1. Entfettung der Haut mit Aether. Von den Knöcheln an aufwärts bis zum Knie werden 6—8 ca. $1^1/_2$ cm breite Riemen von Segeltuchheftpflaster in glatt anliegenden Spiraltouren wie bei der Zuppinger'schen Methode angelegt; da dieses Pflaster erst nach einiger Zeit solide anklebt, wird es mit queren Leukoplaststreifen oder einer Flanellbinde fixiert. Die an je einem Knöchel sich sammelnden Pflasterstreifen werden in eine Schnurschlinge eingeknotet, welche handbreit über die Fusssohle hinabreicht; die über einen

Fig. 9.

Hängematteextension. Die mit zwei seitlichen Längsschlitzen versehene Oberschenkelrinne gleitet auf einem Drahtsteg. Die Pflasterstreifen gehen in Schraubentouren bis an oder über das Kniegelenk.

v. Bruns'schen Rollenträger geführte Gewichtsschnur wird in diese Schlinge eingehakt oder eingeknüpft. Ein die Knöchelbreite etwas überragendes Sperrbrettchen dient als Malleolenschützer.

2. Unter das Knie kommt ein Sandsack oder eine ans Betttuch angeheftete Kissenrolle von einem Dickendurchmesser, der das Knie bei horizontal gestelltem Unterschenkel in einen Winkel von 130—150° beugt; zwei Sandsäcke parallel dem Oberschenkel hindern ein Abrutschen von der Knieunterlage, ein quer über die Hüfte lagernder sanduhrähnlicher Sandsack besorgt die Kontraextension. Um

eine zwangsläufige Geradführung des Oberschenkels zu verbürgen, habe ich neuerdings eine mit Filz gefütterte, gegen die Kniekehle hin konkav ausgesparte Blechhalbrinne anfertigen lassen, die auf einem Drahtsteg gleitet; sie ist auf einem Grundbrett mit einem ausziehbaren Stangenpaar artikulierend befestigt. Um je nach Sitz der Fraktur die Flexionswinkel von Hüft- und Kniegelenk variieren zu können, sind die Stangen ausziehbar und mit Stellschrauben versehen. Die seitlichen Längsschlitze gestatten das Anbringen von Querzügen.

Fig. 10.

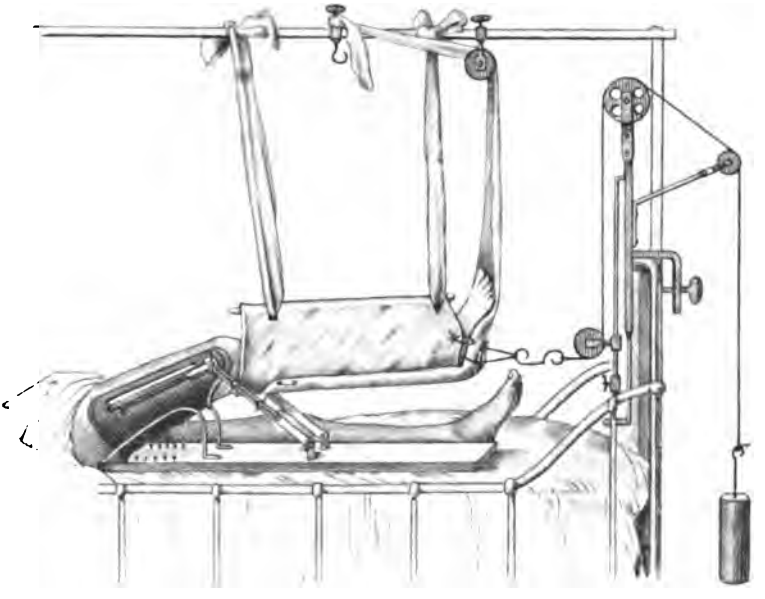

Hängematteextension: Verband angelegt. Unterschenkel in einem Trikotschlauch horizontal suspendiert.

3. Der Unterschenkel kommt in einen weiten, von der Sohle bis zum Knie reichenden Trikotschlauch, welcher mit einem oben durchgesteckten, der Länge des Unterschenkels entsprechenden Stab und mit zwei Bindenzügeln an einem Bettgalgen aufgehängt wird. Der Unterschenkel ruht so, bequem gebettet, horizontal in einer Art Hängematte. Das untere Ende des Trikotschlauches wird zwischen der Schnurlasche nach oben gegen die Sohle umgeschlagen, durch Festheften mit Sicherheitsnadeln eine Tasche für den Fuss gebildet, welche den letztern am Herausgleiten hindert. Belastung 3—5 Kilo.

Das Spiel aller 3 Gelenke wie das der Muskeln ist in zulässigen Grenzen freigegeben, die Lage bequem, Decubitus ausgeschlossen, die Reibungswiderstände sehr klein. Die reelle Extensionskraft ist die Resultante zweier Kräfte, deren eine in der Oberschenkelachse zieht, deren untere Komponente (Schwerkraft) von der unterliegenden Knierolle aufgenommen wird; wird der Unterschenkel etwas schräg nach unten suspendiert, so wird noch ein Teil der Schwere in Zug umgewandelt.

Ich habe die Methode geprüft an folgendem Material:

Bei 10 Oberschenkelschaftfrakturen von Kindern, darunter mehrere stark verschobene, gegabelte, langschnablige Torsionsbrüche: restlose Heilung ohne Verkürzung in 7—8 Wochen.

Bei einer Y-Fraktur der Kondylenpartie: 18jähriges Mädchen; Stauchungsbruch durch Anprall des gestreckten Beines gegen den Rinnstein beim Schlittenfahren; mächtiges Haemogenu. Heilung nach 10 Wochen ohne Verkürzung und ohne Bewegungsstörung im Kniegelenk.

Bei einer beidseitigen, mit offenem Schaftbruch des Unterschenkels kombinierten Oberschenkeldiaphyseenfraktur; 21jähriges Mädchen; Transmissionsriemenverletzung. Auf der Seite des Unterschenkelbruches eine auf den Oberschenkel fallende Verkürzung von 1—2 cm (vom 2. Tag an infolge Fettembolie hochgradige motorische Exaltation!). Gang nach 5 Monaten beschwerdefrei, ohne Hinken.

7. Weitere technische Möglichkeiten.

a) Steinmann[1]) hat kürzlich eine sehr heroische Methode bekannt gegeben, der ihre Anhänger leicht noch die Vorteile der

1) Steinmann, Fr., Eine neue Extensionsmethode in der Frakturbehandlung. Korr.-Bl. f. Schweiz. Aerzte. 1908. Nr. 1. S. 3—13, Nr. 2. S. 54. Diese Methode nimmt auf die Stellung, die Zwangslage des obern Bruchstücks überhaupt keine Rücksicht; die volle Zugkraft trifft das untere Femurende, d. h. ausschliesslich das untere Fragment (direkte oder unmittelbare Extension!), ein conaxiales Entgegenführen des untern Fragmentes in die Richtung des obern durch „physiologische" Lagerung ist darum hier um so notwendiger und geradezu die Conditio sine qua non einer genauen Coaptierung der Bruchflächen und der Fragmentachsen. Dabei genügen dann auch geringere Gewichte. Von Interesse ist eine Erfahrung von Wilms (Ueberkorrektur bei Nagelextension nach Steinmann, Deutsche Zeitschr. f. Chir. Bd. 92, S. 260): Bei einem Stückbruch des Oberschenkelschaftes eines 30jähr. Mannes wurde am 3. Tag die Nagelextension angewendet; Belastung in den ersten 8 Tagen 25 kg, später 15 kg. Im Röntgenbild, 14 Tage nach der Verletzung, zeigte sich als Zeichen überdosierten Zuges

Semiflexionslage zufügen können. Er treibt zwei grosse vernickelte Stahlnägel tief in die Femurkondylen hinein und hängt die Zugschnüre direkt an diese Extensionsnägel an (Nagelextension); Belastung 10—20 Kg. (!) Man könnte demnach unter Horizontalsuspension des Unterschenkels mit Trikotschlauch die Extension in der Achse des gebeugten Oberschenkels einwirken lassen. Auch dieser Vorschlag Steinmann's fusst in der alten Irrlehre der Extensionswirkung; das Verfahren kann wohl kaum in nichtchirurgische Hände übergeben werden.

b) An Stelle der Pflasterstreifen lässt sich die Heusner'sche Klebemasse (Terebinth. venet. 50,0, Spiritus 100,0) verwenden: diese reizlose, billige und dabei sehr klebkräftige Flüssigkeit wird mit einem Sprayapparat auf die Haut des Unterschenkels bis Knie zerstäubt; über den gesprayten Unterschenkel kommt ein knapp passender Trikotschlauch, an dessen Aussen- und Innenseite vorher der Länge nach ein 4—5 cm breiter, in eine Zuglasche auslaufender Leinwandstreifen aufgenäht wurde. Das Ganze wird durch Ueberstreichen mit der Hand sorgfältig angedrückt, mit einer ungestärkten Gazebinde und einer weiteren Stärkebindelage angewickelt. Die Malleolen müssen Schützer aus 8facher glattgefalteter Gazelage bekommen. Hängematteextension. Das Abnehmen geschieht ohne Schmerz durch langsames Abziehen unter Aufgiessen geringer Aethermengen.

Oder man kann an dem mit der Klebemasse übersprühten Bein 2fingerbreite Flanell- oder Barchentstreifen, deren Aussenseite durch aufgenähte Leinwand verstärkt ist, in steilen Spiraltouren bis zum Oberschenkel führen, von jedem Knöchel aus zwei, je einer nach der Vorder- und Rückseite des Unterschenkels laufend; Anwickeln dieser Streifen mit Gaze- und Stärkebinden.

c) In Anlehnung an Lorinser's Methode kann man mit Spiraltouren am Oberschenkel bis zu Trochanterhöhe emporgehen (Segel-

---

eine Diastase von 3 cm. „Das Bein lag während dieser Zeit auf einer doppelten schiefen Ebene, so dass der Zug am Oberschenkel schräg nach aufwärts ausgeführt wurde. Dass die Zugwirkung eine sehr starke war, fiel schon anfangs dadurch auf, dass mässige Oedeme der Knöchelgegend auftraten, welche durch erschwerte Cirkulation im Venen- oder Lymphgefässsystem bedingt sein mussten." Bei Kombination dieser direkten oder unmittelbaren Extension mit der Entspannungslagerung dürften 4—5 kg erst recht genügen. Ich verweise auf das weiter unten über die Anwendung hoher Gewichte Gesagte.

tuchheftpflaster oder Harzsprayextension), in der Achse des gebeugten Oberschenkels schräg nach oben extendieren, während der Unterschenkel in einer Trikothängematte ruht. Diese Variation wird besonders bei Oberschenkelbrüchen mit bestehender Kniebeugekontraktur Nutzen bringen können.

Zusammenfassung.

Die Vorteile der oben beschriebenen Methoden — mag man sich mehr mit Zuppinger's automatischer oder meiner Hängematteextension befreunden — sind augenfällig.

1. Bei der Bardenheuer'schen Methode, wenn auch schon weniger als bei der alten Volkmann'schen Technik, handelt es sich doch noch um ein relativ starres Extensionssystem, welches das gebrochene Glied in einer annähernden Grenzstellung festhält und eine selbstthätige, eigene Bewegung nur in sehr beschränktem Grade zulässt. Technisches Ideal ist ein halbstarres, mobiles System, welches, bei gleichbleibender Wirkung des ganzen retinierenden äussern Kräftesystems, den Muskeln, Sehnen, dem Fascienapparat und den Gelenken in zulässigem Umfang einen gewissen Grad von Aktionsfreiheit lässt, so dass sie sich im etwas eingegrenzten Rahmen ihrer physiologischen Aufgabeu bethätigen dürfen. Bewegung ist der vitale Erhaltungsreiz für Muskeln, Nerven und Gelenke, mechanische Beanspruchung derjenige des grossen Bindegewebsapparates. Nicht die Massage für sich allein, die ja auch Muskelzuckungen, aber ohne mechanischen Effekt, d. h. ohne Bewegung des zugehörigen Gliedes, hervorruft, oder ihre Verbindung mit passiver Gymnastik macht, wie die Anhänger der rein funktionellen Methode es wahr haben wollen, das Wesen einer wahrhaft „physiologischen" Behandlung aus, sondern ein gewisser Grad von aktiver Bethätigung.

Mässige aktive Bewegungen in dem Rahmen eines mobilen Extensionssystems bringen weder eine Störung der Bruchheilung noch eine Steigerung der reaktiven traumatischen Entzündung mit sich. Da sich die Patienten mit diesen Bewegungen doch immer unter der Schmerzgrenze halten, wird diese aktive Gymnastik, zu der Kinder und überängstliche empfindliche Erwachsene allerdings angehalten werden müssen, nie über ein zweckmässiges Maass hinausgehen. Sie ist schon in bescheidenem Umfang ausserordentlich wirksam; es ist nicht zu vergessen, dass die Aktivität unserer wichtigen thermodynamischen Kraftmaschinen die Stoffwechselumsetzungen

„physiologischer" anregt als alle passiven Manöver, die in brüsker, die erlaubte Grenze überschreitender Ausführung mehr schaden als nützen.

Bardenheuer's Forderung: aktive Gymnastik ohne Unterbrechung der korrigierenden und retinierenden Extension ist hier annähernd verwirklicht. Da das Sehnen- und Gelenkspiel von Anfang an auf eine gewisse Bahnstrecke offen bleibt, haben wir ein „Einrosten" und Versteifen dieser auf Ausserdienstsetzung specifisch empfindlichen Gewebe nie mehr gesehen. Den Bedürfnissen des praktischen Arztes, der weder Zeit noch die nötigen Apparate für eine komplicierte mechanotherapeutische Nachbehandlung hat, ist damit am meisten gedient.

2. Während die Extension rein mechanisch die Fragmente aus ihrer Verhakung in den Weichteilen befreit, damit den Entzündungsreiz auf das notwendige Minimum einschränkt, indem sie ferner durch Aufhebung des interfragmentalen Druckes eine Verkittung mit geringstem Materialverbrauch erreicht, begünstigt sie zusammen mit dem physiologischen Muskelspiel eine schnelle Resorption des Extravasats, eine raschere funktionelle Differenzierung und Strukturierung des jungen, den Defekt füllenden Gewebes. Alle Entzündungsmaterialien, die nicht direkt oder indirekt als Bausteine bei der Heilung Verwendung finden, müssen rasch abtransportiert werden, da sie sonst als unnützes Ballast- und Schlackenmaterial liegen blieben, durch ihre Anwesenheit eine nutzlose Kraftvergeudung der Reparationsprocesse veranlassen und so direkt die Ausheilung verzögern.

3. Die Möglichkeit einer aktiven Thätigkeit verhindert die Atrophie, eine tiefgehende, die Struktur und damit die spätere Funktion schwer beeinträchtigende Degeneration und namentlich auch die schwielig-fettige Durchwucherung des bindegewebigen Muskelstromas.

4. Da nur ein nicht bereits maximal elongierter Muskel eine Dehnung und damit eine wirksame Extension gestattet, muss die ganze Muskelmasse auf ihre mittlere Dehnungsstellung abgespannt werden. Dies ist für die hier besonders wichtigen zwei- und mehrgelenkigen Muskeln nicht durch Stellungsauswahl nur eines Gelenkes, sondern nur durch korrelate, gleichsinnige Drehung mindestens zweier Gelenke erreichbar, wobei die Stellung des einen Gelenkes der des anderen anzupassen ist. Nur dadurch werden alle, unmittelbar oder mittelbar die Fragmente beeinflussenden Muskeln auf den gemeinsamen mittleren Spannungszustand gebracht.

Bardenheuer hat übrigens neuerdings unbewusst diesen Anschauungen eine Konzession gemacht, indem er unter das Knie eine kleine Kissenrolle unterschiebt, allerdings mit der unstichhaltigen Motivierung, einer Erschlaffung des Bandapparates vorzubeugen. Aehnlich Hoffa, der damit den durch die Ueberstreckung bedingten Schmerzen begegnen will.

5. Die Lage des Kranken ist bequem, gönnt dem Körper alle mögliche Freiheit. Die Zuppinger'schen Apparate passen zu jeder Lagerstätte, erlauben ohne Gefährdung des Heilerfolges Bett- und Zimmerwechsel. Alle die zahlreichen Nebenapparate, welche das Extensionsverfahren in der privaten Praxis umständlich und technisch noch schwieriger machen, fallen weg.

6. Ein Hauptaxiom Bardenheuer's lautet: die Anwendung sehr hoher Gewichte für die Längsextension ist Vorbedingung einer wirksamen Extension und ermöglicht erst eine gute Wirkung der queren und rotierenden Züge. Das ist in dieser apodiktischen Form richtig, sofern man in Strecklage, also bei z. T. nahezu schon maximal ausgespannten Muskeln extendiert. So braucht Bardenheuer, um in dieser Grenzstellung überhaupt noch die notwendige Verlängerung der Weichteile zu erzielen, die horrende Belastung von 30—50 Pfd., ev. noch mehr, wenigstens bei sehr muskelstarken Patienten. Allerdings soll dieser maximale Zug nur einige Tage angewandt werden. Dieser Satz Bardenheuer's ist allmählich zu einem kritiklos angenommenen Dogma geworden; und doch lässt er sich mit begründeten Zweifeln anfechten (vergl. Fussnote S. 711).

Diese übermässige Belastung verursacht auch bei peinlicher und genauer Technik ganz erhebliche Schmerzen, hinterlässt oft weit- und tiefgreifende Druckwirkungen, kann sogar, wie Steinmann berichtet, Gangrän herbeiführen.

Wir haben oben gesehen, dass die ganze Kraft und Wucht des Extensionszuges den fascial-muskulären Weichteilapparat trifft; an diesem hinterlässt denn auch dieser übertrieben hohe Gewichtszug durch Ueberdehnung schwere, oft untilgbare Spuren. Was Bardenheuer denn auch am meisten fürchtet, ist die Erschlaffung der Gelenkbänder; aber was hiebei als Folge einer Erschlaffung der Gelenkbänder und der Gelenkkapsel angesehen wird, ist in der That einer Erschlaffung und Ueberdehnung der Muskeln zuzuschreiben. Man weiss in neuerer Zeit, dass der Muskelhemmung die wichtigste Rolle bei der normalen Gelenkhemmung zukommt, namentlich beim Kniegelenk, sowohl

beim Beugen wie beim Strecken; ja, beim Hüftgelenk findet fast ausschliesslich Muskelhemmung statt. H. Virchow hat den Nachweis erbracht, dass die sogen. Schlangenmenschen oder Kautschukmänner ihre groteske Flexibilität nicht schlaffen Gelenken, sondern der Unterdrückung der Thätigkeit der Antagonisten danken, dass es also eigentliche Muskelkünstler sind. Schlottergelenke nach Extension können demnach nicht durch eine Ueberdehnung der Gelenkbänder verursacht sein, sondern sind ein Zeichen einer artificiellen Muskelerschlaffung, einer durch überdosierten Längszug bewirkten Ueberdehnung. Die Mechanik bezeichnet diese nicht wieder ausgleichbare Formveränderung als bleibende Aenderung.

Ein Teil des Gewichtes geht auf Ueberwindung der Reibung verloren. Da aber ein Teil der Muskeln in einer der Extremlage angenäherten Gelenkstellung nur noch über einen relativ geringen Restbetrag der ihnen durch ihre Faserlänge zukommenden und erlaubten Dehnungsstrecke und Dehnungsmöglichkeit zu verfügen hat, bedarf es natürlich einer ausserordentlichen Belastung, um eine weitere Dehnung und damit überhaupt eine wirksame Extension zu erzielen. Nach langer Einwirkung des dehnenden Zuges müssen bleibende Elasticitätsveränderungen, bleibende Dehnungen, die durch innere Kräfte nicht momentan wieder ausgeglichen werden können, zurückbleiben. Benedicenti[1]) fand auch im Experiment einen erheblichen Dehnungsrückstand dann, wenn die Belastungen gross waren und lange eingewirkt hatten. Wo die Elasticitätsgrenze des Muskels liegt, ist freilich noch unbekannt und ungeklärt.

Wird die Reibung ausgeschaltet und die Gesamtmuskelmasse auf ihre mittlere Dehnungslänge abgespannt, von der aus sie sich noch um weitere 50% dehnen lässt, so genügen 6—8 Pfund für den Unterschenkel, 8—12 Pfund für den Oberschenkel. Damit ist auch das sonst nicht immer so leichte Problem der Kontraextension wesentlich vereinfacht.

7. Die Längsverschiebung gleicht sich auch bei dieser bescheidenen Gewichtsdosierung bei frischen Knochenbrüchen in wenigen Stunden völlig aus (Ausnahmefälle wie Potatorendelirium etc. immer ausgenommen), ja, mehrfach haben wir bei überdosiertem Zuge eine

1) La tonicité des muscles étudiée chez l'homme. Arch. ital. de biol., T. 25. 1896. p. 385. — Recherches sur la tonicité musculaire. Ibidem, T. 28. 1897. p. 127.

reelle Verlängerung und dabei radiographisch eine grössere Distraktion der Bruchstücke gesehen. Seitliche und winklige Verstellung, die durch einmalige manuelle Korrektur nicht dauernd behoben ist, verlangt Querzüge nach Bardenheuer; sie sind bei Oberschenkelbrüchen notwendig, um die konaxiale Stellung der beiden Fragmente zu sichern.

8. Die Extension muss an der frischen Fraktur, sobald sie zur Behandlung kommt, einsetzen. Zuwarten versäumt eine kostbare Zeit. Starke Schwellung, Exkoriationen, Wunden bilden keine Kontraindikation. Schwere Dislokationen, unzweckmässige Einkeilung verlangen Lösung in Narkose. Auch offene Brüche können durch geeignete Aenderung der Pflasterführung leicht extendiert werden.

9. Einer rekurvierten Heilung der Unterschenkelbrüche kann dadurch vorgebeugt werden, dass man den Fuss im Verband oder Apparat in seiner zwanglosen Ruhestellung belässt.

10. Die Apparate können nach 3—5 Wochen, wenn die Fragmente provisorisch verkittet sind, durch Herabsetzen oder Ausschalten der Zugwirkung als Lagerungsapparate fortbenützt werden.

11. Alle Brüche werden von den ersten Tagen an zunächst in Form der Einleitungsmassage, später nach den Regeln der französischen Schule (s. o.) massiert: bei Oberschenkelbrüchen auch die Frakturstelle, bei Brüchen des Unterschenkels vom oberen Pflasterende an aufwärts.

12. Die Bruchstelle liegt frei, ohne Verbandeinhüllung zu Tage; eine stete Augen- und Tastkontrolle der Verschiebung, der Callusbildung, der Weichteile, cirkulatorischer Störungen ist jeden Augenblick, ohne Verrückung, ohne Aufhören der Extension erlaubt, das Verbinden, die Wundkontrolle und -versorgung erleichtert und vereinfacht. Eventuell kann der Kranke mit dem Apparat transportiert werden.

Die Methode gestattet in allen Phasen der Behandlung eine mühelose radiographische Kontrolle, da sich die Platte bei fortdauernder Extension leicht unter- und einschieben lässt.

Eine derartige, primär korrekte Behandlung, die von Anfang an auf Wahrung der physiologischen Funktionsfreiheit, auf das Fernhalten aller üblen, früher fatalistisch mitgenommenen Begleit- und Folgezustände abzielt, macht die nachherige gymnastisch-orthopädische, welche alle Unterlassungssünden der allerersten Behand-

lungsphase wieder gutmachen und hereinbringen soll, überflüssig. Einfachheit der Technik, Bürgschaft einer sicheren Wirkung, weitester Anwendungskreis werden diese „physiologische" Methode auch dem praktischen Arzte leicht eröffnen.

Jeder, der unter schmerzlich empfundenem Lehrgeld den an Enttäuschungen, Misserfolgen und ärztlichen Kunstsünden so reichen Weg der alten schablonisierenden Gipsverbandbehandlung mit durchlaufen hat, wird durch die so viel besseren Resultate der Extensionsbehandlung all seinen grösseren Aufwand an Zeit, Sorgfalt, technischer Mühe reich belohnt finden und zu einem überzeugten Credo kommen. Gegenwärtig, wo die Orthopäden diese so dankbare Domäne sich zu erobern trachten und in ihr Specialfach abzweigen wollen, ist es hohe Zeit, dass die Chirurgen diesem so lange brach gelegenen Gebiet erneuten Eifer und Sorgfalt zuwenden.

Ich habe mich bestrebt, einige physiologisch-mechanische und biologische Gedankengänge in die Grundlagen unserer Behandlungsmechanismen einzuflechten. Nur wenn man die gestaltenden Reaktionen aller am Orte der Verletzung mitbetroffenen Gewebe, die Reaktion nicht allein der Knochensubstanz, sondern auch des Muskel- und Bindegewebes kennt, berücksichtigt und verwertet, kommt man aus einer groben Empirie heraus zu einem aus dem Verständnis des biologischen Geschehens erfliessenden Handeln.

Es ist mir eine angenehme Pflicht, meinem früheren Chef, Herrn Prof. Krönlein, namentlich aber Herrn Staatsrat Prof. v. Bruns für das Interesse zu danken, das sie dieser Arbeit zugewandt haben.

Erklärung der Abbildungen
auf Taf. XIV—XV.

Figg. 1—2. Tiefsitzende Oberschenkelschaftfraktur eines 18jähr. Mannes (beide Aufnahmen von der Seite): Fig. 1 zeigt den frischen, stark dislocierten Bruch vor Anlegung des Zuppinger'schen Apparates, Fig. 2 die gleiche Fraktur auf dem Apparat (3 Wochen nach der 1. Röntgenaufnahme).

Figg. 3—4. Oberschenkelschaftfraktur eines 17jähr. Mannes vor Anwendung des Apparates und auf der Schiene (Fig. 4). Aufnahme von vorne nach hinten (2 Wochen später).

Figg. 5—6. Fractura pertrochanterica comminutiva mit starker primärer Verkürzung. 24jähr. Mann. Fig. 5: Lage der Fragmente während der Apparatbehandlung; Fig. 6: Fraktur 2 Monate später, geheilt.

Figg. 7—8. Langschnabliger Schrägbruch der Oberschenkeldiaphyse (Mitte). 6jähr. Knabe. Primäre Verkürzung ca. 4 cm, starke Gabelstellung der Fragmente. Fig. 7: Fraktur im Verband (Hängematteextension); Fig. 8: 3 Wochen später; deutlicher, aber nicht luxurierender Callus. Aufnahmen von vorne nach hinten.

Figg. 9—10. Tiefsitzender Oberschenkelbruch eines 6jähr. Knaben. Behandlung mit der Hängematteextension; primäre Verkürzung ca. 2 cm. Reelle Distraktion der Bruchflächen infolge geringer Ueberdosierung des Extensionszuges. Fig. 9: 1. Aufnahme im Verband. Fig. 10: 2. Aufnahme 3 Wochen später; deutlicher Callus.

Figg. 11—12. Schaftbruch des Unterschenkels. 12jähriges Mädchen. Primäre Verkürzung ca. $1^1/_2$ cm. Tibiabruch genau coaptiert; man erkennt die spiralig laufenden Pflasterstreifen. Fig. 11: frische Fraktur; Fig. 12: gleiche Fraktur 1 Jahr später; keine Verkürzung.

XXIV.

AUS DEM

ALLERHEILIGEN-HOSPITAL ZU BRESLAU.

CHIRURG. ABTEILUNG: PROF. DR. A. TIETZE.

Drei Fälle von isolierten Sehnenverletzungen.

Ein weiterer Beitrag zur Physiologie und Pathologie der Fingerbewegungen.

Von

Dr. **Otfrid Foerster,**

Privatdocent für Nervenheilkunde an der Universität Breslau.

(Mit 8 Abbildungen.)

I.

Ein weiterer Fall von isolierter Durchtrennung der Sehne des langen Zeigefingerstreckers.

Im dritten Heft des fünfzigsten Bandes dieser Zeitschrift habe ich einen Fall von isolierter Durchtrennung der Sehne des langen Streckers des linken Zeigefingers im Bereich des ersten Interphalangealgelenkes beschrieben und die daraus folgenden höchst eigenartigen Störungen in der Statik und Kinetik des Fingers eingehend erörtert.

Die Folgen der Durchtrennung bestanden erstens darin, dass in der Ruhe die Mittel-Phalange gegen die Grundphalange abnorm gebeugt, dagegen die Endphalange gegen die Mittelphalange überstreckt war. Die vollkommene Streckung der Mittelphalange konnte willkürlich nicht zu Stande gebracht werden, jemehr der Kranke sich anstrengte, um so mehr nahm die Ueberstreckung des Endgliedes

zu. Die Ueberstreckung dieses letzteren hörte hingegen sofort auf, sobald man passiv die Mittelphalange vollkommen gegen die Grundphalange streckte. Zweitens folgte aus der Durchtrennung der Sehne bei der willkürlichen Beugung der Endphalange eine abnorm ausgiebige Mitbeugung der Mittelphalange, hingegen war die Beugung der Endphalange nur schwach und unausgiebig. Letztere wurde aber sofort normal ausgiebig und vollkräftig, sobald man passiv die Mittelphalange an der abnormen Mitbeugung hinderte.

Ich möchte nun zunächst über einen ganz analogen Fall berichten.

Er betrifft eine Köchin, 30 J. alt, der Weihnachten 1906 beim Brotschneiden das Messer in den Rücken des linken Zeigefingers im Bereich des ersten Interphalangealgelenkes gedrungen ist. Die Wunde war rasch und ohne Störung geheilt, es besteht aber seitdem folgende Funktionsstörung, derentwegen die Pat. Anfang März die chirurgische Poliklinik des Allerheiligen-Hospitals aufsuchte. In der Ruhe ist die Mittelphalange gegen die Grundphalange abnorm gebeugt, die Endphalange gegen die Mittelphalange deutlich überstreckt (Fig. 1). Aktiv kann die Mittelphalange nicht weiter gestreckt werden, bei dem Versuche nimmt die Ueberstreckung des Endgliedes noch zu. Passiv ist die Beugestellung der Mittelphalange ohne Widerstand und ohne Schmerz auszugleichen; sobald man dieselbe passiv in vollkommene Streckung bringt, hört die Ueberstreckung des Endgliedes alsbald auf, kehrt aber sofort wieder, wenn die künstliche Streckung der Mittelphalange aufhört und der Finger wieder der Schwere und den seine Statik beherrschenden elastischen

Fig. 1.

Fig. 2.

Kräften überlassen wird. Die passive und aktive Beugung der Mittelphalange ist in ihrer Exkursionsbreite deutlich gegen die Norm vergrössert. Die aktive und passive Streckung, sowie die passive Beugung des Endgliedes sind ungestört, dagegen zeigt die aktive Beugung des Nagelgliedes eine ganz bedeutende Einschränkung und geschieht mit sehr geringer Kraft. Man bemerkt dabei, dass sich die Mittelphalange abnorm ausgiebig mitbeugt, während die Beugung der Endphalange fast gleich Null ist (Fig. 2). Sobald man aber passiv das Mittelglied an der

abnorm ausgiebigen Mitbeugung hindert, so wird die Exkursion und die Kraft der Beugung der letzten Phalange normal.

Die Stelle der Verletzung sowohl wie die statisch-kinetischen Störungen wiesen genau wie in dem früher mitgeteilten Fall auf eine Durchtrennung der Sehne des Extensor longus an der Dorsalseite des ersten Interphalangegelenkes hin. Es wurde von Herrn Prof. Tietze diese Stelle operativ freigelegt, die Sehne fehlte hier ganz, sie war ersetzt durch eine breite Lage grobfaserigen Bindegewebes, welches mit der Gelenkkapsel eng verwachsen war und proximalwärts in die normale Sehne des Extensor longus überging; distal war an der Basis der 2ten Phalange auch wieder normales Sehnengewebe zu erkennen. Die Lage des am Rücken der Gelenkkapsel befindlichen Bindegewebes wurde von dieser so gut wie möglich abgetrennt, excidiert, und es wurden die beiden Sehnenenden mit Seidennähten vereinigt. Die Mittelphalange nimmt dadurch alsbald ihre normale Stellung in gerader Verlängerung der Grundphalange ein, aber auch die Endphalange hat damit ihre Ueberstreckung sofort aufgegeben. Ueber das weitere Ergebnis kann ich nichts berichten, da Pat. sich nie wieder vorgestellt hat.

Wir sehen also, dass in diesem zweiten Fall die Störung in der Statik und Kinetik der Mittel- und Endphalange des Zeigefingers ganz genau die gleiche ist, wie in dem früher von mir mitgeteilten Falle. Es handelt sich also um eine ganz typische Störung. Das Interessante dieser Fälle liegt auf bewegungsphysiologischem Gebiete. Ich will die diesbezüglichen Ausführungen in meiner ersten Arbeit hier nur ganz kurz wiederholen. Wir ersehen, dass die Streckung der Mittelphalange nicht, wie bisher allgemein gelehrt wurde, von den Interosseis allein besorgt werden kann, sondern dass dazu die elastische Spannkraft der Sehne des langen Fingerstreckers, welche mit der Dorsalseite der Grundphalange einerseits und mit der Dorsalseite der Basis der Mittelphalange andererseits fest verwachsen ist, ebenso erforderlich ist. Fällt dieses letztere streckende Moment fort, so ist die Extension der Mittelphalange keine vollkommene mehr, und es setzt nun der Organismus infolge der die normale Statik und Kinetik unserer Gliedteile garantierenden koordinatorischen Thätigkeit kompensatorische Massnahmen in Scene: die Interossei werden in erhöhtem Masse angespannt, ohne allerdings eine volle Streckung des Mittelgliedes bewerkstelligen zu können. Aber ihre erhöhte Anspannung bedingt die Ueberstreckung des Endgliedes, da die Interossei zum Mittel- und Endglied ein und dieselbe Sehne entsenden und das Endglied durch die Interossei vollkommen gestreckt wird. Dass diese Auffassung richtig ist, geht

daraus hervor, dass wenn man künstlich die Grundphalange in vollkommene Streckstellung bringt, also dem Organismus die Aufgabe abnimmt die Erhaltung der Mittelphalange in ihrer normalen Stellung durch Muskelkräfte zu leisten, sofort die vermehrte Hilfsanspannung der Interossei aufhört und die Endphalange nicht mehr überstreckt ist, sondern sich in gerade Verlängerung der Mittelphalange stellt. Das geht noch besonders daraus hervor, dass sofort nach Herstellung der Sehnennaht bei der Operation die Ueberstreckung der Endphalange aufgehört hat.

Wir lernen ferner aus unseren beiden Fällen, dass die Sehne des langen Fingerstreckers von Bedeutung für die Flexion des Endgliedes ist. Wenn nämlich die hemmende Streckwirkung der genannten Sehne auf die Mittelphalange in Wegfall kommt, so wird bei der willkürlichen Beugung der Endphalange die Mittelphalange in abnorm starke Beugung gezogen, dadurch werden die Insertionspunkte des Flexor digitorum profundus vorzeitig und übermässig einander genähert und dadurch ihre Kraftentfaltung auf das Endglied annulliert. Wenn man passiv das Mittelglied an der abnormen Mitbeugung hindert, so bleibt die abnorme Annähernng der Insertionspunkte des Flexor profundus aus und damit wird auch die Beugung des Endgliedes an Umfang und Kraft normal.

II.

Fall von subkutaner Zerreissung der Sehne des Extensor pollicis longus. Operative Verbindung des distalen Endes mit der Sehne des Extensor pollicis brevis. Besserung der Funktionsstörung.

Pat. 21 J., Artist, spürte Ende Sept. 06 bei einer artistischen Uebung, bei der er mit den Händen auf den Boden auftreten musste, an der Wurzel des r. Daumens einen sehr heftigen Schmerz. Eine Wunde war nicht vorhanden. Pat. konnte zunächst den Daumen garnicht bewegen; unter Massage schwanden die Schmerzen allmählich, die Beweglichkeit kehrte zwar wieder, Pat. behielt aber starke Behinderung in der praktischen Ausübung seines Berufes zurück. Am 16. XII. suchte er mich deswegen auf. Aeusserlich war an der rechten Hand keine Schwellung oder irgend eine Druckempfindlichkeit festzustellen. Die Stelle der grössten Schmerzhaftigkeit war früher die Gegend der rechten Tabatière gewesen.

Der r. Daumen zeigte folgende Störungen in der Statik und Kinetik seiner Glieder. In der Ruhe ist der rechte erste Metacarpalknochen stärker gegen den Carpus und die Ebene der übrigen Metacarpalknochen

flektiert, als der Norm entspricht; Fig. 3 bringt diese abnorme Beugestellung deutlich zur Anschauung; ferner ist der erste Metacarpalknochen eine Spur mehr abduciert als in der Norm. Die erste Phalange des r. Daumens zeigt keine Anomalie in ihrer Stellung zum ersten Metacarpalknochen (Fig. 4), dagegen befindet sich die zweite Phalange dauernd in einer abnormen Beugestellung zur ersten Phalange (Fig. 4).

Die passive Beweglichkeit des Daumens ist in allen 3 Gelenken, im Carpo-Metacarpal-, im Metacarpo-phalangeal- und im Interphalangeal-Gelenk nach keiner Richtung hin eingeschränkt oder erschwert, auch besteht keinerlei Schmerzhaftigkeit bei passiven Bewegungen. Speciell lässt sich der erste Metacarpalknochen passiv vollkommen extendieren und die letzte Phalange vollkommen gegen die erste strecken.

Fig. 3.

Fig. 4.

Fig. 5.

Die aktive Beweglichkeit zeigt folgende Störungen. Der erste Mittelhandknochen kann nicht extendiert werden, er bleibt in derjenigen Beugestellung, welche er in der Ruhe gegen den Carpus einnimmt, stehen; bei dem energischen Versuch, den der Kranke macht, ihn zu strecken, sieht man, wie sich der erste Mittelhandknochen nur etwas mehr abduciert, die Sehne des Extensor pollicis brevis springt dabei stark unter der Haut vor, während von der Sehne des Extensor pollicis longus, der die Streckung des I. Metacarpale zu besorgen hat, nichts zu sehen und zu fühlen ist, während sich bekanntlich in der Norm diese Sehne bei der Extension des ersten Mittelhandknochens in äusserst charakteristischer Weise unter der Haut markiert. Die Abduktion des ersten Mittelhandknochens (Spreizung des Daumens), geschieht in vollem Umfange und mit voller Kraft (Wirkung des Extensor p. brevis), nur fällt dabei auf, dass sich die letzte Phalange des Daumens noch mehr in Beugestellung begiebt als sie schon in der Ruhe sich befindet. Die Adduktion des I. Metacarpale ist vollkräftig und in vollem Umfange, d. h. bis über die Längsachse des II. Mittelhandknochens hinaus ulnarwärts, möglich; die Adduktion erfolgt aber nur in Beugestellung, d. h. der erste Mittelhandknochen rückt dicht unter die Ebene des zweiten Metacarpale (Wirkung

des Adductor p. brevis und Flexor pollicis brevis), dabei geht die erste Phalange etwas in Beugung, die letzte streckt sich. Adduktion in Streckstellung des I. Metacarpale ist unmöglich (Ausfall der Wirkung des Extensor p. longus). Die willkürliche Flexion und mit ihr ja stets verknüpfte Raddrehung (Opposition) des ersten Mittelhandknochens ist in vollem Umfange möglich und zwar sowohl in abducierter Stellung (Wirkung des Abductor pollicis brevis et longus), als auch in adducierter Stellung (Wirkung des Abductor pollicis brevis et Flexor pollicis brevis caput externum).

Die willkürliche Streckung und Beugung der ersten Phalange ist in vollem Umfange und mit voller Kraft möglich, einerlei übrigens in welcher Stellung sich der erste Mittelhandknochen dabei befindet.

Die willkürliche Beugung der letzten Phalange ist in keiner Weise gestört, dagegen ist die Streckung derselben unmöglich, solange der Daumen d. h. der erste Metacarpalknochen gespreizt steht (Fig. 4), wohl aber wird die letzte Phalange vollkommen extendiert, wenn der Daumen den anderen Fingern opponiert wird, d. h. wenn das erste Metacarpale adduciert und flektiert, und die erste Phalange gebeugt wird. Fig. 5 zeigt die Streckung der letzten Phalange bei der Opposition des Daumens gegen den Kleinfinger, die Streckung ist nicht etwa nur passiv durch den Gegendruck des kleinen Fingers hervorgebracht, sondern sie ist auch dann schon eine vollkommene, wenn die Daumenkuppe mit der Spitze des Kleinfingers noch gar nicht in Berührung ist.

Die geschilderten Störungen in der Statik und Kinetik des Daumens weisen mit aller Bestimmtheit auf den Funktionsausfall des Extensor pollicis longus hin. Dieser Muskel wirkt auf das erste Metacarpale im Sinne der Streckung und der Adduktion, auf der Höhe seiner Wirkung steht der erste Mittelhandknochen genau in der Ebene der übrigen Metacarpalia (das distale Ende sogar in einer noch etwas dorsaleren Ebene als das distale Ende des Index), und dem zweiten Metacarpale hart angepresst, dabei springt die Sehne des langen Streckers scharf unter der Haut vor, die ulnare Begrenzung der Tabatière bildend. In der Ruhe, wo der Daumen der gleichmässigen Wirkung aller der seine Statik beherrschenden Muskeln ausgesetzt ist, befindet sich der erste Mittelhandknochen annähernd in einer Mittelstellung zwischen vollkommener Extension und Flexion und zwischen vollkommener Adduktion und Abduktion. Kommt die Wirkung des Extensor pollicis longus, d. i. des Extensors und Adduktors in Wegfall, so folgt der erste Mittelhandknochen der Wirkung der Schwere und dem Zuge der übrigen auf ihn wirkenden Muskeln, d. h. er rückt infolge der Schwere und der

flektierenden Wirkung des Abductor p. brevis und Abductor p. longus in vermehrte Flexionsstellung und infolge der abducierenden Wirkung des Abductor p. longus und Extensor p. brevis in vermehrte Abduktionsstellung. Maximal ist die Flexionsstellung nicht, da der Extensor pollicis brevis, d. i. ein das I. Metacarpale im Sinne der Extensions beeinflussender Muskel, erhalten ist. Erst wenn auch dieser Muskel in Wegfall kommt, nimmt das I. Metacarpale in der Ruhe den grösstmöglichen Grad von Flexionsstellung an, wie ihn Fig. 6, die einem Falle von totaler Lähmung des Extensor pollicis longus et brevis entspricht, veranschaulicht.

Fig. 6.

Fig. 7.

Maximal ist auch der Grad der pathologischen Abduktion des I. Metacarpale in unserem Falle nicht, da die andern Adduktoren des Daumens (Adductor brevis, Flexor brevis) noch erhalten sind. Einen solchen Fall maximaler Abduktion des I. Metacarpale veranschaulicht Fig. 7, hier besteht Lähmung des Extensor pollicis longus und Lähmung aller Muskeln des Daumenballens, also aller Adduktoren; erhalten sind nur der Extensor brevis und Abductor longus. Infolge der Integrität des Extensor pollicis brevis kann in unserem Falle der erste Mittelhandknochen wenigstens noch soweit willkürlich extendiert werden, dass er die Mitte zwischen grösstmöglicher

Flexion und Extension erreicht, weiter aber geht die streckende Wirkung des Extensor brevis nicht, ausserdem aber kommt bei diesem Streck-Versuche die abducierende Wirkung des Extensor brevis auf den ersten Mittelhandknochen zum Ausdruck. Die vollkommene Streckung sowie die Streckung unter gleichzeitiger Adduktion, die allein dem Extensor longus zukommen, sind in unserem Falle unmöglich. Infolge der Integrität des Adductor p. brevis und des Flexor pollicis brevis kann der Daumen auch willkürlich maximal adduciert werden, aber immer nur unter gleichzeitiger Flexion des I. Metacarpale, welches hart unter den Metacarpalknochen rückt, während die Adduktion in Streckstellung, die allein durch den Extensor longus geschieht, unmöglich ist. Endlich die willkürliche Flexion des I. Metacarpale und die mit ihr stets verbundene Raddrehung des Daumens, also die Bewegung, welche der Opposition zu Grunde liegt, ist in keiner Weise geschädigt, da die zu ihrer Ausführung erforderlichen Muskeln, der Abductor p. brevis und Abductor pollicis longus, intakt sind. Die Muskeln, welche die erste Phalange im Sinne der Streckung (Extensor pollicis brevis) und im Sinne der Beugung (Daumenballenmuskeln) beeinflussen, sind intakt, daher weder eine Anomalie der Ruhestellung noch der willkürlichen Beweglichkeit der ersten Phalange. Die letzte Phalange des Daumens untersteht in der Ruhe der Wirkung des Extensor p. longus und Flexor p. longus, ersterer im Sinne der Streckung, letzterer im Sinne der Beugung wirkend, das Resultat beider Zugkräfte ist die normale Ruhestellung des Endgliedes in ganz leichter Flexion. Fällt wie in unserem Falle die Wirkung des ersteren Muskels aus, so rückt das Endglied in starke Flexion und es kann nicht willkürlich extendiert werden, wenigstens nicht, solange der Daumen, d. h. sein Mittelhandknochen extendiert oder abduciert ist; denn in diesen Stellungen ist der Extensor longus der alleinige Strecker der letzten Phalange. Nun giebt es aber noch eine zweite Muskelgruppe, die das Endglied des Daumens streckt, nämlich der Abductor brevis, Flexor brevis und Adductor brevis; diese üben aber immer gleichzeitig auf das I. Metacarpale eine adducierende und flektierende, und auf die erste Phalange eine flektierende Wirkung aus. Wenn also der Daumen den anderen Fingern opponiert wird, so wird dabei das Endglied vollkommen extendiert, wie es Fig. 5 bei der Opposition des Daumens gegen den Kleinfinger veranschaulicht.

Die Störungen, die unserem Kranken aus dem Funktionsausfall des Extensor pollicis longus in praktischer Beziehung erwachsen,

liegen erstens auf kosmetischem Gebiete, zweitens ist der Kranke beim Erfassen und Umgreifen grösserer Gegenstände durch die dauernde Flexionsstellung des Endgliedes behindert, er kann die Branchen einer Schere, in deren Ringe er Daumen und Zeigefinger eingeführt hat, nur ungeschickt von einander entfernen, da die hierzu erforderliche Streckung des Endgliedes unter gleichzeitiger Abduktion des I. Metacarpale unmöglich ist und der Kranke zum Ausgleich der Störung die Grundphalange des Daumens in das Loch der Schere einlegt, wobei jedoch die Führung der Schere ungeschickt bleibt. Hingegen kann unser Kranker alle anderen feinen Fingerverrichtungen, das Halten und Führen des Bleistiftes und der Feder, das Anfassen kleinerer Objekte mit den Fingern, das Auf- und Zuknöpfen ungestört ausführen, alles Verrichtungen, die auf dem Wechselspiel der Muskeln des Daumenballens einerseits sowie des Extensor pollicis brevis und Flexor pollicis longus andererseits beruhen. Und doch ist unser Kranker durch den Ausfall gerade des Extensor pollicis longus auf das Schwerste geschädigt, viel schwerer geschädigt als es die meisten anderen Individuen mit der gleichen Verletzung sind. Die Schwere der Schädigung hängt mit der Art seines Berufes zusammen. In der zu den klassischen Werken der Medicin gehörigen Darstellung der Physiologie der Bewegungen sagt Duchenne (S. 188), da wo er von dem Unterschiede zwischen der Hand des Menschen und der des Affen handelt: „Nach meiner Meinung findet man die hauptsächlichsten unterscheidenden Merkmale in der Stellung des Daumens. Da nämlich beim Menschen während der Ruhe der Daumen in halber Opposition gehalten wird, so steht er infolge seiner Stellung zum Zeige- und Mittelfinger immer in Bereitschaft, entweder die Feder zu halten, die seine Gedanken ausdrückt, oder das Instrument, mit dem er jene Wunder manueller Geschicklichkeit, die seine Phantasie geschaffen hat, ausführt. Die Stellung des Daumens in der Ruhe zeigt also beim Menschen an, dass die Hand dazu bestimmt ist, seiner hohen Intelligenz zu dienen. Beim Affen dagegen erinnert die Hand im Ruhezustande an das Tier, sie zeigt an, dass er die Bestimmung hat, auf 4 Füssen zu laufen oder auf Bäumen zu klettern. Die kontinuierliche Streckstellung ihres ersten Mittelhandknochens nämlich, jene Stellung, die während der Muskelruhe durch die überwiegende tonische Wirkung des Extensor longus entsteht, gestattet dem Affen, seine Hand ohne Anstrengung oder Ermüdung platt auf den Boden zu setzen. Wenn der Mensch dazu bestimmt wäre, zu klettern oder auf den Händen

zu laufen, so wäre sein Daumen an derselben gestellt worden wie beim Affen. Er müsste, um die Hand platt auf den Boden zu setzen, den Extensor longus pollicis kraftvoll und kontinuierlich kontrahieren". Nun, unser Kranker ist Artist, er ist angewiesen, mit den Händen auf dem Boden oder auf elevierten Laufbrettern zu laufen. Nach den obigen Worten Duchenne's, die für unseren Fall wie geschrieben sind und die ich deshalb wörtlich citiert habe, begreift man ohne Weiteres, wie stark unser Kranker dadurch, dass sein erster Mittelhandknochen gerade dauernd stark gegen die Ebene der andern Metacarpalien gebeugt steht, und dass die letzte Phalange dauernd flektiert ist, in der Ausübung gerade seines Berufes behindert ist. Charakteristisch erscheint es mir auch, dass sich der Kranke in der Ausübung dieses Berufes die Verletzung zugezogen hat. Er verspürte, als er auf den Händen lief, plötzlich einen sehr heftigen Schmerz in der Gegend der Tabatière; äusserlich war keine Verletzung; seitdem bestehen die geschilderten Funktionsstörungen. Aus Duchenne's Darstellung geht hervor, wie stark beim Laufen auf den Händen der Mensch seinen Extensor pollicis longus anspannen muss; durch eine solche starke Anspannung ist der Muskel bei unserem Kranken zerrissen.

Ich schlug dem Kranken operative Freilegung und Sehnennaht vor. Am 18. XII. 06 wurde durch Herrn Prof. Tietze unter Schleich'scher Anästhesie ein Schnitt in der Richtung der Sehne des Extens. p. longus vom Metacarpophalangealgelenk des Daumens an bis ans Ligamentum carpi dorsale hingeführt. Etwa in der Höhe des Carpometacarpalgelenkes findet man das distale Ende der Sehne durch lockeres Granulations- und Bindegewebe mit der Unterlage verwachsen, das proximale Ende ist nicht auffindbar, am Ligamentum carpi dorsale erweist sich das für den Durchtritt der Sehne des Extensor pollicis longus bestimmte Fach (es ist das dritte vom radialen Ende an) als ein leeres Loch. Der Muskel hat sich also mit dem proximalen Sehnenende durch das Loch centralwärts retrahiert. Von einer Freilegung des Muskels und des proximalen Sehnenendes selbst wird Abstand genommen; es wird das distale Sehnenende an die Sehne des Extensor pollicis brevis angenäht. Heilung erfolgt vollkommen ungestört.

Das Resultat der genannten Sehnenaufpflanzung war und ist auch heute, reichlich 1 Jahr nachher, folgendes. Das Endglied des Daumens steht wieder fast gerade, kann auch bei Abduktion des Daumens und bei Extension des I. Metacarpale, soweit diese möglich ist, fast vollkommen extendiert werden. Dagegen ist die Extension des I. Metacarpale und die Adduktion desselben in Extensionsstellung nach wie vor beträchtlich be-

hindert. In der Ruhe steht das erste Metacarpale etwas mehr flektiert als in der Norm. Pat. wird natürlich durch die mangelnde Streckfähigkeit des ersten Mittelhandknochens in seinem Berufe noch sehr behindert; immerhin giebt er zu, schon durch die Geraderichtung der letzten Phalange eine wesentliche Besserung erhalten zu haben.

Es ist vollkommen begreiflich, dass, wenn das distale Ende der Sehne des Extensor longus, welches ja an der letzten Daumenphalange inseriert, auf die Sehne des Extensor pollicis brevis aufgenäht wird, nun das Endglied wieder mehr weniger vollkommen gestreckt werden kann. Es ist aber auch begreiflich, dass die Streckwirkung auf das I. Metacarpale ausbleiben muss. Der Extensor pollicis longus verdankt seine Streckwirkung auf das I. Metacarpale dem Umstand, dass seine Sehne auf der Höhe der Wölbung des Handrückens durch das dritte Fach des Ligamentum carpi dorsale geleitet ist und von hier zur Streckseite des Daumens hinzieht; die Sehne des Extensor pollicis brevis tritt dagegen mit der des Abductor pollicis longus durch das erste Fach des Ligamentum carpi dorsale nicht eigentlich am Handrücken, sondern am tiefgelegenen radialen Rande der Hand hindurch und zieht von hier zur Streckseite des Daumens; es ist also klar, dass ihr Zug niemals den ersten Mittelhandknochen weiter extendieren kann, als bis derselbe in gerader Verlängerung des radialen Randes zwischen Dorsum und Vola sich befindet. Ich würde in Zukunft vorschlagen, bei einem Falle, wo die direkte Vereinigung der beiden Enden der Sehne des Extensor pollicis longus unmöglich ist, oder da, wo dieser Muskel gelähmt ist, das distale Ende desselben an den Bauch oder die Sehne des Extensor indicis proprius oder communis anzunähen, da dann sowohl Extension wie Adduktion des I. Metacarpale gewährleistet werden.

III.

Fall von perkutaner Durchschneidung der Sehne des Extensor pollicis longus. Sehnennaht, Heilung, vollkommene Beseitigung der Funktionsstörung.

Pat. 18 J. alt, Brauer, verwundete sich am 12. VII. 07 beim Flaschenkorken mit einem Glassplitter am l. Daumen über dem Metacarpophalangealgelenk. Die Wunde heilte rasch. Dennoch blieb erhebliche Funktionsstörung am l. Daumen zurück. Am 24. VII. 07 kam Pat. in die chirurgische Abteilung des Aller-Heiligenhospitals (Prof. Tietze), wo ich folgenden Befund erhob. Kleine lineare Narbe quer über dem

Rücken des Metacarpophalangealgelenkes des l. Daumens; auf Druck nicht schmerzempfindlich. Der l. erste Metacarpalknochen steht in der Ruhe etwas mehr flektiert und abduciert als in der Norm und als der der rechten Hand; die erste Phalange des l. Daumens steht normal, die letzte ist total flektiert. Passive Beweglichkeit in allen 3 Gelenken des l. Daumens nach keiner Richtung hin behindert oder schmerzhaft. Aktiv ist die vollkommene Streckung des I. Metacarpale unmöglich, nur etwa bis zur Mittelstellung zwischen vollkommener Flexion und Extension gelingt die Streckung und auch dann nur unter gleichzeitiger starker Abduktion des I. Metacarpale, Streckung in adducierter Stellung ist ganz unmöglich. Die willkürliche Adduktion ist nur unter gleichzeitiger Flexion des I. Metacarpale möglich, dasselbe rückt dabei hart unter das Metacarpale des Zeigefingers, Adduktion in extendierter Stellung ist unmöglich. Die Flexion und die mit ihr stets verknüpfte Raddrehung (Opposition) des I. Metacarpale ist vollkommen möglich und zwar sowohl in abducierter wie in adducierter Stellung. Die willkürliche Abduktion

Fig. 8.

des I. Metacarpale in Mittelstellung und in Flexionsstellung vollkommen möglich, in Extensionsstellung unmöglich. Streckung und Beugung der ersten Phalange des Daumens vollkommen möglich. Streckung der letzten Daumenphalange unmöglich und zwar zunächst in der abducierten Stellung, die der Daumen einnimmt; aber auch wenn der Kranke den Mittelhandknochen adduciert und flektiert und die erste Phalange beugt, also den Daumen gegen die andern Finger opponiert, erfolgt keine Streckung der letzten Phalange des Daumens (cf. Fig. 8); letztere bleibt dabei stets flektiert, wenn der Kranke sie nicht durch Gegendruck seitens des Fingers, dem die Daumenspitze opponiert wird, passiv gerade drückt. Hierdurch unterscheidet sich der vorliegende Fall wesentlich von dem vorigen.

Die Behinderung in praktischer Beziehung ist eine erhebliche. Nicht nur das Umfassen grösserer Gegenstände, also der zu verkorkenden Flaschen, ist durch die Beugestellung des Endgliedes bei Spreizstellung des I. Metacarpale erschwert, sondern das Erfassen kleinerer Objekte, wie des Korkens wird durch die mangelnde Streckung des Endgliedes bei der Opposition des Daumens gegen die anderen Finger, schwer gestört.

Die Funktionsstörung ist ohne Weiteres wieder als Folge des Ausfalls der Wirkung des Extensor pollicis longus erkenntlich. Die Besonderheit des Falles liegt nur in der mangelnden Streckung des Endgliedes auch bei der Opposition. Dieser Mangel gehört nicht zum gewöhnlichen Bilde des Funktionsausfalles des Extensor pollicis longus.

Am 24. VII. wird unter Schleich'scher Lokalanästhesie (Dr. Trappe) die Sehne des Extensor p. longus an der Verletzungsstelle im Bereich des Metacarpophalangealgelenkes freigelegt. Die Sehne ist nicht völlig durchtrennt, es steht noch ein feiner Verbindungsstreifen zwischen proximalen und distalen Ende, die beide stark auseinandergewichen sind; zwischen beiden Enden findet sich schlaffes Granulationsgewebe. Auslösung der Sehne, Anfrischung der beiden Enden, Vereinigung durch Seidennaht. Prompte Heilung. Vollkommene Beseitigung aller Funktionsstörungen. Der erste Mittelhandknochen steht wieder normal, ebenso die letzte Phalange, beide werden nach allen Richtungen in vollem Umfange und mit voller Kraft wieder bewegt, auch in praktischer Beziehung besteht keinerlei Beschränkung in der Gebrauchsfähigkeit des l. Daumens.

Es bleibt in diesem Falle zu erklären, warum auf die Durchtrennung der Sehne des langen Daumenstreckers eine Lähmung der Streckung des Endgliedes auch bei der Opposition des Daumens erfolgte. Sonst fehlt bei Lähmung des Extensor pollicis longus die Streckung des Endgliedes nur in der Ruhe sowie bei Spreizung des Daumens (natürlich auch bei der Streckung des I. Metacarpale, die ja dabei aber sowieso nur beschränkt möglich ist), hingegen wird das Endglied prompt und zwar durch aktive Muskelwirkung gestreckt, sobald der Daumen den anderen Fingern opponiert wird. Dies rührt daher, dass die Muskeln des Daumenballens, welche die Opposition besorgen, d. h. das erste Metacarpale beugen, adducieren und drehen, gleichzeitig die erste Phalange beugen und die letzte strecken. Diese Bewegungen gehören alle zusammen und fallen einer und derselben Muskelgruppe zu. Die Streckwirkung dieser Muskeln des Daumenballens beruht darauf, dass sie, ausser ihrer Insertion an der Basis der Grundphalange und dem Os sesamoideum internum et externum, noch deutliche aponeurotische Streifen auf die Streckseite der Daumenphalange entsenden, die in die Sehne des Extensor pollicis longus übergehen. Durch diese aponeurotischen Verbindungen wird bei Kontraktion der Muskeln des Daumenballens ein Zug an der Sehne des Extensor pollicis longus ausgeübt und dadurch, dass diese an der Dorsalseite der Endphalange inseriert, diese letztere

gestreckt. Die Streckung des Endgliedes durch Kontraktion der Daumenballenmuskeln geschieht also durch Vermittlung der Sehne des Extensor longus. Nun ist aber noch besonders hervorzuheben, dass diese letztere Sehne bei ihrem Verlauf über das erste Metacarpale des Daumens an dieses und speciell an die Dorsalseite des Metacarpophalangealgelenkes durch aponeurotische Verbindungen angeheftet ist. Diese Anheftung giebt der Sehne ein gewisses punctum fixum für ihre Wirkung auf die Endphalange. Wenn also die Grundphalange durch die Muskeln des Daumenballens gegen das I. Metacarpale gebeugt wird, so rückt, selbst wenn der Extensor longus gelähmt ist oder seine Sehne wie in Fall 2 dicht unterhalb des Ligamentum carpi dorsale durchtrennt ist, das distale Sehnenende nicht in seiner ganzen Länge nach, sondern es wird das Endstück, welches an der Articulatio metacarpophalangea einerseits angeheftet ist und am Endgliede andererseits inseriert, gedehnt und in eine erhöhte elastische Spannung versetzt, die als erhöhte Streckwirkung auf die Endphalange zum Ausdruck kommt und im Verein mit dem von den Muskeln des Daumenballens auf die Extensorsehne ausgeübten aktiven Muskelzug die vollkommene Streckung der vorher flektierten letzten Phalange des Daumens bei der Opposition besorgt. Erforderlich ist dazu aber, dass die Extensorsehne ihrer Anheftung an der Dorsalseite des Metacarpophalangealgeenkes nicht verlustig gegangen ist. Ist sie in der Höhe dieses Gelenkes durchtrennt, so hat sie ihr centrales punctum fixum verloren, wird also bei Beugung der Grundphalange nicht mehr gedehnt, sondern rückt einfach lose mit, es kommt also nicht zur Entwicklung elastischer Spannung, die ein Streckungsmoment auf die Endphalange ausüben könnte. Unter diesen Umständen ist selbst kräftige Anspannung der Daumenballenmuskeln nicht im Stande, das ungespannte Endstück der Extensorensehne so anzuziehen, dass eine Streckung des Endgliedes erfolgte. Dieses bleibt bei der Opposition ungestreckt. Das lehrt unser Fall 3 in sehr instruktiver Weise, während Fall 2 zeigt, dass oberhalb dieser Anheftung am 1. Metacarpale die Sehne des Extensor longus durchtrennt sein kann, ohne ihrer streckenden Wirkung auf das Endglied bei der Opposition verlustig zu gehen.

XXV.

AUS DEM

STÄDTISCHEN KRANKENHAUSE

ZU FRANKFURT a. M.

CHIRURG. KLINIK: PROF. DR. L. REHN.

Zur Therapie der Pancreatitis.

Von

Dr. W. Noetzel,

ehemaligem Sekundärarzt der Klinik,
z. Zt. Chefarzt des Knappschaftskrankenhauses zu Völklingen a. Saar.

Die chirurgischen Anschauungen über die Behandlung der akuten Pancreatitis stehen im Zeichen derselben Wandlung, welche die ganze Chirurgie der akuten intraperitonealen Erkrankungen in der allerjüngsten Zeit durchgemacht hat. Das klassische Paradigma dafür und zugleich nach meiner Ueberzeugung in mehr als einer Hinsicht der Ausgangspunkt ist die Behandlung der Appendicitis. Wir sahen überall den ängstlichen Grundsatz schwinden, dass die Operation unter allen Umständen gefährlich oder sicher tödlich sei, dass aber ohne dieselbe die Natur vielleicht noch einmal allein sich helfen könne, nachdem die gerade in solchen verzweifelten Fällen von einzelnen Operateuren erzielten ersten Erfolge den Weg gezeigt hatten, wie man sicherere und im Falle einer Frühoperation ganz sichere Erfolge erzielen kann. Die Forderung möglichst frühzeitiger Laparotomie und zugleich das Pflichtgefühl auch in weit vorgeschrittenen Fällen mit nur ganz geringen operativen Chancen aber mit absolut tödlicher Prognose ohne Operation noch einen letzten Versuch der Rettung zu machen sind jetzt fast Allgemeingut der

Chirurgen geworden. Und diese Principien haben nicht nur die Erhaltung vieler sonst verlorener Menschenleben bewirkt, sondern auch zugleich der wissenschaftlichen Forschung wieder neue Wege erschlossen.

Verhältnismässig sehr verspätet sind diese neuen Grundsätze der Therapie der akuten Pancreatitis zu Gute gekommen. Noch auf dem 32. Chirurgenkongress 1903 konnte Bunge[1]) mit allem Recht behaupten, dass „als Grundsatz gilt, zu versuchen, die Patienten über das akute in das chronische Stadium hinüberzuführen und dann erst zu operieren, wenn es zur nachweislichen Eiterung gekommen ist".

Die drei von Bunge mitgeteilten Fälle von erfolgreichen chirurgischen Eingriffen, welche die Kasuistik damals erst aufwies, nämlich von Halsted[2]), Hahn[3]) und Köhler (Pels-Leusden)[4]) hatten an der allgemeinen Geltung dieses Grundsatzes nichts ändern können wohl gerade deshalb, weil durch dieselben der Beweis des Erfolges eines planmässigen Vorgehens vor allem gegen den Krankheitsherd selbst nicht erbracht war. Es blieben glückliche Ausnahmefälle, dabei aber mehr Verlegenheitsoperationen, welche vor allem rasch beendet werden mussten, nachdem erst die Autopsie in vivo das Vorhandensein einer Erkrankung ergeben hatte, welche bis dahin für operativ unheilbar galt. Dem Fall von Halsted gegenüber, in welchem nur die Laparotomie mit nachfolgender Naht ohne Drainage ausgeführt wurde, und in welchem der Kranke mehrere Jahre später in ganz gleicher Weise erkrankt und ohne Operation gesund geworden ist, erscheint auch die Kritik Körte's[5]) gerechtfertigt, der Mann sei trotz Operation gesund geworden. Dagegen sind die Fälle von Hahn und von Köhler immerhin schon zweifellose Beweise dafür, dass diese akuten Erkran-

1) Verhandl. des 32. Kongresses der Deutschen Gesellschaft für Chirurgie 1903. Arch. f. klin. Chir. Bd. 71.

2) Cit. nach Körte, Chirurg. Erkrankungen und Verletzungen des Pankreas. Deutsche Chirurgie. Lief. 45 d. S. 171.

3) Deutsche Zeitschr. f. Chir. 1900. Bd. 58.

4) Charité-Annalen. Jahrgang 26. Bunge betont, dass in diesem von Köhler operierten, von Pels-Leusden mitgeteilten Fall keine Pankreasblutung, sondern eine ganz frische eitrige Pancreatitis vorlag. Ich komme auf diesen Punkt, die Unterscheidung der hämorrhagischen und der eitrigen Pancreatitis, noch einmal zurück. Ich möchte dem hier nur insoweit vorgreifen, als ich den Fall als gleichwertig zu den erfolgreich operierten Fällen der uns hier interessierenden Krankheit zähle.

5) Deutsche med. Wochenschr. 1901. Vereinsbeilage S. 11.

kungen des Pankreas durch eine Operation geheilt werden können, welche dem Exsudat des Entzündungsherdes Abfluss nach aussen verschafft. Dass dieser Indikation durch jene beiden Operationen genügt wurde und die Fälle ausheilen konnten, das war durch die individuelle Art der Fälle begründet. Dass die beiden Eingriffe als solche nicht geeignet waren, der bei der Pancreatitis gegebenen Indikation einigermassen sicher zu genügen, steht nach allen übrigen Erfahrungen fest.

Bunge gebührt das Verdienst, als erster an einem einwandsfrei durch die Operation geheilten Fall die operative Indikation bei der Pancreatitis und damit den Weg der Operation festgelegt zu haben. Damit war die Heilbarkeit dieser schweren Krankheit erst im Princip bewiesen und zugleich in einem viel weiteren Umfange als durch die beiden vorher bekannten Fälle. Es erschien nach meiner Auffassung von vorneherein klar, dass die principielle Befolgung der Bunge'schen Vorschriften eine viel grössere Zahl dieser Kranken der Heilung durch die Operation würde zuführen können. Und hiermit war zuerst die Forderung gerechtfertigt, bei der akuten Pancreatitis nicht mehr die Hände in den Schoss zu legen, sondern so bald als möglich die Laparotomie auszuführen.

Wie sehr sich inzwischen die Anschauungen geändert haben, dafür citiere ich als Beweis Körte, welcher im Jahre 1898[1]) einen vollkommen ablehnenden Standpunkt gegenüber einem operativen Eingreifen bei der akuten Pancreatitis einnahm und welcher jetzt[2]) seine neuesten Erfahrungen dahin zusammenfasst, „dass man auch im akuten Stadium mit Erfolg eingreifen kann" und weiter, „dass es durch frühzeitiges Eingreifen gelingen kann, der weiteren Entwicklung der Folgezustände, Nekrose und Eiterung vorzubeugen".

Den Beweis für die Richtigkeit dieser Sätze haben die in der letzten Zeit erschienenen verhältnismässig schon zahlreichen Veröffentlichungen operativ geheilter Fälle erbracht. Eine Besprechung derselben kann ich mir umsomehr versagen, als erst kürzlich eine umfassende Zusammenstellung dieser Litteratur von Ebner[3]) er-

1) Chirurg. Erkrankungen und Verletzungen des Pankreas. Deutsche Chirurgie. Lief. 45 d.

2) Krankheiten des Pankreas in Handbuch der prakt. Chirurgie von E. v. Bergmann und P. v. Bruns. III. Aufl. 1907. Bd. 3. S. 714.

3) Pancreatitis und Cholelithiasis. Volkmann's klin. Vorträge Nr. 452/53 (Chirurgie Nr. 128/129) 1907.

schienen ist, welcher die einzelnen Fälle eingehend würdigt. Ebner berichtet über 36 Fälle mit 17 = 47,2 % Heilungen und erwähnt 20 nicht operierte Fälle, von denen nur 2 = 10 % geheilt wurden. Mayo Robson[1]) spricht in einer neuen Arbeit von 59 berichteten Operationen, von denen 23 „einen vollen Erfolg hatten". Er zählt dieselben allerdings nicht auf. Er selbst hat 4 Fälle operiert mit 2 Heilungen. Man darf wohl annehmen, dass inzwischen noch mehr erfolgreiche Operationen ausgeführt sind. Doch ist natürlich alles in allem die Zahl derselben noch eine kleine und die Mitteilung jedes neuen durch Operation geheilten Falles ist gerade jetzt meiner Meinung nach angezeigt, da wir noch im Anfangsstadium unserer operativen Erfahrungen stehen. Es liegt auch in der Natur der Sache, dass der einzelne Operateur meist nur über einen oder wenigstens über nur wenige Fälle berichten kann. Ich habe in der nachfolgenden Mitteilung auch nur einen einzigen einwandsfreien neuen Operationserfolg zu berichten. Derselbe darf meines Erachtens ein besonderes Interesse dadurch beanspruchen, dass hier im Sinne von Körte's Forderung durch einen sehr frühzeitigen Eingriff Nekrose und Eiterung verhütet und ein auffallend leichter Verlauf mit rascher völliger Heilung erzielt wurde.

Das Interesse an dieser Operation und ihrem Erfolg wurde damals für mich beherrscht durch die Erinnerung an einen ganz kurz vorher mit unglücklichem Ausgang operierten Fall, welcher mir in verschiedener Hinsicht eine besondere Lehre bedeutete, so zwar, dass ich auf Grund dieser traurigen Erfahrung bestimmt erwartete, den nächsten Fall von akuter Pancreatitis durch einen raschen und sicheren Eingriff zu retten. Ich teile die Krankengeschichte dieses letzteren Falles, auf welchen ich später wiederholt zurückkommen muss, zuerst mit. Dieselbe ist leider eine Geschichte der Irrungen und wenig rühmlich für den Operateur, aber lehrreich. Es ergab sich dann von selbst, dass auch die aus der früheren Zeit stammenden Krankengeschichten von unseren grösstenteils unglücklich verlaufenen Pancreatitisfällen auf Grund der neuen Erfahrungen ein erhöhtes Interesse gewannen und einer Durchsicht unterzogen wurden. Einiges davon erschien mir an dieser Stelle mitteilenswert. Im Ganzen wurden ausser den bereits erwähnten beiden Fällen seit 1902 operiert 4 letal verlaufene Fälle im akuten aber sehr weit vorgeschrittenen Stadium, davon einer im Anschluss an chronische

1) Beziehungen der Anatomie zu den Krankheiten des Pankreas. Berl. klin. Wochenschr. 1908. Nr. 4 u. Nr. 7.

schwere ascendierende Cholelithiasis entstanden, ein mit einer unvollkommenen Operation im akuten Stadium ins chronische Stadium hinübergeleiteter und nach einem sehr schweren langen Krankenlager geheilter Fall, ein im akuten Stadium konservativ behandelter später wegen Eiterung mehrfach operierter Fall, der ebenfalls nach sehr schwerem langem Krankenlager schliesslich genesen ist. Zur Beobachtung kam ferner ein im Krankenhaus entstandener und ohne Operation letal geendeter Fall. Ich teile am Schluss noch einen geheilten Fall von Verletzung des Pankreas mit, welcher in seinem Verlauf nach Tamponade der Pankreaswunde eine völlige Uebereinstimmung mit dem Verlauf der geheilten Fälle von vorgeschrittener Pancreatitis zeigte, und einen Fall von Choledochusverschluss durch Pankreascirrhose, welcher durch Cholecystenterostomie geheilt wurde.

Meine Ausführungen sind fast ausschliesslich der Therapie der Pancreatitis gewidmet, welche ich demgemäss zuerst behandle. Bezüglich der Pathogenese und der Diagnose kann ich mich kurz fassen und auf die bekannten Arbeiten verweisen[1]).

Die zum Zweck des bequemeren Hinweises auf die einzelnen Fälle durchgeführte Bezeichnung der mitgeteilten Krankengeschichten mit fortlaufenden Nummern ist, wie ersichtlich, nicht chronologisch richtig, sondern die Reihenfolge der Krankengeschichten musste sich dem Text anpassen, für welchen die beiden zuletzt operierten Fälle 1 und 2, besonders Fall 2, das Wichtigste und zugleich der Ausgangspunkt waren.

1. Frau L., 25 J., aufgen. 8. I. 07.

War im Allgemeinen früher gesund. 5 normale Geburten, die letzte 1. IX. 06. Letzte Menses 20. XII. 06. Ende Oktober 9 Tage in einer anderen Klinik in Behandlung wegen Schmerzen in der linken Oberbauchgegend, welche unter Umschlägen zurückgegangen sein sollen. Heute Mittag nach vorherigem völligem Wohlbefinden plötzlich excessive Schmerzen im Bauch, besonders in der linken Oberbauchgegend. Pat. wurde fast ohnmächtig vor Schmerzen, schleppte sich mühsam nach Hause und hatte dann andauernde Schmerzen mit Krämpfen und einmaligem Erbrechen. Der letzte Stuhlgang war gestern erfolgt. Aufnahme ins Krankenhaus ca. 4 Stunden nach dem ersten Beginn.

Status: Kräftig gebaute gut genährte Frau in schwerem shockartigem Collaps; sehr blass, stöhnt vor Schmerzen. Puls klein, aber regelmässig,

1) Vor allem Körte l. c., ferner Oser, Nothnagel's spec. Pathologie und Therapie Bd. 18. — v. Brunn, Ref. Centralbl. f. allgem. Pathologie und pathol. Anatomie. Bd. XIV. — Truhart, Pankreas, Pathologie. I. Teil. Wiesbaden 1902. — Ebner l. c., Mayo Robson l. c.

90—100, Temp. ax. 36,7, rect. 37,5. Der Bauch ist diffus mittelstark aufgetrieben, in allen Teilen empfindlich, am meisten in den unteren Partien, wo bei leiser Berührung bereits reflektorische Spannung sich einstellt. Hier werden auch die heftigsten spontanen Schmerzen geklagt, doch wechseln diese Angaben, manchmal wird auch die linke Oberbauchgegend als besonders empfindlich angegeben. Freier Erguss ist im Peritoneum nicht nachweisbar. Nirgends ein Tumor oder eine Resistenz zu fühlen. Leber und Milz sind normal. Vaginal normaler Befund, Adnexe nicht vergrössert.

Die Diagnose bleibt ungewiss. Es wird an eine frische gonorrhoische Peritonitis gedacht und zunächst abgewartet. Als nach 3 stündigem Abwarten die Schmerzen und der Collaps zugenommen haben, erscheint die Laparotomie indiciert.

Operation (Dr. Noetzel): Schnitt in der Mittellinie dem Sitz der hauptsächlichsten Schmerzen entsprechend zwischen Nabel und Symphyse. Aus der eröffneten Bauchhöhle entleert sich sofort freies blutig seröses etwas getrübtes Exsudat in mässiger Menge. Aus einem tief in den Douglas eingeführten Drain strömt reichlich eine blutig eitrige Flüssigkeit aus. Die Darmschlingen überall gerötet, beide Tuben sind unregelmässig verdickt, knotig gerötet, mit leichten Fibrinbeschlägen bebedeckt, das linke Ovarium verdickt, cystisch, mit der Tube verbacken. Salpingektomie rechts, Salpingooophorektomie links. Die verdickte gerötete und mit kleinen Fibrinauflagerungen bedeckte Appendix wird ebenfalls in typischer Weise exstirpiert. Die jetzt nach oben in die Bauchhöhle eingeführte Hand fühlt die Gallenblase stark vergrössert, prall gefüllt und fühlt auch reichliche Steine in derselben. II. Laparotomieschnitt im Epigastrium. Die Punktion der hervorgezogenen Gallenblase ergiebt trüb eitrig aussehende Galle, die Gallenblase ist mit zahllosen kleinen Steinen angefüllt. Nunmehr werden Magen und Duodenum genau inspiciert und überall normal gefunden, nirgends zeigen sich Fettnekrosen, es ist auch kein Tumor in der Pankreasgegend zu fühlen, der Pankreaskopf wird bequem abgetastet und besichtigt. Derselbe erscheint von normaler Grösse und Resistenz. Es wird nunmehr die kranke Gallenblase in typischer Weise exstirpiert, ein Drain auf den Stumpf und ein Tampon auf die Leberwunde gelegt. Die Bauchhöhle wird nun abwechselnd von beiden Wunden aus mit warmer Kochsalzlösung reichlich ausgespült, bis die Spülflüssigkeit überall, auch aus dem Douglasdrain, klar abläuft. Darauf Etagennaht beider Bauchwunden bis auf die Drains.

Die aufgeschnittene Gallenblase zeigt Rötung und starke Schwellung der Schleimhaut, sie ist fast ganz mit kubischen Steinen ausgestopft, die Galle erweist sich steril. Die aufgeschnittenen Tuben zeigen chronische Entzündung, Verdickung der Wand, starke Wucherung der Schleimhaut, keine Mikroorganismen. Auch die von dem freien Exsudat der Bauch-

höhle angelegten Agarkulturen bleiben grösstenteils steril, nur auf wenigen gehen einzelne Kolonien von B. coli auf.

10. I. Temp. ax. und rect. 39,5. Puls gestern hochfrequent, sehr klein, heute besser, 120 (Digalen, Kampfer), Abdomen noch sehr aufgetrieben, Erbrechen. Abends Stuhlgang nach Einlauf. Schmerzen angeblich geringer. Temp. ax. 38,5, rect. 39,5. — 12. I. Erbrechen hat nach Magenspülung aufgehört. Heute dauernde Durchfälle. Abdomen noch stark aufgetrieben. Temp. ax. 39,6, rect. 40,3. Puls 150. — 14. I. Pat. ist etwas benommen, Puls besser 120, Temp. ax. 38,5, rect. 39,1. Durchfälle bestehen fort. Das Douglasdrain wird entfernt. — 16. I. Klagen über fortwährenden Durst. Abdomen kolossal aufgetrieben. Grosse Unruhe. Puls 120—130. Temp. ax. 38,7, rect. 39,0. — 18. I. Blase steht bis zum Nabel. Der mit dem Katheter entfernte Urin enthält 3,8% Zucker. Bauch unverändert aufgetrieben. Links neben dem Nabel fühlt man eine bis in die Milzgegend vorragende Resistenz, welche gegen Abend stark zugenommen hat. Zunehmender Verfall. Temp. ax. 38,5, rect. 39,7. Puls 150—160.

II. Operation (Dr. Noetzel): Oberflächliche Aethernarkose. Wiedereröffnung der oberen Bauchwunde. Schon nach Entfernen der Hautnähte quillt reichlich bräunlicher stinkender Eiter heraus. Querschnitt nach links, es entleeren sich kolossale Eitermengen. Die eingeführte Hand gerät in einen grossen erweichten Herd des Pankreas, eine Zerfallshöhle. Die Höhle wird ausgespült, ausgetupft und dann mit 2 reichlichen Tampons ganz ausgestopft, von welchen der eine nach oben, der zweite durch das stumpf durchtrennte Mesocolon transversum herausgeleitet wird. Dabei zeigt es sich, dass die Höhle bis ganz nach links an die Milz und die Flexura lienalis coli hinreicht. Hier wird eine Gegenöffnung gemacht und ein weiterer Tampon und ein dickes Drain eingeführt. Am stark geblähten Colon descendens, welches beim Herausquellen platzt, wird rasch ein Anus praeternaturalis angelegt. Rasche Naht der Bauchwunden um die Tampons und Drains. Exitus nach wenigen Stunden.

Sektion: Ductus cysticus abgebunden. An der Stelle, wo der Choledochus in das Duodenum mündet, Andauung des Duodenums von etwa Pfennigstückgrösse, das Pankreas durch die angedaute Schleimhaut erkennbar. In der Umgebung des Duodenums Fettnekrosen, ebensolche im Fett des Mesenteriums, des grossen Netzes und in der Tiefe zwischen Magen und den linksseitig gelegenen Dünndarmschlingen. Nach Entfernung der mit blutig eitrigem Sekret ganz durchtränkten Tampons aus der Bursa omentalis zeigt sich das sehr weiche Pankreas, in dessen Umgebung sich reichliche Fettnekrosen befinden, in einer Abscesshöhle liegend, deren Wände schmutzig graugrün verfärbt sind, mit Fettnekrosen bedeckt. Der Ductus Wirsungianus ist mässig erweitert, seine Wandung verdickt, die Schleimhaut graurot gefärbt, der Inhalt schleimig eitrig.

Keine Steine. 6 cm von seiner Mündung ins Duodenum entfernt führt er in eine Abscesshöhle des Pankreas, deren Wandung aus morschem, gelblichgrauem Gewebe besteht und die nach unten mit der grossen, das Pankreas umgebenden Abscesshöhle kommuniciert. Das Pankreasgewebe ist weich, zerreisslich, schwärzlich gefärbt, grösstenteils ohne Läppchenzeichnung. Nur im Pankreaskopf dicht unter dem Duodenum weiches, graurotes Drüsenparenchym mit undeutlicher Läppchenzeichnung, der Pankreasschwanz ist mit der Milz verwachsen, die Milz mit dem linken Leberlappen. Leber gross, weich, brüchig, Schnittfläche graubräunlich, Acini erkennbar, Ductus hepaticus nicht erweitert, keine Steine mehr. Im übrigen: diffuse, fibrinöse Peritonitis, hyperplastischer Milztumor, trübe Schwellung der Nieren, Dilatation beider Ventrikel des Herzens, Katarrh des Duodenums.

Epikrise: Ich werde in den nachfolgenden Ausführungen noch auf die Einzelheiten dieses Falles einzugehen haben. Doch erscheint es mir angebracht, schon hier einiges zur Rechtfertigung der unglücklichen ersten Operation vorzubringen. Dass zuerst unterhalb des Nabels eingeschnitten wurde, ergab sich aus der Lokalisierung der hauptsächlichsten Schmerzen von Seiten der Kranken. Erklärt ist diese Lokalisation durch das reichliche und für ein so frühes Stadium der Pancreatitis auch verhältnismässig stark eitrige Sekret im Douglas. Der Befund an den Tuben war ein solcher, wie man ihn mitunter, wenn auch nicht oft, bei einer von den Tuben ausgehenden Peritonitis findet. Dazu kam die linksseitige Oophoritis und die Beteiligung der Serosa der Appendix, wie man sie gerade bei eitriger Salpingitis mit progredienter Peritonitis findet. Die Absuchung der oberen Bauchgegend nach der Exstirpation der Tuben und der Appendix habe ich bei solchen Operationen immer vorgenommen, wenn vor der Operation eine solche Unklarheit bestanden und die Operation selbst wie hier einen völlig befriedigenden Befund nicht ergeben hatte. Man muss ja auch mit der Möglichkeit rechnen, dass einmal ausnahmsweise zwei verschiedene gleich schwere Erkrankungen vorliegen. Der Befund der Gallenblase war ein solcher, dass ihre Exstirpation mir unbedingt angezeigt schien. War es auch bei dem Fehlen einer Perforation der Gallenblase nicht wahrscheinlich, dass von ihr die Peritonitis ausgegangen war, so bestand doch gewiss die Möglichkeit, dass die so wechselnden und dabei im Verhältnis zu den Veränderungen an den Tuben übermässig heftigen Schmerzen gerade durch das Zusammenwirken zweier verschiedener Erkrankungen, der Cholecystitis einerseits, der Salpin-

gitis und Beckenperitonitis andererseits, zustande gekommen waren.

An die Möglichkeit einer Pankreaserkrankung habe ich gedacht. In der Krankengeschichte findet sich ausdrücklich bemerkt, dass Fettnekrosen nicht vorhanden waren. Auch wurde der Pankreaskopf nach Emporheben des Magens und der Leber besichtigt und abgefühlt. Dass ich also die damals zweifellos schon vorhandene Pancreatitis nicht fand, d. h. dass ich nicht weiter nach dieser Krankheit durch Freilegen der ganzen Drüse suchte, lang daran, dass ich die Möglichkeit einer Pancreatitis nach dem Befund am Pankreaskopf und bei dem Fehlen der Fettnekrosen ausschloss. Auf die Bedeutung dieser negativen Befunde für die Diagnose intra operationem komme ich noch zurück.

Weiter habe ich in dem Verlauf dieses Falles einen Beweis zu erblicken geglaubt für meine weiter unten geäusserte und begründete Auffassung, dass der einfachste operative Eingriff, die einfache Laparotomie mit Ablassen des peritonealen Exsudates und Drainage nach Hahn, gerade im Frühstadium eine Heilung nicht herbeiführen könne. Ich will hier nur im Voraus dem zu erwartenden Einwand widersprechen, dass in meinem Falle es sich eben um nichts weniger als einen einfachen Eingriff, vielmehr um eine sehr schwere Laparotomie gehandelt habe. Dieser Einwand ist deshalb nicht stichhaltig, weil jedenfalls die Kranke, welche damals noch in einem sehr guten Kräftezustand sich befand, den Eingriff zweifellos sehr gut vertragen hat. Der Verlauf nach dieser Operation zeigt eben ganz und gar nichts von einer postoperativen Beschleunigung des Verfalls, sondern er zeigt nur deutlich, dass die eigentliche Grundkrankheit nicht beeinflusst war und von Tag zu Tag Fortschritte machte. Nicht einmal von einem „rapiden Verlauf" der Erkrankung nach der Operation kann man dabei sprechen.

Es erscheint mir fast überflüssig, hier zu bemerken, dass ich es für ausgeschlossen halte, dass die Pancreatitis zur Zeit der ersten Operation noch nicht bestanden, sondern sich erst nach derselben als Folge des zweifellos älteren Gallensteinleidens entwickelt haben könnte.

Nach dem Befund sowohl bei der zweiten Operation wie bei der Obduktion hat es sich hier um eine eitrige Pancreatitis und wahrscheinlich nicht um eine primäre Blutung gehandelt. Damit würde es nach meiner Auffassung auch am besten im Einklang stehen, dass bei der ersten Operation jedenfalls ein grösserer Tumor der Pankreasgegend nicht bestanden hat. Der bei der Sektion frei-

gelegte Abscess in der Drüse selbst lag im Körper des Pankreas in der Mitte mehr nach dem Schwanz zu. Das erklärt den normalen Befund des Pankreaskopfes bei der ersten Operation. Derselbe zeigte ja auch bei der Sektion allein noch die Läppchenzeichnung. Die primären Hämorrhagien ergreifen die Drüse doch wohl meistens mehr gleichmässig.

2. 28j. Büglerin. Aufgen. 28. I. 07.

Vor 1 Monat fieberhaftes Wochenbett. Heute Nachmittag plötzlich mit heftigen Schmerzen in der Magengegend erkrankt. Abends spät Aufnahme ins Krankenhaus cirka 6 Stunden nach dem ersten Beginn der Schmerzen.

Status: Graciler Körper mit geringem Fettpolster, Gesicht blass, kein Verfall, doch Eindruck schwerer Erkrankung. Klagt über unerträgliche Schmerzen in der Magengegend, wimmert und wirft sich hin und her. Kein Erbrechen. Im Epigastrium starke reflektorische Spannung, das übrige Abdomen weich, schmerzfrei und auf Druck unempfindlich. Man hört mit dem Stethoskop überall Peristaltik, scheinbar wie in der Norm. Temp. ax. 37,1, rect. 37,7, Puls 100—106, kräftig, regelmässig. Urin frei von Eiweiss und Zucker.

Der ganze Zustand ist zweifelhaft. In Anbetracht der Erfahrung, dass eine akute Gastritis solche Erscheinungen machen kann, wird Morphium subkutan gegeben und bis zum Morgen gewartet. — 29. I. 07. Temp. ax. 36,7, rect. 38,5. Puls 125, aber kräftig und regelmässig. Nach Aufhören der Morphiumwirkung bestehen wieder unerträgliche Schmerzen. Das ganze Abdomen erscheint jetzt auf Berührung schmerzhaft und zeigt reflektorische Spannung. Der Gesichtsausdruck ist ängstlicher geworden. Alles in allem hat man den Eindruck, dass ein progredienter intraperitonealer Process vorliegt. Deshalb wird die Laparotomie beschlossen. Die am Abend vorher von anderer Seite gestellte Diagnose auf Perforation eines Magengeschwürs wird auch jetzt für unwahrscheinlich gehalten. Die Diagnose bleibt in suspenso, doch wird eine akute Pancreatitis mit abdominaler Fettnekrose vermutet. Der Urin ist auch jetzt frei von Eiweiss und Zucker.

Operation (Dr. Noetzel): Medianschnitt im Epigastrium. Aus der Bauchhöhle entleert sich sofort blutigseröse Flüssigkeit. Auf der oberen Hälfte des Netzes zeigen sich zahlreiche frische Fettnekrosen, die unteren Netzpartien und das Mesenterium sind vollkommen frei von Fettnekrosen. Man fühlt keinen Tumor hinter dem Magen. Die Gallenblase zeigt sich normal, enthält keine Steine. Es wird nun eiligst nach dem Vorschlag von Bunge das Lig. gastrocolicum stumpf ohne Blutung durchtrennt, sofort fliesst stärker blutige dunkle Flüssigkeit ab. Nach Wegtupfen derselben wird das besonders in der Mitte stark geschwollene und in toto

hämorrhagisch infiltrierte Pankreas sichtbar. Es wird ein reichlicher Tampon auf das Pankreas und möglichst überall um dasselbe herumgelegt, so dass die ganze Drüse völlig bedeckt ist. Dann wird ebenfalls stumpf das Mesocolon transversum ganz nahe am Ansatz durchtrennt und von hier aus ein zweiter Tampon auf das Pankreas gelegt. Dann wird ein Drain tief in den Beckengrund eingeführt und zu einem in der Mitte zwischen Nabel und Symphyse angelegten Knopfloch herausgeführt, worauf sofort im Strahl blutig-seröse Flüssigkeit aus dem Becken herausfliesst. Von der Laparotomiewunde und vom Drain abwechselnd wird nun die ganze Bauchhöhle reichlich mit Kochsalzlösung ausgespült. Die ganze Laparotomiewunde wird darauf exakt in 3 Etagen genäht bis auf je eine kleine Lücke im oberen und im unteren Wundwinkel, zu welchen die Tampons herausgeleitet werden. Tiefstellung des Beckens nach Rehn.

30. I. Temp. ax. 28,2, rect. 39,0. Puls 130—140, aber kräftig und regelmässig, Leib mässig aufgetrieben. Physostigmin subkutan. Abends Stuhlgang auf Einlauf. — 31. I. Temp. ax. 38,0, rect. 39,2. Puls 140 bis 144, kräftig, Blähungen gehen ab. Stuhlgang auf Einlauf. — Vom 1. II. ab fieberfreier Verlauf, Puls normal. Der Leib ist weich. Stuhlgang wird bei der an habitueller Obstipation leidenden Pat. immer nur durch Klysmen und Laxantien erzielt. Befinden sonst gut. Das Douglasdrain, das sehr fest sass, wird erst am 8. Tag entfernt. Die Tampons werden langsam gelockert und allmählich entfernt, dann kurze Zeit ein dünnes Drain im unteren Wundwinkel eingeführt. Es erfolgt nur eine vorübergehende bräunlich-eitrige Sekretion. Die Laparotomiewunde heilt per primam. — 3 Wochen nach der Operation steht Pat. auf mit fest verheilter Wunde. Der weitere Aufenthalt dient hauptsächlich der Beobachtung, da nach der auffallend raschen Heilung ein Recidiv befürchtet wird. — Am 25. III. 07 geheilt und völlig beschwerdefrei entlassen, nachdem der Ernährungszustand erheblich gebessert und eine Gewichtszunahme um 6 Pfund (seit der Aufnahme) erzielt worden ist. Der Urin war in dieser ganzen Zeit frei von Eiweiss und Zucker.

Auf eine Anfrage teilt die Operierte ein Jahr nach der Operation brieflich mit, dass sie sich seit der Entlassung aus dem Krankenhause dauernd wohl gefühlt und erheblich an Gewicht zugenommen habe, niemals krank gewesen sei und gar keine Beschwerden mehr gehabt habe. Sie giebt an, einen anstrengenden Posten als Köchin seit dieser Zeit inne zu haben.

Ich will die diagnostische Seite des Falles hier ganz bei Seite lassen und nur den therapeutischen Effekt besprechen. Derselbe besteht in einem glatten, fast reaktionslosen Verlauf mit rascher völliger Heilung wie nach irgend einer aseptischen Laparotomie. Dieser Verlauf überraschte mich damals derartig, dass ich lange Zeit hindurch an eine gründliche Ausheilung der Pancreatitis nicht

recht glauben konnte, sondern einen neuen Anfall befürchtete un hauptsächlich deshalb die Operierte so lange im Krankenhaus be hielt und weiter beobachtete.

Wenn ich an diesem Falle den Effekt der operativen Behand lung der Pancreatitis nach Bunge auseinandersetze, so ist es ge rade der leichte rasche Verlauf, der mir zwei Einwände zu provo cieren schien. Zuerst fragte ich mich, ob ein solcher Fall über haupt der Operation bedurft hätte, ob es sich dabei nicht vielmeh um eine von den Pankreasattacken gehandelt haben könne, welch spontan ausheilen, wie wir sie in der Anamnese der operierten Pa tienten finden, besonders charakteristisch in dem Fall von Hal sted, in welchem mehrere Jahre nach der Operation ein eben solcher Krankheitsanfall ohne Operation überstanden wurde.

Dagegen kann ich nur feststellen, dass in meinem Fall für al Aerzte, welche die Kranke beobachteten, der schwere und vor alle progrediente Charakter der Krankheit nicht zu bezweifeln war. Ur gerade beim Vergleich mit unseren anderen Fällen von akut Pancreatitis muss ich auch epikritisch die ganzen Krankheitserschei nungen des Falles vor der Operation als sehr schwere bezeichne gar nicht leichter als z. B. bei dem infolge zu später Operati letal verlaufenen Fall 1. Ich glaube man kann auch den Op rationsbefund, die schwere hämorrhagische Infiltration der Drüse, a Beweis heranziehen, dass hier nicht einer von den Anfällen vorla welche ohne Operation ausheilen können. Doch lässt sich dem natürli entgegenhalten, dass wir die anatomischen Befunde der spontan g heilten Fälle nicht kennen. Jedenfalls kann ich nach allem d Fall nicht für einen leichten erklären. Ich finde vielmehr die E klärung für den überraschend guten Erfolg in der frühzeitigen ric tigen Operation, durch welche die Nekrose und Eiterung verhü wurden, ein Erfolg, den ja auch Körte der Frühoperation z schreibt.

Der zweite denkbare Einwand wendet sich nicht gegen den W der operativen Behandlung überhaupt, sondern speciell einer na Bunge's Vorschriften den Krankheitsherd selbst exakt angreifend Operation. Diesen Einwand machte ich mir, als ich bald nach soeben mitgeteilten Operation zufällig von einem Fall hörte, welc in einem anderen Krankenhaus nur mittels Laparotomieschnitt (Pro laparotomie) und Ablassen des freien Exsudates operiert war u trotzdem ausgeheilt sein sollte. War in meinem Fall, der d zweifellos noch in einem frühen Stadium sich befand, nicht a

mit dieser einfachsten Operation ein voller Erfolg zu erzielen? Ich glaube diese Frage mit aller Bestimmtheit verneinen zu müssen. Ich sehe zunächst ganz ab von der absoluten Unsicherheit der Chancen eines solchen einfachen Eingriffs. An und für sich muss es meines Dafürhaltens überhaupt wunder nehmen, dass man mit einem solchen Eingriff, der den Krankheitsherd unberührt lässt, lebensrettende Erfolge bei dieser schweren Krankheit erzielen kann. Wenn man nach einer Erklärung dieser Erfolge sucht, so glaube ich, dass gerade in den vorgeschritteneren Fällen der einfache Bauchschnitt mit Ablassen des freien Exsudates Erfolg haben, d. h. dem Sekret des Pankreasherdes selbst Abfluss verschaffen kann, wenn nämlich das Sekret des Pankreasherdes bereits reichlich in die freie Bauchhöhle übergetreten ist. Das ist im Anfangsstadium keineswegs der Fall. Der Herd ist da vielmehr noch fest abgeschlossen, wie sowohl mein Fall 1 bei der ersten Operation als mein Fall 2 zeigen. Das dabei vorhandene freie Exsudat ist offenbar die allererste Reaktion des Peritoneums auf den Krankheitsherd, wie wir sie auch bei anderen Erkrankungen in der Peritonealhöhle finden. Die blutige Beimengung beruhte ja wohl bereits auf einer Kommunikation mit dem Pankreasherd durch Diffusion und die in Fall 2 vorhandenen Fettnekrosen sind ein Beweis, dass eine solche Kommunikation schon bestand. In Fall 1 war die eitrige Beschaffenheit des peritonealen Exsudates ebenfalls ein Beweis für eine Kommunikation, die in diesem Fall zur Infektion von der eitrigen Pancreatitis aus geführt hatte. Aber der ganze Befund in diesen Fällen zeigt doch an, dass hier Sekret vom Pankreasherd nur in starker Verdünnung vorhanden sein kann. Im Fall 1 fehlten die Fettnekrosen noch völlig, im Fall 2 waren dieselben auf die dem Herd benachbarten Netzpartien beschränkt. Im übrigen war in beiden Fällen der Herd fest abgekapselt. Hätte man hier nur das freie Exsudat abgelassen, so wäre ein Abfluss des giftigen Sekretes des Herdes nicht bewirkt worden. Im weiteren Verlauf tritt entweder durch richtigen Durchbruch, wie in Bunge's Fall, oder durch Diffusion das Sekret des Herdes reichlich in die freie Bauchhöhle über und bewirkt dann die bekannten schweren Vergiftungserscheinungen. Wenn man jetzt das freie Exsudat ausgiebig entleert, so wird thatsächlich auch das giftige Sekret des Herdes entfernt, je nach der Lage des Falles mehr oder weniger reichlich. Man muss sich vorstellen, dass in einer Anzahl von Fällen dieser Abfluss genügen kann, um die Allgemein-

vergiftung durch die peritoneale Resorption aufzuhalten und dass dann das Peritoneum und der Herd selbst ausheilen können. Dagegen muss der im Frühstadium dem verhältnismässig harmlosen ersten freien Exsudat geschaffene Abfluss gerade dann versagen, wenn nachher der reichliche Uebertritt des giftigen Sekretes aus dem Pankreasherd in die freie Bauchhöhle erfolgt. Denn bis dahin haben sich längst Abkapselungen um die eingeführten Drainagen gebildet.

Das ist nicht nur theoretisch klar, sondern ich kann auch als Beweis meinen Fall 1 anführen, in welchem im Frühstadium eine ausgiebige Ausspülung und Drainage der Bauchhöhle ausgeführt wurden ohne allen Erfolg. Der fortschreitende Process am Pankreas wurde nicht aufgehalten, die alsbald von Verklebungen umgebene Drainage war gegenüber der Sekretion des Pankreasherdes völlig wirkungslos. Den Einwand, dass hier die Entfernung des freien Exsudates in Gestalt eines zu schweren Eingriffs erfolgt und durch diesen der Misserfolg verschuldet sei, habe ich bereits vorher bei der epikritischen Besprechung dieses Falles (S. 742) damit zurückgewiesen, dass ja der Eingriff sehr gut überstanden wurde und sichtlich den Verlauf nicht beschleunigt hat. Ein weiterer Einwand könnte der sein, dass die einfache Operation nach Hahn nur der hämorrhagischen, nicht der eitrigen Pancreatitis gegenüber Erfolg haben könne. Ich will später ausführen, warum ich dafür bin, dass wir diese beiden Formen der Pancreatitis nicht als verschiedene Krankheitsbilder trennen sollen. Jedenfalls aber würde gerade dieser zweite Einwand die Forderung begründen, dass wir uns nicht mit der Operation nach Hahn begnügen, sondern in jedem Falle nach Bunge's Vorschlag auf den Krankheitsherd selbst losgehen sollen, wodurch ja allein wir uns überzeugen können, ob eine hämorrhagische oder eine eitrige Pancreatitis vorliegt.

Die Notwendigkeit, den Krankheitsherd selbst anzugreifen und seine Sekrete möglichst von der freien Bauchhöhle fernzuhalten und nach aussen zu leiten, ist im übrigen klar. Es kann keinem Zweifel unterliegen, dass von der Erfüllung dieser Indikation die Sicherheit der operativen Erfolge abhängen muss. Es bedurfte meines Erachtens nur des Beweises, dass die Erfüllung dieser Indikation erstens in ausreichendem Maasse, zweitens trotzdem durch einen schonenden Eingriff möglich ist, um dieser Forderung Anerkennung zu verschaffen. Den genannten Indikationen wird nach meiner Auffassung der Vorschlag Bunge's auf die beste Weise gerecht. Es ist leicht

einzusehen, dass der Krankheitsherd bezw. die ganze Bursa omentalis tamponiert werden muss und zwar ausgiebig, so dass die Höhle überall mit saugkräftiger Gaze ausgefüllt ist. Eine Drainage mit Gummi- oder Glasdrains würde vor allem die freie Bauchhöhle nicht schützen. Das vermag aber eine ausgiebige Tamponade, welche die ganze Höhle ausfüllt, das kranke Organ überall bedeckt und so alle hier gebildeten Sekrete aufnehmen muss. Die ganz ausserordentlich grosse Aufnahmefähigkeit der Tampongaze ganz besonders für mehr dünnflüssigen Eiter bewährt sich hier vorzüglich einer noch so reichlichen Sekretion gegenüber und sichert auch bei langem Liegenlassen der Tampons gegen Retentionserscheinungen. Zugleich bewirkt die Gaze eine raschere und vollkommenere Adhäsionsbildung als Drainröhren aus Glas oder Gummi vermögen. Die Vorzüge der Tamponade und die Art ihrer Wirkung bei der Pancreatitis hat neuerdings Alfred Stieda[1]) in der Mitteilung eines geheilten Falles ausführlich besprochen.

Der Hauptweg für die Tamponade durch das Lig. gastrocolicum ergiebt sich von selbst, wenn man möglichst schnell und bequem auf das Pankreas gelangen will. In dem Fall von Bunge zeigte sich dieser Weg als der notwendige an durch die bei der Operation gefundene Perforation des Lig. gastrocolicum. Dieser Weg ist auch dann einzuschlagen, wenn wie in meinen beiden Fällen pathologische Veränderungen an dieser Stelle sich noch nicht zeigen und sogar ein Tumor nicht nachzuweisen ist. Die von Bunge als typisches Verfahren vorgeschlagene Einführung eines zweiten Tampons an bezw. unter das Mesocolon transversum hielt Stieda in seinem Falle für nicht angezeigt, weil „die Veränderungen an der Unterfläche des Mesocolon nur geringfügige waren". Ich glaube ja auch, dass es in den meisten Fällen, besonders bei Frühoperationen gelingt, den ganzen Herd durch das Lig. gastrocolicum hindurch genügend zu tamponieren. Auch ist der Weg durch das Mesocolon transversum nicht der einzige, den das Sekret ausser demjenigen durch das Lig. gastrocolicum noch nehmen kann. In meinem Falle 1 hatte sich von dem mehr nach links gelegenen Herd in der Drüse her eine mächtige Sekretmenge den Weg nach links zwischen Magen, Milz und Colon descendens gebahnt, so dass hier eine Gegenöffnung anzulegen war. Auch der Weg nach rechts ist kein seltener. Ich habe allein in 3 Fällen, die ich noch besprechen werde, diese Aus-

1) Akute hämorrhagische Pancreatitis, durch Tamponade geheilt. Therapie der Gegenwart. November 1907.

breitung nach der Leber hin gesehen (3, 4, 9). Im einzelnen Fa muss man den Weg der Tamponade natürlich nach dem Weg richter den das Sekret genommen hat.

Ich glaube aber, für die Operation im akuten Stadium komme diese Wege nach rechts und links kaum in Frage. Man wird hie wohl so gut wie immer mit einer ausgiebigen Tamponade der Burs omentalis und völliger Bedeckung der Drüse mit Tampons nac B u n g e's Vorschriften auskommen und den Durchbruch der Sekre tion auf anderen Wegen verhüten können. Sicher gilt dies vo Frühoperationen wie in meinem Fall 1. In diesem Falle hätte wol auch die Tamponade allein durch das Lig. gastrocolicum genüg Das Mesocolon transversum zeigte gar keine Veränderungen. Ic habe dasselbe stumpf durchtrennt, um von hier aus einen zweite Tampon in die Höhle einzuführen. Das mochte überflüssig sei Irgend ein Nachteil kann durch die stumpfe Durchtrennung d Mesocolon auf keinen Fall bewirkt werden. Ich habe damals, zu ersten Mal in der Lage, einen Fall in aussichtsvoller Weise zu op rieren, es für richtig gehalten, bewährte Vorschriften lieber mö lichst genau zu befolgen als vielleicht etwas zu wenig zu thun. S halte ich dafür, dass das B u n g e'sche Verfahren als typisches befolgen ist. Zweifellos ist der Weg des Sekrets durch das Mes colon transversum in schweren Fällen ein häufiger. Die Befolgu von B u n g e's Vorschrift ist schon darum von grossem Wert, w sie doch sicher dazu führt, dass man am Mesocolon transversu wenigstens genau nachsieht, und so unter allen Umständen den Op rateur vor der Unterlassung einer notwendigen Tamponade an dies Stelle bewahren muss.

Es ist noch die Frage zu beantworten, ob diese Tampona auf die Drüse auch genügt zur erfolgreichen Behandlung der er zündeten Drüse selbst oder ob man den Drüsentumor incidieren sc Ich glaube, auf Grund der bisher vorliegenden Erfahrungen könn wir von der Incision des Drüsentumors absehen und müssen so vor derselben warnen. S t i e d a erlebte eine starke Blutung dem Tumor nach dem Einschnitt und musste dann fest tamponier schon um die Blutung zu stillen. Wir haben im Frankfurter Kra kenhaus in den früher operierten unglücklichen Fällen, über welc ich noch kurz berichten werde, den hämorrhagischen Drüsentun stumpf eröffnet. Auch dabei blutete es meist erheblich, und einem dieser Fälle (7) kam es zu einer ausserordentlich starl Blutung, welche eine feste Tamponade notwendig machte. Neu

dings finde ich die Incision des Pankreas wieder als Operationsverfahren empfohlen von Mayo Robson[1]). Gegen die Incision spricht vor allem eben die Gefahr der Blutung, welche, auch wenn sie gut beherrscht wird, doch besonders bei den elenden Patienten im vorgeschrittenen Stadium die schädliche Wirkung des Eingriffs auf den Allgemeinzustand erheblich vermehrt und den Erfolg ernstlich gefährden kann. Ferner muss gegen die Incision meiner Meinung nach auch die einfache Ueberlegung des möglichen Effektes sprechen. Es wird ja, wenigstens bei den hämorrhagischen Formen und auch bei den meisten eitrigen, durch die Incision nicht einem Herd Abfluss geschafft. Man erhält Wundflächen der entzündeten Drüse, die mit dem Tampon zu bedecken sind und von welchen aus die Wirkung des Tampons auf den Drüsentumor keine günstigeren Bedingungen findet als von der Oberfläche des uneröffneten Drüsentumors aus. Dazu kommt, dass man nicht berechnen kann, welchen Schaden man der Drüse selbst durch die Spaltung z. B. grösserer Gänge zufügen kann.

Vor allem hat aber die Erfahrung gelehrt, dass der Tampon von der Oberfläche des uneröffneten Drüsentumors aus eine völlig erfolgreiche Wirkung auf denselben ausübt, und die Abschwellung durch die Sekretion nach aussen herbeiführt. Wir können uns das leicht vorstellen und können dadurch auch verstehen, dass auch ein Abscess der Drüse unter der Tamponwirkung zum Durchbruch in den Tampon gebracht werden muss. Im übrigen steht ja nichts im Wege, einen sicher festgestellten Abscess in der Drüse zu eröffnen. Für unbedingt nötig halte ich dies aber nicht, wenn man exakt auf die Drüse tamponieren kann. Deshalb soll man, wo man unsicher ist, ob ein Abscess vorliegt, lieber nicht incidieren. Ich kann mich hier den Ausführungen Stieda's über die Tamponwirkung nur vollkommen anschliessen. Der Tampon saugt nicht nur das gebildete Sekret ab, er wirkt auch als Reiz und befördert die Sekretion. Er kann auf diese Weise die Drüsenkapsel erweichen und zur Perforation bringen und das wird, wie ich schon sagte, einem in der Drüse vorhandenen Abscess immer mit Sicherheit den Weg nach aussen bahnen. Wo ein Abscess nicht vorhanden ist, sondern eine gleichmässige Infiltration, z. B. eine hämorrhagische wie in meinem Fall 2, da tritt eine Perforation der Kapsel unter der Tamponwirkung meiner Meinung nach nicht ein, sondern die Sekretion erfolgt wohl durch die unverletzte, wohl aber aufgelockerte Kapsel hindurch nach dem als

1) l. c.

Reiz wirkenden Tampon hin. Dadurch, dass dieser die Kapsel überall bedeckt, kann so eine reichliche Absonderung aus dem Drüsenparenchym auf die Oberfläche erfolgen und man darf wohl annehmen, dass auf diese Weise die Drüse ihr Exsudat und Infiltrat nach aussen abgiebt und dass so die Abschwellung zu Stande kommt. So stelle ich mir den Heilungsvorgang in meinem Fall 2 vor. Nach aussen durch die Tampons floss ein leicht hämorrhagisches, dünneitriges Sekret allmählich ab, welches erst nach der Operation abgesondert worden sein kann, denn das bei der Operation vorgefundene Exsudat war gründlich entfernt worden. Ein Durchbruch liess sich mit Sicherheit ausschliessen durch die Art der Sekretion, ihren gleichmässigen Verlauf, ihre mittlere Reichlichkeit, das Fehlen eines oder mehrerer grösserer Schübe, war auch nach dem Befund der gleichmässig hämorrhagisch infiltrierten Drüse unwahrscheinlich.

Ich glaube, die mit der Tamponade ohne Incision des Drüsentumors erzielten Erfolge sind überzeugend und müssen zu der Forderung führen, dass wir die Incision, die erwiesenermassen nicht ungefährlich ist, principiell unterlassen sollen. Ich gehe so weit zu behaupten, dass durch die Komplikation mit der Incision des Pankreas die Operation nach Bunge eines Hauptvorzugs beraubt würde, nämlich gerade ihrer Einfachheit, ihrer raschen Ausführbarkeit und damit ihrer Ungefährlichkeit, welche die Ausführung selbst in desolaten Fällen erlaubt mit der Garantie, diesen elenden Kranken durch den Eingriff selbst keinen neuen Schaden zuzufügen.

Einigkeit besteht, soweit ich mich orientieren konnte, in der Versorgung der Bauchwunde durch die Naht der Bauchdecken unter alleiniger Offenhaltung der Lücken für die Tampons. Das muss um so merkwürdiger erscheinen bei der fast allgemein ablehnenden Haltung gegenüber der Bauchdeckennaht bei appendicitischen Eiterungen. Und doch kann man bei diesen die Naht so sehr viel häufiger halten und in toto per primam heilen sehen, als bei den schweren Pancreatitisfällen, in welchen es wohl fast immer zur Dehiscenz der Wunde durch die verdauende Wirkung der profusen Sekretion kommen muss. Das gilt wenigstens für alle vorgeschrittenen Fälle. Solche Frühoperationen mit vollkommener prima intentio der Laparotomiewunde wie mein Fall 1 dürften wohl auch künftig noch lange Zeit Ausnahmen bleiben. Trotzdem sind auch wir natürlich in allen Fällen für die exakte Naht und meinen, dass dieselbe, auch wenn sie schon nach wenigen Tagen nachgiebt, doch gerade im Anfang sehr wertvoll ist durch die Herstellung des intraabdominalen Druckes

in den kritischen ersten Tagen sowie auch durch die Verhütung eines Prolapses in dieser ersten Zeit, bevor sich genügende Verklebungen gebildet haben. Es scheint mir aber, so weit ich aus meinen wenigen Fällen Schlüsse ziehen kann (3, 9, 10) in der That durch die verdauende Wirkung des Pankreassekrets rascher und regelmässiger zu einer Dehiscenz der Bauchwunde bezw. auch zu der Notwendigkeit der Entfernung der Hautnähte zu kommen, als bei den schwersten appendicitischen Eiterungen. Man soll jedenfalls auch nach den Laparotomien wegen Pancreatitis, wie ich es für die appendicitischen Eiterungen empfohlen habe, unter allen Umständen die Hautnaht so lange als möglich zu halten suchen, um gerade, wenn die tiefe Naht schon nachgegeben hat, einen Prolaps von Bucheingeweiden durch die Wunde zu verhüten. Den späteren Bauchbruch wird man in diesen Fällen, wie aus dem Gesagten hervorgeht, kaum jemals mit einiger Sicherheit verhüten können. Wenn irgendwo, so ist er hier bei der Pancreatitis eine Cura posterior. Doch entstehen ja bekanntlich auch in den ganz per granulationem geheilten Bauchnarben noch lange nicht immer Bauchbrüche.

Dass ich in meinen Fällen eine gründliche Ausspülung der Bauchhöhle mit warmer Kochsalzlösung ausführte und eine Drainage der Bauchhöhle nach R e h n vom Beckengrund aus unter Tiefstellung des Beckens, bedarf nach allem, was ich hierüber wiederholt an anderer Stelle darzulegen mich bemüht habe, keiner Begründung. Ich kann nur auch hier wieder die vortreffliche Wirkung dieser Beckendrainage feststellen. Während der ersten Stunden findet noch reichlich Spülflüssigkeit mit Exsudat vermischt den Weg durch das Drain nach aussen, wie die total durchnässten Verbandstoffe beweisen. Ich habe mir dieses Verfahren der Bauchhöhlendrainage zur Regel gemacht für alle Operationen, bei welchen flüssiges Material aus der Bauchhöhle entfernt werden soll, Magen- oder Darminhalt, Blut oder irgend welche Sekrete. Das Drainrohr hat dann nach 24 Stunden seine Schuldigkeit gethan, und man kann es nach dieser Zeit entfernen, wenn nicht eine Eiterung am Beckenboden selbst zu Stande gekommen ist, was wohl bei der Pancreatitis ein seltener Ausnahmefall sein dürfte. Wenn in meinem Fall 2 das Drain trotzdem erst am 8. Tage entfernt wurde, so lag das an der festen Verklebung desselben. Man erlebt es gerade bei aseptischen Laparotomien, dass das Drain mitunter in den ersten Tagen sehr fest sitzt. Man muss sich dann nur überzeugen, ob das Hindernis nicht in der Bauchdeckennaht sitzt, welche das Drain mitunter fester einklemmt, als

beabsichtigt war. Man hat das bei vorsichtigem Ziehen am Drain leicht im Gefühl und darf dann, falls nur die Bauchnaht das Drain festhält, ruhig Gewalt anwenden. Hat man den Eindruck, dass das Drain in der Tiefe festsitzt, so ist es geraten, keine Gewalt anzuwenden, sondern das Drain sitzen zu lassen. Es wird schadlos vertragen und regt keine Eiterung an. Wenn es nach längerer Zeit gelockert ist, folgt allenfalls eine geringe Menge blutig serösen Sekretes nach und im Drain findet man wohl ein ausfüllendes Fibringerinnsel. Das Loch schliesst sich rapide.

Die Nachbehandlung ist in solchen glatt verlaufenden Fällen die denkbar einfachste. Wie schwierig dieselbe werden kann bei protrahiertem Verlauf mit Eiterung und Nekrose, ist bekannt. Ich selbst habe 3 Fälle der letzteren Art nachbehandelt einschliesslich eines ganz analog verlaufenden Falles von Pankreasverletzung. Hier muss man sich nach dem Verlauf des Einzelfalles richten und es gelten naturgemäss die gleichen allgemeinen Regeln wie für die Nachbehandlung sonstiger peritonealer Eiterungen. Ich glaube, man kann mit Bestimmtheit behaupten, dass keine anderen peritonealen Eiterungen einen so protrahierten und durch immer neue Nekrosen komplicierten Verlauf haben, als gerade die im vorgeschrittenen Stadium operierte Pancreatitis. Darum werden auch bei dieser wohl am häufigsten Nachoperationen wegen neuer Abscesse nötig (Fall 3, 9). Auf Grund unserer Erfahrungen kann ich nur empfehlen, diese notwendigen Abscessincisionen, welche sich durch die Verwachsungen oft zu sehr schwierigen, mit der grössten Vorsicht auszuführenden Nachoperationen gestalten, trotz dieser Schwierigkeiten und trotz der eventuell durch den Eingriff selbst bewirkten Gefährdung der meist extrem herabgekommenen Kranken, so früh als möglich auszuführen. Solche Abscesse können sonst gerade infolge der verdauenden Wirkung der Sekrete leicht der Ausgang progredienter Eiterungen werden, welche man dann nicht mehr beherrschen kann.

Es scheint übrigens, dass auch gegen diese Gefahren des Verlaufs nach der Operation neuerdings eine wirksame Abhilfe geschaffen ist durch die von Wohlgemuth[1]) festgestellte Möglichkeit, die Pankreassekretion durch die Diät zu beherrschen. Eigene Erfahrungen besitze ich nicht, und die mitgeteilten erfolgreich behandelten Fälle, welche ich auffinden konnte, betreffen alle nur Pankreasfisteln. Es mag fraglich erscheinen, ob die profuse Sekre-

1) Berl. klin. Wochenschr. 1907 Nr. 2 und 1908 Nr. 8.

tion aus dem in einer Eiterhöhle freiliegenden zerfallenden Drüsengewebe ebenfalls durch die Diät beeinflusst werden kann. Dazu kommt die Schwierigkeit, solchen Kranken überhaupt Nahrung beizubringen. Ja, der Erfolg könnte schon durch die Ueberlegung fraglich erscheinen, dass diese sehr elenden Kranken ja häufig zu gar keiner Nahrungsaufnahme zu bewegen sind und dass also eine Anregung der Pankreassekretion durch die Nahrung gar nicht stattfindet, dabei die Eiterung aber doch fortdauert. Trotzdem halte ich es für angezeigt, bei der Nachbehandlung solcher Fälle, soweit der Kräftezustand der Kranken es erlaubt, in gleicher Weise die Diät zu regeln, wie es in den mitgeteilten Fällen bei den Pankreasfisteln geschehen ist. Zweifellos wird man dadurch wenigstens, wenn man die Kranken über die Gefahren des septischen Zustandes hinausgebracht hat, eine raschere Vernarbung der Operationswunden und Drainageöffnungen erzielen und damit den Abschluss der Nachbehandlung sicher beschleunigen, sowie das Zurückbleiben von Pankreasfisteln, wohl auch der selteneren Pankreascysten verhindern können.

Die Zahl der veröffentlichten Fälle ist noch zu klein, um ein allgemeines Urteil über die Prognose der Operation bei akuter Pancreatitis zu erlauben. Dazu kommt die Ungleichmässigkeit der bisher ausgeführten Operationen. Ebner hat diese einzeln einer Kritik unterzogen und kommt zu dem Resultat, dass fast in sämtlichen tödlich verlaufenen Fällen die Operation eine mangelhafte war. Er geht nicht so weit zu behaupten, dass alle diese Fälle durch eine richtige Operation gerettet worden wären, hält es aber für „eine einwandsfreie Annahme, dass zum mindesten in der Mehrzahl der Fälle der tödliche Ausgang in recht nahe Beziehung zu der Verkennung des Operationsstatus zu bringen ist". Das soll doch nichts anderes sagen, als dass bei richtig ausgeführtem Eingriff die grosse Mehrzahl der zur Operation gelangenden Fälle zu retten ist. Ich glaube, hierin muss man Ebner unbedingt zustimmen, ohne eines zu grossen Optimismus geziehen werden zu dürfen. Die überraschenden Erfolge richtig ausgeführter, aber auch einer grossen Anzahl mangelhafter Operationen gegenüber diesem uns sonst als absolut deletär bekannten Krankheitsbild müssen dazu führen, die Prognose einer richtig ausgeführten Operation principiell als günstig zu bezeichnen.

Die richtig ausgeführte Operation muss 1) ausreichend die Sekrete des Pankreasherdes ableiten, 2) eine möglichst kurz dauernde,

möglichst schonende und unter möglichst geringer Narkose auszuführen sein.

Diesen beiden Anforderungen wird, wie ich schon sagte, das Bunge'sche Verfahren auf die beste Weise gerecht. Ich glaube, die Prognose dieser Operation im Frühstadium als fast absolut günstig bezeichnen zu müssen, so zwar, dass wir alle diese Kranken retten können, bei welchen nicht durch eine aussergewöhnliche Komplikation ein in der Krankheit selbst und in der Operation nicht begründeter Unglücksfall eintritt.

Die Prognose ohne Operation ist nach Ebner wenigstens für die akute Pancreatitis im Gefolge von Cholelithiasis fast immer letal. Ich glaube, man kann das allgemein auch für die Pancreatitis ohne Cholelithiasis behaupten, jedenfalls für diejenigen Fälle, welche der Chirurg und überhaupt der Krankenhausarzt im allgemeinen zu sehen bekommt. Es bleiben dann ausser denjenigen spontan geheilten Fällen, welche mangels einer Autopsie doch überhaupt als unsicher zu gelten haben, vor allem die Anfälle übrig, welche bei unseren operierten Fällen wenigstens in der Mehrzahl derselben längere oder kürzere Zeit vorher einmal oder öfter aufgetreten waren, ehe die letzte schwere Erkrankung eintrat, welche zur Operation führte. Auch diese Attaken bleiben ihrer wahren Natur nach unsicher. Man kann bei den mit Cholelithiasis komplicierten Fällen an Anfälle der letzteren Krankheit mit nur nebensächlicher oder auch ohne alle Beteiligung des Pankreas denken. Jedenfalls aber kann man sagen, wo solche ohne Operation geheilte Anfälle aufgetreten sind, kommt es wohl immer unter Zunahme der Erkrankung schliesslich zu einem schweren Anfall, welcher den Kranken töten muss, wenn nicht Hilfe durch die Operation gebracht wird.

Auch über die weitere Prognose, ich meine die Möglichkeit von späteren Recidiven nach operativer Heilung, sind selbstverständlich noch keine Erfahrungen gesammelt worden. Alle operativen Erfolge liegen noch zu kurz zurück. Dass in der Operation selbst, ich meine in der dabei geübten Behandlung der erkrankten Drüse eine sichere Gewähr gegen eine künftige Wiedererkrankung nicht gegeben ist, liegt auf der Hand. Eine Radikaloperation, durch welche wir die Krankheitsursache völlig beseitigen können, ist unsere Operation nicht. Wenn eine Cholelithiasis bei der Operation festgestellt wurde, dürfen wir nach allen vorliegenden Erfahrungen in dieser die Ursache der Pancreatitis erblicken und dürfen hoffen, durch die operative Beseitigung der Cholelithiasis auch die

Recidivgefahr für die Pancreatitis sicher aus der Welt zu schaffen. Ich gehe aber nicht so weit wie Ebner, welcher in der sachgemässen Behandlung des gefundenen Gallensteinleidens schon bei der ersten wegen der Pancreatitis ausgeführten Operation eine hauptsächliche Gewähr gerade auch für den unmittelbaren Erfolg der Operation erblickt und deshalb die Forderung aufstellt, in jedem Fall das Gallensteinleiden bei der Operation zu berücksichtigen. Er meint, dass von Ausnahmefällen abgesehen die Ausführung wenigstens einer Cholecystostomie mit Drainage der Gallenblase immer möglich sei und vorläufig genüge.

Ich kann nicht finden, dass die bisher vorliegenden operativen Erfolge diese Forderung Ebner's rechtfertigen. Die meisten wurden erzielt ohne einen gleichzeitigen Eingriff an den Gallenwegen, wohl auch meist ohne Orientierung, ob ein Gallensteinleiden vorliegt. Das wird auch künftig noch häufig so gehen, wie ich glauben möchte. Wenn man bei einer solchen Operation an recht elenden Kranken die Pancreatitis als Ursache des Collapses festgestellt hat, wird man die Vollendung der Operation nach Kräften beschleunigen. Auch glaube ich, dass selbst eine Cholecystostomie mit Drainage oft in der That schon nicht mehr ausführbar sein wird. Wünschenswert erscheint es zum mindesten, sich zu orientieren, ob eine Erkrankung der Gallenwege da ist. Bei positivem Befund soll man dann unter allen Umständen den von der Pancreatitis geheilten Patienten, wenn sie sich genügend gekräftigt haben, die Cholecystektomie vorschlagen. Etwas anderes ist es, wenn man einen Kranken in gutem Kräftezustand operiert. Dann soll man eine vorgefundene Erkrankung der Gallenwege natürlich gleich berücksichtigen und der gegebenen Indikation gemäss behandeln. Ich glaube, das werden Ausnahmefälle sein, wenigstens vorläufig.

Andererseits machen es mir die bisherigen operativen Erfahrungen wahrscheinlich, dass nur ausnahmsweise der unmittelbare Operationserfolg bei der akuten Pancreatitis beeinflusst werden kann durch die Unterlassung eines Eingriffs an den gleichzeitig erkrankten Gallenwegen. Das gleichzeitige Bestehen eines Choledochusverschlusses oder einer schweren Cholecystitis dürften doch seltene Ausnahmen sein, die natürlich auch einer besonderen Behandlung bedürfen, deren Prognose aber auch dementsprechend schlechter erscheinen muss. Dass im allgemeinen Unterlassungen hier sich nicht so schwer rächen, zeigt auch der Fall von Stieda, in welchem das Vorhandensein kleiner Steine in der Gallenblase bei der Opera-

tion festgestellt, aber nicht weiter berücksichtigt wurde und in dessen weiterem Verlauf auch eine Anschwellung der Gallenblase eintrat, welche aber spontan sich zurückbildete und die Heilung der schweren Pancreatitis nicht nachteilig beeinflusst hat. Es kann nach allem der Auffassung eine gewisse Berechtigung nicht abgesprochen werden, dass die Pancreatitis wohl als eine Folge eines längere Zeit bestehenden Gallensteinleidens auftritt, aber meist nicht gleichzeitig mit einer akuten Exacerbation des letzteren, wie akute Cholecystitis oder Choledochusverschluss, sondern sie erscheint mehr als Nachkrankheit infolge der chronischen Schädigung der Drüse durch Sekretstauung und allmähliche Infektion.

Um auf die Prognose bezüglich der Recidive zurückzukommen, so ist die Frage zu beantworten, ob nach der Heilung durch die Operation die Wahrscheinlichkeit von Recidiven eine geringere ist als nach solchen Anfällen, welche unter konservativer Behandlung geheilt sind. Es ist für diese Frage immerhin eine wichtige Thatsache, dass bisher über Recidive nach der Operation nichts bekannt geworden ist. Auch der Feststellung, dass meine 3 geheilten Fälle (2, 3, 9) 1 Jahr bezw. $2^1/_2$ und $2^3/_4$ Jahre nach der Operation recidivfrei und auch sonst völlig gesund geblieben sind, muss immerhin eine gewisse Bedeutung für diese Frage beigemessen werden. Der Fall von Halsted, in welchem mehrere Jahre nach der Operation ein Recidiv auftrat, muss auf eine Stufe mit den nicht operierten Fällen gestellt werden, weil der Krankheitsprocess am Pankreas bei der Operation nicht angegriffen, sondern spontaner Ausheilung überlassen wurde. Ich glaube, die Auffassung ist berechtigt, dass die Ausheilung unter Tamponade und Ableitung der Sekrete nach aussen, wie sie durch eine sachgemässe Operation bewirkt wird, eine ganz andere Sicherheit gegen Recidive gewähren muss als die Ausheilung des Anfalls ohne Operation, wobei alles der Resorption überlassen bleibt. Man muss auf Grund theoretischer Ueberlegung sowohl wie der vorliegenden Erfahrungen berechtigte Zweifel hegen, ob das Abklingen eines solchen Anfalls überhaupt eine Heilung genannt werden darf oder ob da nicht vielmehr die Rückbildung der Entzündung von vorneherein eine so unvollkommene ist, dass Recidive mit Naturnotwendigkeit eintreten müssen. Es bedarf dabei wohl keiner besonderen Betonung, dass ich nicht die Eiterung als solche für die Bedingung einer gründlichen Ausheilung der Pancreatitis halte, sondern dass ich die idealere Form der Ausheilung gerade in einem Verlauf nach Frühoperation wie in meinem

Fall 2 erblicke. Indem hier der die ganze Drüse bedeckende Tampon eine reichliche Sekretion nach der Oberfläche der Drüse hin bewirkt, giebt die Drüse ihr Exsudat und Infiltrat zum grössten Teil nach aussen ab und nur wenig bleibt der inneren Resorption überlassen.

Es war nicht meine Absicht, in dieser wesentlich der Therapie der Pancreatitis gewidmeten Abhandlung auf das Wesen der Krankheit selbst und auf die Diagnose näher einzugehen. Ich habe darüber auch nichts Neues zu sagen gegenüber den vortrefflichen Abhandlungen von Körte. Ich verweise auch auf die diese Dinge ausführlich behandelnde Arbeit von Ebner. Ich berühre diese beiden Fragen nur insoweit, als es sich dabei direkt um die Therapie handelt.

Ich war auf Grund unserer Erfahrungen bereits zu der Auffassung gekommen, welche ich jetzt auch von Ebner und neuerdings von Mayo Robson betont finde, dass jedenfalls für die Praxis eine Unterscheidung nicht am Platze ist zwischen der Pankreashämorrhagie oder -apoplexie, der hämorrhagischen und der eitrigen Pancreatitis. Eine Differentialdiagnose vor der Operation ist unmöglich. Die Therapie ist die gleiche. Und auch der Verlauf ist der gleiche, falls die Operation im gleichen Stadium der Erkrankung vorgenommen worden ist. Man muss meines Erachtens annehmen, dass auch das Wesen der Krankheit selbst in diesen verschiedenartigen Fällen das gleiche ist und dass wir den Unterschied in der Form ebenso aufzufassen haben, wie z. B. die verschiedenen Formen von entzündeten Wurmfortsätzen. Wir führen alle diese letzteren nach dem Vorgang von Rehn auf eine gleichartige Erkrankung zurück, eine phlegmonöse Entzündung der ganzen Wand des Wurmfortsatzes in allen ihren Schichten. Wenn diese in ihrem Verlauf bald nur als Infiltration und Verdickung des ganzen Organs, bald als Eiterung, dann wieder als schwere Gangrän und schliesslich in selteneren Fällen auch als hämorrhagische Entzündung in die Erscheinung tritt, so haben wir Analogien hierzu bei den Phlegmonen in allen anderen Geweben und wir können uns die Besonderheiten des Verlaufes am Wurmfortsatz aus der Anatomie des Organs selbst und seiner Blutgefässversorgung völlig befriedigend erklären.

Wenn man für die Pancreatitis einen Unterschied der Aetiologie und der primären krankhaften Veränderungen annimmt, indem im einen Fall die Infektion, im anderen die Sekretstauung, im dritten

die Blutung das primäre ist und wenn man ferner zugiebt, dass auc die Aetiologie für jede dieser drei Möglichkeiten wieder eine ve schiedenartige sein kann, so muss doch der Endeffekt immer d gleiche sein, eine Entzündung aller Gewebe der Drüse mit mel oder weniger ausgedehnten Blutungen ins Gewebe, mit Fettnekros in der Drüse und in ihrer Umgebung, mehr oder weniger mit Eit rung und Nekrose, in schweren Fällen schliesslich mit Gangri grösserer Gewebspartien kompliciert, aber im Grunde eine einzi Art der Erkrankung.

Blutung und Entzündung bilden im Pankreas immer einen Ci culus vitiosus von Ursache nnd Wirkung, dessen weitere Folg durch die specifischen Eigenschaften des Drüsengewebes und sein Sekretes ihren charakteristischen in allen Fällen gleich deletär Charakter erhalten. Eine entzündliche Infiltration von einiger Inte sität, jedenfalls aber eine Eiterung muss dadurch zu Blutung führen, dass infolge der Zerstörung des Drüsengewebes das ve dauende Sekret auf die Gefässwandungen einwirken kann. D Gleiche geschieht, wenn durch die primäre Blutung eine Zerstöru des Drüsengewebes bewirkt wird. Auch dann kann das Sekret se verdauende Wirkung auf die eigenen Gewebe der Drüse einwirk

Dass eine nicht bakterielle Pancreatitis vorkommt und a schwere Erscheinungen machen kann, darf füglich nicht bezweif werden. Man darf vielleicht annehmen, dass gerade in diesem ni inficierten Stadium eine spontane Ausheilung möglich ist und d hierher also die ohne Operation geheilten Anfälle zu zählen si Sicheres darüber wissen wir nicht. Dagegen muss es als sic gelten, dass auch eine ursprünglich aseptische Pancreatitis längerem Bestehen bakteriell inficiert werden muss. Die entzünd Drüse selbst kann durch Einwanderung von Bakterien vom D her, ausserdem kann oder muss sogar bei längerem Bestehen gekapseltes und freies Exsudat durch die Darmwand hindurch i ciert werden.

Zur Genese der Pancreatitis durch Cholelithiasis habe ich unserem Material festzustellen, dass von im ganzen 9 Fällen, zur Beobachtung kamen, in 3 Fällen eine Cholelithiasis best (1, 4, 9). In den anderen 6 Fällen hat mit Sicherheit zur Zeit Operation eine Cholelithiasis nicht bestanden. Zwei von di Kranken, Männer von 50 bezw. 49 Jahren hatten vorgeschrit Lebercirrhose (6, 8), wie durch die Sektion festgestellt worden In dem noch mitzuteilenden Fall 3 fand sich bei der Opera

zwar eine pralle Füllung der Gallenblase, aber keine Steine.

Die Cholelithiasis ist gewiss eine häufige Ursache der Pancreatitis, aber nicht die einzige. Für andere Fälle muss man katarrhalische Störungen der obersten Dünndarmpartien als Ursache anschuldigen. Dass dabei Störungen in der Gallenabsonderung eine wesentliche Rolle spielen, auch wo keine Gallensteine vorhanden sind, erscheint schon a priori wahrscheinlich. So darf man annehmen, dass auch in meinem Fall 3 ein ursächlicher Zusammenhang zwischen der prallen Füllung der Gallenblase und der Pancreatitis bestanden hat. Es konnten z. B. Steine kurz vorher abgegangen sein. Andererseits kann der ursächliche Zusammenhang umgekehrt gewesen sein, indem die Pancreatitis durch Schwellung des Pankreaskopfes den Gallenabfluss ins Duodenum behindert haben und so zu einer Stauung in der Gallenblase geführt haben kann. Auch für die beiden Fälle, in welchen Lebercirrhose bestand, lässt sich eine ursächliche Beziehung zwischen diesem Leiden und der Pancreatitis annehmen, wobei die Veränderungen der Gallenabsonderung in den Darm wohl eine Hauptrolle spielen dürften.

Nachdem es festgestellt ist, dass die Blutung das primäre sein und dass diese durch Embolien in der Drüse hervorgerufen werden kann, musste ich mich bei drei von meinen Patientinnen (1, 2, 7) fragen, ob das 4 bezw. 1 u. 2 Monate vorhergegangene Wochenbett die Krankheit durch späte Embolien verschuldet haben konnte. Ich glaubte der Vollständigkeit wegen auch diese Möglichkeit erwähnen und künftiger Beachtung empfehlen zu müssen.

Für die Diagnose der akuten Pancreatitis galt bis vor kurzem noch mehr als für andere intraperitoneale Erkrankungen der Satz, dass wir am Bauch nur Wahrscheinlichkeitsdiagnosen stellen können. Es war noch vor kurzer Zeit entschieden schon ein Verdienst, wenn man bei einem solchen Fall vor der Autopsie in vivo überhaupt an die Möglichkeit einer Pankreaserkrankung dachte. Das hatte vielleicht insofern sein Gutes, als bei der hohen Geltung, welche damals die Forderung der konservativen Behandlung hatte, die ersten durch Operation geheilten Fälle vielleicht mit richtiger Diagnose garnicht operiert worden und so die jetzige Wandlung vielleicht noch lange nicht eingetreten wäre. Heute ist das anders. Man hat im Allgemeinen die Krankheit jetzt oft genug gesehen, um sie beim Abwägen der verschiedenen diagnostischen Möglichkeiten in entsprechenden Fällen auch zu berücksichtigen.

Ich will auf die Einzelheiten der Diagnostik nicht eingehe
Ebner hat eingehend die bekannten Symptome kritisch gewürdig
Für den rein therapeutischen Zweck meiner Abhandlung ist d
Diagnose bezw. die Differentialdiagnose nur insofern von Interess
als sie die Indikation zur Laparotomie bejaht oder verneint. I
dieser Beziehung liegt die Sache bei der Pancreatitis insofern günsti
als wir bei Bejahung der Indikation auch bei falscher Diagnose fa
immer an der richtigen Stelle einschneiden werden infolge der Lok
lisation der Schmerzen. Es kommen in der That differentialdi
gnostisch fast nur Erkrankungen am Magen, Duodenum, der Lebe
Gallenblase, bezw. des subphrenischen Raumes in Betracht. Fäll
welche infolge ihrer unklaren Symptome zu einem Schnitt an
falscher Stelle verleiten wie mein Fall 1, werden Ausnahmen bleib
besonders für diejenigen Operateure, welche schon öfters eine Pa
creatitis im ersten Beginn gesehen haben. Im übrigen bedeutet
ein zweiter Laparotomieschnitt selbst bei schlechtem Kräftezusta
keine in Betracht kommende Verlängerung der Operation.

Die ganze Schwierigkeit und die hohe Verantwortlichkeit d
Diagnostik und Indikationsstellung für die akute Pancreatitis lie
in zwei Thatsachen begründet. Das ist erstens die ausserorde
liche Zweideutigkeit der allerersten Symptome, die den Arzt n
allzuleicht zu einer Unterschätzung des vorliegenden Leidens ve
anlassen können. Das ist zweitens der ausserordentlich rasche Ueb
gang von diesem scheinbar nicht bedenklichen, jedenfalls gar ni
chirurgisch scheinenden Krankheitsbild zu dem Bilde schwers
Collapses, schwerster Peritonitis und Vergiftung, leider zugleich
Uebergang aus einem für die Operation günstigen zu einem in vie
Fällen bereits hoffnungslosen, in allen Fällen durchaus zweif
haften Stadium.

Gegenüber dieser Schwierigkeit, nämlich der diagnostisch
Unterscheidung einer beginnenden schweren Pancreatitis von abso
nicht chirurgischen Krankheiten, treten alle übrigen Differenti
diagnosen an Bedeutung weit zurück. Auch scheint nach mei
Erfahrungen in der That die Unterscheidung einer Pancreatitis
einem perforierten Magengeschwür — eine für die uns hier all
interessierende Indikation ganz besonders belanglose Unterscheid
— oder von einer schweren Cholecystitis nicht so schwer zu s
Aber es ist doch auch gewiss kein Unglück, wenn man infolge ei
diagnostischen Irrtums eine Laparotomie als eilig ausführt und
bei eine Erkrankung findet, die zwar keiner eiligen, aber doch si

einer Operation bedarf, wie z. B. eine Cholecystitis, ein chronisches Magen- oder Duodenalgeschwür. Unter allen Umständen vermeiden will man eine unnötige Laparotomie und doch ist es noch viel wichtiger, dass man eine notwendige Laparotomie nicht unterlässt oder aufschiebt.

Es sind in erster Linie gewisse Fälle von excessiven Gastralgien, welche hier dem Chirurgen die schwersten diagnostischen Aufgaben stellen. Es ist auch ein Zeichen der Zeit, dass der Chirurg in Kliniken und Krankenhäusern solche Kranke jetzt oft zu sehen bekommt, teils indem seine Hilfe vom internen Arzt früher in Anspruch genommen wird, teils indem die Kranken direkt sich an den Chirurgen wenden. Ich sah solche Kranke hauptsächlich weiblichen Geschlechts. In einem Fall vor Jahren machte ich eine Laparotomie ohne Befund. Erst vor kurzem beobachtete ich gleichzeitig zwei solche Kranke, bei denen auch das häufige gallige Erbrechen bestand, wie es als besonders charakteristisch für die Pancreatitis geschildert wird. Im Vordergrund der Erscheinungen stehen hier die ganz ausserordentlich heftigen Schmerzen im Epigastrium, meist mehr nach links als nach rechts. Die Bauchdecken sind dabei an dieser Stelle bretthart gespannt. In einem kürzlich beobachteten Fall konnte die Kranke nur gekrümmt im Bett sitzend ihre Schmerzen ertragen. Wenn man vor allem eine Cholecystitis und ein perforiertes Magengeschwür ausschliessen kann, muss man in solchen Fällen an akute Pancreatitis denken. Es ist auch möglich, dass manche von diesen Fällen vorübergehende Pancreatitisattaken darstellen oder dass wenigstens bei Magen- und Duodenalkatarrhen das Pankreas mit afficiert ist und dann durch den Druck auf den Plexus die heftigen Schmerzen hervorruft. Die einzige Richtschnur für unser Handeln in solchen Fällen muss die Feststellung bilden, ob die Krankheitserscheinungen einen progredienten Charakter zeigen oder nicht. Diese Frage müssen wir unter allen Umständen beantworten können. Das ist nicht so schwer als es scheinen mag. Voraussetzung dafür, dass die Diagnose zweifelhaft erscheint, ist ja immer die Feststellung eines noch guten Allgemeinbefindens, eines guten Pulses, des Fehlens von Collapserscheinungen. Man kann also in solchen Fällen, wenn man die Kranken unter dauernder Beobachtung hat, zunächst eine kurze Zeit abwarten. Ist nach einer kurzen Frist eine Verschlimmerung in keiner Hinsicht eingetreten, so darf man wieder einige Stunden warten. Ich glaube, die Frist von 10—12 Stunden, etwa von einer Nacht oder vom Morgen bis zum Abend wird dabei nicht über-

schritten werden. Innerhalb einer solchen Zeit wird eine Pancreatitis ihren progredienten Charakter sicher dokumentieren, wie in meinem Fall 2, und man wird noch bei gutem Kräftezustand und guten Chancen operieren können. Umgekehrt werden die in Frage kommenden nicht chirurgischen Kranken nach einer solchen Frist bei entsprechendem Verhalten nicht nur keine Verschlechterung, sondern meist eine deutliche Besserung erkennen lassen. Damit bin ich natürlich weit davon entfernt, zu behaupten, dass in jedem Falle ein so langes Abwarten nötig oder angezeigt ist. Es wird genug auch frische Fälle geben, in welchen ein erfahrener Chirurg sich gleich zum Eingriff veranlasst sieht. Als Regel möchte ich nur auch hier wie für viele andere peritoneale Erkrankungen die Forderung aufstellen, bei progredienten Erscheinungen — Puls, Temperatur, Schmerzen, Spannung bezw. Auftreibung des Bauches u. s. w. — sofort einzugreifen. Nur wer diese Regel auch auf die Gefahr einer ausnahmsweise unnötigen Laparotomie hin streng befolgt, wird sich dauernd vor zu späten Operationen bewahren können.

Gewiss wäre es von unendlich grossem Wert, wenn man für diese zweifelhaften Fälle im Frühstadium eine sichere Entscheidung durch die Funktionsprüfung des Pankreas treffen könnte. Inwieweit das künftig durch die Cammidge'sche[1]) Reaktion möglich sein wird, lässt sich aus den bisher mit dieser Methode gemachten Erfahrungen noch nicht beurteilen. Mayo Robson legt dieser Reaktion einen grossen diagnostischen Wert bei. Auch die Untersuchungen von Eloesser[2]) sprechen dafür, dass von der Cammidge'schen Reaktion diagnostische Erfolge zu erhoffen sind. Ein schwerwiegender Fehler derselben scheint leider ihre schwierige Ausführbarkeit zu sein.

Dass auch bei vorgeschrittener Erkrankung sowohl Zuckerausscheidung im Urin wie Fettstühle meist fehlen, ist allgemein bekannt. Wir haben nur in einem einzigen Fall (1) Glycosurie gesehen.

Auf die Diagnose im vorgeschrittenen Stadium will ich nicht eingehen, um nicht allgemein bekannte Dinge zu wiederholen. Man wird da heutzutage öfter die richtige Diagnose stellen als früher, erstens weil man sich mehr gewöhnt hat, an das Pankreas zu denken, zweitens weil man die früher meist gestellte Diagnose auf

1) Lancet 1904, Vol. I und Brit. med. Journ. 1906.

2) Mitteilungen aus den Grenzgebieten der Medicin und Chirurgie. Bd. 18. 1907. S. 195.

hochsitzenden Darmverschluss jetzt seltener stellt, wie man überhaupt gelernt hat, dass der mechanische Darmverschluss eine seltenere Erkrankung ist als die verschiedenen entzündlichen Processe im Peritoneum, welche eine Darmlähmung bewirken. Ich möchte nur betonen, dass es auch in diesem Stadium keine einzige Erscheinung giebt, welche als ein speciell charakteristisches Symptom der Pancreatitis gelten darf. Am meisten würde das für die kissenartig weiche Vorwölbung im Epigastrium zutreffen. Aber auch diese kann man z. B. bei abgekapselten Magenperforationen antreffen, wie ich es in einem Fall von Perforation eines Magencarcinoms mit Abkapselung sah.

Die diagnostischen Schwierigkeiten, welche uns diese eigenartige Krankheit bietet, sind leider auch mit dem Probeschnitt nicht in allen Fällen zu Ende. Die charakteristischen Fettnekrosen in der Bauchhöhle, am Netz, Mesenterium und epiplorischem Fett, welche in der Mehrzahl der Fälle ja sofort die Krankheit erkennen lassen, ehe man den Pankreastumor fühlen oder sehen kann, können im Beginn fehlen. Diese Thatsache, welche mich im Verlauf meines Falles 1 sehr überraschte und jedenfalls das Verkennen des Falles bei der ersten Operation verschuldet hat, war mir doch, wie mich das Studium unserer älteren Krankengeschichten belehrte, schon zweimal begegnet. Ich hatte sie leider gegenüber den sonstigen Eigentümlichkeiten dieser Fälle nicht richtig gewürdigt und jedenfalls vergessen.

Man muss aber in jedem Fall mit dieser Thatsache rechnen. Wenn man nach Eröffnung des Bauches die Fettnekrosen trotz entsprechenden Suchens vermisst und wenn sich auch kein andersartiger, die Krankheitssymptome erklärender Befund ergiebt, so muss man das Lig. gastrocolicum stumpf durchtrennen und das Pankreas freilegen, auch wenn man einen Tumor in dieser Gegend nicht fühlen kann und auch wenn der Pankreaskopf für die Inspektion und Palpation sich normal erweist. Ebenso muss man, wenn man unter irgend einer andern Diagnose wegen akuter Symptome die Bauchhöhle eröffnet hat und gar nichts Pathologisches findet, an die Möglichkeit einer Pancreatitis denken, auch wenn sich Fettnekrosen nicht finden, und muss alsdann, wenn man den Pankreaskopf normal befunden hat, das Lig. gastrocolicum stumpf durchtrennen. Durch die Befolgung dieser Regel werden sicher noch eine Anzahl Fälle von Pancreatitis entdeckt und gerettet werden, die sonst verloren gehen. Jedenfalls darf man erst, wenn man auch nach Durchtren-

nung des Lig. gastrocolicum das Pankreas normal gefunden hat, bei einer etwaigen Probelaparotomie wirklich sicher sein, dass man alles nachgesehen hat und dass in der That nichts vorliegt. Sicher wissen wir jetzt, seit wir die Pancreatitis besser kennen, dass diese Krankheit viel häufiger ist, als wir bisher annahmen. Andererseits ist die stumpfe Zerfaserung des Lig. gastrocolicum ein Eingriff, der unter keinen Umständen irgend welche nachteiligen Folgen haben kann.

Ich teile nun noch die Krankengeschichten unserer früheren Fälle mit und beginne zunächst mit einem Fall, in welchem ebenfalls bei der Operation keine Fettnekrosen in der Bauchhöhle vorhanden waren und von welchem ich jetzt annehme, dass er für eine sachgemässe Operation nach Bunge dieselben Chancen geboten hätte wie Fall 2.

3. 23j. Dienstmädchen. Aufgen. 6. VIII. 04.

War sonst gesund. Menses regelmässig. Giebt an, vor 1 Jahr mit ähnlichen Erscheinungen wie jetzt, aber nicht so schwer, erkrankt gewesen zu sein. Seit 5 Tagen hat sie Schmerzen im ganzen Bauch, welche seit gestern ausserordentlich heftig geworden sind. Keine Anzeichen für Magengeschwür. Der Schmerz soll gestern in der jetzt bestehenden Heftigkeit zum ersten Mal in der Magengegend gespürt worden sein, im übrigen werden die Schmerzen immer im ganzen Bauch gefühlt.

Status: Mittelgrosses und mittelkräftiges Mädchen von mittlerem Ernährungszustand, macht einen sehr schwer kranken Eindruck. Lungen und Herz ohne Befund. Temp. ax. 39,0, rect. 40,2. Puls 126. Im Urin Eiweiss und hyaline Cylinder, kein Zucker. Leib deutlich, aber nicht sehr stark aufgetrieben, nicht sehr gespannt, aber enorm schmerzhaft bei jeder Berührung überall gleichmässig, kein Palpationsbefund, kein vaginaler Befund. Peristaltik nicht zu hören.

Die Diagnose bleibt unbestimmt. Es wird ein perforiertes Magengeschwür für das wahrscheinlichste gehalten.

Operation (Dr. Noetzel): Medianschnitt oberhalb des Nabels. In der Bauchhöhle freie seröse, ganz wenig rötlich-gelblich gefärbte klare Flüssigkeit in mässiger Menge, das Netz ist nach oben umgeschlagen und mit seinem freien Rande fest an der vorderen Magenwand adhärent. Der Magen wird genau besichtigt ohne irgend ein Ergebnis. Appendix und Adnexe zart, unverändert. Die Leberkapsel ist schwielig verdickt, es wird an einen Leberabscess gedacht und an mehreren Stellen punktiert ohne Ergebnis. Die Gallenblase, in Adhäsionen eingebettet, erscheint prall gefüllt und vergrössert, die Wand verdünnt. Eine Punktion derselben ergiebt normal aussehende Galle. Steine werden nicht gefühlt. Die Punktionsöffnung der Gallenblase wird vernäht. Es wird sonst nicht

gefunden, nirgends ein Tumor, die Serosa des Darms überall spiegelnd, nirgends Fettnekrosen. Es werden ein Drain und ein Tampon an die Gallenblase gelegt, deren Naht bei der stark verdünnten Wand unsicher erscheint, die Bauchwunde im übrigen geschlossen.

8. VIII. Die Kulturen aus der aufgefangenen Galle bleiben steril, diejenigen aus dem peritonealen Exsudat zeigen reichliches Wachstum von Bact. coli. (Bakteriologische Diagnose durch das Königliche Institut für experimentelle Therapie.) Pat. noch immer sehr elend. Puls kräftiger, 120. Temp. ax. 38,0, rect. 39,0. Das Epigastrium kugelig aufgetrieben, häufiges galliges Erbrechen. Aus dem Drain keine Sekretion. — 9. VIII. Auftreibung des ganzen Bauches, keine Blähungen, Pat. sehr elend, Atmung durch den hohen Zwerchfellstand behindert, oberflächlich. Temp. ax. 38,5, rect. 39,0. Puls leidlich kräftig, 120. Erbrechen wie gestern. Im Urin nur noch Spuren von Eiweiss, kein Zucker. — 10. VIII. Allgemeinbefinden deutlich gebessert. Puls kräftiger, 100, regelmässig. Temp. ax. 38,5, rect. 39,2. Erbrechen nur einmal am Morgen. Auf Einlauf reichlicher Stuhlgang von normaler Färbung. Die unteren Teile des Bauches sind weicher, Auftreibung im Epigastrium noch unverändert. Die genähte Hautwunde erscheint gerötet, vorgewölbt, im Drain etwas trübbräunliches Sekret. — 11. VIII. Zustand wie gestern. Der heute durch Einlauf entleerte Stuhl ist acholisch, dabei besteht kein Icterus. Urin frei von Gallenfarbstoff, enthält auch kein Eiweiss mehr, keinen Zucker. Puls 100, Temp. ax. 38,5, rect. 39,5. — 12. VIII. Allgemeinbefinden wird deutlich besser, Puls regelmässig, leidlich kräftig, 100. Temp. ax. 39,0, rect. 39,6. Faeces wieder gefärbt. Das Drain wird entfernt, es zeigt sich mit coaguliertem Sekret verstopft, hinter demselben entleert sich sofort reichlich bräunliches, dünn eitriges Sekret. Die stark vorgewölbte Hautwunde wird durch Entfernung aller Nähte eröffnet und zeigt sich ganz von demselben Sekret unterminiert. Tamponade.

Von dem sehr protrahierten weiteren Verlauf soll nur in Kürze das wichtigste mitgeteilt werden. Es erfolgte eine profuse dünneitrige Sekretion mit ausgedehnter Gewebsnekrose, Durchschneiden der tiefen Nähte, Abstossung der Fascie und grosser Stücke Fettgewebe, wie es schien vom Netz. Pankreasgewebe wurde dabei nicht festgestellt. (Doch ist in diesem Fall hierauf anfangs nicht genügend geachtet worden. Der Fall wurde uns erst später klar.) Dabei bestand noch bis Ende November, also im Ganzen $3^1/_2$ Monate lang, mit ganz kurzen Unterbrechungen hohes Fieber, anfangs auch Erbrechen, durch das die Kranke immer mehr herunterkam. Nachdem das Erbrechen aufgehört hatte und eine geringe Erholung eingetreten war, wurde rechts neben der Narbe ein intraperitonealer Abscess diagnosticiert und am 25. X., also $2^1/_2$ Monate nach der ersten Operation, incidiert. Der Abscess enthielt säuerlich riechenden Eiter und führte in der Tiefe einer grossen Zerfallshöhle auf eine Fistel, aus

welcher sich Mageninhalt entleerte. Von diesem Tage an fiel das Fieber dauernd ab. Die Magenfistel blieb bis Ende Dezember, ca. 2 Monate, offen. Dabei magerte die Kranke geradezu zum Skelett ab und war wiederholt aufgegeben. In den letzten Dezembertagen waren schliesslich beide Wunden vollkommen geschlossen, und die Kranke erholte sich wieder ein wenig. Am 14. I. 05 wird dieselbe in noch recht reduciertem Zustand, aber geheilt entlassen.

Nach einer brieflichen Mitteilung, 3 Jahre nach der Entlassung, war die Operierte seit der Operation dauernd gesund und ist jetzt verheiratet.

In diesem Falle hätte man durch die Eröffnung der Bursa omentalis mittels stumpfer Durchtrennung des Lig. gastrocolicum sicher einen ebenso glänzenden Verlauf erzielen können, wie im Fall 2. Mangels einer Diagnose sowohl vor der Operation wie bei eröffneter Bauchhöhle ist der Fall falsch operiert worden, und es war nur ein Glückszufall, dass die Sekretion von dem Pankreasherd nach der Tamponade an der Gallenblase durchbrach, so dass eine Ausheilung schliesslich zu Stande kam.

Die Verwachsung des Netzes am Magen und die Verwachsungen um die Gallenblase sprechen dafür, dass der in der Anamnese angegebene Anfall 1 Jahr vor der Operation ebenfalls eine Pancreatitis mit ausgebreiteter entzündlicher Infiltration gewesen sein muss.

Der folgende Fall hat mit dem eben berichteten nur das Fehlen der abdominalen Fettnekrosen bei vorgeschrittener Pancreatitis gemeinsam.

4. 59j. Köchin. Aufgen. 20. I. 03.

Giebt an, vor 28 Jahren 2 Anfälle von Gelbsucht gehabt, ausserdem häufig an „Magenkrämpfen" gelitten zu haben. Vor 8 Tagen erkrankte sie mit heftigen Schmerzen in der Lebergegend, vor 3 Tagen gesellten sich hierzu sehr heftige Schmerzen in der linken Seite mit öfterem Erbrechen und häufigem Urindrang, welche bis jetzt anhalten.

Status: Weisshaarige alte Frau mit ausserordentlich starkem Fettpolster, macht einen schwer kranken Eindruck, ist aber nicht kollabiert. Haut und sichtbare Schleimhäute leicht icterisch. Lungenemphysem, Herztöne sehr leise. Bauchdecken nicht gespannt, Druckschmerzhaftigkeit nur oben im Epigastrium, in der Gallenblasengegend und besonders im linken Hypochondrium. Keine Dämpfung. Urin frei von Eiweiss und Zucker, ganz schwache Gallenfarbstoffreaktion. Mittels Einlauf erzielter Stuhlgang zeigt normale Farbe. Puls 80, regelmässig. Temp. ax. 36,5, rect. 37,6.

Der Zustand bessert sich unter symptomatischer Behandlung. Probefrühstück ergiebt normale Magenfunktion. 2. II. 03. Beschwerdefrei entlassen.

18. VII. 03 Wiederaufnahme auf die med. Abteilung, von wo Pat. wegen der bedrohlichen Erscheinungen sofort auf die chirurg. Abteilung verlegt wird. Sie ist angeblich seit 2 Tagen erkrankt mit heftigen Leibschmerzen, Stuhlverstopfung und Verhaltung von Blähungen. Die sehr fette Pat. erscheint schwer kollabiert, leicht icterisch, der Bauch stark aufgetrieben, überall druckempfindlich, keine Peristaltik zu hören. Mehrmaliges Erbrechen. Die Schmerzhaftigkeit ist in der Magen- und Gallenblasengegend am stärksten. Urin frei von Eiweiss und Zucker. Puls 140, klein. Temp. ax. 37,5, rect. 38,2. Es wird eine Perforation der Gallenblase angenommen.

Operation (Dr. Noetzel): Längsschnitt rechts von der Mittellinie. Aus der Bauchhöhle entleert sich etwas gelbliche, leicht trübe aber dünne Flüssigkeit. Die sehr stark vergrösserte, prall gefüllte Gallenblase drängt sich ins Operationsfeld. Dieselbe ist nirgends perforiert. Im Cysticus fühlt man einen grossen Stein, der sich leicht in die Gallenblase zurückdrücken lässt. Im Choledochus wird kein Stein gefühlt. Nach links unter dem Pylorus und am Duodenum findet sich eine mit gelblichen, schmierigen Belägen ausgekleidete buchtige Abscesshöhle, wie von einer Perforation herrührend. Es finden sich hier auch einige Stellen, welche wie Perforationen aussehen, aber sich nicht als solche erweisen. Die in dieselben eingeführte Sonde gelangt nicht weiter, nirgends in ein Hohlorgan. Es sind nur Auflagerungen der Wand des Duodenums und Magens. Das Pankreas erscheint vielleicht etwas vergrössert, doch fühlt man hier keinen Tumor. Nirgends in der ganzen Bauchhöhle finden sich Fettnekrosen. Es wird daher angenommen, dass die ganzen Erscheinungen doch von der prall gefüllten Gallenblase herrühren und dass auch die Abscesshöhle durch Infektion von den Gallenwegen, Durchwanderung von Bakterien durch die Wandung der Gallenwege entstanden sei. Eine Pancreatitis erscheint ausgeschlossen. Die noch dazu zweifelhafte Vergrösserung der Drüse kann als praktisch z. Zt. belanglose Folge der langdauernden Erkrankung der Gallenwege erscheinen. Daher typische Cholecystektomie, Drainage und Tamponade der Abscesshöhle, Tampon auf die noch leicht blutende, der Gallenblase entsprechende Leberfläche, Auswaschung der Bauchhöhle mit Kochsalzlösung. Etagennaht der Bauchwunde.

19. VII. Pat. sehr elend, Meteorismus unverändert, kein Stuhl, keine Blähungen. Puls aussetzend, 110—120, Temp. ax. unter 37 (36,3—36,7). Pat. fühlt sich kühl an. Aus der Drainage hat sich reichlich gallig gefärbte Flüssigkeit entleert. Excitantien. — 20. VII. Entleerung von normal gefärbten Faeces, Blähungen, Leib noch stark aufgetrieben, Allgemeinbefinden nicht gebessert. Puls klein, 120—140, Temp. ax. 36,5 bis 37,0, rect. 37,0—37,5. Starke, mehr bräunliche Sekretion. — 23. VII. Status idem. Benommenheit. Puls 145. Temp. ax. 37,0, rect. 38,0. — Allmählich zunehmender Verfall. Trotz Blähungen und Stuhlentleerungen

nimmt der Meteorismus nicht ab. Das Fieber steigt am 24. u. 25. VI auf 39,5 ax., der Puls auf 160. — 26. VII. Exitus. Die Sektion zei zahlreiche Fettnekrosen im Bauch, an Netz und Mesenteriu kolossale Auftreibung der Darmschlingen, Serosa aber überall glatt u spiegelnd, kein Erguss. Zwerchfellstand II. Rippe. Kompressionsatele tase beider Lungen. Grosses, sehr schlaffes Herz mit Dilatation beid Ventrikel. Der Gallenblasenstumpf ist in Ordnung. Nach seiner Erö nung entleert sich gelblich-eitrige Flüssigkeit. Die Gallengänge si hoch hinauf bis zu den mittelgrossen Gängen dilatiert, nicht ulcerie bis hoch hinauf mit Steinen bezw. kleinen Konkrementen angefüllt, welc auf den Teilungsstellen gabelig aufsitzen. Eiter in den kleinen Galle gängen nicht sicher nachzuweisen. Der Boden der Bursa omentalis wi gebildet von einer kleinhandtellergrossen (drainierten) Abscesswand, v welcher ein fingerlanger und -breiter uneröffneter Fortsatz, mit wei gelben krümeligen Massen gefüllt, retroperitoneal senkrecht nach wärts geht bis etwa in die Höhe des Nierenhilus, rechts von der V. ca inf., Pankreas mässig vergrössert, blutreich, grobkörnig bis auf das Er des Schwanzes, welcher etwas verwachsene Zeichnung der Schnittflä zeigt und kleine Fettnekrosen sowie grössere, käsig aussehende Herdel von hämorrhagischen Höfen umgeben. Keine Thrombosen in den gros Venen, Milz klein, derb. Schwerste parenchymatöse Nephritis.

Die mikroskopische Untersuchung ergiebt in allen Teilen Pankreas, zwischen den intakten Drüsenläppchen kleine nekrotische He im Bindegewebe, von kleinzelliger Infiltration umgeben. Die Blutgefä alle strotzend gefüllt. Dazwischen ausgedehnte Hämorrhagien und brinausscheidungen. Im Schwanzteil sind die Drüsenläppchen durch kle zellige Infiltration und Nekrosen grösstenteils zerstört.

Ich war im Zweifel, ob die Mitteilung dieses Falles 4 an die Stelle angezeigt war. Nach dem Ergebnis der Obduktion lag h einer von den schwersten Fällen von ascendierender steinbilden Cholangitis vor, wie sie der chirurgischen Therapie trotzen. M kann auch im Zweifel darüber sein, ob die klinischen Erscheinun nicht hauptsächlich durch die Cholangitis bewirkt waren und nicht die hinzutretende Pancreatitis mehr als ein terminaler Vorg von praktisch untergeordneter Bedeutung aufzufassen ist. Jedenf wäre die Kranke auch ohne das Hinzutreten der Pancreatitis h ihrem schweren Gallensteinleiden erlegen. Und sehr unwahrsch lich ist es mir, dass eine allen Anforderungen entsprechende c rative Therapie der Pancreatitis nach Bunge hier den tödlic Ausgang noch einmal abgewendet hätte. Aber Interesse schien dieser Fall aus drei Gründen zu beanspruchen, erstens schon we des Fehlens der abdominalen Fettnekrosen bei einer schon weit

geschrittenen mit Abscessbildung einhergehenden Pancreatitis, dann auch als ein besonders charakteristisches Beispiel der Entstehung der Pancreatitis im Gefolge einer schweren Cholelithiasis, drittens weil von uns selbst ein nicht operierter spontan abgeklungener Anfall ein halbes Jahr vor der Operation beobachtet worden war, den wir uns damals allerdings nicht richtig zu deuten vermochten. Ich glaube nämlich doch, es ist die natürlichste Auffassung sowohl die bei der ersten Aufnahme beobachtete abdominale Erkrankung, wie auch den schweren Krankheitszustand bei der letzten Aufnahme als Pancreatitis aufzufassen. Vielleicht waren die in der Anamnese angegebenen „Magenkrämpfe" auch frühere weniger schwere Attaken von Pancreatitis, vielleicht allerdings auch Cholecystitisanfälle. Gewiss war hier alles in allem das ausserordentlich schwere Gallensteinleiden die hauptsächlichste Erkrankung und die eigentliche Todesursache, die Pancreatitis etwas sekundäres, auch im Verhältnis weniger schwer. Man könnte fragen, ob nicht häufiger, als wir es bisher festgestellt haben, solche sekundäre Entzündungen des Pankreas den tödlichen Ausgang bei schweren Gallensteinleiden, speciell bei der ascendierenden Form, herbeiführen, ich meine in solchen Fällen, welche uns durch die Erkrankung der Gallenwege allein schon genügend erklärt erschienen und in welchen dann entweder gar keine Sektion oder vielleicht aus irgend welchen äusseren Gründen keine eingehende Sektion gemacht wurde. Es kämen dafür vor allem diejenigen Fälle in Betracht, in welchen eine eigentliche eitrige Cholangitis, welche den Tod durch Sepsis herbeigeführt haben könnte, nicht gefunden wird. Ueber diese Frage können nur noch zahlreichere Sektionen solcher Fälle uns belehren als bisher veröffentlicht sind.

Die folgenden 3 Krankengeschichten teile ich eigentlich nur der Vollständigkeit halber mit. Sie sind eigentlich nur Typen aus der noch nicht lange zurückliegenden Zeitperiode, da die erst bei der Operation gestellte Diagnose auf akute Pancreatitis zugleich ein Todesurteil bedeutete. Im übrigen geht aus den Krankengeschichten hervor, dass es sich um ausserordentlich schwere, recht eigentlich desolate Fälle gehandelt hat, von welchen wenigstens die beiden ersten auch für die Operation nach Bunge eine schlechte Prognose geboten haben würden. Die Fälle 5 und 6 zähle ich auch jetzt noch zu den absolut infausten für jede Behandlungsmethode. Im Fall 5, der auch erst am 3. Tage zur Operation kam, waren die Brüchigkeit der Gewebe — Einreissen des Mesen-

teriums — und die kolossale Auftreibung der Darmschlingen, der Reposition eine unendlich schwierige Arbeit war, schon prognostis absolut infauste Erscheinungen. Nebenbei zeigte mir diese Op ration wieder, wie wenig man meist bei diesem extremen Meteor mus mit dem Versuch erreicht, die Darmschlingen durch Ei schnitte zu entleeren. Flüssiger und gasförmiger Inhalt entwei immer nur aus kurzen Darmabschnitten. Auch wenn man si Mühe giebt, die Knickungen zu beheben und möglichst gro Darmabschnitte zu entleeren, wobei sich eine gröbere Verunreinigu des Peritoneums nur mit einiger Mühe vermeiden lässt, ist das I sultat ein recht mangelhaftes. Die Aussichten auf einen operati Erfolg im Fall 6 waren meiner Meinung nach gleich Null allein in betracht der Lebercirrhose und der schweren Arteriosclerose, Ko plikationen, welche bekanntlich auch die Erfolge anderer so aussichtsvoller Eingriffe zunichte machen. Es bleibt nur die n jugendliche Kranke im Fall 7, von welcher es nicht ausgeschlos erscheint, dass sie durch eine richtige und dabei rasch ausgefüh Operation zu retten war. Ungünstig waren aber auch hier die ber hochgradige Herzschwäche mit 160 Pulsschlägen in der Minute der bereits vorgeschrittene Verfall der Kranken, welche alles allem ebenfalls einen desolaten Eindruck machte und offenbar a schon in einem zu vorgeschrittenen Stadium der Vergiftung befand. Der Beginn der Erkrankung lag bereits 5 Tage zurü

Gemeinsam allen diesen 3 Fällen ist die anamnestische F stellung früherer Anfälle. Im Falle 7 wurden dieselben als „Gal steinanfälle" bezeichnet. Wir haben bei der Sektion nichts von e Erkrankung der Gallenwege feststellen können. Infolgedessen man wohl auch die Angabe der Kranken, dass beim letzten An Gries abgegangen sei, als eine Täuschung bezeichnen, welche ja kanntlich nach Einnehmen mancher sog. Cholagoga häufig kommt, und annehmen, dass es leichtere Anfälle von Pancrea waren, welche vorangingen. Der vorletzte besonders heftige An hatte sich unmittelbar an das Wochenbett angeschlossen. Die M lichkeit, dass dieser Anfall und die letzte tödliche Erkrankung Fo des Wochenbetts, postpuerperaler Embolien im Pankreas, wi ist nicht völlig von der Hand zu weisen.

5. 42j. Schlosser. Aufgen. 20. I. 02.

Hatte in den letzten Jahren öfters ähnliche Anfälle, jedoch nic schwer. Vor 3 Tagen erkrankt mit Stuhlverhaltung, Erbrechen, treibung des Leibes.

Grosser kräftiger Mann, schwer kollabiert, Puls 180, Temp. ax. 37,0, rect. 39,1. Leib kolossal aufgetrieben, im Epigastrium eine kissenartige weiche Vorwölbung, Leberdämpfung noch abzugrenzen, keine Peristaltik. Urin frei von Eiweiss und Zucker. Diagnose: Ileus oder Peritonitis.

Sofortige Operation (Dr. Noetzel): Medianschnitt, im Bauch wenig gelbliche klare Flüssigkeit. Aus dem Schnitt drängen sich sofort kolossal geblähte Dünn- und Dickdarmschlingen, das Mesenterium reisst dabei ein, ist total brüchig. Auf dem Mesenterium und Netz überall typische weisse Fettnekrosen. Man fühlt einen Tumor hinter dem Magen. Das Loch im Mesenterium wird genäht. Die Reposition der Darmschlingen gelingt erst, nachdem durch 2 Incisionen der kolossal geblähte Dünndarm etwas entleert ist, mit ausserordentlicher Mühe. Einführung eines dicken Drains durch das stumpf durchtrennte Lig. gastrocolicum in den hämorrhagischen Pankreastumor, indem stumpf in denselben eingegangen wird. Bauchdeckennaht. Tod im Collaps 2 Stunden nach der Operation. Die Sektion ergiebt eine diffuse Pankreashämorrhagie mit starker Schwellung der ganzen Drüse, keine Erkrankung der Leber und der Gallenwege, mässiges Atherom der Aorta.

6. 50j. Schuhmachermeister. Aufgen. 25. VIII. 02.

Hatte im Februar und im Juni d. Js. eine „Darmentzündung", war sonst gesund. Gestern früh mit heftigen Leibschmerzen erkrankt, die im Laufe des Tages immer heftiger wurden und zu raschem Verfall führten. (Arztbericht.)

Grosser dicker Mann, verfallen, blass cyanotisch mit ängstlichem Gesichtsausdruck. Puls 140. Temp. ax. 36,7, rect. 38,6. Starke Auftreibung des Bauchs, derselbe ist überall prall, druckempfindlich. Dämpfung in den abhängigen Teilen, keine Peristaltik. Urin frei von Eiweiss und Zucker. Diagnose: Peritonitis aus unbekannter Ursache.

Sofortige Operation (Dr. Noetzel): Medianschnitt, im Bauch klare gelbliche Flüssigkeit, Darm kolossal aufgetrieben, Serosa überall spiegelnd, kaum gerötet. Am Mesenterium und Netz überall charakteristische weisse Fettnekrosen. Man fühlt einen grossen morschen Tumor hinter dem Magen. Das Lig. gastrocolicum wird stumpf durchtrennt, dann wird durch dasselbe ein dickes Drain stumpf tief in den hämorrhagischen Tumor eingeführt. Bauchdeckennaht. Zunehmender Collaps. Tod 17 Stunden nach der Operation. Die Sektion ergiebt ausser der Pankreashämorrhagie das Bestehen einer Lebercirrhose und starke Atheromatose der grossen und mittleren Arterien.

7. 25j. Frau. Aufgen. 17. V. 03.

Früher 5 „Gallensteinanfälle". 13. III. normale Entbindung. Ende März heftiger „Gallensteinanfall", angeblich mit Abgang von Gries im Stuhl. Seit 5 Tagen heftigste Schmerzen im ganzen Leib.

Kräftige, gut genährte Frau, schwer krank. Leib sehr stark auf-

getrieben, überall druckempfindlich. Kein palpatorischer Befund. Schmer zen und Druckempfindlichkeit überall gleichmässig. Keine Peristaltik Häufiges Erbrechen von Galle. Temp. ax. 37,6, rect. 38,5. Puls 16 bis 170. Diagnose: Peritonitis infolge Perforation der Gallenblase.

Sofortige Operation (Dr. Noetzel): Schnitt am äusseren Rand de rechten M. rectus. Im Bauch gelbliche klare Flüssigkeit. Es dräng sich sofort Netz in die Wunde, welches zahlreiche Fettnekrosen au weist. Man fühlt das Pankreas verdickt und in einen hinter dem Mage gelegenen diffusen Tumor übergehend. Beim stumpfen Eingehen in de Tumor mit dem Finger entleert sich eitrige Flüssigkeit, es kommt dab zu einer starken venösen Blutung. Es werden ein Tampon und ein Drai in die Eiterhöhle eingeführt. Bauchdeckennaht. — 18. V. Puls nicht z fühlen. Temp. 40,0. Zunehmender Collaps. Tod 24 Stunden nach de Operation. Die Obduktion ergiebt Schwellung und Fettnekrosen de Pankreas mit einem eröffneten Abscess im Pankreaskopf, trübe Schwel lung der Nieren, Leber normal, keine Gallensteine, Hypostase des linke unteren Lungenlappens.

Der in der folgenden Krankengeschichte berichtete Fall starb unoperiert, obgleich die Erkrankung in ihrem ganzen Verlau hier im Krankenhaus beobachtet war. Wir haben die richtig Diagnose nicht gestellt und ausserdem jeden operativen Eingri an dem von vorneherein die Zeichen schwerster Herzschwäch bietenden Mann für aussichtslos gehalten. Die Krankheit entwickel sich im Anschluss an einen Diätfehler, so dass im ersten Begir eine vorübergehende Magenerkrankung angenommen wurde. I übrigen war uns der Mann seit einer 2 Jahre früher erlittenen kon plizierten Fraktur des linken Unterschenkels gut bekannt als Potat maxime strenuus. Wir hatten auch bei seiner letzten Aufnahn eine Lebercirrhose bei ihm diagnosticiert. Er litt an einer starke Arteriosclerose und hatte dauernd eine cyanotische Gesichtsfarb Ich glaubte damals bei seiner plötzlichen schweren Erkrankung eine terminale Darmlähmung im Gefolge von Herzschwäche, wie i sie vorher zweimal im Krankenhause gesehen hatte, und zwar beiden Fällen bei vorangegangenem schwerstem Potatorium und dem einen Fall auch gerade bei weit vorgeschrittener Lebercirrhos Die bei der Sektion gefundene Pancreatitis überraschte uns. Da der Fall für jede Operation eine absolut schlechte Prognose gebot hätte, unterliegt keinem Zweifel.

8. Der seit 16. X. 02 wegen einer alten Knochenfistel der link Tibia (nach komplicierter Fraktur vor 2 Jahren) im Krankenhaus l handelte 49j. Schlosser erkrankt am 30. XII. 02, nachdem er eine gros

Menge Apfelsinen auf einmal gegessen hatte, mit starken Leibschmerzen und Erbrechen. — 31. XII. Collapszustand mit kaum fühlbarem Puls, Leib aufgetrieben, druckempfindlich, kein Fieber. Auf Einlauf erfolgen mehrere Entleerungen. — 1. I. 03. Befinden etwas gebessert. Temp. 36,3, Puls 120—140. Leib etwas weicher. Infolge häufiger Magenspülungen hat das Erbrechen vom ersten Tage ab aufgehört. Im Magen immer nur wenig gallige Flüssigkeit. Da eine starke Arteriosclerose besteht, welche in den beiden letzten Jahren zugenommen hat, und da auch eine Vergrösserung der Leber schon bei der letzten Aufnahme festgestellt und als Cirrhose aufgefasst wurde, erscheint es absolut aussichtslos, an dem die Zeichen schwerster Herzschwäche bietenden Mann einen Eingriff vorzunehmen. Es scheint wahrscheinlich, dass die ganzen Erscheinungen bereits terminaler Natur sind und von der Lebercirrhose bezw. der Myodegeneratio cordis herrühren. — 2. I. 03. Stärkere Auftreibung des Leibes, zunehmender Collaps, Cyanose, Puls eben fühlbar, 170 bis 180. Temp. 36,8. Tod in der Nacht zum 3. I. 03. Die Sektion ergiebt starke Adipositas und Myodegeneratio cordis. Lebercirrhose. Pankreas vergrössert, von zahlreichen Hämorrhagien und Fettnekrosen durchsetzt, hämorrhagisches Exsudat in der Bursa omentalis, wenig Exsudat in der Bauchhöhle, zahlreiche Fettnekrosen im Netz und Mesenterium, Schrumpfnieren.

Nach dem am Anfang erwähnten früheren Grundsatz, die Kranken im akuten Stadium konservativ zu behandeln und erst bei nachgewiesener Abscessbildung zu operieren, haben wir nur einmal gehandelt und auch dieses eine Mal unabsichtlich, d. h. mit falscher Diagnose sowohl bei der konservativen Behandlung wie bei dem späteren Entschluss zur Operation.

Die richtige Diagnose, d. h. sogar nur die Annahme einer wirklichen intraperitonealen Erkrankung war in diesem Fall erschwert und uns leider geradezu unmöglich durch das festsitzende Vorurteil, eine schwere Hysterica vor uns zu haben. Die Patientin, welche selbst Krankenpflegerin und seit Jahren unter unseren Augen war, musste nach ihrem ganzen Verhalten für hysterisch gelten. So kam es, dass eine schwere Erkrankung derselben stark unterschätzt und fast bis zuletzt ihr nicht recht geglaubt wurde.

Ich teile aus der sehr langen Krankengeschichte nur kurz das Wesentliche mit.

9. Die 29j. Pat. erkrankte am 27. XI. 04 plötzlich mit peritonitischen Symptomen. Der Leib war überall schmerzhaft, leicht aufgetrieben, dabei bestand Peristaltik, normale Stuhlentleerungen, kein Erbrechen, kein Fieber, guter Puls. Die Lokalisation der Schmerzen wechselte

von einem Tag zum anderen. Nachdem anfänglich eine intestinale Störung für möglich gehalten worden war, hielten wir etwa vom 4. Tage ab den ganzen Zustand für einen hysterischen, da die Klagen in gar keinem Verhältnis zum objektiven Befund zu stehen schienen. Speciell veranlasste uns zu dieser Annahme ausser den Antecedentien auch die excessiv markierte Druckempfindlichkeit bei Berührung des überall weichen Abdomens. Nach ca. 4 Wochen glaubte ich eine Resistenz in der Gallenblasengegend zu fühlen, doch war es zweifelhaft, ob nicht nur die Muskelspannung die Resistenz vortäuschte. Jedenfalls wurden konsequent jetzt an dieser Stelle stärkere Schmerzen auf Berührung geklagt. Eine am 20. XII. 04 ausgeführte Untersuchung in Narkose liess einen rundlichen Tumor fühlen nach unten von der Leber, welchen wir mit Sicherheit für die vergrösserte Gallenblase hielten. (Icterus hatte nur kurze Zeit in so geringem Grade bestanden, wie man ihn häufiger als Begleiterscheinung intestinaler Störungen sieht.)

22. XII. 04 Operation (Prof. Rehn): Wellenförmiger Schnitt zur Freilegung der Gallenblase. Der gefühlte Tumor stellt sich sofort ein und erweist sich als chronisch verdicktes Netz, das einzelne ältere Fettnekrosen aufweist und am unteren Leberrand adhärent ist. Es wird vorsichtig abpräpariert und dadurch wird ein kleinapfelgrosser Abscess eröffnet, welcher in einem vom Netz gebildeten Beutel liegt und die kleine geschrumpfte Gallenblase umschliesst. Die letztere enthält nur wenige ganz kleine Steine. Sie wird in typischer Weise exstirpiert, nirgends sonst werden Steine gefunden. Das den Abscess umgebende Netz wird abgebunden und exstirpiert, es zeigt in der Abscesswand zahlreiche Fettnekrosen. Eine Fortsetzung des Abscesses wird nicht gefunden. Das Pankreas liegt nirgends frei und erscheint nicht vergrössert. Auf die Ligaturstelle des Cysticus wird ein Drain und ein Tampon eingeführt. Naht der Bauchwunde.

Nunmehr erfolgte bereits vom 2. Tage an eine profuse Eiterung aus der Tamponöffnung mit hohem Fieber und sehr schlechtem Allgemeinzustand. Die Kranke kam rasch sehr herunter. Im Verlauf der zweiten Woche nach der Operation kam es zur Abstossung grosser Teile der Fascie und der Bauchmuskulatur, die Wunde dehiscierte weit, grosse nekrotische Fettklumpen, offenbar vom Netz, stiessen sich ab. — Am 13. I. 05 wurde ein neuer grosser rechtsseitiger Abscess von der ersten Wunde aus eröffnet (Prof. Rehn), in dessen Tiefe das Pankreas gefühlt, aber wegen der starken Beläge nicht klar gesehen wurde. Am 13. II. 05 wurde ein linksseitiger Abscess von einem linksseitigen, pararectalen Schnitt aus eröffnet (Prof. Rehn). In der Tiefe desselben kam man auf den Schwanz des Pankreas. Aus beiden Abscesshöhlen kam es zur Abstossung grosser Teile des Pankreas, so dass man eigentlich die Abstossung der ganzen Drüse annehmen musste. Mitte März bildete sich in der Tiefe der linken Wunde eine grosse Perforation der Flexura sig-

moidea, aus der nun lange Zeit hindurch aller Kot abging. Im Laufe des ganzen Krankenlagers waren niemals Fettstühle vorhanden, niemals Zuckerausscheidung durch den Urin. Die Kranke kam extrem herunter und war wochenlang in einem solchen Zustand, dass täglich der Exitus erwartet werden musste. Ende April begann eine Wendung zum besseren, offenbar dank einer mit grösster Energie durchgeführten Ernährung der Kranken. Die Wunden heilten, die Darmfistel schloss sich. Am 26. V. 05 wurde die Pat. geheilt entlassen. Sie hat sich ein Jahr später verheiratet, ist jetzt Mutter und nach brieflicher und persönlicher Mitteilung sowie nach ihrem Aussehen völlig gesund.

Ich glaube, dass dieser Verlauf ebenso wie der Verlauf des Falles 3, welche auch beide eine grosse Aehnlichkeit zeigen, zu Gunsten einer exakten Frühoperation nach Bunge's Vorschrift sprechen, deren Erfolg im Gegensatz dazu in der besten Weise durch Fall 2 illustriert wird. Wenn auch nicht alle im Spätstadium operierten Fälle so extrem schwer verlaufen, so sind mir doch noch mehrere derartig verlaufene von anderer Seite operierte Fälle bekannt, in welchen noch 3 bezw. 4 Monate nach der Operation der Exitus infolge zunehmender Schwäche, vielleicht infolge noch uneröffneter Abscesse, jedenfalls unter dem Bild der chronischen Sepsis erfolgt ist. In der That zeigt auch der Verlauf meiner beiden Fälle 3 und 9, dass es dabei schliesslich nur ein Zufall, eine reine Glückssache ist, ob der Körper der Infektion und Erschöpfung noch einmal Herr wird.

Ganz allein in der Eigentümlichkeit dieses Drüsengewebes, der chemischen Wirkung seines Sekretes, welches auch in jeden hier gebildeten Eiter reichlich übergeht, liegt die Ursache für den chronischen Verlauf, die fortgesetzte Nekrotisierung und die dadurch gegebene Möglichkeit immer neuer Bakterienwucherung, durch welche dann eine lange anhaltende, die Körperkräfte erschöpfende profuse Eiterung, die Bildung von Perforationen des Magendarmkanals und andere schwere Störungen möglich werden. Dass diese Auffassung richtig ist und dass nicht etwa die Infektion mit besonders virulenten Erregern für die Schwere der Erkrankung verantwortlich gemacht werden kann, dafür finden wir den sicheren Beweis in dem Verlauf von Verletzungen des Pankreas.

Ich habe zufällig an dem gleichen Tage, wie Fall 2, eine Verletzung des Pankreas operiert, welche einen den Fällen 3 und 9 ganz ähnlichen, vielleicht z. T. durch meine Behandlung — Tamponade der Pankreaswunde — verschuldeten Verlauf nahm.

10. Der 48j. Lokomotivführer war bei einem Eisenb
quetscht worden. Bei der wenige Stunden später erfol
am 29. I. 08 bestanden ausser einer starken subkutanen
ung des linken Oberschenkels und einer Verletzung des
fingers die bekannten hier nicht noch einmal zu beschr
ptome einer linksseitigen intraabdominalen Verletzung mit
Bauchhöhle.

In der Annahme, dass eine Milzverletzung vorläge,
rotomie ausgeführt (Dr. Noetzel): Querer Flankensch
legung der Milz. Derselbe giebt wegen der Starrheit de
nicht genügend Raum. Es muss deshalb ein Längsschnitt
nach oben geführt werden, etwa in der Mitte des Quersch
Bauchhöhle entleert sich sofort dunkles Blut, doch von A
in den Mengen, wie man es bei Milz- oder Leberruptu
Milz ist unverletzt, ebenso der Magen, Darm und Mese
der Milz ist das Netz stark gequetscht, sugilliert und
zahlreiche Fettnekrosen. Daher wird das Pankreas m
Durchtrennung des Lig. gastrocolicum freigelegt. Es
tiefe Wunde des Pankreas, welche den Schwanz desselben
dergestalt abtrennt, dass derselbe nur mittels einer obe
hauptsächlich aus der Drüsenkapsel zu bestehen scheint,
Drüse zusammenhängt. Die Pankreaswunde wird tamp
ganze Schwanz des Pankreas mit einem Tampon ganz u
gegen das freie Peritoneum abgeschlossen. Ein Drain
Magen, eines auf den Beckengrund eingeführt. Das zie
in den Bauch ergossene Blut wird durch Kochsalzspülung

Es erfolgt bereits vom ersten Tage an eine reichli
Sekretion von fadem Geruch, Abstossung grosser Stück
Fettgewebes, besonders vom Netz. Abstossung der Fasci
cenz der Wunde. Durch die langsame Nekrotisierung ko
wieder zu Retentionen und zu lange anhaltendem Fie
magert stark ab. Erst Ende März, 3 Monate nach
kommt die Nekrotisierung zum Abschluss, die grosse Wu
zu, der Mann erholt sich schliesslich ziemlich schnell un
IV. 07 geheilt entlassen, noch etwas reduciert — er v
fett —, aber doch mit einer Gewichtszunahme von 19 Pf
letzten 4 Wochen.

Ich deutete schon an, dass vielleicht ein Teil
dem protrahierten Verlauf dieses Falles von Pankreas
Tamponade der Drüsenwunde beizumessen ist. Viel
richtiger gewesen, nachdem ich die Ernährung des
Stückes in Anbetracht der schmalen Brücke für gefäh
deshalb die Naht nicht riskierte, einfach das Stück I

zutrennen. Ich konnte mich dazu nicht entschliessen, hauptsächlich wegen der Grösse dieses Drüsenteils, der im übrigen nicht schlecht aussah. Es ist auch fraglich, ob nach der Abtrennung desselben der Verlauf sich anders gestaltet hätte. Dass der ganze abgetrennte Teil der Drüse sich abgestossen hat, ist nicht anzunehmen. Es ist im Verlauf niemals die Abstossung von Pankreasgewebe festgestellt worden. Eine Wundfläche des Pankreas aber wäre ja nach der Abtragung auch zurückgeblieben und hätte tamponiert werden müssen. Und auch auf eine Naht einer solchen Pankreaswunde würde ich immer der Sicherheit wegen einen Tampon legen.

Der Verlauf unterschied sich in nichts von demjenigen einer unter Tamponade, Eiterung und Nekrotisierung ausheilenden Pancreatitis. Bemerkenswert ist auch das frühzeitige Auftreten der Fettnekrosen durch die Diffusion des freigewordenen Pankreassekrets, sogar noch bei geschlossener Bursa omentalis.

Als Anhang berichte ich zum Schluss über einen Fall von Choledochusverschluss durch chronische Pancreatitis, Pankreascirrhose, einen Fall, welcher geeignet ist, den Circulus vitiosus von Ursache und Wirkung zu demonstrieren, wie er sich bei der Komplikation einer Cholelithiasis mit Pancreatitis entwickeln kann, zugleich ein Beispiel für die im ganzen seltene Indikation einer Cholecystenterostomie, welche hier einen vollen Heilerfolg herbeigeführt hat.

11. Die 42j. verheiratete Pat. giebt an, schon seit Jahren an anfallsweise wiederkehrenden Schmerzen im Leib, besonders in der Lebergegend zu leiden. Seit etwa 8 Tagen hat sie wieder ganz ausserordentlich heftige Schmerzen und bemerkte dabei, dass sie gelb war, dass der Stuhlgang weiss, der Urin dunkelbraun war. Der Icterus trat zum ersten Mal auf.

Status 15. VIII. 03: Mittelgrosse Frau, mässig genährt. Brustorgane ohne Befund. Leib weich, nur in der Lebergegend druckempfindlich. Der untere Leberrand überragt den Rippenbogen um 2 Fingerbreiten. Unterhalb desselben wird eine undeutliche druckempfindliche Resistenz gefühlt. Diagnose: Cholelithiasis, Choledochusverschluss, Cholecystitis.

18. VIII. 03 Operation (Prof. Rehn): Schrägschnitt parallel dem Rippenbogen. Die Leber lässt sich gut kanten. Die Gallenblase ist klein, mässig gefüllt, man fühlt einige kleine Steine in derselben. Der Choledochus ist stark erweitert, enthält aber keinen Stein. Bei der Freilegung des D. choledochus zeigt es sich, dass derselbe von dem vergrösserten indurierten Pankreaskopf komprimiert, halbcirkulär umschnürt wird. Das ganze Pankreas ist sehr derb, cirrhotisch etwas vergrössert.

Es wird nunmehr eine Cholecystenterostomie in typis
führt, wobei die kleinen Steine aus der Gallenblase e
Der Verlauf ist reaktionslos. Der Icterus schwi
gefärbt. — 10. IX. 03 geheilt entlassen.

Offenbar war hier ein Gallensteinleiden das I
zur chronischen Entzündung des Pankreas, sei
virulente Bakterien, sei es nur durch Sekretstauun
lich entstandene Pankreascirrhose führte dann ein
Choledochus herbei, den vorher das Gallensteinlei
bewirkt hatte

Mayo Robson hat neuerdings wieder auf
tomischen Verhältnisse bewirkten Wechselbeziehun
krankungen des Pankreas und der Gallenwege
kommt dabei zu der Forderung, bei den Operatio
steinleidens gerade prophylaktisch mit Rücksicht
principiell niemals die Gallenblase zu entfernen,
besonders schwere Erkrankung derselben dazu nöti
son führt 2 Gründe für diese Forderung an, als e
der Gallenblase, die Galle mit dem in der Gallenbl
Schleim zu vermischen, gewissermassen zu verdü
in einem unschädlicheren Zustande an den Dar
durch dann auch das Pankreas weniger von der
werden könnte. Der zweite Grund soll der se
Gallenblase eventuell später noch zu einer Cho
gebrauchen könnte, wenn durch chronische oder r
creatitis der Choledochus komprimiert und dadurch
in den Darm verhindert wird. Ich kann diese be
anerkennen. Der erste Grund erscheint von vorn
thetisch und nicht durch praktische Erfahrung
falls nicht stichhaltig gegenüber den Infektion
Steinbildung verbundenen lange Zeit bestehend
der Gallenblasenschleimhaut. Der andere Grun
Gallenblase eventuell noch einmal zu einer Cho
gebrauchen könnte, ist ja nicht neu als Kontraind
Cholecystektomie. Ich meine, erstens eine imn
Eventualität dürfte an und für sich nicht eine
gegen die möglichst radikale Operation desjenigen
das wir gerade durch die Operation beseitigen
kommt eine viel gewichtigere Ueberlegung dazu
und radikaler wir gegen die Gallensteine vorgehe

ist die Möglichkeit, dass dieselben uns später noch einmal zu schaffen machen und z. B. eine Pancreatitis verursachen können. Die Fälle, wo es nach einer exakt ausgeführten Cholecystektomie, bei welcher alle vorhandenen Steine entfernt wurden, noch zu wirklichen Recidiven der Steinbildung kommt, sind doch Ausnahmen. Und bei diesen wird auch die Cholecystenterostomie nichts nützen, da gerade die Steinbildung centralwärts von der Gallenblase hier die Ursache des Recidivs ist. Gegen diese Steinbildung in der Leber ist eine Anastomose zwischen der Gallenblase und dem Darm machtlos. Sie kann also auch eine hierdurch bewirkte Pancreatitis nicht verhüten.

Nach allen vorliegenden Beobachtungen will es scheinen, als ob sekundäre Erkrankungen des Pankreas bei Cholelithiasis viel häufiger sind, als wir es bisher annahmen, und dass viele leichte Entzündungen dieser Drüse uns entgehen. Die beste Prophylaxe gegen die Pancreatitis im Gefolge der Cholelithiasis erblicke ich in einer möglichst radikalen operativen Behandlung der letzteren, also im Gegensatz zu Mayo Robson in der principiell und exakt ausgeführten Cholecystektomie.

Ich fasse meine Ausführungen in folgende Sätze zusammen.

1) Die akute Pancreatitis muss principiell chirurgisch behandelt werden mittels einer so bald als möglich auszuführenden Laparotomie und Tamponade des Pankreasherdes nach Bunge. Die freie Bauchhöhle ist dabei nach Rehn auszuspülen und zu drainieren.

2) Bei dieser so rasch und so schonend als möglich auszuführenden Operation muss die Beschaffenheit der Gallenwege in jedem Fall wenigstens genau festgestellt werden.

3) Bei gleichzeitig bestehender Cholelithiasis ist, wenn es der Kräftezustand des Operierten erlaubt, der dringendsten durch den Befund an den Gallenwegen gegebenen Indikation zu genügen, also eventuell die Cholecystostomie auszuführen.

4) Wenn der Kräftezustand des Operierten einen Eingriff an den gleichzeitig erkrankten Gallenwegen nicht erlaubt, ist nach der Heilung der Pancreatitis dem Operierten eine Gallensteinoperation vorzuschlagen.

5) Bei Operationen wegen längere Zeit bestehender Cholelithiasis ist, auch wenn gar keine Symptome von Pancreatitis bestanden haben, eine sichere Orientierung über den Zustand des Pankreas zu ermöglichen.

6) Bei einer unter irgend welcher Diagnose akuter peritonealer Symptome ausgeführten Lapa sonst gar kein Befund in der Bauchhöhle vorlie durch stumpfe Durchtrennung des Lig. gastroco und zu besichtigen, auch wenn hier kein Tumor wenn der Pankreaskopf normal befunden wurde u dominale Fettnekrosen und freies Exsudat in der B Wird eine Pancreatitis festgestellt, so ist die Bunge auszuführen. Jedenfalls darf eine Erkrank erst dann als ausgeschlossen gelten, wenn die Drü durch Eröffnung der Bursa omentalis freigelegt un worden ist.

1.

2.

3.

H. Laupp'sche Bu

1.

3.

4.

5.

handlung in Tübingen.

Beiträge zu

1.

2.

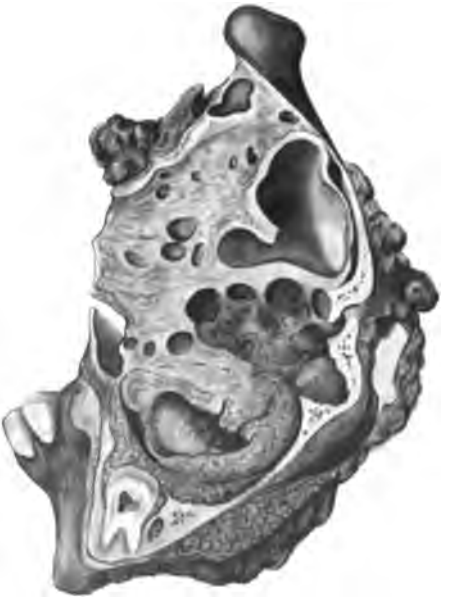

Beiträge zur klinischen Chirurgie. LVII.

H. Laupp'sche Buchhandlung in Tübingen.

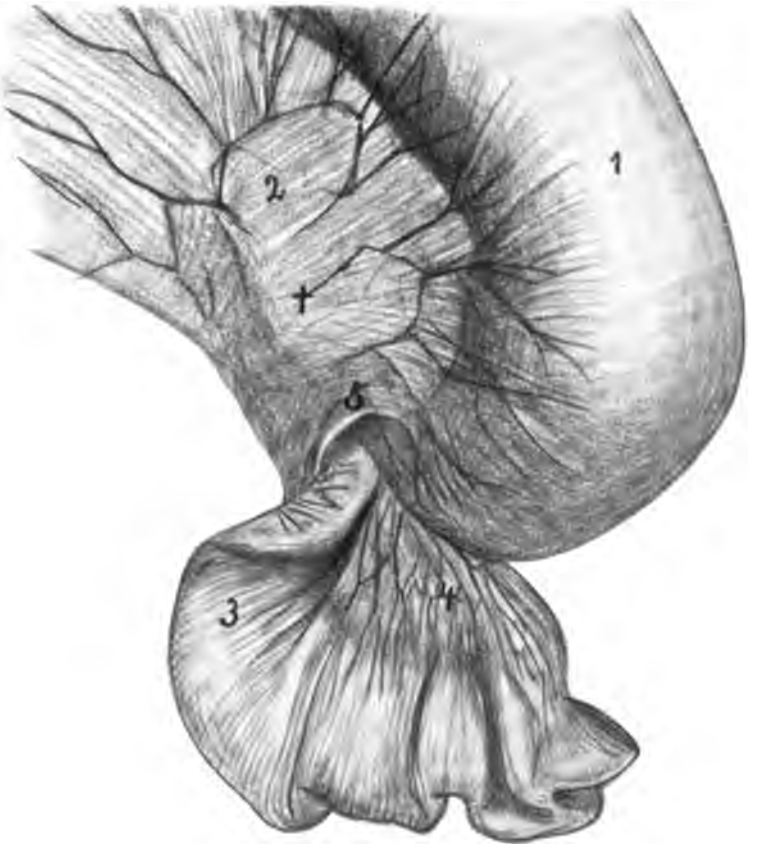

Beiträge zur klinischen Chirurgie. LVII.

H. Laupp'sche Buchhandlung in Tübingen.

1.

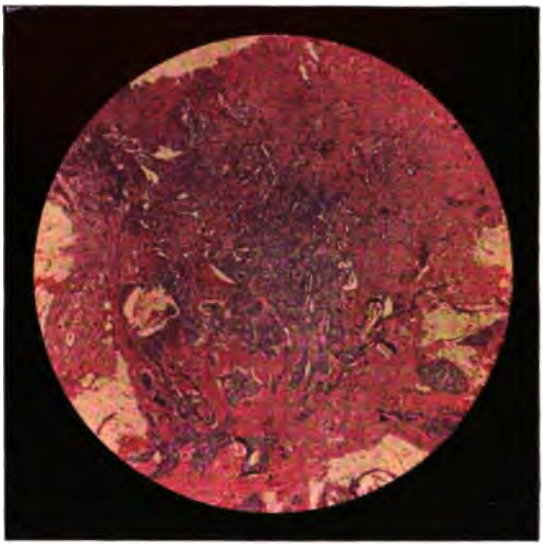

3.

2.

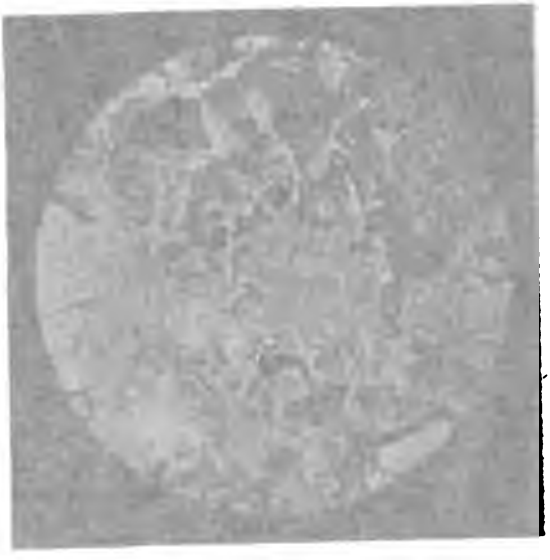

4.

ung in Tübingen.

3

H. Laupp'sche Buchha

2.

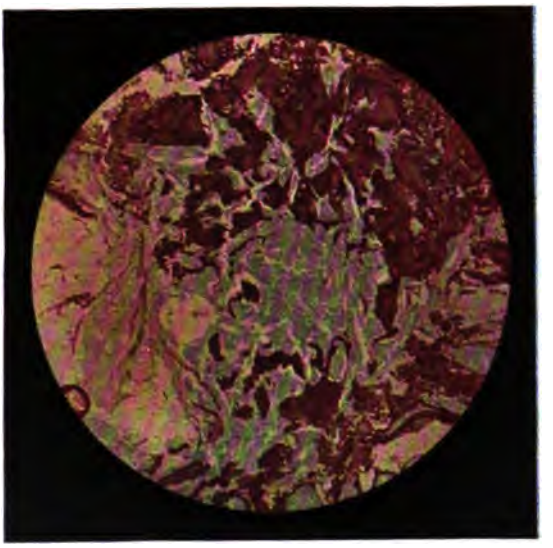

4.



5.

3.

7.

7.

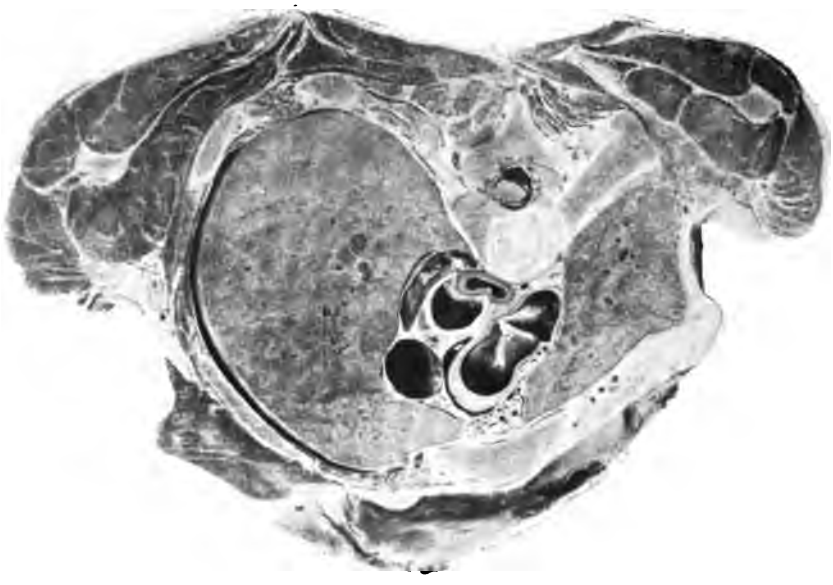

9.

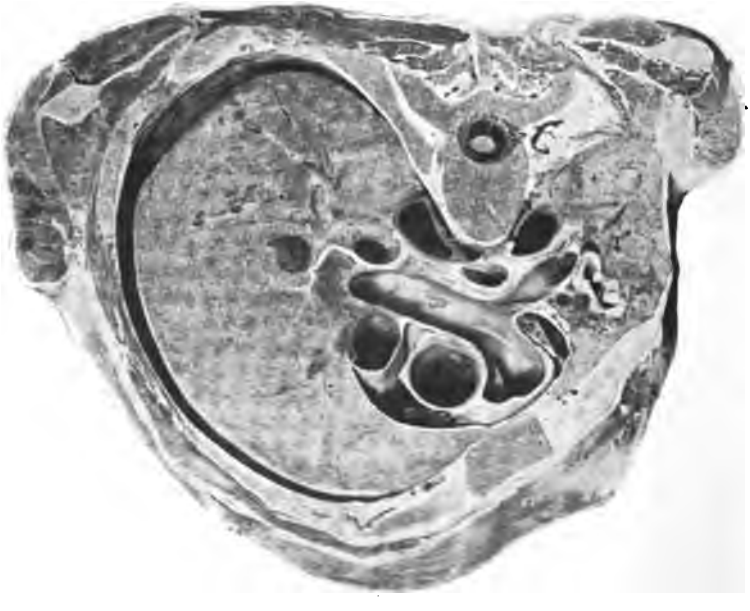

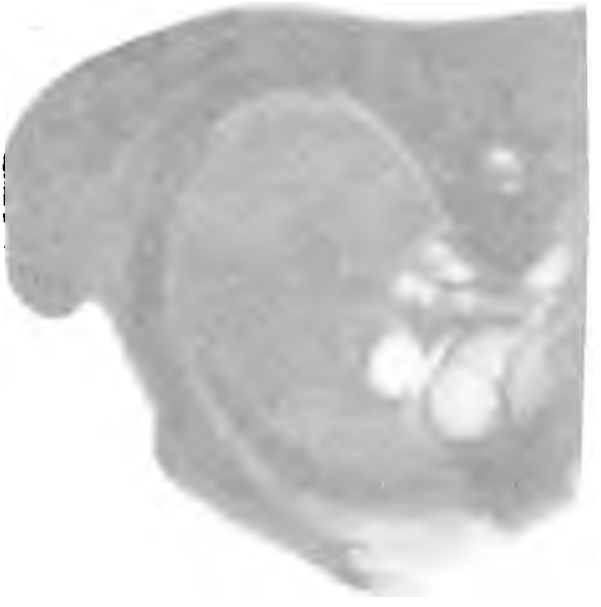

10.

ıhandlung in Tübingen.

H. Laupp'sche Bu

8.

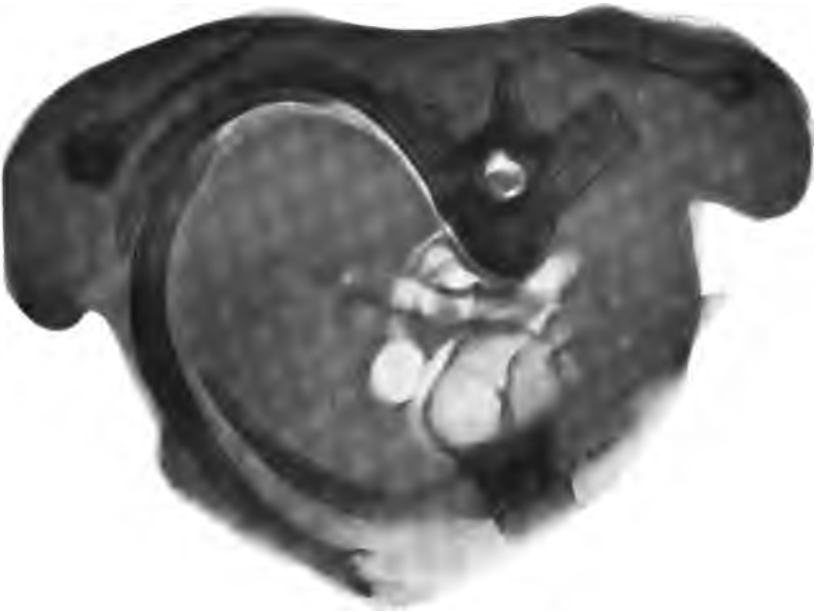

10.

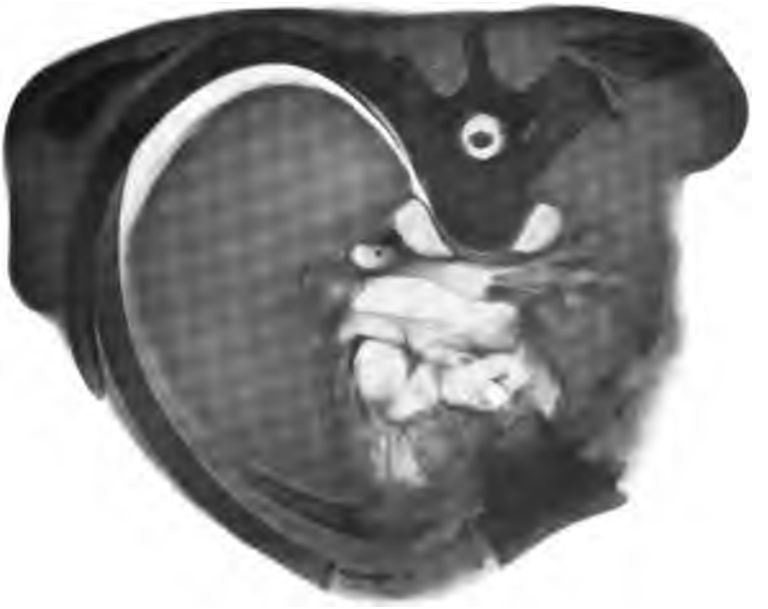

phandlung in Tübingen.

11.

13.

H. Laupp'sche Bu

12.

11

ıhandlung in Tübingen.

11.

13.

H. Laupp'sche Bu

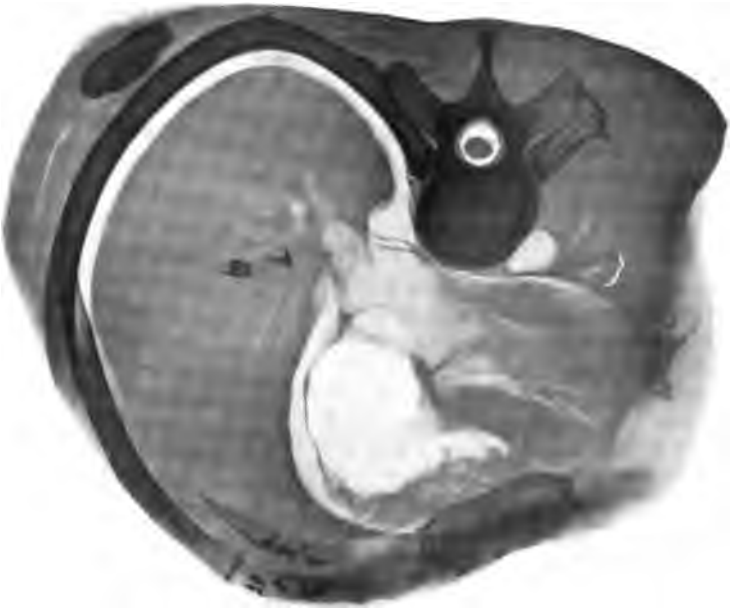

14.

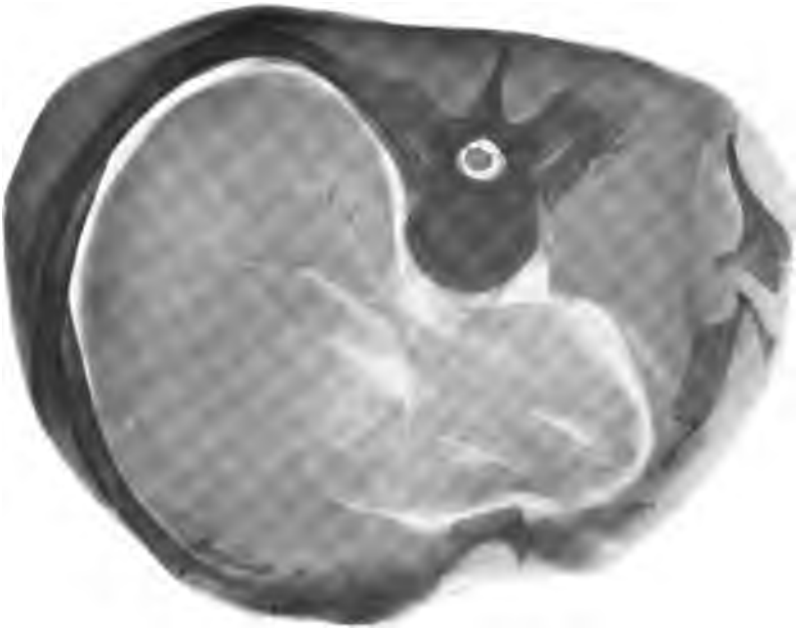

ahandlung in Tübingen.

9.

10.

11.

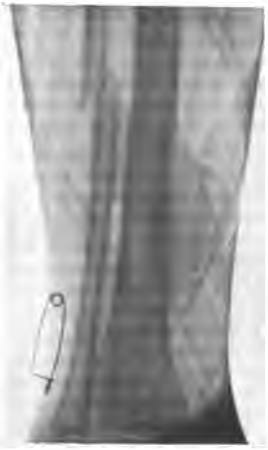

12.

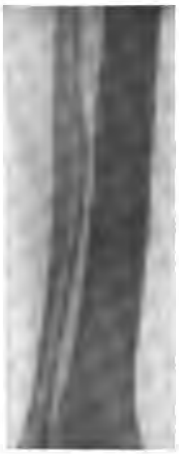

DATE DUE SLIP

UNIVERSITY OF CALIFORNIA MEDICAL SCHOOL LIBRARY

THIS BOOK IS DUE ON THE LAST DATE
STAMPED BELOW

1m-3,'28

v.57 Beiträge zur klinischen
1908 Chirurgie... hrsg. von P.
Bruns. 21684
Harvard JAN 24
GSC
LIBRARY